This is a digital copy of a book that was preserved for generations on library shelves before it was carefully scanned by Google as part of a project to make the world's books discoverable online.

It has survived long enough for the copyright to expire and the book to enter the public domain. A public domain book is one that was never subject to copyright or whose legal copyright term has expired. Whether a book is in the public domain may vary country to country. Public domain books are our gateways to the past, representing a wealth of history, culture and knowledge that's often difficult to discover.

Marks, notations and other marginalia present in the original volume will appear in this file - a reminder of this book's long journey from the publisher to a library and finally to you.

Usage guidelines

Google is proud to partner with libraries to digitize public domain materials and make them widely accessible. Public domain books belong to the public and we are merely their custodians. Nevertheless, this work is expensive, so in order to keep providing this resource, we have taken steps to prevent abuse by commercial parties, including placing technical restrictions on automated querying.

We also ask that you:

+ *Make non-commercial use of the files* We designed Google Book Search for use by individuals, and we request that you use these files for personal, non-commercial purposes.

+ *Refrain from automated querying* Do not send automated queries of any sort to Google's system: If you are conducting research on machine translation, optical character recognition or other areas where access to a large amount of text is helpful, please contact us. We encourage the use of public domain materials for these purposes and may be able to help.

+ *Maintain attribution* The Google "watermark" you see on each file is essential for informing people about this project and helping them find additional materials through Google Book Search. Please do not remove it.

+ *Keep it legal* Whatever your use, remember that you are responsible for ensuring that what you are doing is legal. Do not assume that just because we believe a book is in the public domain for users in the United States, that the work is also in the public domain for users in other countries. Whether a book is still in copyright varies from country to country, and we can't offer guidance on whether any specific use of any specific book is allowed. Please do not assume that a book's appearance in Google Book Search means it can be used in any manner anywhere in the world. Copyright infringement liability can be quite severe.

About Google Book Search

Google's mission is to organize the world's information and to make it universally accessible and useful. Google Book Search helps readers discover the world's books while helping authors and publishers reach new audiences. You can search through the full text of this book on the web at `http://books.google.com/`

BOSTON
MEDICAL LIBRARY

IN THE
Francis A. Countway
Library of Medicine
BOSTON

ARCHIV

FÜR

KLINISCHE CHIRURGIE.

BEGRÜNDET

von

Dr. B. von LANGENBECK,

weil. Wirklichem Geh. Rath und Professor der Chirurgie.

HERAUSGEGEBEN

VON

E. v. BERGMANN,
of. der Chirurgie in Berlin.

Dr. E. GURLT,
Prof. der Chirurgie in Berlin.

Dr. C. GUSSENBAUER,
Prof. der Chirurgie in Wien.

BOSTON MEDICAL
JUL 27 1895
LIBRARY ASS'N.

NEUNUNDVIERZIGSTER BAND.

Mit 9 Tafeln Abbildungen, anderen Figuren und Holzschnitten.

BERLIN, 1895.

VERLAG VON AUGUST HIRSCHWALD.

N.W. Unter den Linden No. 68.

CATALOGUED
JUL 27 1883
U. S. D.

Inhalt.

Seite

I. Ueber die traumatische Entstehung der Geschwülste. (Aus dem pathologischen Institut zu München.) Von Dr. C. Löwenthal. 1

II. Beiträge zur Kenntniss der Penisgeschwülste. Von Dr. Koloman Buday. (Hierzu Taf. I.) 101

III. Klinische und experimentelle Beiträge zur Lehre von der Darmincarceration. (Aus der Königl. chirurgischen Klinik in Breslau). Von Dr. Alexander Tietze. 111

IV. 1. Ueber angeborene epitheliale Cysten und Fisteln des Halses. 2. Ueber angeborene cystische Geschwülste der Steissgegend. (Aus der Göttinger chirurgischen Klinik). Von Dr. O. Hildebrand. 167

V. Ueber vegetative Störungen im Wachsthume von Thieren nach frühzeitiger Schilddrüsen-Exstirpation. Von Prof. Dr. A. Freiherr von Eiselsberg. (Hierzu Taf. II, III, IV.) 207

VI. Zur Behandlung der Knochen- und Gelenktuberculose. Von Dr. G. Neuber 235

VII. Ein seltener Fall von divergirender Luxation beider Vorderarmknochen. Von Dr. Petzholdt 243

VIII. Angeborener Defect der Oberschenkel-Diaphyse. (Aus der chirurgischen Universitäts-Klinik in Rostock). Von Dr. H. Grisson. (Hierzu 2 Figuren.) 252

IX. Eine neue Indication und Modification der osteoplastischen Fussresection nach Wladimirow-Mikulicz. (Aus der Königl. chirurgischen Klinik in Breslau.) Von Dr. Alfons Niché. (Hierzu 2 Figuren.) 259

X. Mittheilungen aus der chirurgischen Casuistik und kleinere Mittheilungen.

Maschinenverletzung der Hand, Zermalmung der Finger, ausgedehnter Substanzverlust auf dem Dorsum der Hand, secundäre Deckung desselben durch den Rest der Fingerhaut. (Aus der Königl. chirurgischen Klinik in Breslau.) Von Dr. Alexander Tietze. (Hierzu eine Figur.) 265

Seite

XI. Ueber die traumatische Entstehung der Geschwülste. (Aus dem pathologischen Institut zu München.) Von Dr. Carl Löwenthal. (Schluss zu S. 100) 267

XII. Die unblutige Reduction der angeborenen Hüftverrenkung. Von Prof. Dr. Joh. Mikulicz. (Mit 1 Holzschnitte) 368

XIII. Ueber Glycerinintoxication nach Jodoformglycerininjection. (Aus der Königl. chirurgischen Klinik in Breslau.) Von Dr. Leop. Schellenberg 387

XIV. Isolirter Bruch des Capitulum fibulae. Knochennaht: vollständige Heilung. Von Dr. Alexander Tietze 397

XV. Ueber die Diagnose und die Behandlung der bösartigen Nierengeschwülste bei Erwachsenen. Von Dr. Thorkild Rovsing. 407

XVI. Beiträge zur chirurgischen Erkrankung des peripheren Nervensystems. Von J. P. zum Busch, M. D. 451

XVII. Ueber die Einwirkung der Suspension am Kopfe auf den Kreislauf. (Aus dem pathologischen Institut der Kgl. Universität zu Berlin.) Von Dr. G. Joachimsthal. (Mit Holzschnitten. . 460

Sammelforschung betreffend die operative Behandlung bösartiger Kehlkopfneubildungen. Von Dr. Johann Sendziak . 485

XVIII. Ueber die Erkrankung der Knochen, Gelenke und Bänder bei der Influenza. Von Dr. Felix Franke 487

XIX. Ueber einen Fall von congenitaler Ranula glandulae Nuhnii. Von Dr. Oskar Föderl. (Hierzu 2 Figuren.) 530

XX. Der Darmprolaps bei Persistenz des Ductus omphalo-mesentericus, mit Mittheilung eines operativ geheilten Falles. Von Dr. L. Löwenstein 541

XXI. Zur Aetiologie und Therapie der Eiterung. Von Dr. P. Reichel. 564

XXII. Ueber Milz-Exstirpation. Von S. G. Schalita 629

XXIII. Altes und Neues über kranke Lymphdrüsen. Von Prof. Dr. Carl Bayer. (Hierzu Taf. V.) 637

XXIV. Ein Fall von cystösem Sacrococcygeal-Teratom nebst einigen Worten über die Genesis dieser Geschwülste. Von Dr. E. S. Perman. (Hierzu Taf. VI.) 657

XXV. Hydroureter cum hydronephrosi. Nephroureterectomia. (Aus der chirurgischen Privatklinik von P. Postnikow und G. v. Sumarokow in Moskau.) Von P. J. Postnikow 675

XXVI. Beitrag zur Kenntniss der Geschwülste der Scheidenhaut des Hodens und des Samenstrangs. Von Dr. F. Karewski. (Hierzu Taf. VII.) 688

XXVII. Beitrag zur Lehre von den septischen Erkrankungen. (Aus dem Privatlaboratorium des Privatdocenten Dr. Hanau in Zürich.) Von Dr. Edwin Pfister. (Hierzu Taf. VIII und eine Fiebercurve.) 697

XXVIII. Zur Frage der schrägen Gesichtsspalte. (Bemerkungen zu dem Aufsatze: Herhold, Zur Frage der schrägen Wangenspalte.) Von Prof. Th. Kölliker 734

Seite

XXIX. Mittheilungen aus der chirurgischen Casuistik und kleinere Mittheilungen.
Ueber einen nach Form und Verlauf ungewöhnlichen Fall von Verletzung der Arteria femoralis. Von Dr. Schmidt. 736

XXX. Ueber circuläre Darmnaht. (Aus der Königlichen chirurgischen Klinik zu Kiel.) Von Dr. August Bier 739

XXXI. Zwei Fälle von angeborener medianer Spaltung der Nase. Von Dr. D. Nasse. (Hierzu 1 Figur.) 767

XXXII. Die Totalexstirpation der Epiglottis nebst einigen Bemerkungen zur Pharyngotomia subhyoidea. Von Dr. Alfred Rosenbaum. (Mit einem Holzschnitt.) 773

XXXIII. Pharyngotomia suprahyoidea (proprie sic dicta). Von Dr. Th. Jeremitsch 793

XXXIV. Zur Radicaloperation der Inguinalhernien im Kindesalter. (Aus Prof. Bayer's chirurg. Abtheilung des Kaiser Franz-Joseph Kinderspitals in Prag.) Von Dr. Wilhelm Bittner. (Hierzu 5 Figuren.) 803

XXXV. Ueber Desinfection frischer Wunden. Von Dr. A. Henle. (Hierzu Taf. IX, Fig. 1, 2.) 835

XXXVI. Ueber den Echinococcus der Schilddrüse. (Aus der Königl. chirurgischen Klinik zu Breslau.) Von Dr. A. Henle. (Hierzu Taf. IX, Fig. 3.) 852

XXXVII. Beitrag zur Resection des Pharynx. (Aus der Königl. chirurg. Klinik zu Breslau.) Von Dr. Curt Braem 873

XXXVIII. Die Sterblichkeit bei 2658 in der Königl. chirurg. Universitäts-Klinik zu Berlin behandelten Fällen von Diphtherie. Nach der Dissertation des Dr. V. Hirsch 888

XXXIX. Eine zweizeitige Tracheotomie. — Zur Erleichterung der Intubation bei erschwertem Décanulement. Von Dr. Richard Lehmann. (Hierzu 5 Figuren.) 903

XL. Mittheilungen aus der chirurgischen Casuistik und kleinere Mittheilungen.
1. Leistenbruch des schwangeren Uterus; natürliche Frühgeburt. Radicaloperation des Bauches. Genesung. (Aus der Klinik des Prof. L. L. v. Lewschin.) Von Dr. W. W. Rosanoff. (Mit einer Figur.) 918
2. Sohlenerhöhungen. Von Dr. Otto Thilo. (Hierzu 4 Abb.) 925
3. Rundstäbe als Corsetstützen. Von Dr. Otto Thilo. (Hierzu 5 Figuren.) 928

3560

BOSTON MEDICAL
JUL 27 1895
LIBRARY ASS'N.

(Aus dem pathologischen Institut zu München.)

Ueber die traumatische Entstehung der Geschwülste.

Von

Dr. Carl Löwenthal,

aus Rothenburg ob der Tauber.

Literatur-Verzeichniss.

Abkürzungen: V.-H. = Virchow u. Hirsch, Jahresberichte über die Leistungen u. Fortschritte in der gesammten Medicin.
Schm. = Schmidt's Jahrbücher der in- und ausländischen gesammten Medicin.
Arch. f. klin. Chir. = Archiv für klinische Chirurgie. (Langenbeck's Archiv.)
Dtsch. Ztschr. f. Chir. = Deutsche Zeitschrift für Chirurgie.
Centr.-Bl. f. Chir. = Centralblatt für Chirurgie.
Beitr. z. klin. Chir. = Beiträge zur klinischen Chirurgie.
I. D. = Inaugural-Dissertation.

1. Cohnheim, Vorlesungen über allgemeine Pathologie. Berlin. 1877.
2. Scheurlen, Deutsche medic. Wochenschr. 1887.
3. A. Pfeiffer, Deutsche medic. Wochenschr. 1888. No. 11.
4. Rosenthal, Zeitschr. f. Hygiene. Bd. 5. 1888. S. 161.
5. K. Schuchardt, Beiträge zur Entstehung der Carcinome aus chronisch entzündlichen Zuständen der Schleimhäute und Hautdecken. v. Volkmann's Sammlung klin. Vorträge. No. 257.
6. Virchow, Die krankhaften Geschwülste. Bd. 1—3.
7. Billroth, a) Allg. chirurg. Pathologie und Therapie. Bearbeitet von A. v. Winiwarter. Berlin. 1889.
   b) Die Krankheiten der Brustdrüse. 1880. (Deutsche Chirurgie von Billroth und Lücke).
8. Lücke, Die Lehre von den Geschwülsten. In v. Pitha und Billroth's Handbuch der allg. und spec. Chirurgie. Bd. 2, Abt. 1.

9. Schüppel, In v. Ziemssen's Handbuch der spec. Pathologie u. Therapie. VIII. 1.
10. H. Zenker, Der primäre Krebs der Gallenblase und seine Beziehungen zu Gallensteinen u. Gallenblasennarben. I. D. Erlangen. 1889.
10a. G. Martius, Ueber primären Krebs der Gallenblase. I. D. **München.** (2 Fälle von gleichzeitigem Vorkommen von Krebs und Steinbildung in der Gallenblase.) 1891.
11. L. Roesen, Ueber Steine und Krebs der Harnblase. I. D. München. 1886.
12. Härting u. Hesse, Vierteljahrsschrift f. gerichtl. Medicin und öffentl. Sanitätswesen. Neue Folge. Bd. 30 u. 31.
13. R. Ancke, Der Lungenkrebs, die Bergkrankheit in den Schneeberger Gruben. I. D. München. 1884.
14. A. Karfunkel, Actiologie der Elephantiasis vulvae. I. D. München 1892.
15. Mazziotti, Centralblatt f. Gynäkologie. 1879.
16. Fisch. I. D. Bonn. 1885. S. 25.
17. Pfeiffer, Ueber die anatomischen Grundlagen der Elephantiasis Arabum. I. D. Berlin. 1880.
18. Nordmann, Centralblatt f. Gynäkologie. No. 46.
19. G. Fraumüller, Elephantiasis der weiblichen Genitalien. Memorabil. No. 25. Citirt aus V.-H. 1876. Bd. II. S. 572.
20. Zweifel, Handbuch der Frauenkrankheiten von Billroth und Lücke. Bd. III. Stuttgart. 1886.
21. Louis Mayer, The Lancet. 1863. Oct. 17. Eggel. Monatsschrift für Geburtskunde. Febr. 1863.
22. v. Winckel, Lehrbuch der Frauenkrankheiten. Leipzig. 1890.
23. Fritsch, Die Krankheiten der Frauen. Braunschweig. 1886.
24. Wilh. Kramer, Zwei seltenere Fälle von Elephantiasis Arab. I. D. München. 1890.
25. D. Nasse, Die Sarcome der langen Extremitätenknochen. Arch. f. klin. Chir. Bd. 39. 1889. S. 886.
26. A. v. Winiwarter, Beitrag zur Statistik der Carcinome. Stuttgart. 1878.
27. A. Henry, Statistische Mittheilungen über den Brustkrebs nach Beobachtungen aus der Breslauer chirurg. Klinik. I. D. Breslau. 1879.
28. S. Fischer, Ueber die Ursachen der Krebskrankheit u. ihre Heilbarkeit durch das Messer. Dtsch. Ztschr. f. Chir. Bd. 14. 1881. S. 169.
29. E. Küster, Fünf Jahre im Augustahospital. Berlin. 1877.
30. Oldekop, Statistische Zusammenstellung der in der Esmarch'schen Klinik zu Kiel in den J. 1850—78 beobachteten 250 Fälle von Mamma-Carcinom. Arch. f. klin. Chir. Bd. 24. S. 536.
31. O. Sprengel, Mittheilungen über die in den Jahren 1874—78 auf der Volkmann'schen Klinik operativ behandelten 131 Fälle von Brustcarcinom. Arch. f. klin. Chir. Bd. 27. S. 805.
32. Waitz, Die chirurg. Klinik der Universität zu Kiel 1875. Arch. f. klin. Chir. Bd. 21. S. 601.

33. Krönlein, Bericht über die Langenbeck'sche Klinik und Poliklinik zu Berlin vom 1. Mai 1875 bis 31. Juli 1876. Arch. f. klin. Chir. Bd. 21. Supplementheft.
34. Riedel, Die chirurg. Klinik in Göttingen von 1875—79. Dtsch. Ztschr. f. Chir. Bd. 15. 1881. S. 86.
35. G. B. Schmidt, Die Geschwülste der Brustdrüse. Aus der Heidelberger chirurg. Klinik. Beitr. z. klin. Chir. Bd. 4. 1889. S. 40.
36. Gruber, Bericht der chirurg. Klinik zu München für die Jahre 1878 u. 1879. In v. Ziemssen's Annalen der allg. städt. Krankenhäuser zu München. Bd. III.
37. H. Leisrink, Bericht der chirurg. Klinik des israelit. Krankenhauses zu Hamburg für die Zeit vom 1. Okt. 1879 bis 31. Dec. 1880. Arch. f. klin. Chir. Bd. 26. 1881. S. 925.
38. H. Leisrink, Centr.-Bl. f. Chir. VII. 1880. S. 481.
39. E. Küster, Zur Behandlung des Brustkrebses. Verhandl. der Deutschen Gesellschaft für Chirurgie. 1883.
40. Hildebrand, Beitrag zur Statistik des Mammacarcinoms der Frau. Aus d. chir. Kl. zu Göttingen. Dtsch. Ztschr. f. Chir. Bd. 25. 1887. S. 337.
41. Einlauf-Journal des pathologischen Institutes zu München vom J. 1883.
42. Schmid, Zur Statistik der Mammacarcinome und deren Heilung. Aus d. Augusta-Hosp. zu Berlin. Dtsch. Ztschr. f. Chir. Bd. 26. 1887. S. 139.
43. Schulthess, Statistische Untersuchungen über Aetiologie der Mammacarcinome. Beitr. z. klin. Chir. Bd. 4. 1889. S. 445.
44. Einlauf-Journal des patholog. Instituts zu München vom J. 1884.
45. E. Bihler, 41 Fälle von Carcinoma mammae in der Kgl. chirurg. Universitäts-Poliklinik zu München, operirt in den J. 1886, 1887, 1888. I. D. München. 1890.
46. Köhler, Bericht pro 1886 über die chirurg. Klinik des Prof. v. Bardeleben. Charité-Annalen. XIII. 1888. S. 484.
47. Einlauf-Journal des patholog. Instituts zu München vom J. 1887.
48. „ „ „ „ „ „ „ „ „ 1888.
49. Köhler, Bericht vom 1. April 1889 bis 31. März 1890. Charité-Annal. XVI. 1891. S. 622.
50. Einlauf-Journal des patholog. Instituts zu München vom J. 1889.
51. „ „ „ „ „ „ „ „ „ 1891.
52. „ „ „ „ „ „ „ „ „ 1892.
53. Israel, Bericht über die chirurg. Abtheilung des jüd. Krankenhauses zu Berlin f. d. Zeitraum vom 1. Jan. 1873 bis 1. Okt. 1875. Arch. f. klin. Chir. Bd. 20. S. 26.
54. Rapok, Beitrag zur Statistik der Geschwülste. Aus der chirurg. Klinik zu Strassburg. Nach Beobachtungen aus den J. 1880—89. Dtsch. Ztschr. f. Chir. Bd. 30. 1890. S. 465.
55. Hüter-Lossen, Grundriss der Chirurgie. Bd. II. 1890. S. 116.
56. Hennig, Ein Beitrag zur Morphologie der weiblichen Milchdrüse. Arch. f. Gynäkologie. Bd. II. Heft 3. S. 331.

57. R. Volkmann, Beiträge zur Chirurgie. Leipzig. 1875.
58. Billroth, Chirurgische Klinik Wien 1871—1876 nebst einen Gesammtbericht über die chirurg. Kliniken in Zürich u. Wien während der Jahre 1860—1876. Berlin. 1879.
59. E. Gurlt, Beiträge zur chirurg. Statistik. Arch. f. klin. Chir. Bd. 25. 1880. S. 421.
60. Heineke, Beitrag zur Statistik der Mammatumoren. Erlangen. 1880.
61. v. Török und Wittelshöfer, Zur Statistik der Mammacarcinome. Arch. f. klin. Chir. Bd. 25. 1880.
62. Kaeser, Etude clinique sur le cancer du sein. I. D. Basel. 1880.
63. H. L. Snow, Citirt aus: Centr.-Bl. f. Chir. VIII. 1881. S. 245.
64. I. A. Estlander, Cit. aus: Centr.-Bl. f. Chir. VII. 1880. S. 822.
65. S. Wolff, Zur Entstehung von Geschwülsten nach traumatischen Einwirkungen. I. D. Berlin. 1874.
66. Grosch, Studien über das Lipom. Dtsch. Ztschr. f. Chir. Bd. 26. 1887. S. 307.
67. König, Lehrbuch der spec. Chirurgie. Bd. II. Berlin. 1881.
68. B. Schuchardt, Zur Casuistik und Statistik der Neubildungen in der männlichen Brust. Arch. f. klin. Chir. Bd. 31. 1884. S. 1.
69. W. W. Wagstaffe, Transact. of the Patholog. Society of London. Vol. 27. 1876. Cit. nach Schuchardt.
70. Chenet, Cancer du sein chez l'homme. Thèse. Paris. 1876. Cit. nach Schuchardt.
71. Lutel, Tumœurs du sein chez l'homme. Thèse. Paris. 1877. Cit. nach Schuchardt.
72. B. Schuchardt, Weitere Mittheilungen zur Casuistik und Statistik der Neubildungen in der männl. Brust. Arch. f. klin. Chir. Bd. 32. 1885. S. 277.
73. Tanchon, Recherches sur le traitement des tumeurs du sein. Paris. 1844. Cit. nach Schuchardt. Arch. f. klin. Chir. Bd. 31.
74. A. Marsden, London. 1879. Cit. nach Schuchardt. Arch. f. klin. Chir. Bd. 31.
75. John Chiene, Edinb. Med. Journ. Vol. XVII. July 1871 to June 1872. Cit. nach Schuchardt. Arch. f. klin. Chir. Bd. 31.
76. H. Liévin und R. Falkson, Die chirurgische Universitätsklinik zu Königsberg in Pr. in den J. 1878 u. 1879. Dtsch. Ztschr. f. Chir. Bd. 13. 1880. S. 402.
77. Kr. Poulsen, Die Geschwülste der Mamma. Bericht über 355 in dem Kommunehospital zu Kopenhagen im Verlaufe der J. 1870—1888 operirten Fälle. Arch. f. klin. Chir. Bd. 42. 1891. S. 593.
78. Koch, Beitrag zur Statistik des Carc. labii inf. Aus der Erlanger chirurgischen Klinik. Dtsch. Ztschr. f. Chir. Bd. 15. 1881. S. 129.
79. E. Stich, Beitrag zur Lehre von den Geschwülsten. Berl. klin. Wochenschrift. 1873. S. 574.
80. C. Partsch, Das Carcinom und seine operative Behandlung. Nach den in der Kgl. chirurg. Klinik zu Breslau gesammelten Erfahrungen (1875 bis 1882). Habilitationsschrift. Breslau. 1884.

81. Riedinger, Chirurg. Klinik im Kgl. Juliushospitale zu Würzburg vom 15. Juli 1877 bis 28. April 1878. Würzburg. 1879.
82. K. Gumpertz, Zur Kenntniss des Lippencarcinoms. I. D. Berlin. 1889.
83. Köhler, Bericht pro 1887. Charité-Ann. Bd. 14. 1889. S. 489.
84. Einlauf-Journal des patholog. Instituts zu München vom J. 1890.
85. Eschweiler, Ueber das Carcinom der Oberlippe. Dtsch. Ztschr. f. Chir. Bd. 29. 1889. S. 365.
86. Pollock, Med. Times and Gaz. Nov. 25. 1871. Cit. aus Schm. 158. S. 196.
87. H. Bonde, Zur Statistik der Carcinome der oberen Gesichtsgegend. Aus der Heidelberger chirurg. Klinik. Arch. f. klin. Chir. Bd. 36. S. 207.
88. Zwicke, Bericht pro 1884. Charité-Annalen. Bd. 11. 1886. S. 440.
89. Ohren, Ueber die Endresultate der Carcinome des Gesichtes mit Ausschluss der Lippencarcinome. Arch. f. klin. Chir. Bd. 37. S. 307.
90. P. Weber, Ein Beitrag zur Entwicklung der Hautkrebse auf Narben. I. D. Würzburg. 1889.
91. P. S. Windmüller, Beitrag zur Casuistik der Kiefertumoren. I. D. Göttingen. 1890.
92. E. Niquet, Ein Epithelialcarcinom nach Trauma. I. D. München. 1889.
93. H. Braun, Exstirpation eines den Schädel perforirenden Hautcarcinoms bei einem 15jährigen Mädchen. Arch. f. klin. Chir. Bd. 45. 1892. S. 186.
94. v. Dittel, Carc. in einer Brandnarbe. Wiener klin. Wochenschr. 1890. No. 39.
95. Christiani, Revue de chirurgie 1892, No. 1. Cit. aus Centr.-Bl. f. Chir. 1892. S. 1080.
96. Sitzungsbericht der medicinischen Gesellschaft in Berlin vom 8. Febr. 1893. Münch. med. Wochenschr. 1893. No. 8. S. 163.
97. Einlauf-Journal des patholog. Instituts zu München vom J. 1882.
98. A. Steiner, Die Zungencarcinome der Heidelberger chirurg. Klinik in den J. 1878—1888. I. D. Tübingen. 1890.
99. O. Wittrock, Beitrag zur Kenntniss der Zungengeschwülste. I. D. Kiel. 1889.
100. J. W. Hulke, London Med. Times and Gaz. Febr. 8. 1873. Cit. aus Schm. Bd. 161. S. 76.
101. Birnbaum, Beiträge zur Statistik der Kiefergeschwülste. Aus dem Augusta-Hospital zu Berlin. Dtsch. Ztschr. f. Chir. Bd. 28. 1888. S. 510.
102. B. Bramwell, The Lancet II. 2. July 1875. Cit aus Schm. Bd. 183. S. 70.
103. Mich. O'Hava, Philad. med. Times VI. 206. Okt. 16. 1875. Cit. aus Schm. Bd. 183. S. 70.
104. Kocher, Die Krankheiten der männlichen Geschlechtsorgane. Deutsche Chirurgie. Lief. 50b. 1887. S. 478.
105. D. G. Zesas, Zur Casuistik der traumat. Tumoren. Wiener medic. Wochenschr. 1883. S. 1196.

106. Lagrange, Progrès méd. 1882. Cit. aus Kocher (s. 104.)
107. R. F. Weir, Amer. Journ. N. S. 142. S. 407. April 1876. Cit. aus Schm. Bd. 184. S. 97.
108. Keller, Ueber die Amputation des männl. Gliedes. Aus der Heidelberger chirurg. Klinik. Beitr. z. klin. Chir. Bd. 4. S. 235.
109. Krönlein, Zur Aetiologie des Hautkrebses. Corresp. Blatt f. Schweizer Aerzte. 1888. S. 316.
110. Stanislaus Jerzykowski, Beiträge zur Kenntniss der Nierenkrebse. I. D. Breslau. 1871.
111. Kühn, Das primäre Nierencarc. im Kindesalter. Deutsches Arch. f. klin. Med. Bd. 16. S. 306.
112. R. Hausmann, Berl. klin. Wochenschr. 1876. No. 45. S. 648.
113. Vogelsang, Memorabilien. XXI. 2. S. 66. 1876. Cit. aus Schm. Bd. 184. S. 88.
114. Andrew, Gazette médicale de Paris. 1877. Cit. aus: F. Cremer, Nierencarcinom nach einem Trauma. I. D. Würzburg. 1884.
115. O. Witsenhausen, Beiträge zur Casuistik des primären Urethralcarcinoms. I. D. Tübingen. 1891.
116. Rathery, I. D. 1879. Cit. aus F. Cremer (s. 114.)
117. Ferraresi, Giorn. internat. delle Scienz. med. 1879. No. 7. Cit aus V.-H. 1880. Bd. II. S. 213.
118. Gnädinger, Archiv f. Kinderheilkunde. 1881.
119. J. C. Felix Guyon, Leçons cliniques sur les maladies des voies urinaires. Paris. 1881. Cit. aus F. Cremer (s. 114.)
120. Fr. Ris, Zur Nierenchirurgie. Nach den Erfahrungen in der chirurg. Klinik zu Zürich aus den J. 1881—1890. Beitr. z. klin. Chir. Bd. 7. S. 135.
121. H. Müllner, Ueber einen Fall von primärem Nierencarcinom. I. D. München. 1882.
122. F. Cremer, Nierencarcinom nach einem Trauma. I. D. Würzburg. 1884.
123. Trzebicky, Ein Fall von primärem Krebs der männlichen Harnröhre. Wiener medic. Wochenschr. 1884. No. 20.
124. Arnd, Beitrag zur Statistik der Rectumcarcinome. Aus der chirurg. Klinik zu Bern. Dtsch. Ztschr. f. Chir. Bd. 32. 1891. S. 29.
125. W. Michael, Ueber den primären Krebs der Extremitäten. Aus der Tübinger chirurg. Klinik. Beitr. z. klin. Chir. Bd. 7. S. 420.
126. Lücke, Bericht über die chirurg. Universitätsklinik in Bern von Ostern 1865 bis Ostern 1872. Dtsch. Ztschr. f. Chir. Bd. 2. 1873. S. 244.
127. O'Sullivan, Dubl. Journ. LX. 3. Ser. No. 43. S. 76. Juli 1875. Cit. aus Schm. Bd. 181. S. 78.
128. Petitfils, Gazette hebdomadaire 1879. No. 41. Cit. nach Boegehold (s. 131.)
129. Beck, Ein Fall von Epithelialcarcinom der Hand. Dtsch. Ztschr. f. Chir. Bd. 14. 1881. S. 261.
130. Burdel, Gaz. hebdomadaire 1879. No. 50. Cit. nach Boegehold (s. 131.)

131. Boegehold, Ueber die Entwicklung v. malignen Tumoren aus Narben. Virchow's Archiv. Bd. 88. S. 229.
132. H. Jessen, Beitrag zur Entwicklungsgeschichte der Epithelialkrebse. I. D. Dorpat. 1883.
133. v. Essen, Mittheilungen aus der chirurg. Universitätsklinik zu Dorpat. Die Amputationen und Exarticulationen in den J. 1878—1888. Dtsch. Ztschr. f. Chir. Bd. 31. 1891. S. 56.
134. Thirifahy, Presse méd. belge. XXIV. 3. 24. Dec. 1871. Cit. aus Schm. Bd. 158. S. 185.
135. J. Cooper Forster. Guy's Hosp. Rep. 3. Ser. XVII. S. 270. 1872. Cit. aus Schm. Bd. 181. S. 79.
136. G. Scheuthauer, Pester med. chirurg. Presse. X. 9. März. 1874. Cit. aus Schm. Bd. 181. S. 79.
137. Marcuse, Casuistische Mittheilungen aus der chirurg. Klinik zu Strassburg. Dtsch. Ztschr. f. Chir. Bd. 7. 1877. S. 550.
138. M. Schneider, Zur Statistik des primären Extremitätenkrebses. I. D. Berlin. 1889.
139. J. Schindler, Beitrag zur Entwicklung maligner Tumoren aus Narben. I. D. Strassburg. 1885.
140. F. Kindler, Ein Fall von Narbencarcinom. I. D. Greifswald. 1886.
141. R. Volkmann, Ueber den primären Krebs der Extremitäten. v. Volkmann's Sammlung klin. Vorträge. No. 334 u. 335.
142. A. Lawrence, The Clinic. IX. 12. Sept. 1875. Cit aus Schm. Bd. 184. S. 94.
143. Flament, Réc. de mém. de méd. etc. milit. 3. Sér. XXXII. S. 81. Janv.-Févr. 1876. Cit. aus Schm. Bd. 182. S. 94.
144. Fincham, Brit. med. Journ. Nov. 15. 1873. Cit. aus Schm. Bd. 184. S. 102.
145. Wulckow, Berl. klin. Wochenschr. 1875. No. 39. S. 533.
146. H. Morris, Brit. med. Journ. 1880. I. S. 810. Cit. aus Centr.-Bl. f. Chir. 1880. S. 814.
147. A. Wedenskje, Medicinskoje Oborzenje 1885. No. 23. Cit. aus Centr.-Blatt f. Chir. 1886. S. 190.
148. Kolaczek, Beiträge zur Geschwulstlehre. Arch. f. klin. Chir. Bd. 18. S. 340.
149. A. Römer, Ueber einen Fall von Adenom der männl. Brustdrüse. I. D. München. 1880.
150. C. Schimmelbusch, Das Cystadenom der Mamma. Arch. f. klin. Chir. Bd. 44. 1892. S. 117.
151. Nicoladoni, Zur Casuistik der Tumoren. Dtsch. Ztschr. f. Chir. Bd. 2. 1873. S. 527.
152. Richeraud, Gaz. hebdomad. 1874. Cit. aus Centr.-Bl. f. Chir. 1874. S. 495.
153. Verneuil, Bull. de l'Académie de Médecine. 1877. No. 44. S. 1132. Cit. aus V.-H. 1877. Bd. II. S. 357.

154. L. Fürst, Zur Casuistik der Bauchdeckentumoren. I. D.
155. Köhler, Bericht pro 1885. Charité-Annalen. Bd. 12. 1887. S. 459.
156. W. W. Keen, Americ. Journ. of the med. sciences. 1888. Oct. Nov. Cit. aus V.-H. 1888. Bd. II. S. 499.
157. L. Lebouc, Etude clinique et anatomique sur quelques cas de tumeurs sous-unguéales. Thèse. Paris. 1889. Cit. aus V.-H. 1890. Bd. II. S. 600.
158. Suchannek, Beiträge zur Rhinopathologie. Corresp. Blatt f. Schweizer Aerzte. 1892. Cit. aus Deutsche med. Wochenschr. 1893. No. 2.
159. P. Luber, Beiträge zur Kenntniss des Narbenkeloids. I. D. München. 1881.
160. Stetter, Bericht über die Thätigkeit der kgl. chirurg. Poliklinik zu Königsberg im J. 1878. Dtsch. Ztschr. f. Chir. Bd. 13 u. 14. 1880 und 1881.
161. Köhler, Bericht pro 1879. Charité-Annalen. Bd. 6. 1881. S. 480.
162. G. Neuber, Bericht über die mit d. antisept. Dauerverband während des Sommersem. 1880 in der Esmarch'schen Klinik erreichten Resultate. Arch. f. klin. Chir. Bd. 26. S. 77.
163. Wheeler, Dublin Journ. of med. scienc. 1873. Dec. Cit nach Grosch. (s. 66.)
164. Trélat, France médicale. 1874. No. 30. Cit. aus Centr.-Bl. f. Chir. 1874. S. 135.
165. Zwicke, Bericht pro 1880. Charité-Annalen. Bd. 7. 1882. S. 490.
166. Th. Kölliker, Entwicklung eines Lipoms nach Trauma. Centr.-Bl. f. Chir. 1883. S. 172.
167. Einlauf-Journal des patholog. Instituts zu München vom J. 1886.
168. C. Weil, Prager medic. Wochenschr. 1890. No. 27. Cit. aus Centr.-Bl. f. Chir. 1890. S. 825.
169. E. Grüning, Ueber ein mit Schonung des Bulbus exstirpirtes Myxom des Sehnerven. Archiv f. Augen- und Ohrenheilkunde. Bd. 6. S. 35.
170. L. Comstock, New York med. Record. 1878. No. 1. Cit. aus V.-H. 1878. Bd. II.
171. Richot, Bull. et mém. de la soc. de chir. de Paris. Tom IX. S. 126. Cit. aus Centr.-Bl. f. Chir. 1884. S. 231.
172. Ranke, Ueber Geschwülste der Schleimbeutel. Verhandlungen der Deutschen Gesellschaft f. Chirurgie. XIV. S. 523.
173. G. Tillmann, Exstirpation einer von der l. Nierenkapsel ausgehenden, 10 Kilo wiegenden Geschwulst. Hygiea. 1891. S. 277. Cit. aus V.-H. 1891. Bd. II. S. 458.
174. Helferich und Cahen, Jahresbericht über die chirurg. Klinik der Universität Greifswald während des Etatjahres 1888/89.
175. Simon, Ein Fall von cornealen Neubildungen. Centr.-Bl. f. practische Augenheilkunde. 1892. S. 193.
176. Schläpfer v. Speicher, Ueber das Rippen-Enchondrom. Dtsch. Ztschr. f. Chir. Bd. 15. 1881. S. 525.
177. E. Schweninger, Aerztl. Intelligenzblatt. 1875. No. 24. S. 241.

178. M. Liebe, Beiträge zur Lehre von der traumatischen Entstehung der Sarcome und Enchondrome. I. D. Strassburg. 1881.
179. P. Bruns, Klinische Erfahrungen über die Esmarch'sche Methode der künstl. Blutleere bei Operationen (1873—1875). Arch. f. klin. Chir. Bd. 19. 1876. S. 644.
180. Cabot, Boston med. and surg. Journal 1875. S. 74. Cit. aus Centr.-Bl. f. Chir. 1875.
181. P. Hedenius, Upsala läkare-fören forhandl. Bd. 9. 1875. S. 631. Cit. aus V.-H. 1875. Bd. I. S. 352.
182. A. Bergstrand, Norsk. Magaz. f. Lägevid. R. 3. Bd. 5. 1875. S. 197. Nord. med. Ark. Bd. 7. 1875. No. 26. S. 38. Cit. aus V.-H. 1875. II. S. 385.
183. A. H. Wartmann, Recherches sur l'enchondrome, son histologie et sa genèse. I. D. Strassburg. 1880. Cit. aus Dtsch. Ztschr. f. Chir. Bd. 14. 1881. S. 166.
184. Zwicke, Bericht pro 1882. Charité-Annalen. Bd. 9. 1884. S. 366.
185. H. W. Carpenter, New York med. Record. XXV. 4. S. 86. 1884. Cit. aus Schm. Bd. 207. S. 55.
186. I. Wiederholt, Ueber ein Chondro-Fibroma cysticum. I. D. Würzburg. 1886.
187. H. Maas, Ueber die Resektion der Brustwand bei Geschwülsten. Arch. f. klin. Chir. Bd. 33. 1886. S. 316.
188. Gies, Histolog. und experimentelle Studien über Gelenkkrankheiten. Dtsch. Ztschr. f. Chir. Bd. 16. 1882. S. 330, und
Grisson, Zur Casuistik der Schulter-Enchondrome. Dtsch. Ztschr. f. Chir. Bd. 27. 1888. S. 239.
189. C. Gussenbauer, Ein Beitrag zur Exstirpation von Beckenknochengeschwülsten. Ztschr. f. Heilkunde. XI. 1890. S. 473.
190. Du Dudon, Journ. de méd. de Bordeaux 1890. No. 44 und 45. Cit. aus Centr.-Bl. f. Chir. 1890. S. 870.
191. Lemoyne, Lyon méd. No. 12. 1874. Cit. aus Vogt, Die chirurg. Krankheiten der oberen Extremitäten. Deutsche Chirurgie, Lief. 64. S. 217.
192. H. Bange, Dtsch. Ztschr. f. Chir. Bd. 4. 1874. S. 486.
193. Newman, Transact. of the pathol. society. Vol. 26. S. 153. Cit. aus Centr.-Bl. f. Chir. 1876. S. 399.
194. Fr. Cahen, Ueber Myositis ossificans. Dtsch. Ztschr. f. Chir. Bd. 31. 1891. S. 372.
195. L. W. Orlow, Ueber Osteome in den Adduktoren. Wiener Presse 1888. No. 51. S. 1697. Cit. aus V.-H. 1888. II. S. 456.
196. Fred. Kammerer, Annals of Surgery 1889. Vol. X. S. 98—103. Cit. aus Centr.-Bl. f. Chir. 1890. S. 268.
197. Ferron, Journ. de méd. de Bordeaux. 1890. No. 11. Cit. aus Centr.-Bl. f. Chir. 1892. S. 541.
198. Trélat, Journ. de méd. et de chir. 1880. Heft 6. Cit. aus Kocher. (s. No. 104).

199. N. A. Unterberg, Zur Kenntniss der Tumoren der männl. Harnblase. I. D. München. 1883.
200. Sh. Smith, The Brit. med. Journ. 1874. June. Cit. aus M. Bernhardt. (s. 207).
201. Crespi, Gazzetta medica Italiana-Lombardia 1876. Cit. aus C. Lemcke. Ueber Gliome im Cerebrospinalsystem und seinen Adnexen. Arch. f. klin. Chir. Bd. 26. S. 525.
202. Steinheim, Glioma retinae traumaticum und sympathische Irido-choroiditis. Centr.-Bl. f. prakt. Augenheilkunde 1877. Septemberheft. Cit. aus V.-H. 1877, II. S. 457.
203. Reich, Kleinhirntumor und Trauma. Aerztl. Mittheilungen aus Baden. 1878. No. 19. Cit. aus V.-H. 1878, II. S. 101.
204. B. Bramwell, Edinb. med. Journ. 1878. Dec. Cit. aus M. Bernhardt. (s. 207).
205. H. Kümmel, Beitrag zur Casuistik der Gliome des Pons und der Med. oblong. Zeitschr. f. klin. Med. 1881, II. S. 282.
206. C. Gerhardt, Das Gliom. Festschrift zur 3. Säcularfeier der Universität Würzburg. 1882.
207. M. Bernhardt, Beiträge zur Symptomatologie u. Diagnostik der Hirngeschwülste. Berlin. 1881.
208. L. S. Pilcher, Brooklyn. Annals of Surgery. Vol. IX. S. 161—178. Cit. aus Centr.-Bl. f. Chir. 1890. S. 452.
209. Jessop, Brit. med. Journ. 1871. Cit. aus Vogt (s. 191), S. 185.
210. Duret u. Masmonteil. Arch. gén. XXII. S. 607. Nov. 1873. Cit. aus Schm. Bd. 163. S. 19.
211. E. Sonrier, Névrome traumatique du saphène interne. Gaz. des hôp. 1874. No. 14. Cit. aus V.-H. 1874. II.
212. Völker und Schulz, Ein Fall von Neurom des Nerv. peron. prof. Dtsch. Ztschr. f. Chir. Bd. 11. 1879. S. 77.
213. Einlauf-Journal des patholog. Institut zu München vom J. 1880/81.
214. H. Rieder, Diarium der v. Ziemssen'schen Klinik vom Wintersemester 1892/93. München. 1893.
215. Curschmann, Deutsches Archiv für klin. Med. Bd. 10. S. 195.
216. Cooper Forster, The Guy's Hospitals Reports 1873/74. Cit. aus Centr.-Blatt f. Chir. 1875. S. 253.
217. Eustace Smith, The Lancet 1873. I. 2. Jan. Cit. aus Schm. Bd. 158. S. 187.
218. A. Bryk, Zur Casuistik der Geschwülste. Arch. f. klin. Chir. Bd. 17. 1874. S. 555.
219. A. Ferber, Beiträge zur Symptomatologie und Diagnose der Kleinhirntumoren auf Grund klinischer Beobachtungen. Marburg. 1875.
220. Dentan, Correspondenz-Blatt für Schweizer Aerzte. 1876. No. 2. S. 46.
221. H. Handl, Ueber einen seltenen Fall von Sarkom der Schädelbasis. I. D. München. 1878.
222. Petrina, Klin. Beiträge z. Localisation etc. Prager Vierteljahrsschrift. Bd. 133 u. 134. 1877. Cit. aus M. Bernhardt. (s. 207).

223. Bramwell, Edinb. med. Journ. 1878. Vol. 27. S. 693. Cit. aus M. Bernhardt. (s. 207).
224. Dreschfeld, Medical Times and Gaz. Dez. 1881—Jan. 1882. Cit. aus W. Wetzel. (s. 235).
225. Wassermann, Beiträge zur Statistik der Bindegewebstumoren des Kopfes. I. D. Leipzig. 1887.
226. Th. Oliver, Journ. of anat. and phys. 1883. July. Cit. aus V.-H. 1883. II. S. 89.
227. J. Schlautmann, Ein Fall von primärem Sarcom des Kleinhirns mit Metastasen der Rückenmarkshäute und Stauungspapille. I. D. München. 1884.
228. D. Greenless, Journ. of Insanity. 1886. January. Cit. aus V.-H. 1886. II. S. 178.
229. G. Naumann, Hygiea 1886. S. 760. Cit. aus V.-H. 1887. II. S. 467.
230. W. P. Herringham, Barthol. Hosp. Rep. No. 23. 1888. Cit. aus V.-H. 1888. II. S. 113.
231. Middleton, Glasgow Journ. 1888. April. Cit. aus V.-H. 1888. II. S. 113.
232. Wätzoldt, Zwei Fälle von intracraniellem Tumor. Charité-Annalen. Bd. 13. 1888. S. 211. Cit. aus V.-H. 1888. II. S. 111.
233. Albert, Arbeiten und Jahresbericht der k. k. ersten chirurgischen Univ. Klinik zu Wien. Schuljahr 1888. Wien. 1889.
234. Köhler, Bericht vom 1. Jan. 1888 bis 1. April 1889. Charité-Annalen. Bd. 15. S. 393.
235. W. Wetzel, Zur Diagnostik der Kleinhirntumoren. I. D. Halle 1890.
236. R. v. Hösslin, VI. ärztl. Bericht der Kuranstalt Neu-Wittelsbach bei München. 1. Jan. 1891—31. Dez. 1891. München. 1892.
237. G. Reussner, Ueber einen Fall von Gliosarkom des Grosshirns. I. D. München 1892.
238. Ferrier, The Lancet 1892. 4. June. Cit. aus Centr.-Bl. für die mediz. Wissenschaften. 1893. No. 7. S. 122.
239. C. Gussenbauer, Virchow's Archiv. Bd. 63. S. 329. 1875.
240. I. A. Estlander, Finska läkare sällskeps. handlingar. Bd. 13. 1872. S. 256. Cit. aus V.-H. 1872. II. S. 534.
241. W. Ost, Ueber osteogene Sarcome. I. D. Bern. 1878.
242. M. Landsberg, Zur Aetiologie und Prognose intra- und extraocularer Sarcome. Virchow's Archiv. Bd. 63. S. 1—14. 1875. Cit. aus Schm. Bd. 167. S. 165.
243. F. Raab, Verletzung, Geschwulstbildung in der Iris und Choroidea. Zehender's klin. Monatsbl. XIII. S. 239. 1875. Cit. aus V.-H. 1875. II.
244. E. Nettleship, Ophth. Hosp. Rep. VIII. 2. 1875. S. 264. Cit. aus V.-H. 1875. II. S. 473.
245. M. Knies, Sechzehn Fälle von Aderhautsarkom nebst epikrit. Bemerkungen. Arch. f. Augen- u. Ohrenheilkunde. Bd. 6. 1877. S. 158.
246. A. Alt, Beiträge zur pathol. Anatomie. Arch. f. Augen- u. Ohrenhlkde. Bd. 6. 1877. S. 1.

247. [illegible] Beiträge zur Lehre von den Geschwülsten. [illegible] Centr.-Bl. f. Chir. Bd. 12. 1885. S. [illegible].

248. [illegible] Gesellschaft [illegible]. Bd. 2. Bd. 1. 1877. S. 769. [illegible] Ref. 1877. II. S. 253.

249. [illegible] Ueber [illegible] Tumoren auf [illegible] Basis entstanden. Zeitschrift [illegible] Heilkunde. [illegible] 1877. S. 173. [illegible] Ref. 1877. II. S. 457.

250. [illegible] [illegible] Chirurgie. 1879. VIII. S. 254. [illegible] Ref. 1879. I. S. 455.

251. [illegible] [illegible] Glasgow [illegible] 1879. [illegible] Ref. 1879. I. S. 451.

252. [illegible] [illegible] Bd. 99. 1877. S. 57.

253. [illegible] [illegible] Ueber maligne Tumoren der [illegible] D. München. 1885.

254. M. [illegible]. Beitrag zur Lehre der Hirnsarcome. I. D. Königsberg. 1887.

255. [illegible] Zwei Fälle von Hirnsarcom. I. D. Würzburg. 1880.

256. [illegible] Zur Prognose der Sarcomoperationen. I. D. Erlangen. 1891.

257. [illegible] und F. [illegible] Ueber metastatische Tumoren des Auges. Arch. f. Augenheilk. XIII. 3. S. 244. 1884. Ref. im Schm. Bd. 207. Seite 66.

258. [illegible] Ein Beitrag zur Kenntniss der Parotistumoren. I. D. München. 1885.

259. [illegible] Ein Fall von Endothelioma [illegible] sarcomatodes. I. D. [illegible]. 1884. Ref. im [illegible]. 1884. I. S. 251.

260. [illegible] Zur Casuistik der Parotistumoren. I. D. Würzburg. 1887.

261. R. [illegible]. Zur Casuistik der [illegible]. 1891. S. 405. Ref. im Virch.-H. 1891. [illegible] S. 433.

262. A. [illegible]. Beiträge zur Resection der Thoraxwandungen. Aus der chir. Klin. zu Breslau. Deutsch. Zeitschr. f. Chir. Bd. 32. 1891. S. 424.

263. [illegible]-Lissa. Chirurgie der Lungen. Bd. I. 1880. S. 288.

264. R. [illegible]. Brit. med. journ. Febr. II. 1882. Ref. im Schm. Bd. 195. S. 147.

265. Pitzen. A case of acute traumatic Malignancy. Brit. med. Journ. 1882. Oct. 28. S. 857. Ref. im Virch.-H. 1882. II. S. 268.

266. [illegible]. Ueber einen Fall von Sarcom der Brust. I. D. München. 1886.

267. H. F. J. [illegible]. Casuistischer Beitrag zur Aetiologie der Sarcome. I. D. Berlin. 1886.

268. Kramer. sarcomatöse Neubildung in den Fisteln einer 15 J. lang bestehenden Schusswunde mit Retention der Kugel. Deutsche mil.-ärztl. Zeitschr. 1888. S. 241.

269. L. Meyer. Die Exstirpation der malignen Brustwarzentumoren mit Eröffnung der Pleurahöhle. I. D. Würzburg. 1890.

270. Seydel. Centr.-Bl. f. Chir. 1890. S. 992.

271. W. Brodowski, Primäres Sarcom der Aorta thoracica mit Verbreitung des Neugebildes in d. unt. Körperhälfte. Pamietnik towarz. lek. Warsz. IV. 1873. S. 388—402. Cit. aus V.-H. 1873. I. S. 243.
272. Landgraf, 34 Sarcom-Erkrankungen. Dtsch. miliäräztl. Zeitschr. 1891. S. 241.
273. M. Eichhorn, Beitrag zur Casuistik der Mediastinal- u. Lungensarcomatose. I. D. München. 1893.
274. H. Lindner, Beitrag zur Aetiologie der Mammageschwülste. Deutsche medic. Wochenschr. 1885. S. 651.
275. Fr. Page, The Lancet 1882. April 22. Cit. aus V.-H. 1882. II. S. 374.
276. K. Sudhoft, Ueber das multiple Carcinom des Knochengewebes. I. D. Erlangen. 1875. Cit. aus V.-H. 1875. II. S. 383.
277. Brodowski, Sitzungsberichte der Warschauer ärztl. Gesellschaft. 1880. No. 26. Cit. aus Centr.-Bl. f. Chir. 1880. S. 494.
278. Hutyra, Ein Fall von Sarcom des Rückenmarks. Pester med.-chirurg. Presse. 1886. No. 13. Cit. aus Centr.-Bl. f. klin. Med. 1886. No. 46. S. 813.
279. Bozzolo, Riforma med. 1892. No. 25. Cit. aus Centr.-Bl. f. Chir. 1893. S. 135.
280. J. van Deventer, Weekbl. van het Nederl. Tijdschr. voor Geneesk. 26. S. 385. 1874. Cit. aus Schm. Bd. 181. S. 74.
281. R. Elben, Zur Casuistik der Nierengeschwülste. Würtemb. med. Corresp. Blatt. No. 14. 1880. Cit. aus V.-H. 1880. II. 213.
282. Berner, Norsk Magazin for Lägevid. Forhandl. 1881. S. 51. Cit. aus V.-H. 1881. II. S. 207.
283. Bessel-Hagen, Virchow's Arch. Bd. 99. 1885. S. 99.
284. A. E. Durham, Transact. of the pathol. soc. London. 1884. S. 378. Cit. aus V.-H. 1884. I. S. 281.
285. Kolaczek, Zur Cylindromfrage. Dtsch. Ztschr. f. Chir. Bd. 9. 1878. S. 188.
286. Köhler, Bericht pro 1878. Charité-Annalen. Bd. 5. 1880.
287. H. Leisrink u. A. Alsberg, Beiträge zur Chirurgie. Arch. f. klin. Chir. Bd. 28. 1883. S. 738.
288. R. Frank, Ueber Beckentumoren. I. D. Berlin. 1886.
289. Mersch, Presse belge 1889. No. 13. Cit. aus V.-H. 1889. II. S. 396.
290. H. Heiberg, Norsk Magaz. f. Lägevid. 1874. R. 3. Bd. 3. Forhandl. S. 228. Cit. aus V.-H. 1874. I. S. 307.
291. Monteil, Bul. de. la Soc. de Chir. du 1. Juillet. Gaz. des hôp. 1874. No. 106. Cit. aus V.-H. 1874. II. S. 311.
292. Nepveu, Tumeurs du testicule. Paris. 1875. Cit. nach Kocher. (s. 104).
293. Larsen, Norsk Magaz. f. Lägevid. R. 3. Bd. 6. Forh. 1875. S. 149. Cit. aus V.-H. 1877. II. S. 253.
294. Kraske, Centr.-Bl. f. Chir. 1880. S. 33 u. 609.
295. Zwicke, Bericht pro 1881. Charité-Annalen. Bd. 8. 1883. S. 416.

[illegible] aus V.-H. [illegible] II. [illegible]

[illegible] aus V.-H. [illegible]

[illegible] München. [illegible]

[illegible] Bern. [illegible]

[illegible] aus V.-H. [illegible] II. [illegible]

[illegible] aus V.-H. [illegible]

[illegible] The Lancet [illegible] aus V.-H. [illegible]

[illegible] aus V.-H. [illegible] 1874. [illegible]

[illegible] aus V.-H. [illegible]

[illegible] Trinne [illegible]

[illegible] München. [illegible]

[illegible] Würzburg. [illegible]

[illegible] aus M. Neubahn. [illegible] Würzburg. [illegible]

[illegible] Nerveniasern [illegible] N. [illegible]

[illegible] München. [illegible]

[illegible] aus V.-H. [illegible]

[illegible] Würzburg. [illegible]

[illegible] Hand. [illegible] 1884. S. [illegible]

[illegible] 1884. S. [illegible] aus V.-H. [illegible]

[illegible] 1873.

[illegible] S. 547. [illegible] S. 41[illegible]

[illegible] XXIV. 1873. S. 183. [illegible] S. 414.

[illegible] aus V.-H. 1873. [illegible] S. 41[illegible]

[illegible] 1874. [illegible] aus V.-H. 1874. [illegible]

322. Leo Szumann, Die bösartigen Geschwülste periostalen und parostalen Ursprungs. I. D. Breslau. 1876.
323. Weil, Vierteljahrsschr. f. pract. Heilknnde. 1877. Bd. 4. S. 5.
324. Santesson, Hygiea. 1878. Cit. aus V.-H. 1878. II. S. 312.
325. A. Mertz, Beitrag zur Statistik der Tumoren am Oberschenkel. I. D. Strassburg. 1882.
326. P. Hedenius. Upsala läkare förenings Forhandl. Bd. 14. 1879. Cit. aus V.-H. 1879. I. S. 267.
327. C. Regnault, Die malignen Tumoren der Gefässscheide. Arch. f. klin. Chir. Bd. 35. S. 50.
328. Badolle, Lyon médical. 1880. No. 2. Cit. aus V.-H. 1880. II. S. 301.
329. O. Seifert, Bericht über die Kinderabtheilung des Juliushospitals in Würzburg etc. Jahrb. f. Kinderheilkunde. N. F. Bd. 17. 1881. S. 392. Cit. aus V.-H. 1881. II. S. 606.
330. Willard, Boston med. and surg. journ. 1883. No. 2. Cit. aus Centr.-Bl. f. Chir. 1883. S. 207.
331. H. Borck, Ueber die Heilbarkeit maligner Neubildungen des Oberschenkelknochens durch d. Exarticulation d. unt. Extremität im Hüftgelenk. Arch. f. klin. Chir. Bd. 40. S. 941.
332. Knowles, The Lancet I. 23. Juni 1885. S. 1034. Cit. aus Schm. Bd. 208. S. 162.
333. H. Apolant, Ueber die Resorption und die Apposition von Knochengewebe bei der Entwicklung bösartiger Knochentumoren. Virchow's Arch. Bd. 131. 1893. S. 40.
334. Br. Reymer, Ueber myelogenes Riesenzellensarcom. I. D. Halle. 1891.
335. Journalblatt des Garnisonslazaretes Oberwiesenfeld bei München. Jahrg. 1892 (Hauptkrankenbuchs No. 2786. Station A. Stationsliste No. 857).
336. Headland, Med. Times and Gaz. May 30. 1874. Cit. aus Schm. Bd. 181. S. 83.
337. Wild, Zur Casuistik der Periostsarcome. Dtsch. Ztschr. f. Chir. Bd. 17. 1882. S. 548.
338. Bärensprung, Deutsche militärärztl. Zeitschr. 1891.
339. E. de Paoli, Beitrag zur Kenntniss des primären Angiosarcoms der Niere. In: Ziegler, Beiträge zur pathol. Anatomie. VIII. 1890. S. 140.
340. J. Arnold, Zwei Fälle von primärem Angiosarcom der Leber. In Ziegler. (s. 339). S. 123.
341. Jacubasch, Charité-Annalen. Bd. 5. 1880. Cit. aus V.-H. 1880. II. S. 624.
342. Klingelhöffer, Jahresbericht der chirurg. Abtheilung des St. Rochus Hospitals zu Mainz von 1872 u. 1873. Dtschr. Ztschr. f. Chir. Bd. 5. 1875. S. 479.
343. R. M' Donnel, The Dublin Journal of med. scienc. 1875. August. S. 160. Cit. aus Centr.-Bl. f. Chir. 1875. S. 831.
344. Folker, The Lancet. 1877. II. Decbr. 15. S. 881.
345. P. Merelli, Il Morgagni. 1880. Marzo. Cit. aus V.-H. 1880. II. S. 341.

[illegible]. v. L. V[illegible]. [illegible] Times 1882. April 8. [illegible] aus V.-H. 1882. II. S. [illegible].

147. F. L. Rafin. Ueber Sarcomatose der Schleimhäute. Arch. f. klin. Chir. Bd. III. 1862. S. 412.

148. Th. Billroth. Beiträge zur Lehre von der Schleimhautbildung an den unteren Extremitäten. 2. A. Wien 1862.

149. F. Arnold. Ueber die Entwicklung der schleimig myxomatösen Sarcome unter Berücksichtigung ähnlicher Gebilde. Arch. f. klin. Chir. Bd. 39. 1889. S. 402 u. 411.

150. [illegible]-Lind. Ueber einen doppelseitigen Fall von Sarcom des Unterhautzellgewebes mit Verbreitung in der Lymphbahn. 2. A. Wien 1862.

151. Weinlechner. Beobachtung des multiplen Sarcoms der ganzen Röhrenknochen und [illegible]. Aus Aerztl. Intelligenzbl. 1866. No. 17. S. 204.

152. Birch-Hirschfeld. 2. A. Bd. 1877. [illegible] aus M. Nevralg. (s. 310.)

153. [illegible] Abhandlungen aus d. Gebiete der klinischen Chirurgie. Sarcom der Papille und angrenzenden Partien. Virchow's Arch. f. pathol. Anat. Bd. 25. 1879. Heft 2. S. 177. [illegible] aus Virch. Arch. II. S. 401.

154. A. Lücke. Arch. f. klin. Chir. Bd. 25. S. 408. Cit. aus V.-H. 1882. II. S. 388.

155. [illegible]. Ein Beitrag zur Lehre [illegible] Sarcome. 2. A. Würzburg. 1891.

156. [illegible]. Ein Fall von Sarcom des [illegible] mit sarcomatöser Degeneration des Sarcom der Wirbelsäule. 2. A. Wien 1885.

157. [illegible]. [illegible] aus Centr.-Bl. f. Chir. 1884. S. 209.

158. [illegible]. Experimentelle Untersuchungen über die Aetiologie der Geschwülste. Virchow's Arch. Bd. [illegible]. S. 204.

159. [illegible]. Zur Aetiologie der Geschwülste. Berl. klin. Wochenschrift. 1886. No. 47.

160. Scheinmann. Die Histogenese und Histologie der Sarcome. v. Volkmann's Sammlung klin. Vorträge. No. 276. S. 254.

Dr. W[illegible] [illegible] Chirurgie in seinen Vorlesungen über allgemeine Pathologie, die Atiologie und [illegible] Aetiologie der Neubildungen, [illegible] Wucherungsprocesse. Kapitel in unserer Wissenschaft gibt, das [illegible] dunkel ist, so ist dies die Aetiologie der Geschwülste. Diese Worte treffen auch in unserer Zeit noch zu. Nachdem in den Neunziger Jahre des Jahres 1887 von Scheuerlen[illegible] [illegible] Hypothese, dass das Carcinom eine durch einen Bacillus verursachte Krankheit sei, [illegible] widerlegt ist durch den von A. P[illegible] [illegible] R[illegible] [illegible] gelieferten Nachweis, dass der Scheurlen'sche Krebsbacillus ein Saprophyt ist, dass er

auch in verschiedenen anderen Neubildungen vorkommt, dass er dagegen in Carcinomen nicht konstant ist, dieselben aber auch andere Mikroorganismen enthalten können, ist die Frage nach den Ursachen der Neubildungen auch jetzt noch weit von einer befriedigenden, nach allen Seiten hin Aufschluss gewährenden Lösung entfernt. Den besten Beweis dafür, dass unsere Kenntnisse über die Aetiologie der Neubildungen zur Zeit noch sehr mangelhafte sind, liefern die zahlreichen Hypothesen, welche von den hervorragendsten Autoren aufgestellt worden sind, um den Hauptfaktor der Aetiologie, das unbekannte X, wie sich C. Schuchardt[5] in seiner Arbeit: „Beiträge zur Entstehung der Carcinome aus chronisch entzündlichen Zuständen der Schleimhäute und Hautdecken" ausdrückt, durch eine bekannte Grösse zu ersetzen.

Zwei Theorien der Geschwulstbildung sind heutzutage vor allen anderen maassgebend; als ihre Vertreter stehen sich Cohnheim und Virchow gegenüber. Cohnheim kennt keinen anderen Grund für das Auftreten einer Neubildung als einen Fehler in der embryonalen Anlage. Worin dieser Fehler bestehe, das sei bis jetzt unaufgeklärt; am einfachsten scheine es ihm, sich vorzustellen, dass in einem früheren Stadium embryonaler Entwicklung mehr Zellen producirt wurden, als für den Aufbau des betreffenden Teiles nöthig waren, so dass nun überschüssiges Zellmaterial vorhanden sei; dieses bilde sich durch einen geringfügigen Anstoss zur Geschwulst aus. Aeussere Reize, z. B. Traumen, könnten wohl eine gutartige, vielleicht bis dorthin übersehene Neubildung in eine bösartige umwandeln, aber keine Geschwulst erzeugen.

Im Gegensatze zu dieser Theorie Cohnheims hebt Virchow[6] den Zusammenhang einer Neubildung mit einem äusseren Reize besonders hervor. Er hat gezeigt, dass weder eine primäre Dyskrasie noch Nerveneinfluss die Entwicklung einer Neubildung in einem Organismus bedinge, sondern dass deren Ursache lokale Störungen seien, welche erblich seien oder erst im Extrauterinleben durch Krankheiten oder Insulte sich heranbilden können. Mögen nun diese örtlichen Störungen auf ein einmaliges Trauma zurückzuführen sein oder auf andauernde mechanische und chemische Reize oder auf pathologische Processe, wie Entzündungs- und Ulcerationsprocesse, so können sie das Entstehen von Neubildungen

nicht nur begünstigen, sondern die erste Ursache zur Geschwulstbildung abgeben. Daher komme die Häufigkeit der Neubildungen an Stellen, die durch ihre besondere Lage oder Einrichtung oder Funktion häufigen Insulten ausgesetzt sind. Dahin gehören vor Allem die so häufigen Erkrankungen des Magens, der Sexualorgane, der Knochen und der Haut. Dahin gehört ferner die überaus grosse Disposition der Ränder der verschiedenen Ostien des Körpers; unter allen Orificien sind diejenigen des Digestionsapparates, wo die verschiedenen engen Stellen sich immer wieder als neue Orificien darstellen, auch diejenigen, welche am häufigsten ergriffen werden.

Diese Anschauung Virchow's wird nicht von allen Forschern anerkannt. Billroth[7] vor Allem stimmt mit derselben nicht überein. Er erkennt insbesondere nicht an, dass mechanische und chemische Einwirkungen lokale Disposition zu Wege bringen können. Der lokale äussere Reiz ist nicht allein massgebend; es gehört noch etwas anderes dazu, damit dieser Reiz eine Geschwulst hervorbringe: die specifische Disposition des Individuums.

Nach Lücke[8] sind lokale Reize, Verletzungen, überhaupt die mechanischen Einwirkungen als Gelegenheitsursachen aufzufassen; grössere Bedeutung für die Entwicklung von Geschwülsten komme einer allgemeinen Prädisposition zu.

Heutzutage neigen Chirurgen wie Pathologen der Auffassung zu, dass zweierlei Umstände die Geschwulstbildung bestimmen: die Anlage, die angeboren oder auch erworben sein kann, und der äussere Anstoss, der Reiz, der die Anlage zur Entfaltung bringt und den Ort der Geschwulst bestimmt.

Für die Ansicht Virchow's sprechen in der That zahlreiche Beobachtungen, bei welchen Geschwülste auf einmalige Traumen oder auf chronisch-entzündliche Vorgänge zurückgeführt werden können. So entstehen nach Verletzungen der äusseren Haut die Keloide, an Amputationsstellen die Neurome, in Folge von Knochenfrakturen Knochengeschwülste. Virchow selbst theilt in seinem Werke: „Die krankhaften Geschwülste“ eine Reihe von Fällen mit, in welchen die erste Entstehung der Neubildung unzweifelhaft von einem Trauma ausging oder in welchen sich die Geschwulst nach wiederholten Reizungen und Entzündungen entwickelte. In allen diesen Fällen kann über den Zusammenhang

der Geschwulstbildung mit der vorausgegangenen lokalen Störung kein Zweifel bestehen, und ich möchte es deshalb nicht unterlassen, auch diese, bis zum Jahre 1863 beobachteten Fälle hier anzuführen, obgleich in dieser Arbeit nur vom Jahre 1870 an beobachtete Fälle zusammengestellt sind. Die von Virchow in den Vorlesungen über Sarkome, Chondrome, Neurome und Angiome mitgetheilten Beobachtungen sind folgende:

I. Sarkome.

Bennett beschreibt ein Medullarsarcom von einem 31jährigen Manne, der 17 Jahre, nachdem er von einem Pferde in den Arm gebissen war, an derselben Stelle die Geschwulst bekam (John Hugh. Bennett. On cancerous and cancroid growths. p. 105).

Bruns operirte einen 33jährigen Mann an einer melanotischen Geschwulst (wahrscheinlich Melanosarkom) der Unterlippe, welche vor 10 Jahren nach einem Bisse entstanden, vor 3 Jahren exstirpirt, dann aber zurückgekehrt war (Bruns, Handbuch der prakt. Chirurgie. Abth. II. Bd. I. S. 480).

Bendz theilt den Fall eines 25jährigen Mannes mit, bei dem sich durch den Reiz eines cariösen Zahnes eine Excoriation an der inneren Fläche der Oberlippe bildete, welche nicht heilte und ein grosses melanotisches Geschwür erzeugte; auch die Submaxillaris ging in eine schwarze Geschwulst über (Bendz, Gräfe und Walther's Journal für Chirurgie und Augenheilkunde 1835. Bd. 23. S. 117).

Pemberton theilt die Beobachtung einer melanotischen Geschwulst von der Wange eines 53jährigen Mannes mit, welche sich aus einem Male entwickelt hatte, nachdem dasselbe beim Rasiren verwundet worden war (O. Plemberton. Observations of the history, pathology and treatment of the cancerous diseases. Part. I. Melanosis. Lond. 1858. p. 23. Pl. II).

Birkett berichtet von einem 19jährigen Menschen, der seit 6—7 Jahren eine Geschwulst am Vorderarm genau an der Stelle bemerkt hatte, wo ihn der Henkel eines Korbes, den er immer zu tragen pflegte, drückte. Bei der Exstirpation zeigte sich, dass die „fibroplastische" Geschwulst unter dem M. flexor sublimis sich entwickelt hatte. (Birkett. The Lancet. 1854. Vol. I. p. 206).

Vix erzählt von einem 57jährigen Manne, dem vor 7 Jahren eine mehrere Fäuste grosse Geschwulst der Bauchdecken abgetragen war und bei dem sich nach dieser Zeit ein Sarkom am Scheitel bildete, an einer Stelle, wo der Kopf haarlos war und durch das Tragen von Lasten häufig insultirt wurde (E. Vix. Archiv für klin. Chirurgie. 1862. Bd. II. S. 102).

Lücke beschreibt ein sarkomatöses Geschwür von einem 19jährigen Mädchen, das sich zuerst beim Reisigsuchen die grosse Zehe verletzte, dann Gangrän bekam, die Exarticulation zweier Zehen erlitt und darnach eine Wunde zurückbehielt, welche nicht heilen wollie, später vernachlässigt und vielfach insultirt und endlich nach einem halben Jahre sarkomatös wurde (A. Lücke. Virchow's Archiv. 1862. Bd. 24. S. 188).

Montgomery sah bei einem 29jährigen Schwarzen von Madagaskar aus einer kleinen wunden Stelle des Fusses binnen 18 Monaten eine blumenkohlförmige Geschwulst hervorgegangen; Amputation unterhalb des Knies; Tod durch metastatische und secundäre Melanose (Montgomery. The Lancet. 1844. Vol. II. p. 280).

Bendz schreibt von einem 36jährigen Manne, welcher seit einem Jahre eine melanotische ulceröse Geschwulst am Fusse trug, welche aus einem Geschwür hervorgeschossen war, das zuerst vor 3 Jahren aus einem Frostschaden entstanden und seitdem wiederholt aufgebrochen war (Bendz a. a. O. S. 114).

Bennett beobachtete eine zum Theil schwarze „Faserkerngeschwulst" am Fusse eines 39jährigen Mannes, bei dem sich vor 3 Jahren in Folge des Tragens eines engen Schuhes zwischen der 3. und 4. Zehe eine Induration gebildet hatte, die zu einer melanotischen Geschwulst anwuchs und eine tiefe Fissur bekam (Bennett. Edinb. Monthly Journ. 1851. Aug. p. 189).

Hutchinson sah bei einer 60jährigen Frau eine seit 8 Monaten bestehende Onychia, welche nicht heilen wollte; 2 Jahre später fand sich eine gemischte, schwarz-weisse Geschwulst (Hutchinson. Transact. of the Pathol. Soc. Lond. Vol. VIII, p. 404).

Fälle von Melanose des inneren Auges nach chronisch entzündlichen Zufällen:

In einem Falle von A. Cooper (Savenko, Tentamen path. anat. de melanosi, Petrop. 1825. p. 32) bei einer 46jährigen Frau hatte die Entzündung, welche Trübung der Hornhaut mit sich brachte, seit 2 Jahren bestanden; in einem von Rosas (Pruscha. Abhandlung über die Melanosis des Augapfels, Wien 1831. S. 33) war die 50jährige Frau in Folge einer Verletzung beim Holzspalten vor 4 Jahren erblindet und hatte seitdem zeitweise schneidende Schmerzen, die aus dem Innern der Orbita über den ganzen Kopf zogen; in einem von Bowman (Hulke, The Royal Lond. Ophth. Hosp. Rep. Vol. III. p. 279) war der 50jährige Kranke vor 20 Jahren in Folge einer heftigen Entzündung erblindet und es hatte sich Atrophia bulbi gebildet, jedoch waren immer neue entzündliche Anfälle eingetreten. In der Beobachtung von Boyer und Roux (Boyer et Roux. La Lancette franc. T. III. p. 89) trat 40 Jahre nach der Verletzung des Auges durch einen Feuersteinsplitter und darauf erfolgter Atrophie des Bulbus bei einem 60jährigen Manne eine Melanose der Conjunctiva bulbi ein.

In einem Falle von Sedgwick (Med.-chir. Review. 1855. July) entstand bei einem 16jährigen Burschen eine grosse, aus ossificirendem Fasergewebe bestehende Geschwulst am Knieende des Oberschenkels schnell nach einem Stoss und das Bein wurde 3 Monate nachher amputirt. Er blieb 3 Jahre wohl, dann bildete sich eine Geschwulst des Schlüsselbeins, es entstand Dyspnoe und Husten, Abmagerung, Hirnzufälle und er starb.

Rokitansky (Wochenblatt der k. k. Gesellschaft der Aerzte zu Wien, 1857. No. 1) beobachtete folgende 2 Fälle: Ein 45jähriger Kranker hatte sich vor 2 Wochen die Hüfte durch Ausgleiten beschädigt; unter spontanen remit-

tirenden Schmerzen entwickelte sich eine Geschwulst in der Fossa iliaca und um das Hüftgelenk, und der Kranke stirbt nach langem Leiden, 10 Monate nach der Verletzung. Bei der Sektion finden sich in beiden Lungen Metastasen, zahlreiche erbsen- bis nussgrosse Tumoren. — In einem anderen Falle, bei einer 33jährigen Frau, die nach einem Stosse an der Brust unter Schmerzen eine Geschwulst sich entwickeln gesehen hatte, fand Rokitansky ein knochenhartes Gewächs nahe am Schwertfortsatz und eine von der 5. Rippe durch das Diaphragma zum Körper des 5. Brustwirbels hindurchreichende, grossentheils sehr harte Aftermasse; das Netz mit knorpelartigen und knöchernen Knoten besetzt, ebenso die Beckenknochen und das Schulterblatt.

Hutchinson (Transact. of the Path. Soc. London. 1857. Vol. VIII. p. 346) beschreibt eine kindskopfgrosse Geschwulst, die sich bei einer 33jähr. Frau am Kopfe des Humerus entwickelte, nachdem sie 6 Jahre zuvor durch einen schweren Fall eine Verrenkung und Bruch am Gelenk erfahren, seitdem steif geworden, jedoch 14 Monate lang keine Anschwellung gehabt hatte. Vier Jahre lang hatte sie den Arm noch gebraucht, schliesslich war aber die Geschwulst immer mehr gewachsen und hatte auch die Drüsen in der Achsel ergriffen. Das obere Dritttheil des Oberarms nebst Acromion und Proc. coracoides wurden resecirt, die Wunde heilte grösstentheils, aber nach 10 Wochen zeigte sich eine Anschwellung am oberen Ende des Oberarms, es entstand ein Fungus aus der Wunde in der Axillargegend; die Kranke verfiel und 5 Monate nach der Operation erfolgte der Tod. Die Geschwulst war ein myelogenes Sarkom.

Zum Schlusse zwei von Virchow untersuchte Fälle von periostealem ossificirendem Knochensarkom:

1. Johann Vogt, 28jähriger Soldat, kam am 1. Januar 1839 in das Würzburger Militärspital und starb daselbst am 1. April. Patient hatte nach einem schweren Fall ein „Osteosteatom" unter dem linken Oberarmkopf bekommen. Dasselbe bildet eine starke Geschwulst, welche über die Oberfläche des Knochens hervortritt und sich pilzförmig über dieselbe herüber schlägt, sodass auf einer längeren Strecke das Periost die Geschwulst von dem Knochen trennt. Das Gelenk und die Scapula waren frei. Mikroskopischer Befund: Die äussere Masse ist aus einer sehr dichten Anhäufung grosser Spindelzellen gebildet, zwischen welchen fast gar keine Intercellularsubstanz liegt; die innere Masse deutlich knöchern. — In den Lungen und zwar hauptsächlich in der rechten sassen die Metastasen. —

2. 22jähriger Schlosser, der nach einem kurzen Aufenthalte in der Charité im Jahre 1858 gestorben war. Nach seiner Angabe früher stets gesund und kräftig, war er vor etwa 10 Wochen beim Heraussteigen aus einem Keller auf das rechte Knie gefallen, und hatte dabei eine heftige Erschütterung verspürt, aber aufstehen und herumgehen können. Erst einige Tage später hatte sich plötzlich eine Anschwellung des rechten Oberschenkels mit Röthung der Haut gezeigt, die täglich zunahm und heftige Schmerzen erzeugte. Nach einer Incision hatte sich eine übelriechende, sehr reichliche Absonderung, Fieber und

schnelle Abmagerung eingestellt. Unter Zunahme dieser Erscheinungen erfolgte der Tod durch Erschöpfung. Bei der Sektion fanden sich Metastasen in den Lungen.

II. Chondrome nach Trauma.

1. Ein 22jähriger Mann wurde von einem Pferde auf den Fuss getreten; darnach bildeten sich langsam 2 Geschwülste der 4. Zehe (Scholz. De enchondromate. Diss. inaug. Vratisl. 1855. S. 35).

2. Ein 35jähriger Mann hatte durch einen Stoss den kleinen Finger luxirt und das Leiden vernachlässigt; der Finger wurde amputirt. Ein halbes Jahr nachher fand sich unter der geschlossenen Narbe ein seit 6 Wochen bemerktes Enchondrom des Metakarpalknochens (H. Meckel. Charité-Annalen. VII. 2. Seite 84).

3. Ein 39jähriger Mann erlitt durch zwei zusammenstossende Fässer eine Quetschung der Hand; Anschwellung und leichter Schmerz wurden durch spirituöse Einreibungen zerstreut, aber ein halbes Jahr nachher kehrte der Schmerz zurück und fixirte sich in dem Ringfinger, der allmälig ein Enchondrom entwickelte (J. Herz, De enchondromate. Erlangen 1843. S. 7).

4. Ein 19jähriger Mann wurde 1824 von einem Pferde auf die innere Seite des rechten Fusses getreten. Heftiger Schmerz, der sich Jahre lang fortsetzte. 1828 erschien an der schmerzhaften Stelle eine Geschwulst, die langsam wuchs, sodass sie 1842 taubeneigross war. 1846 endlich wurde ein Enchondrom des ersten Metatarsalknochens entfernt, das den Umfang zweier Fäuste hatte (Nélaton. Gaz. des hôp. 1855. No. 10. S. 38).

5. Ein 14jähriger Knabe erhielt einen Faustschlag in die Parotisgegend; darnach trat eine heftige, die ganze linke Gesichtshälfte einnehmende Anschwellung auf, die erst nach 14 Tagen beseitigt ward. Seitdem von Zeit zu Zeit zuckende Schmerzen in der Gegend; 2 Jahre später wird zuerst eine flache, sechsergrosse Verhärtung bemerkt, die unter wiederholten Schmerzen wächst. Nach einer Erkältung, 7 Jahre nach der ersten Verletzung lebhaftes Fieber mit reissenden Schmerzen der linken Gesichtshälfte, welche 8 Tage dauerten. Seitdem schnelleres Wachsthum. Im nächsten Jahre Exstirpation eines pflaumengrossen Enchondroms (H. Friedberg. Chirurgische Klinik. Jena 1855. Bd. I. Seite 247).

6. E. Fichte (Ueber das Enchondrom. Tübingen 1850. S. 58) beschreibt einen Fall von Enchondrom der Beckenknochen bei einem 58jährigen Manne, der als Soldat einen Stich in den Unterleib erhalten hatte.

7. Gluge (Atlas der path. Anat. Lief. XVII. Taf. III. Fig. 15—17. S. 3. Histologie S. 67. Note 6) beschreibt ein recurrirendes Enchondrom der Orbita von einem 53jährigen Manne, der 30 Jahre zuvor einen Bajonettstich erhalten hatte, welcher in die Augenhöhle drang, und der „seitdem" die Geschwulstbildung bemerkte.

8. Nélaton (Gaz. des hôp. 1855. No. 17) erzählt von einem Manne, der zufällig das Bein brach, nach 2 Monaten vollständig geheilt war, aber nach einem halben Jahre heftige Schmerzanfälle an der Stelle bekam. Darauf bei

einer geringen Anstrengung ein neuer Bruch, der in 2 Monaten heilte, aber schmerzhaft blieb. Es begann sich eine Geschwulst zu entwickeln, die mehr und mehr anwuchs und endlich aufbrach. Der Mann ging im fünften Jahre nach dem ersten Bruch an Erschöpfung zu Grunde; die Autopsie zeigte ein Enchondrom.

9. Otto (Seltene Beobachtungen zur Anatomie, Physiologie und Pathologie. Heft I. Breslau 1816. S. 83) berichtet von einem Frauenzimmer, das 2 Jahre vor seinem Tode einen Oberarmbruch erlitt, der geheilt wurde, aber sehr schmerzhaft blieb und stark misshandelt wurde; darauf Bildung der Geschwulst zu einem collossalen Umfange.

10. Ducluzeau (Lebert. Traité d'anat. path. T. I. p. 230) entfernte ein Enchondrom aus der Rippe eines Mannes, welches sich seit einem Bruche derselben seit mehreren Jahren entwickelt hatte.

11. Langenbeck (Deutsche Klinik. 1860. S. 217) operirte den Oberarm eines 23jährigen Mannes wegen einer Geschwulst, die als Osteoidchondrom erkannt wurde und die 1^1_2 Jahre nach einem durch Fall bedingten Bruche begann.

12. W. Adams (Transact. Lond. Path. Soc. Vol. I. p. 344) theilt einen Fall mit, in welchem eine aus Colloid, Enchondrom und Cysten zusammengesetzte Geschwulst sich am Arme eines 66jährigen Mannes fand, der vor 25 Jahren den Arm gebrochen und vor 6 Jahren verrenkt hatte, und seit 4 Jahren die Geschwulst bemerkte.

III. Neurome nach Traumen.

1. A. Weismann (Zeitschr. f. rat. Med. 1859. 3. Reihe. Bd. VII. S. 210) beobachtete an sich selbst die Entstehung eines traumatischen Neuroms. Er hatte sich durch Glas eine Verletzung nahe an der Volarseite des Daumens zugezogen, welche einen Ast des Medianus getroffen hatte; die Wunde heilte nicht und es musste ein Theil des Nerven ausgeschnitten werden. Im Laufe von $1^1/_2$ Jahren bildete sich in der schmerzhaften Narbe eine kleine Geschwulst, welche sehr empfindlich war und endlich exstirpirt wurde. Sie bestand wesentlich aus markhaltigen Primitivröhren.

2. Eine zweite Beobachtung ist von Dehler (Dehler und Förster. Würzb. med. Zeitschr. 1861. Bd. I. S. 98, 103). Sie betrifft eine 56jährige Frau, die im Alter von 16 Jahren von einer steilen Anhöhe so herabfiel, dass ihr Kopf tief in das lockere Erdreich eindrang und von einem Manne nicht ohne Gewalt hervorgezogen werden musste. Seit jener Zeit entwickelte sich langsam am Halse eine Geschwulst, welche endlich 3″ lang und 2″ breit wurde. Nach dem Tode fand sich, dass sie am 2. Cervicalnerven sass und zwischen Atlas und Epistropheus in den Wirbelkanal eindrang. Die mikroskopische Untersuchung von Förster lehrte, dass es ein wahres Neurom war.

Andere Beobachtungen von traumatischen Neuromen:

Dupuytren (Klinisch-chirurgische Vorträge. Deutsch von Bech und Leonhardi. Leipzig 1834. Bd. II. 1. S. 267) entfernte eine schmerzhafte Geschwulst 7 Jahre nach einem Stich in die Gegend des Nerven; ein Fall von

Edw. Grainger (Med. and surg. remarks. Lond. 1815), wo nach einer Verwundung des Daumens durch einen Dorn nach länger als einem Jahre eine kleine Geschwulst über dem Handgelenk, bald nachher eine zweite und dritte, sowie noch einige kleinere am Vorderarm entstanden.

Ein Fall von Adams (Dublin Quart. Journ. Vol. V), wo nach einer Verwundung des Medianus am Handgelenk sich eine überaus schmerzhafte Geschwulst ausbildete, die mit Erfolg ausgeschnitten wurde. Hierher gehören wahrscheinlich auch die Fälle von Denmark (Med. chir. Transact. Vol. IV. p. 48), wo eine Kugel im Nerven stecken geblieben; von

Reich (F. S. Alexander. De tumoribus nervorum. Lugd. Bat. 1800. Diss. inaug.), wo ein Fall auf einen spitzen Stein die Veranlassung zu einem Neurom am Cutaneus internus war; von Dupuytren (Valleix. Abhandl. über die Neuralgien. Aus d. Franz. von Gruner. Braunschw. 1853. S. 268), Dujardin und Mondière (Ant. Dujardin. Propositions de médecine. Thèse de Paris. 1833. p. 10. — Mondière. Arch. génér. 1837. Nov. p. 297), wo nach heftigen Griffen an den Arm bei Frauen Neurome entstanden waren.

Wutzer (Hecker's Annalen. 1836. Bd. 23. S. 394) beschreibt einen Fall von traumatischem Neurom des Ulnaris. Ein Knabe fiel in seinem 10. Lebensjahre von einer Mauer und stiess den Ellenbogen heftig gegen einen Stein; erst mit grosser Mühe konnte die entstandene Verrenkung beseitigt werden. Bald nachher fiel er von einem Wagen auf denselben Ellenbogen und behielt lange Zeit einen äusserst heftigen Schmerz. Drei Monate nachher bemerkte man eine haselnussgrosse Geschwulst, in der bei Druck ein stechender Schmerz entstand, welcher sich blitzschnell bis zum 4. und 5. Finger fortpflanzte; auch trat bei Witterungsveränderungen ein Gefühl von Ameisenkriechen ein. Vom 14. Jahre an wuchs die Geschwulst langsam und im 19. war sie hühnereigross. Bei Druck war immer noch der schiessende Schmerz vorhanden, dem ein Gefühl von Eingeschlafensein folgte; bei jeder Witterungsänderung, zumal bei feuchter Atmosphäre, empfand der Mann ein stechendes Zucken im Vorderarm, welches ihn zu unaufhörlichem Reiben nöthigte; bei trocknem Wetter schwand dasselbe. Den fünften Finger konnte er nie vollständig strecken; auch fehlte ihm und dem vierten öfters die Fähigkeit zu willkürlicher Bewegung.

IV. Angiome nach mechanischen Verletzungen.

In einem von Stromeyer beobachteten und von Wilh. Krause (Archiv f. klinische Chirurgie. 1862. Bd. II. S. 152) beschriebenen Falle hatte sich ein racemöses Angiom der Hand und des Vorderarmes entwickelt, nachdem der Kranke an der Hand durch den Biss eines Hundes im 7. Lebensjahre eine Verletzung erlitten hatte, bei der starke spritzende Blutungen eingetreten, also offenbar Arterien verletzt waren. Beschwerden (drückende Gefühle) an der Stelle wurden erst im 14., eine Gefässgeschwulst zwischen Zeigefinger und Mittelfinger sogar erst im 25. Lebensjahre bemerkt; seitdem hatte sich aber im Laufe von 20 Jahren eine kolossale Erweiterung fast aller Gefässe der Hand und des Vorderarms ausgebildet, die an der Narbenstelle am stärksten war. Der Arm wurde amputirt.

Barthel v. Siebold (Sammlung seltner und auserlesener chir. Beobachtungen und Erfahrungen. Rudolst. 1807. Bd. II. S. 341) erzählt die Geschichte einer armen Häckerin von 27 Jahren, die 9 Jahre zuvor, mit einer schweren Last auf dem Rücken beladen, mit dem nackten rechten Fuss auf einen Stein aufgetreten war, ohne eine Wunde oder sichtbare Quetschung zu erleiden. Jedoch fühlte sie von dieser Zeit an beim Auftreten einen dumpfen Schmerz an dem äusseren Rande der Fusssohle, und allmälig erhob sich von hier aus eine immer zunehmende Geschwulst, die pulsirend wurde und sich schliesslich in der Richtung gegen den äusseren Knöchel und gegen die Zehen ausdehnte. Siebold heilte die Geschwulst durch Incision und Kauterisation.

B. C. Brodie (Med. chir. Transact. 1827. Vol. 15. p. 176) beschreibt ein Aneurysma racemosum, welches glücklich durch die Durchlegung einer Nadel geheilt wurde; es sass am Haarrande der Stirn bei einem Fräulein, das sich mit 5 Jahren an die Stelle gestossen hatte; die Geschwulst pulsirte und grosse Arterien waren schon äusserlich sichtbar.

C. Streubel (De aneurysmate anastomotico. Diss. inaug. Lips. 1840. p. 12) sah einen 37jährigen Bauer, der eine pulsirende bis zu den Augenbrauen reichende Geschwulst von 3 Zoll Umfang und $^1/_2$ Zoll Höhe in der linken Schläfe hatte; dieselbe war 3 Monate nach einer Verletzung aufgetreten, die sich der mit einem schweren Getreidesack beladene Mann durch das Fallen in einen Graben und das Aufschlagen auf einen Stein zugezogen hatte, wonach unmittelbar heftige, unaufhörliche Cephalalgie gefolgt war. Auch nachher bestanden Schmerz und Agrypnie, unruhige Träume und dergl. fort.

Stromeyer (Handbuch der Chirurgie. 1844. Bd. I. S. 382) berichtet von einem 46jährigen Manne, der vor vielen Jahren eine Fraktur des rechten Schlüsselbeins in dessen Mitte erlitten hatte und bei dem sich eine fast um das Doppelte erweiterte und derart gewundene Brachialarterie fand, dass man ihre Länge auch wohl als verdoppelt annehmen konnte; die Erweiterung erstreckte sich auf die Art. ulnaris und radialis und die V. thoracica suprema.

Cloquet und Orfila (Gaz. méd. de Paris. 1851. p. 170) berichten von einem spanischen Marquis, der von Räubern überfallen und durch Schläge auf die rechte Seite des Kopfes niedergeworfen wurde, es erweiterten sich darnach die Art. temporalis, occipitalis und auricularis fast bis zur Dicke eines kleinen Fingers. Der Kranke litt fortwährend an Klopfen und Ohrensausen.

Warren (Surg. observ. on tumours. Bost. 1848. p. 409) erzählt von einem Knaben, der durch einen Steinwurf an der rechten Seite des Hinterkopfes, dicht hinter dem Ohr, eine Quetschwunde erhielt, die langsam heilte; 3 Monate nachher fand sich eine muskatnussgrosse, pulsirende Geschwulst an der Stelle. Warren exstirpirte sie; es kam ein Recidiv, das jedoch durch kaustische und styptische Mittel geheilt wurde.

Wutzer (Deutsche Klinik. 1850. S. 173) sah etwas Aehnliches bei einem 6jährigen Mädchen, welches durch einen Steinwurf am rechten Stirnhöcker eine Quetschwunde erhalten hatte, die mit einer bläulichen Narbe heilte. Aus dieser entwickelte sich ällmälig eine Geschwulst, die endlich pulsirend wurde. Vom 14. Jahre an wuchs sie schneller; im 16. war die Geschwulst über einen

Zoll lang, und in ihrem Umfange fühlte man in Knochenrinnen die dilatirten Art. frontalis, supraorbitalis und die bis zum Durchmesser einer starken Radialis erweiterte Temporalis. Wutzer schnitt die Geschwulst aus und musste 13 Arterien unterbinden; es wurde Heilung erzielt.

Robert (Considérations pratiques sur les varices artérielles du cuir chevelu. Paris. 1851. p. 22) besserte durch die Unterbindung der Carotis den Zustand eines 19jährigen Mädchens, welches im Alter von 8 Jahren durch einen Steinwurf eine Verwundung am Scheitel erlitten hatte, die stark blutete und in 14Tagen heilte; 3 Jahre nach dieser Zeit hatte es zuerst eine kleine pulsirende Geschwulst bemerkt, später waren wiederholt Blutungen aufgetreten, und die Geschwulst hatte einen Durchmesser von 10cm erlangt, während die Art. temporalis stark erweitert und geschlängelt wurde.

Decès (Des varices artérielles considérées au point de vue de leurs indications et de leur traitement. Thèse de Paris. 1857. p. 39) beschreibt eine pulsirende Geschwulst der Stirn, die sich von der Nasenwurzel bis zum Scheitel erstreckte, bei einem 20jährigen Menschen, der zuerst im Alter von 6 Jahren durch einen Steinwurf eine Wunde an der Schläfe und im Alter von 12Jahren durch einen heftigen Schlag über der Augenbraue eine starke Quetschung erhalten hatte; an letzterer Stelle blieb eine Anschwellung, welche wuchs, pulsirend wurde, spontan blutete, und eine zunehmende Erweiterung aller benachbarten Arterien zeigte. Sie wurde durch Exstirpation glücklich geheilt.

Fast in allen diesen Fällen wurde die erste Grundlage zur Geschwulstbildung durch eine einmalige traumatische Einwirkung gelegt. Ein bestimmter mechanischer Insult gab den Anstoss zur Entstehung eines Sarkoms, Enchondroms, Neuroms oder Angioms. Weniger zahlreich sind die Fälle, in welchen Carcinome nach einem einmaligen Trauma entstehen. Diese entwickeln sich häufiger bei chronischen Entzündungen, auf Geschwüren, in Narben, ja in specifischen Neubildungsherden. Ich erinnere hier nur an die Epithelialkrebse am Scrotum der Schornsteinfeger, an die überwiegende Häufigkeit der Lippenkrebse bei Rauchern, an die Krebse an Lippe und Scrotum der dem Steinkohlenstaube ausgesetzten Arbeiter, an die Epithelialkrebse am Vorderarm und Scrotum bei jenen, die mit den flüssigen Producten der Braunkohle, mit Theer und Paraffin in Berührung kommen; an das Carcinom des Penis bei angeborener Phimose; an die Entwickelung von Carcinom in lupös erkrankten Hautbezirken, schliesslich noch an den Zusammenhang zwischen Carcinom und Syphilis.

Diese und viele andere Erfahrungen der letzten Jahre haben die Richtigkeit der Annahme, dass äussere Reize im Stande seien, die Entstehung maligner Tumoren herbeizuführen, im

höchsten Grade wahrscheinlich gemacht. So können als weitere Beweise für die Richtigkeit der Reiztheorie angeführt werden: die von vielen Beobachtern getheilte Anschauung, dass der Reiz von Gallensteinen in der Gallenblase ausser chemischer Entzündung und Ulceration auch primären Krebs hervorrufen könne (Schüppel[9] neigt der Ansicht derer zu, welche in den Gallensteinen den Anstoss zur Krebsbildung bei dazu disponirten Individuen sehen; ebenso H. Zenker[10] und Martius[10a]); ferner das Vorkommen von primärem Krebs der Harnblase bei Blasensteinen (L. Roesen[11]). Auch die zuerst von Härting und Hesse[12] beschriebene Bergkrankheit in den Schneeberger Gruben gehört hierher, eine Staubinhalationskrankheit, an welcher alle Bergleute, die nicht verunglücken oder durch intercurrente Krankheiten hinweggerafft werden, zu Grunde gehen. Diese Bergkrankheit, der sog. Lungenkrebs, ist ein primäres Lymphosarkom (resp. Lymphosarcoma fibromatodes) der Bronchialdrüsen, welches seine Entstehung der permanenten Einwirkung eines Reizes verdankt, der zu gleicher Zeit mechanischer und chemischer Natur ist. Der permanente Reiz wird durch die anhaltende Inhalation von Staub bewirkt. Der inhalirte Staub, dessen Hauptbestandtheil Arsen ist, gelangt durch die präformirten Stomata in den Lymphstrom und durch diesen in die Bronchialdrüsen und veranlasst hier eine permanente chemische Reizung, welche schliesslich zur sarkomatösen Entartung der einen oder anderen Drüse führt[13].

Ausser diesen Fällen müssen hier noch weiter erwähnt werden die durch Godard zweifellos constatirte und durch Virchow hervorgehobene Häufigkeit von bösartigen Neubildungen bei im Leistenkanal retinirten Hoden; schliesslich noch die besonders durch Julius Kühn festgestellte Häufigkeit von Neoplasmen an den Genitalien bei Prostituirten. Auch Fälle von traumatischer Entstehung der Elephantiasis vulvae sind beschrieben worden; so verweist A. Karfunkel[14] in seiner Dissertation auf einige in der Litteratur beschriebene Fälle, in welchen der Biss eines Seehundes[15], die Verletzung durch ein schweres Brett[16], der Stoss beim Falle von einem Hängebodengerüst gegen ein Eisenstück[17] bei luetischen Frauen die direkte Veranlassung zum Ausbruche der Hypertrophie der Labien bildeten. Eine weitere Beobachtung ist ein von Nordmann[18] citirter Fall von Verletzung der Genitalien eines jungen

Mädchens. Einen sehr interessanten Fall von Elephantiasis der kleinen Labien nach einer Zangenentbindung findet man in dem Jahresberichte der Fortschritte der gesammten Medicin für das Jahr 1876[19] referirt. Schliesslich führt auch Zweifel[20] einige von Louis Mayer[21] gesammelte Fälle an, wo Elephantiasis vulvae nach traumatischen Einwirkungen entstanden war. Auch v. Winckel[22] und Fritsch[23] halten Insulte, welche die äusseren Genitalien treffen, für ätiologisch wichtig. Zwei interessante im pathologischen Institut zu München beobachtete Fälle von Elephantiasis cruris in Folge einer Verletzung beschreibt W. Cramer[24].

Unter den Beweisen für die Richtigkeit der Reiztheorie dürfte vielleicht auch der Umstand Erwähnung finden, dass in Organen, welche durch ihre anatomische Lage gegen einmalige oder langdauernde chemische oder mechanische Insulte geschützt sind, wie z. B. die Ovarien, maligne Neubildungen weit seltener auftreten, als in solchen Organen, welche vielfachen traumatischen Einwirkungen ausgesetzt sind, wie z. B. die Brustdrüsen.

In dieser auf Anregung von Herrn Prof. Bollinger entstandenen Arbeit soll nun eine grössere Anzahl von Fällen zusammengestellt werden, in denen ein einmaliges Trauma als Ursache einer nach der Einwirkung desselben entstandenen Neubildung bezeichnet wurde.

„Die Beziehungen der Geschwulst zu dem Trauma sind sehr wechselnder Natur. In manchen Fällen geht die Verletzung anfangs spurlos vorüber, aber nach einiger Zeit bemerkt der Patient eine langsam wachsende Schwellung an der ehemals verletzten Stelle, oder es treten an ihr zuerst wieder Schmerzen und dann erst die Geschwulst auf. Ein anderes Mal bleibt dauernd Schmerz nach dem Trauma zurück und später entwickelt sich die Geschwulst. In anderen Fällen wiederum tritt sofort die Schwellung mit dem Schmerze zugleich auf und bleibt und wächst weiter; oder sie geht anfangs bei geeigneter Behandlung etwas zurück, um später wieder zuzunehmen“ (Nasse[25]).

Bei dem grossen practischen Interesse, welches die Frage über den traumatischen Ursprung der Neubildungen gerade in unserer Zeit hat, seitdem das Unfallversicherungsgesetz in Kraft getreten ist, dürfte es nicht unangebracht sein, eine grössere Anzahl der vom Jahre 1870 bis zum Anfange des Jahres 1893 beobachteten

Fälle zu sammeln. Durch eine solche Zusammenstellung wird es möglich sein, einerseits die Organe kennen zu lernen, welche nach Verletzungen besonders leicht zur Geschwulstbildung prädisponirt sind, andrerseits aber die Geschwulstformen genauer zu bestimmen, welche besonders häufig nach Traumen entstehen.

Es würde zu weit führen, auf die oben genannten Theorien über die Beziehungen zwischen Trauma und Neubildung näher einzugehen, und ich will deshalb ohne weitere theoretische Erörterungen sogleich mit der Mittheilung der Fälle beginnen, welche uns berechtigen, von einer traumatischen Entstehung des Carcinoms zu sprechen. Hierauf folgen die Adenome; dann die Bindegewebsgeschwülste: Fibrom, Lipom, Myxom, Chondrom, Osteom; Angiom, Neurom, Gliom, Myom; Lymphom, Sarkom. Ausgeschlossen von dieser Zusammenstellung sind die infectiösen Granulome, welche durch specifische Gifte entstehen: die Tuberkelknoten, die Syphilome und die Knoten bei Lepra, Lupus und Aktinomykose.

Die Zahl der gesammelten Fälle beträgt 800; von diesen sind 750 bereits veröffentlicht, die übrigen, noch nicht publicirten 50 Fälle sind den Einlauf-Journalen des pathologischen Institutes zu München vom Jahre 1880—1892 incl. entnommen und wurden mir von Herrn Prof. Bollinger zur Veröffentlichung überlassen.

Der besseren Uebersicht wegen habe ich für die Darstellung dieser Fälle die Tabellenform gewählt, da es die Grenzen dieser Arbeit weit überschreiten würde, von jedem Falle eine genaue Krankengeschichte zu geben. An die tabellarische Uebersicht soll sich eine statistische Zusammenstellung der Resultate anschliessen, welche sich ergeben, wenn wir Alter, Geschlecht und Beruf der Patienten, die Häufigkeit der einzelnen Geschwulstarten nach Traumen, den Sitz der Neubildung, schliesslich die zwischen der Einwirkung des Trauma und der Entstehung der Neubildung verflossene Zeit in Betracht ziehen. Eine kurze Besprechung der Ansichten verschiedener Autoren über die Frage, wie man sich den näheren causalen Zusammenhang, die Vorgänge im Gewebe bei der Entwicklung der Neubildung nach dem Trauma zu denken hat, soll den Schluss dieser Arbeit bilden.

A. Epitheliale Geschwülste.

Carcinom.

Eintheilung nach v. Wolkwarter [26].

I. Krebse der Brustdrüse.

a) Bei Weibern.

Tabelle No. 1. 137 Fälle.[1]

1. Anna Adam, 69 J. 1870 (26). — Verh. Keine Kinder. — Stoss gegen die Brust. — Dez. 1868. 67 Jahre. — Carc. mammae dextr. Hühnereigrosse Geschwulst der rechten Mamma. Vier Knoten, einer ulcerirt; ein himbeergrosser soll aus der Warze hervorgegangen sein. Geschwulst verschiebbar. Eine haselnussgrosse bewegliche Drüse in der rechten Achselhöhle. — Beginn: Knötchen im unteren Theile der Brust angeblich nach einem Stosse. Menses haben im 50. Lebensjahre cessirt. Operation 19. 5. 1870. Lebt 5¾ Jahre nach der Operation gesund, ohne Spur von Recidiv.

2. Barbara Dworak, 63 J. 1870 (26). — Verw. 6 Kinder, 1 Abortus. — Stoss gegen die Brust mit einem Billardstock vor 3 Jahren. — Juli 1867. 60 J. — Carc. mammae dextr. Ganze rechte Brust hart infiltrirt; ulcerirt. Infiltrirte Drüsen am vorderen Rande der Achselhöhle. — Beginn: Knötchen angeblich infolge eines Stosses 2 Monate früher. Seit 7 Monaten ulcerirt. Blutungen, Schmerzen. Menses seit 10 Jahren cessirt. Operation: 7. 7. 1870. Tod: 14. 7. 1870. Todesursache: Septicämie.

3. Juliane Schuldess, 57 J. 1870 (26). — Verh. Mehrere Kinder. — Stoss gegen die Brust vor 1 Jahre. — Nov. 1869. 56 J. — Carc. mammae dextrae. Ulcerirte grosse Geschwulst der rechten Brustdrüse, erysipelatöse Röthung der Haut, mässige Schmerzen. Achseldrüsen rechts infiltrirt. — Beginn: Bohnengrosser Knoten angeblich infolge eines Stosses entstanden. Keine Erblichkeit. Tod: 6. 1. 1871, nachdem Pat. ohne Operation am 7. 12. 1870 entlassen worden war.

4. Rosalie Resch, 56 J. 1871 (26). — Verw. 1 Kind geboren und gestillt. — Stoss gegen die Brust. — März 1870. 55 J. — Carc. mammae dextr. Faustgrosse, derbe, höckerige Geschwulst der rechten Brust, nach einwärts von der Warze verschiebbar. — Beginn: Schmerzlose Anschwellung, angeblich infolge eines Stosses. Menstruation regelmässig. Mutter an Mammacarcinom gestorben. Operation: 10. 1. 1871. Recidiv. Exstirpation: 10. 1. 1872. Geheilt entlassen.

---

[1] Die einzelnen Beobachtungen zerfallen, zur grösseren Uebersichtlichkeit in folgende einzelne, je durch einen — getrennte Rubriken: No. Name, Alter, Stand und Literatur-Nachweis. — Ledig, verheirathet, verwittwet. Zahl der Geburten, selbst gestillt. — Art des Trauma. — Anfang der Erkrankung: Zeit, Alter. — Art und Sitz der Neubildung. Drüseninfiltrate. — Bemerkungen.

5. Elise Schweighofer, 40 J. 1871 (26). — Ledig. — Fall auf die Brust. — Anfang Oct. 1870. 40 J. — Carc. mammae dextr. Grosse Geschwulst, hart, ulcerirt, in der äussersten Peripherie der rechten Brust. Der übrige Theil der Brustdrüse frei. Achseldrüsen infiltrirt. — Beginn: Angeblich nach einem Falle harte, schmerzhafte Geschwulst. Seit 14 Tagen ulcerirt. Keine Erblichkeit. Schmerzen besonders Nachts. Keine Operation. Tod am 12. 9. 1871 an Marasmus.

6. Katharine Zwettinger, 45 J. Handarbeiterin. 1871 (26). — Ledig. — Stoss auf die Brust. — Ende Nov. 1869. 44 J. — Carc. mammae dextr. Rechte Brust fast vollständig zu einem pomeranzengrossen Tumor degenerirt. Schmerzen ausstrahlend. Mehrere Achseldrüsen infiltrirt. — Beginn: Härte in der rechten Brust, angeblich nach einem Stosse. Keine Erblichkeit. Operation: 7. 2. 1871. Tod: 11. 3. 1871. Todesursache: Erysipel.

7. A. K., 43 J. Wäscherin. 1871 (27). — Verh. ? — Trauma. — 1870. 42 J. — Carc. mammae sin. Linke Brust: harte scirrhöse Geschwulst. An einer Stelle exulcerirt. Infiltration der Achseldrüsen. — Januar 1871 Operation. 25. 2. 1871 Tod an croupöser Pneumonie.

8. H. P., 56 J. Zolleinnehmersfrau. 1871 (27). — Verh. ? — Druckverletzung. — Anfang 1870. 55 J. — Carc. mammae dextr. An der rechten Mamma grosser Tumor von sehr fester Consistenz. Ulceration. Achseldrüsen sehr stark infiltrirt. — 18. 4. 1871 Operation. Tod am 14. 5. 1871. Hochgradigste Anämie fast aller Organe.

9. Josefa Weiser, 64 J. 1871 (26). — Wittwe. 6 Kinder geboren und gestillt. — Stoss. — Ende Febr. 1871. 64 J. — Carc. mammae sin. In der linken Brust, nach aussen und unten von der Warze, welche borkig, hart, etwas eingezogen ist, ein über nussgrosser, unregelmässig begrenzter, mit der Haut verwachsener Knoten. Stechende Schmerzen. Drüsen in der Achselhöhle infiltrirt. — Beginn: Nach einem Stosse, der vor 2 Jahren erfolgt ist, blieben angeblich Schmerzen zurück. Vor 3 Monaten entstand ein Knoten. Keine Operation. Tod am 12. 9. 1872.

10. J. M., 61 J. 1871 (27). — Verh. 3 Kinder geboren und gestillt. — Trauma. — ? — Carc. mammae dextr. Derber, fester, mittelgrosser Knoten in der rechten Brust. Scirrhöse Form. — 1. Juli 1871 Operation. 1872 Recidiv. 19. 9. 1872 Tod.

11. B. A., 51 J. Haushälterin. 1871 (28). — Verh. 11 Kinder geboren und selbst gestillt. — Stoss an die rechte Brust. — Vor 11 Wochen. 51 J. — Carc. mammae dextr. Die rechte Mamma in toto vergrössert, schmerzhaft auf Druck; Haut darüber in Höckern vorgebuchtet. Axillardrüsen infiltrirt. — Vor 3 Jahren hatte Patientin im Wochenbett eine Mastitis der rechten Mamma. Vor 11 Wochen erhielt sie einen Stoss an die rechte Mamma; kurze Zeit nachher begann ein Knoten sich darin zu entwickeln. 27. 7. 1871 Operation. Nach 4 Monaten Recidiv. 4. 4. 1872 Tod an Krebsdyskrasie.

12. A. R. St., 56 J. Freistellenbesitzerin. 1871 (27). — Verh. 6 Kinder geboren und selbst gestillt. — Trauma. — Vor 1 Jahre. 55 Jahre. — Carc. mammae dextr. In der rechten Mamma ein fester, gänseeigrosser Tumor,

Scirrhöse Form. Achseldrüsen infiltrirt. — Keine Familienanlage. 21. 11. 1871 Operation. 7. Dez. geheilt entlassen. Sommer 1872 Recidiv. Tod: 30. 12. 1872.

13. Maria Marek, 58 J. 1872 (26). — Verh. ? — Stoss an die Brust. — Juli 1871. 58 J. — Carc. mammae sin. Linke Brust halbkuglig infiltrirt, verschiebbar. Warze stark, prominirend, weich. Rechte Brust klein, schlaff. Achsel- und Supraclaviculardrüsen infiltrirt. — Beginn: Nach einem Stosse an die Brust Schmerzen; 2 Monate später entwickelte sich angeblich an dieser Stelle ein Knoten schmerzlos, hart oberhalb der Warze. Seit 1 Monat rasches Wachsthum und Schmerzen. Operation 11. 1. 1872. Tod: 25. 1. 1872. Todesursache: Septicämie und Carbolintoxication.

14. F. F., 65 J. 1872 (27). — Verh. 6 Kinder geboren und selbst gestillt. — Stoss gegen die Brust. — ? — Carc. mammae dextr. In der rechten Brust derbe gleichmässige Geschwulst um die Mammilla. — Operation 5. 2. 1872. 23. 2. 1872 Tod. Erysipel.

15. Fr. 1872 (27). — Verh. 5 Kinder geboren und selbst gestillt. — Trauma. — Vor $^5/_4$ Jahren. — Carc. mammae dextr. Scirrhöse Form. Achseldrüsen infiltrirt. — Operation 22. 2. 1872. Ende Oct. Metastase. Tod: Nov. 1872.

16. Frau Barth, 33 J. Schneidermeistersfrau. 1872 (29). — Verh. 1 Kind geboren vor 10 Jahren. — Stoss gegen die Brust. — 1871. 32 J. — Carc. simplex mammae sin. — Patientin erlitt im Nov. 1871 durch Auffallen der Kante eines schweren Kastens einen heftigen Stoss gegen die linke Brust. Zunächst mehrere Tage Schmerzen, dann entwickelte sich langsam ein Knoten. Mai 1872 Operation. Tod Jan. 1876 infolge von Recidiven.

17. L. H., 46 J. Brauersfrau. 1872 (27). — Verh. ? — Quetschung. — Frühjahr 1872. 45 J. — Carc. mammae sin. Fast die ganze linke Mamma ist von einem festen Tumor eingenommen; derselbe zeigt sich mikroskopisch als Scirrhus. — Operation 3. 10. 1872. Genesen entlassen im J. 1873.

18. S., 36 J. 1872 (27). — Ledig. — Stoss auf die Brust. — 1871. 35 J. — Scirrhus mammae sin. Achseldrüsen infiltrirt. — Operation 7. 10. 1872. Recidiv nach Jahresfrist. Tod: Dez. 1873.

19. P. B., 32 J. Lehrersfrau. 1873 (27). — Verh. 4 Kinder geboren und selbst gestillt. — Stoss an die Brust. — Anfang 1873. 32 J. — Carc. mammae sin. In der linken Mamma ein derber, fester Knoten. Scirrhöse Form. Achseldrüsen geschwollen. — Operation: 11. 8. 1873. Jan. 1874 Recidiv. Tod: 28. 8. 1874.

20. Marie Heldt, 64 J. 1873 (30). — Wittwe. 10 Geburten. — Quetschung der l. Mamma vor 4 Jahren. — 1869. 60 J. — Carc. mammae sin. Tumor der l. Mamma, oben innen von der Mammilla. Haut blau verfärbt und mit Borke bedeckt; ganze Brustdrüse etwas klein. Mässige Schmerzen. Keine Achseldrüsen infiltr. — Nichts Hereditäres nachzuweisen. Menses regelmässig. Pat. hat vor 4 J. eine Verhärtung der l. Mamma bemerkt. Seit 1 Jahr schnelles Wachsthum. 13. 9. 1873 Operation. 23. 10. 1873 geheilt entlassen. Mikroskopischer Befund: Carc. simplex mammae (= tubulärer Krebs nach Billroth). Kein Recidiv.

21. H. G., 54 J. Wäscherin. 1873 (27). — Verh. ? — Trauma. — Carc. mammae sin. exulcerat. Achseldrüsen geschw. — Keine Operation. Tod im Jahre 1873.

22. C. K., 62 J. 1874 (31). — Verh. 9 Geburten. Nicht gestillt. — Stoss gegen die Brust. — 1872. 60 J. — Carc. mammae sin. mit Haut und Muskel verwachsen. — Keine Mastitis. Vor 2 J. bemerkt; in letzter Zeit rasch gewachsen. Operation 6. 1. 1874. 29. 1. 1874 entlassen. Jan. 1876 Recidiv exstirpirt. April 1877 2. Recidiv. Gestorben 7. 11. 1880 an Erschöpfung.

23. Marie Schröckinger, 63 J. 1874 (26). — Ledig. — Trauma. — März 1873. 62 J. — Carc. mammae sin. Faustgrosse, harte, bewegliche Geschwulst an der Aussenseite der l. Brustdrüse. Warze eingezogen und fixirt. — 3 Mon. vor Entwickelung der Geschwulst soll ein Trauma auf die Brust eingewirkt haben, in Folge dessen dieselbe schmerzhaft wurde. Seit 3 Monaten rasches Wachsthum. Operation 16. 1. 1874. Ende Oct. 1874 Recidiv. Exstirpation, Tod 20. 1. 1876 unter zunehmendem Marasmus.

24. M. C., 47 J. 1874 (27). — Wittwe. 10 Geburten. — Trauma. — Vor mehreren Jahren. — Carc. mammae dextr. Recidiv; sehr fester Knoten. — Febr. 1874 Operation. Recidiv. Tod 19. 10. 1874.

25. S. Sch., 48 J. 1874 (30). — Verh. Keine Geburt. — Stoss gegen die l. Mamma, vor $1^1/_2$ Jahren. — Anfang 1874. 48 J. — Carc. mammae sin. Gänseeigrosser Tumor der l. Mamma; Warze eingezogen. Einzelne Achseldrüsen geschwollen. — Seit 1 Jahr Schmerz in der l. Mamma, seit $^1/_2$ J. Härte darin bemerkt. Langsames Wachsthum unter aussetzenden Schmerzen. Operation 13. 6. 1874. Geheilt entlassen 6. 7. 1 Jahr später Recidiv an der operirten Stelle. Tod 4. 12. 1876 an Carcinose.

26. Frau Julie L., 52 J. 1874 (26). — Verh. 2 Kinder geb. und selbst gestillt. — Stoss. — Juni 1873. 51 J. — Carc. mammae sin. In der Mitte der l. Mamma unter dem Warzenhofe eine apfelgrosse harte Geschwulst. — Mit 15 J. trat die Menstruation auf, regelmässig bis zum 45. J. Der Entwicklung des Knotens soll 8 Tage vorher ein Stoss an einem Thürschlüssel vorausgegangen sein. Operation 29. 12. 1874. Geheilt entlassen.

27. A. R., 50 J. 1875 (31). — Verh. 3 Kinder geb. u. selbst gestillt. — Stoss gegen die Brust. — Frühjahr 1874. 49 J. — Carc. mammae dextr. Apfelgross, mit der Haut verwachsen. Hautscirrhen. Achseldrüsen infiltr. — Keine Mastitis. Familie frei. 7. 1. 1875 Operation. 20. 2. Entlassung. Sept. 1875 Recidiv exstirpirt. 15. 1. 1876 3 Knötchen dicht an der Narbe exstirpirt. 25. 5. 1876 neue Hautscirrhen. Abtragung der Haut der ganzen Mammagegend. Bald nachher Zeichen von Lungen- und Lebercarcinom. Gestorben 20. 6. 1876 an inneren Carcinomen.

28. D. M., 40 J. 1875 (31). — Verh. 1 Kind; selbst gestillt. — Stoss gegen die Brust. — Herbst 1874. 39 J. — Carc. mammae dextr. Apfelgross, mit der Haut verwachsen. Achseldrüsen infiltr. — Familie frei. 9. 1. 1875 Operation. 5. 2. Entlassung. Sommer 1875 Recidiv. 22. 7. 1875 exstirpirt. Sept. 1876 Recidiv, Dez. exstirpirt. Später neues Recidiv. Gestorben Febr. 1877 an Entkräftung.

29. [illegible] — Verh. [illegible] — Stoss gegen die Brust. — 1873. [illegible] — Carc. mammae [illegible] — [illegible] 1875 Operation. [illegible] geheilt entlassen.

30. [illegible] — Verh. [illegible] — Stoss gegen die Brust. — 1874. — Carc. mammae [illegible] Tumor [illegible] — Jan. 1875 Operation.

31. [illegible] — Verh. ? — Stoss gegen die Brust. [illegible] — Carc. mammae dextr. Die ganze Mamma [illegible] gänseeigrossen Tumor verwandelt, die Warze eingezogen, die umgebende Haut mit dem Tumor fest verwachsen. Achseldrüsen vergrössert. — Vor 3 J. nach einem Stoss Schmerzen und [illegible] Verhärtung gefühlt. 9. 3. 1875 Operation. 2. 5. geheilt entlassen.

32. [illegible] — Verh. — Stoss gegen die Brust. — Herbst 1874. [illegible] — Carc. mammae [illegible] Tauberei-grosse Geschwulst im Achselhöhlen der linken Mamma. Achseldrüsen [illegible] — Keine Mastitis. Familie [illegible] Stoss [illegible] 1875 [illegible] 16. 4. 1875 Operation. 12. 5. 1875 entlassen. Anfang 1877 Symptome von Lungencarcinom: lokal [illegible]

33. [illegible] 51 J. 1875 [illegible] — Verh. 5 Kinder: selbst [illegible] — Stoss gegen die Brust. — [illegible] 1871 [illegible] 47 J. — Carc. [illegible] Geschwulst [illegible] Quadranten links: [illegible] Achseldrüsen [illegible] — Beginn: Angeblich nach einem Stosse [illegible] 4 Monate später ein Knoten bemerkt. Operation 21. 4. 1875. Recidiv. Tod 27. 5. 1876.

34. E. G., 46 J. 1875 [illegible] — Verh. ? — Stoss. — 1874. 45 J. — Carc. [illegible] Tumor der linken Mamma, mit der Haut verwachsen, auf der Unterlage verschiebbar. Keine Achseldrüsen. — Pat. hat vor 3 J. einen Stoss gegen die linke Brust erlitten. 21. 4. 1875 Operation. 26. 5. 1875 geheilt. [illegible]

35. M. F., 64 J. 1875 [illegible] — Verh. ? — Druck gegen die Brust. — 1874. [illegible] J. — Carc. mammae dextr. et gland. axill. Tumor der rechten Mamma, auf der Unterlage verschiebbar. Ein gleicher in der Achselhöhle. — Nichts Hereditäres nachzuweisen. Patientin hat vor 22 Jahren einen starken Druck gegen die rechte Mamma erlitten und seit der Zeit Schmerzen in derselben verspürt. Seit 1/4 Jahre Knoten in der rechten Mamma bemerkt. Schnelles Wachsthum. Seit 2 Monaten Geschwulst in der Axilla. Wenig Schmerzen. 23. April 1875 Operation. 29. Mai 1875 fast geheilt entlassen. Jan. 1876 regionäres Recidiv in der Narbe. Tod: 29. Juni 1876 an Cachexie, Brustleiden, Metastasen in den Lungen.

36. M. L., 67 J. 1875 27. — Verh. ? — Stoss gegen die Brust. — 1870. 62 J. — Carc. mammae dextr. In der rechten Mamma ein grosser Tumor, sehr hart, in der Mitte exulcerirt. Achseldrüsen sehr stark infiltrirt. 15. Mai 1875 Operation. 23. Mai 1875 Tod. Sepsis.

37. J. H., 38 J. Häuslerin. 1875 (27). — Verh. 5 Kinder, selbst gestillt. — Trauma. — 1870. 33 J. — Carc. mammae dextr. In der rechten Mamma ein harter, derber, apfelgrosser Tumor. — Keine Operation. Tod: 16. Oct. 1875.

38. C. F., 53 J. 1875 (31). — Verh. 1 Kind, selbst gestillt. — Quetschung der Brust im Oct. 1873. — Frühjahr 1874. 52 J. — Carc. mammae dextr. Faustgross, ulcerirt, central gelegen; mit den Muskeln verwachsen. Achseldrüsen infiltrirt. — Keine Mastitis. Familie frei. 28. Mai 1875 Operation. 19. Juni Entlassung. Seit Anfang 1876 Carcinom der Lendenwirbelsäule mit Blasenlähmung und Schmerz in den unteren Extremitäten. Gestorben 24. Mai 1876 an metastatischem Carcinom.

39. L. R., 41 J. 1875 (31). — Verh. 2 Kinder, selbst gestillt. — Contusion im Aug. 1874. — Oct. 1874. 40 J. — Carc. mammae dextr. In der rechten Mamma 4 isolirte, nicht verwachsene Knoten von ca. Wallnussgrösse. Achseldrüsen infiltrirt. — Mastitis rechts. Mutter an Leberkrebs gestorben. 12. Juni 1875 Operation. 5 Monate nach der Operation unbedeutende Drüsenschwellungen beiderseits. Nach 8 Monaten Gehirnerscheinungen, Amaurose, Hallucinationen. Nach 10 Monaten Erscheinungen von Carcinom der Halswirbelsäule. Gestorben 31. Aug. 1876 an Carcinom der Wirbelsäule.

40. Amalie Eckert, 48 J. 1875 (33). — Wittwe. 3 Geburten. — Stoss. — Michaelis 1874. 47 J. — Carc. mammae dextr. — 26. Juli 1875 Operation. 21. Aug. 1875 nahezu geheilt entlassen.

41. J. A., 50 J. 1875 (31). — Verh. 2 Kinder, beide gestillt. — Sturz von der Treppe. — Juni 1874 wallnussgross. 49 J. — Carc. mammae dextr. Grosser, ulcerirter Tumor. Achseldrüsen infiltrirt. Tumor jaucht. — Vor 32 Jahren Mastitis. Familie frei. 12. Aug. 1875 Operation. 30. Aug. Entlassung. Lebt 6 Jahre nach der Operation gesund und frei von Recidiv.

42. Ch. K., 50 J. 1875 (31). — Verh. Keine Kinder. — Contusion vor 1 Jahre. — Juni 1875. 49 J. — Carc. mammae sin. Handtellerbreit, nach innen gelegen, mit Haut und Muskel verwachsen; mit einem Fortsatz nach unten. Achseldrüsen frei. — Die Contusion war angeblich ohne unmittelbare Folgen. Familie frei. 27. Sept. 1875 Operation. 26. März 1876 kein Recidiv. Gestorben 20. Jan. 1878 an einer inneren Krankheit.

43. A. S., 51 J. 1875 (31). — Verh. 2 Kinder. — Contusion. — 1859. 35 J. — Carc. mammae sin. Wallnussgrosser, mit der Haut verwachsener Knoten, nach innen und oben gelegen. Achseldrüsen frei. — Vor 16 Jahren nach einer Contusion entstanden; seit 3 Monaten schneller gewachsen. 19. Nov. 1875 Operation. Lebt gesund und frei von Recidiv 6 Jahre nach der Operation.

44. A. B., 60 J. 1875 (30). — Ledig. — Stoss gegen die linke Mamma vor 3 J. — 1872. 57 J. — Carc. mammae sin. Mammilla eingezogen, ihre Umgebung ulcerirt. — Bald nach dem Stosse traten Schmerzen und ein Knoten in der linken Mamma auf; seit 3 Monaten ulcerirt. 13. Nov. 1875 Operation. 20. Dez. 1875 fast geheilt entlassen. Febr. 1877 Recidiv in der Nähe der Narbe und am Halse. Exstirpirt. Tod: Mai 1878 an Marasmus und Metastasen im Abdomen (Leber).

45. A. S., 49 J. Arbeiterin. 1876 (27). — Verh. ? — Trauma. — 1875. 48 J. — Carc. mammae dextr. Ganze rechte Mamma gleichmässig infiltrirt; feste Consistenz. Achseldrüsen mässig geschwellt. — 29. Jan. 1876 Operation. Tod: 29. Febr. 1876. Pyämie.

46. E. L., 46 J. Inwohnerin. 1876 (27). — Verh. ? — Stoss gegen die Brust. — Vor $^3/_4$ J. 1875. 45 J. — Carc. mammae sin. Gänseeigrosser Tumor, hart, mit der Haut verwachsen. Scirrhus mammae. — 22. Febr. 1876 Operation. Guter Verlauf.

47. E. G., 61 J. 1876 (31). — Verh. Keine Kinder. — Stoss gegen die Brust. — Jan. 1876. 61 J. — Carc. mammae dextr. Apfelgrosser Tumor im Achsellappen der rechten Mamma; mit der Haut wenig verwachsen. Achseldrüsen frei. — Familie frei. 24. 4. 1876 Operation. 17. 5. Entlassung. Ende 1877 Recidiv. Gestorben 21. 1. 1878 an Carcinomrecidiv der Mamma und Uteruscarcinom.

48. J. F., 45 J. 1876 (31). — Verh. 2 Kinder, selbst gestillt. — Stoss gegen die Brust. — Frühjahr 1875. 44 J. — Carc. mammae dextr. Wallnussgrosser, tiefliegender Tumor, einwärts von der Warze. Achseldrüsen beiderseits fühlbar. — Keine Mastitis; Familie frei. 2. 5. 1876 Operation. 21. 5. Entlassung. 29. 5. 1877 kein Recidiv.

49. J. v. H., 48 J. 1876 (31). — Verh. 4 Kinder, 2 selbst gestillt. — Stoss gegen die Brust. — Juli 1875. 47 J. — Carc. mammae dextr. Wallnussgrosser, tiefliegender, harter Knoten neben der Warze. Achseldrüsen nicht deutlich fühlbar. — Keine Mastitis; Familie frei. 16. 6. 1876 Operation. 3. 7. Entlassung. Gestorben 16. 1. 1878 an den Folgen eines Recidivs.

50. P. M., 52 J. 1876 (31). — Verh. Keine Kinder. — Stoss gegen die Brust. — Frühjahr 1875. 51 J. — Carc. mammae sin. Faustgrosser, weicher Tumor oberhalb der Warze, mit der Haut verwachsen; an einer Stelle durchgebrochen. Achseldrüsen infiltrirt. — Keine Mastitis. Familie frei. 6. 7. 1876 Operation. 24. 7. Entlassung. Lebt gesund und frei von Recidiv, keine Zeichen von Metastasen, 5 J. nach der Operation.

51. M. G., 45 J. 1876 (31). — Ledig. — Stoss gegen die linke Brust vor 2 J. — Mai 1876. 45 J. — Carc. mammae sin. Wallnussgrosser, harter, mit dem Muskel verwachsener Tumor. Achseldrüsen infiltrirt. — Mutter und Schwester an Brustkrebs gestorben. 6. 8. 1876 Operation. 25. 8. Entlassung. Weiterer Verlauf unbekannt.

52. S. S., 61 J. 1877 (31). — Verh. Keine Kinder. — Stoss gegen die Brust. — 1877. 61 J. — Carc. mammae sin. Achseldrüsen frei. — 12. 2. 1877 Operation. 12. 3. 1877 Entlassung. Gestorben Sommer 1878. Ursache unbekannt.

53. K. L., 49 J. Kaufmannsfrau. 1877 (31). — Verh. 5 Kinder. Selbst gestillt. — Stoss. — 1872. 44 J. — Carc. mammae sin. Nach aussen und unten von der Warze ein etwa apfelgrosser Tumor; derbe Consistenz, gut beweglich. Scirrhöse Form. Achseldrüsen infiltrirt. — 15. 2. 1877 Operation. 3. 3. Entlassung.

54. L. B., 56 J. 1877 (31). — Verh. 4 Kinder. Selbst gestillt. — Stoss gegen die Brust. — 1876. 55 J. — Carc. mammae dextr. Centralgelegen, nicht

verwachsen. Achseldrüsen infiltrirt. — Keine Mastitis; Familie frei. 27. 2. 1877 Operation. 6. 4. Entlassung. Kein lokales Recidiv. Gestorben 9. 9. 1879 an einem chronischen Gehirnleiden.

55. A. L., 60 J. 1877 (27). — Ledig. — Trauma. — 1876. 59 J. — Carc. mammae sin. Mit der Haut verwachsen. Achseldrüsen infiltrirt. — Keine Operation. Tod Jan. 1878.

56. Frau Dr. N., 57 J. 1877 (29). — Verh. Mehrere gesunde Kinder. — Heftiger Stoss gegen die rechte Brust im J. 1863. — 1868. 48 J. — Carc. fibrosum mammae dextr. Achseldrüsen frei. — Patientin wurde am 3. 5. 1870 operirt, nachdem sie vor $1^1/_2$ J. Einziehung der Warze und Induration bemerkt hatte. März 1877 lebt Patientin und ist gesund.

57. R. M., 20 J. Dienstmädchen. 1877 (31). — Ledig. — Trauma. — 1876. 19 J. — Carc. mammae sin. Linke Mamma in einen hängenden Tumor verwandelt; Warze ganz verflacht. Achseldrüsen vergrössert, sehr hart. — 1. 5. 1877 exstirpirt; genesen entlassen. 20. 5. 1877 Recidiv; operirt.

58. I. A., 40 J. 1877 (31). — Verh. 2 Kinder. Selbst gestillt. — Quetschung der Brust vor längerer Zeit. — Frühjahr 1875. 38 J. — Carc. mammae sin. Wallnussgrosser Knoten neben der Warze, mit der Haut verwachsen. Achseldrüsen infiltrirt. — Keine Mastitis; Familie frei. — 3. 5. 1877 Operation. 3. 6. Entlassung. Lebt 4 J. nach der Operation gesund und frei von Recidiv.

59. L., 48 J. 1877 (27). — Verh. 3 Kinder. Selbst gestillt. — Trauma. —? — Carc. mammae sin. In der linken Mamma mittelgrosser, harter Tumor; lancinirende Schmerzen. Achseldrüsen stark geschwollen. — Keine Operation. Tod 9. 6. 1877.

60. I. G., 48 J. Freigärtnerin. 1877 (27). — Verh.. Mehrere Kinder. Alle selbst gestillt. — Stoss gegen die Brust. — 1876. 47 J. — Carc. mammae dextr. Cancer en cuirasse, bis an die Mitte des Sternums. Achseldrüsen infiltrirt. — Keine Operation. Tod 24. 10. 1877.

61. M. V., 49 J. Kaufmannsfrau. 1877 (27). — Verh. ? — Fall und Stoss dabei an die Brust. — Anfang 1877. 49 J. — Carc. mammae dextr. Mittelgrosser, sehr harter Tumor, beweglich. Scirrhus. Achseldrüsen in geringer Ausdehnung knotig. — 21. 9. 1877 Operation.

62. I. K., 56 J. 1877 (31). — Verh. 5 Kinder. Selbst gestillt. — Stoss gegen die Brust mehrere Jahre vor der Erkrankung. — 1876. 55 J. — Carc. mammae dextr. Wallnussgrosser verschieblicher Knoten im unteren inneren Theil der rechten Mamma. Achseldrüsen frei. — Nur mit der später erkrankten Brust gestillt. Keine Mastitis. Familie frei. 17. 11. 1877 Operation. 1. 12. Entlassung. 5. 3. 1879 Exstirpation eines seit 4 Monaten bestehenden wallnussgrossen Knotens. 18. 3. 1879 stirbt Patientin an einer plötzlich auftretenden Magenblutung.

63. C. J., 43 J. 1877 (27). — Verh. Keine Kinder. — Stoss gegen die Brust. — ? — Carc. mammae dextr. In der äusseren Hälfte kleinapfelgrosser Tumor. Achseldrüsen infiltrirt. — 15. 12. 1877 Operation. 25. 1. 1878 Tod. Erysipel.

64. S. M., 60 J. 1878 (31). — Verh. 7 Kinder. Selbst gestillt. — Stoss

gegen die Brust. — 1876. 58 J. — Carc. mammae sin. Apfelgrosser, mit der Haut verwachsener Tumor. Neben der Mamma, dicht am Sternum, noch ein haselnussgrosser Knoten. Achseldrüsen infiltrirt. — Seit $^3/_4$ J. rasch gewachsen. Keine Mastitis. Familie frei. 17. 1. 1878 Operation. 19. 2. Entlassung. Bald nach der Operation Knoten auf dem Sternum entstanden. Gestorben 15. 5. 1879.

65. Christine Fölster, 38 J. 1878 (30). — Verh. ? — Stoss von einer Kuh gegen die rechte Mamma. — Vor 19 Monaten. 36 J. — Carc. mammae dextr. et gland. axill. Kindskopfgrosser Tumor, mit der Haut und dem Musc. pectoral. verwachsen. Achseldrüsen infiltrirt. — Nichts Hereditäres nachzuweisen. 1. 2. 1878 Operation. 8. 4. Entlassung. 29. 6. 1878 mehrere Knoten am linken Sternalrande exstirpirt. 9. 7. 1878 entlassen. 1. 8. 1878 neues Recidiv exstirpirt. 13. 8. 1878 fast geheilt entlassen. 4. 1. 1879 haselnussgrosser Knoten oberhalb der Clavicula und in der Nähe der Narbe. Inoperabel.

66. A. A., 45 J. 1878 (31). — Ledig. — Stoss gegen die Brust. — 1876. 43 J. — Carc. mammae. Kindsfaustgrosser, derber Tumor mit leichthöckriger Oberfläche, mit der Haut verwachsen. Warze eingezogen. — Tumor allmälig gewachsen. Keine Mastitis. Ein Bruder an Leberkrebs, 2 andere Geschwister und der Vater unter Erscheinungen von Ascites (Leberkrebs?) gestorben. 28. 2. 1878 Operation. 23. 3. Entlassung. 30. 12. 1878 kirschgrosses Recidiv oberhalb der Narbe exstirpirt. Gestorben Anfang 1881 unter Erscheinungen von Ascites. Nach der Diagnose des Arztes: Carc. pancreat.

67. H. L., 40 J. 1878 (31). — Verh. 3 Kinder. — Stoss gegen die Brust. — 1876. 38 J. — Carc. mammae sin. Zweifaustgrosser, harter, höckriger Tumor; mit der Haut verwachsen. Hautscirrhen. Achseldrüsen infiltrirt. — Tumor seit $^1/_2$ J. schnell gewachsen. Keine Mastitis. 7. 5. 1878 Operation. 25. 5. Recidiv operirt. 8. 6. Entlassung. 19. 6. Patientin stellt sich mit zahlreichen Recidiven wieder vor; Exstirpation. Patientin hat sich am 27. 6. 1878 in ihrer Heimat erhängt.

68. R., 56 J. 1878 (27). — Wittwe. 2 Kinder. Selbst gestillt. — Stoss gegen die Brust. — Vor $7^1/_4$ Jahren. 49 J. — Carc. mammae dextr. Scirrhöse Form; unbeweglich. Achseldrüsen frei. — 23. 5. 1878 Operation. Nov. 1878 Recidiv. Dez. 1878 Tod.

69. E. F., 45 J. 1878 (31). — Verh. 9 Kinder. 7 selbst gestillt. — Stoss gegen die Brust vor 1 J. während der Laktation. — 1877. 44 J. — Carc. mammae sin. Apfelgrosser, harter, mit der Haut verwachsener Tumor. Achseldrüsen infiltrirt. — Familie frei. 29. 5. 1878 Operation. 18. 6. Entlassung. Gestorben 18. 5. 1880 an Lebercarcinom. Lokal kein Recidiv.

70. Caroline Hütters, 50 J. 1878 (34). — Verh. ? — Stoss gegen die Brust vor 2 Jahren. — 1876. 48 J. — Carc. mammae sin. Apfelgrosser Knoten. Achseldrüsen infiltrirt. — Operation 25. 6. 1878. Entlassen 11. 8. 1878. Gestorben 31. 12. 1878 an allgemeiner Carcinose.

71. G. B., 60 J. 1878 (27). — Wittwe. 13 Kinder, 9 selbst gestillt. — Stoss gegen die Brust. — 1877. 59 J. — Carc. mammae sin. Warze der linken Brust eingezogen. Achseldrüsen frei. — Keine Operation. Tod: 11. 2. 1879.

72. R. S., 57 J. 1878 (27). — Verh. ? — Pat. wurde von einer Kuh an die Brust gestossen. — ? — Carc. mammae sin. Linke Brust um die Warze herum handtellerbreit indurirt. Achseldrüsen infiltrirt. — Keine Operation.

73. M. König, 54 J. 1878 (34). — Ledig. — Trauma. — 1868. 44 J. — Carc. mammae sin. Faustgrosser Knoten in der linken Mamma. Achseldrüsen infiltrirt. — Vor 10 Jahren Mastitis mit Eiterung in Folge von Trauma. Knoten blieb, der langsam seit jener Zeit wuchs. 10. 9. 1878 Operation. März 1879 Recidiv. Gestorben Ende 1879 wahrscheinlich an Metastasen in inneren Organen.

74. H. W., 53 J. Handelsfrau. 1878 (27). — Verh. 7 Kinder, selbst gestillt. — Stoss gegen die Brust. — 1877. 52 J. — Carc. mammae sin. Linke Mamma in einen unebenen, harten Tumor verwandelt. Achseldrüsen frei. — Keine Operation. Mai 1879 noch lebend.

75. A. A., 68 J. 1878 (31). — Wittwe. 4 Kinder, selbst gestillt. — Stoss vor 1 $^1/_2$ J. — 1877. 67 J. — Carc. mammae sin. Im unteren inneren Quadranten apfelgrosser, gleichmässig runder Tumor, nicht verwachsen. — Keine Mastitis. Familie frei. Operation 14. 10. 1878. 29. 10. 1878 stirbt Patientin erschöpft durch das anhaltende Fieber und die starke Eiterung.

76. M. M., 63 J. 1878 (31). — Verh. ? — Stoss gegen die Brust. — Anfang 1878. 63 J. — Carc. mammae dextr. An der Innenseite der rechten Mamma kleinapfelgrosser, harter Tumor. Achseldrüsen infiltrirt. — Keine Mastitis. Vor 25 Jahren heftiger Stoss gegen die Brust; starker Bluterguss. 30. 10. 1878 Operation. 28. 11. Entlassung. 31. 5. 1880 Recidiv exstirpirt. Seit dem letzten Recidiv $^3/_4$ Jahre gesund.

77. C. O., 61 J. 1878 (31). — Verh. 2 Kinder, selbst gestillt. — Stoss gegen die Brust vor 2 Jahren. — 1877. 60 J. — Carc. mammae dextr. Ziemlich diffuser, harter Tumor; mit der Haut verwachsen. Achsel- und Supraclaviculardrüsen infiltrirt. — Keine Mastitis; Familie frei. 2. 11. 1878 Operation. 25. 11. stirbt Patientin plötzlich. Sectionsbefund: Lungenembolie infolge Thrombose der Venae crurales.

78. Elise Lang, 47 J. 1879 (35). — Verh. 5 Kinder. — Stoss gegen die Brust, vor $^1/_2$ J. — 1878. 46 J. — Carc. mammae sin. Faustgrosser, derber, gut verschieblicher Tumor. In der Achselhöhle eine nussgrosse Drüse. — Herbst 1878 Stoss gegen die linke Brust. Sofort Schmerz und Entstehen eines kleinen Tumors. Seit Jan. 1879 rasch gewachsen. Operation 22. 4. 1879. Mikroskopischer Befund: Beginnendes tubulöses Carcinom. Umgebung kleinzellig infiltrirt.

79. 54jährige Frau. 1879 (36). — Verh. ? — Trauma vor 5 Jahren. — 1872. 49 J. — Carc. mammae sin. Ganze linke Mamma krebsig infiltrirt und theilweise exulcerirt. Infiltrirte Achseldrüsen. — Seit 5 Jahren wiederholtes Aufbrechen der geschwollenen Brustdrüse und Ulceration. 19. 8. 1879 Operation. Entlassen 1. 10. 1879.

80. S., 74 J. 1880 (37). — 3 Kinder, selbst gestillt. — Mehrmals Stoss gegen die Brust. — 1878. 72 J. — Carc. mammae sin. Mehrere schmerzhafte Knoten, untereinander durch einen Strang verbunden. Achseldrüsen frei. —

Keine Mastitis. Erblichkeit ausgeschlossen. 29. 1. 1880 Operation. 10. 2. geheilt entlassen. Mikroskopischer Befund: Scirrhus.

81. Auguste Josephson, 83 J. 1880 (38). — ? — Stoss gegen die linke Brust. — ? — Carc. mammae sin. 2 gänseeigrosse, ziemlich feste, auf Druck schmerzlose Geschwülste; mit der Haut verwachsen. Am untereu Rande der Brust ziemlich lebhafte Blutung aus einem kleinen Ulcus. — Patientin will sich vor mehr als 20 Jahren ihre linke Mamma gegen eine scharfe Ecke gestossen haben; von da an soll sich eine schmerzhafte Geschwulst entwickelt haben, welche vor mehreren Wochen perforirte, und aus welcher seit mehr als 1 Woche eine ständige Blutung erfolgte. 13. 3. 1880 Operation. Mitte Mai entlassen.

82. Henriette Georgi, 50 J. Zimmermannsfrau. 1880 (39). — Verh. Mehrere Kinder, alle selbst gestillt. — Trauma vor 2 Jahren. — 1878. 48 J. — Carc. mammae sin. Mit der Haut verwachsen. Achseldrüsen infiltrirt. — 17. 9. 1880 Operation. Weihnachten 1881 Recidiv. 18. 4. 1882 Excision. Mitte Mai geheilt entlassen.

83. Caroline Engel, 57 J. Kammerdienersfrau. 1881 (39). — Verh. Mehrere Kinder, alle selbst gestillt. — Stoss gegen die linke Brust. — ? — Carc. mammae sin. Enteneigrosser Tumor im äusseren oberen Quadranten; verschieblich gegen die Unterlage. Achseldrüsen infiltrirt. Acinöse Form. — Operation 5. 7. 1881. 16. 5. 1883 örtliches Recidiv.

84. Wilhelmine Krüger, 63 J. Arbeitersfrau. 1882 (39). — 9 Kinder, alle selbst gestillt. — Fall und Quetschung der linken Brust. — 1880. 61 J. — Carc. mammae sin. Taubeneigrosser Tumor im äusseren oberen Quadranten. Achseldrüsen infiltrirt. — Operation 21. 4. 1882. 5. 5. geheilt entlassen. Endresultat unbekannt.

85. Francke, 45 J. 1882 (39). — Ledig. — Stoss gegen die linke Brust. — 1880. 43 J. — Carc. mammae sin. Grosser Knoten. Carc. gelatinosum. Achseldrüsen infiltrirt. — Vor 2 ½ Jahren heftiger Stoss gegen die linke Brust an einem Fensterladen. Blauer Fleck nach 3 Tagen verschwunden. Nach 3 Wochen ein Eiterpunkt auf der Warze; seitdem fortdauernde Eiterung. 6. 11. 1882 Operation. Heilung in 4 Wochen. Gesund geblieben.

86. Charlotte Busse, 64 J. 1882 (40). — Verh. ? — Stoss. — 1881. 63 J. — Carc. mammae sin. Mit der Haut verwachsen. Achseldrüsen nicht sicher zu fühlen. — Operation 24. 11. 1882. Guter Verlauf. 3. 8. 1886 gesund, ohne Recidiv.

87. P. 1883 (40). — Verh. ? — Stoss. — 1882. — Carc. mammae sin. Achseldrüsen infiltrirt. — Operation 10. 1. 1883. 1884 Recidiv; nicht operirt; Juli 1886: lebt noch mit Recidiv.

88. Köchin, 47 J. 1883 (41). (Pathol. Inst. München.) — Ledig. — Fall auf die Brust im August 1882. — 1882. 46 J. — Carc. adenoides mammae dextr. Haselnussgrosse Geschwulst in der Mammillarlinie an der untersten Grenze der Mamma. Geschwellte Drüsen nirgends zu fühlen. — Patientin hatte von Jugend auf an der rechten Brust eine erbsengrosse Warze. Im August 1882 fiel sie beim Baden gegen die Treppe des Badehauses; darauf wurde die

Warze ganz schwarz, fing an zu bluten, und vergrösserte sich stetig. 12. 3. 1883 Operation.

89. 60jährige Frau. 1883 (41). (Pathol. Inst. München.) — Verh. ? — Stoss gegen die Brust. August 1882. — 1882. 59 J. — Carc. mammae. Keine Schmerzen. — Die Geschwulst 2 Monate nach dem Stosse, im Oct. 1882, bemerkt. 6. 5. 1883 Operation.

90. Auguste Trinks, 50 J. Arbeitersfrau. 1883 (42). — Verh. 3 Frühgeburten. — Stoss mit einer Wagendeichsel gegen die linke Brust vor 7 Monaten. — Ende 1882. 49 J. — Carc. mammae sin. Im oberen äusseren Quadranten ein höckeriger, apfelgrosser, auf der Unterlage verschieblicher Tumor. Achseldrüsen frei. — Operation 2. 7. 1883. Mikroskopischer Befund: Acinöse Form. Nach brieflicher Mittheilung ist Patientin Nov. 1885 gesund.

91. Pauline Ulfert, 42 J. Hoflieferantenfrau. 1883 (42). — Verh. Keine Kinder. — Stoss gegen die linke Brust vor 1 $^1/_2$ J. — 1882. 41 J. — Carc. mammae sin. In der oberen Hälfte ein kinderfaustgrosser Tumor, dem Durchbruch nahe. Achseldrüsen infiltrirt. — Operation 1. 8. 1883. Am 29. 3. 1884 Tod, wahrscheinlich an allgemeiner Carcinomatose. Mikroskopischer Befund: Acinöse Form.

92. Auguste Schlesinger, 66 J. 1883 (42). — Wittwe. 3 Kinder, selbst gestillt. — Stoss gegen die linke Brust vor 4 Wochen. — 1883. 66 J. — Carc. mammae sin. Im inneren unteren Quadraten eine diffuse, wallnussgrosse Geschwulst, fest, hart und höckerig. Achseldrüsen frei. — Operation 23. 10. 1883. Heilung. Mikroskopischer Befund: Tubulöse Form. Carc. der Drüsen. Mai 1886 persönliche Vorstellung: Kein Recidiv. Gutes Allgemeinbefinden.

93. Anna Portius, 49 J. 1883 (35). — Verh. Keine Kinder. — Stoss gegen die Brust; vor 2 Jahren. —Anfang 1883. 49 J. — Carc. mammae. sin. In der oberen Hälfte ein faustgrosser, derber Tumor, mit der Haut nicht verwachsen. Achseldrüsen infiltrirt. — Viel Schmerzen. Seit 4 Wochen Einziehung der Narbe. 30. 11. 1883 Operation. Mikroskopischer Befund: Tubulöses Carcinom. Januar 1884 inoperables Recidiv in der Narbe. Tod: 7. 2. 1885.

94. B. Vontobel, 45 J. Hausfrau. 1883 (43). — Verh. 2 Kinder, selbst gestillt. — Linke Mamma mehrmals gestreift beim Heben von schweren Körben; nach 14 Tagen schmerzte dieselbe. — 1883. 45 J. — Carc. mammae sin. Ganze linke Mamma ein knolliger, derber Tumor. Ohne Druckschmerz. In der Haut darüber mehrere kleine Erhabenheiten, erbsengross. — Bisher immer gesund. Vor und während der Menses Schmerz in den Mammae. Beginn: Schmerz in der Mamma; war hart in toto. In der Gegend des Warzenhofes eigrosser, cirkumskripter Tumor. Lancinirende Schmerzen in den Brüsten.

95. Schütz, 61 J. Näherin. 1883 (43). — Verh. 3 Kinder; 1 Abort. Nicht gestillt. — Patientin schlug im 58. Jahre mit der rechten Brust gegen ein Treppengeländer. — 1880. 58 J. — Carc. mammae dextr. Im äusseren oberen Quadranten der atrophischen Drüse, gut hühnereigross. Tumor hart, höckerig, verschieblich. Haut verwachsen. — Menses vom 21.—50. Jahre spärlich. $^1/_4$ Jahr nach dem Trauma kam das Carcinom als haselnussgrosser Knoten zur Perception. Dauer bis zur Operation 3 Jahre.

96. Wilhelmine Hirseland, 60 J. Wirthsfrau. 1884 (42). — Verh. 8 Kinder, selbst gestillt. — Stoss gegen die Brust. — ? — Carc. mammae dextr. Im oberen äusseren Quadranten ein harter, diffuser Tumor; Haut verwachsen; Unterlage frei; Warze normal. — 10. 1. 1884 Operation. Mikroskopischer Befund: Acinöse Form. Nov. 1885 kein Recidiv.

97. Luise Gundelwein, 48 J. 1884 (35). — Verh. Keine Kinder. — Sturz und Stoss gegen die Brust; vor 1 ¼ Jahren. — 1883. 47 J. — Carc. mammae sin. Im unteren äusseren Quadranten ein eigrosser, unebener, verschieblicher Tumor. Linke Achseldrüsen infiltrirt. — Nach dem Trauma 4 Wochen lang Schmerzen; gelblich seröse Flüssigkeit aus der Warze. Seit 4 Monaten Geschwulstbildung. 15. 2. 1884 Operation. Mikroskopischer Befund: Grosszelliges Carcinom mit fettigem Zerfall. Oct. 1885 Metastasen in der Leber. Tod: 27. 7. 1886.

98. Marie Buchner, 50 J. Zugeherin. 1884 (44). (Pathol. Institut München.) — 2 Kinder, nicht gestillt. — Fall auf die rechte Brust, circa ½ m hoch herunter; vor 4 J. — ? — Carc. mammae dextr. Unregelmässiger, fast 4 mannsfaustgrosser Tumor; fühlt sich weich elastisch an. Auf dem Musc. pectoralis verschieblich. Achseldrüsen frei. — Nach dem Falle vor 4 Jahren schwoll die Brust sehr stark an; die Geschwulst verlor sich aber zum grössten Theile wieder und es restirte nur mehr ein hühnereigrosser Tumor in der Gegend der Brustwarze. Vor 6 Wochen stiess sich Patientin aus Unvorsichtigkeit eine Stricknadel in die rechte Mamma, nach aussen und unten von der Mammilla; aus den Wunden verlor Patientin viel Blut. 25. 3. 1884 Operation. Mikroskopischer Befund: Gallertkrebs.

99. Luise Pritsching, 67 J. Vorkosthändlerin. 1884 (42). — Verh. 2 Kinder, selbst gestillt. — Stoss gegen die Brust. — 1883. 66 J. — Carc. mammae sin. Im äusseren oberen Quadranten harte, derbe, höckerige, kleinapfelgrosse Geschwulst; verschieblich. Achseldrüsen frei. — 16. 4. 1884 Operation. Mikroskopischer Befund: Acinöses Carcinom. Nov. 1885 kein Recidiv.

100. Ottilie Bork, 43 J. 1884 (42). — Verh. 3 Kinder, selbst gestillt. — Mehrfache Stösse gegen die linke Brust. — Anfang 1884. 43 J. — Carc. mammae sin. Knoten unter der Warze der linken Brust. Drüsen nicht zu fühlen. — 22. 4. 1884 Operation. Heilung. Mikroskopischer Befund: Acinöse Form. Sept. 1884 inoperables Recidiv in der Fossa supraclavicularis.

101. Pauline Deling, 48 J. Holzhändlersfrau. 1884 (42). — Verh. Zwillinge, nicht gestillt. — Trauma. — 1884. 48 J. — Carc. mammae dextr. Kinderfaustgrosser, harter, unebener Tumor. Achseldrüsen frei. — 19. 6. 1884 Operation. Mikroskopischer Befund: Acinöse Form. Nov. 1885 kein Recidiv.

102. Johanna D., 63 J. 1884 (42). — Verh. Keine Kinder. — Stoss gegen die Brust. — 1884. 63 J. — Carc. mammae dextr. Im oberen äusseren Quadranten ein wallnussgrosser, derber umschriebener Tumor. Achseldrüsen frei. — Operation am 8. 7. 1884. Mikroskopischer Befund: Tubulöse Form. Nach Bericht vom November 1885 kein Recidiv.

103. Auguste Linke, 56 J. 1884 (42). — Wittwe. 3 Geburten, 1 Abort.

Selbst gestillt. — Heftiger Stoss gegen die linke Brust vor 1 J. — Anfang 1884. 56 J. — Carc. mammae sin. In den beiden äusseren Quadranten eine harte verschiebliche Geschwulst. Achseldrüsen frei. — $^1/_2$ J. nach dem Trauma Anschwellung und Verhärtung der linken Brust. Operation am 7. 10. 1884. 12. 11. 1885 Recidiv; 2 Knoten im Pectoralis; inoperabel.

104. Emilie Helm, 40 J. 1885 (42). — Verh. 1 Kind. Nicht gestillt. — Stoss mit einer Thürklinke gegen die linke Brust. — Carc. mammae sin. An der Innenseite ein unregelmässiger, wallnussgrosser Knoten; verschieblich. Achseldrüsen frei. — Operation am 14. 4. 1885. Mikroskopischer Befund: Acinöse Form. Nov. 1885 kein Recidiv.

105. Karoline Schmandt. 63 J. 1885 (35). — Ledig. — Stoss gegen die rechte Brust im Mai 1885. — 1885. 63 J. — Carc. mammae dextr. 2 derbe Knoten im oberen äusseren Quadranten. Ueber der rechten Clavicula infiltrirte Drüsen. — Operation am 1. 6. 1885. März 1886 Recidiv.

106. Emilie Mehner, Kaufmannsfrau. 48 J. 1885 (42). — Verh. 1 Kind. Selbst gestillt. — Heftiges Trauma gegen die rechte Brust vor $3^1/_2$ J. — 1882. 45 J. — Carc. mammae dextr. An Stelle der rechten Mamma eine fast plane, an einer Stelle ulcerirte Fläche. Achseldrüsen infiltrirt. — Operation am 17. 10. 1885. Mikroskopischer Befund: Scirrhus. Heilung.

107. Katharine Franke, 56 J. 1885 (42). — Ledig. 2 Kinder. Selbst gestillt. — Trauma. — Anfang 1885. 56 J. — Carc. mammae sin. In den beiden oberen Quadranten ein halbfaustgrosser, diffuser, mit der Haut verwachsener Tumor. Achseldrüsen frei. — Operation am 28. 10. 1885. Mikroskopischer Befund: Acinöse Form. Mai 1886 kein Recidiv.

108. Afra Lederer, 44 J. Dienstmagd. 1886 (45). — Ledig. — Stoss auf die Brust vor 4 Jahren. — 1882. 40 J. — Carc. mammae sin. Am oberen Rande ein grosses Geschwür; darunter das ganze Gewebe bis zum Schlüsselbein indurirt. Achseldrüsen infiltrirt. Haselnussgrosse Geschwulst am Rande des Latiss. dorsi. — Patientin wurde vor 4 J. von einer Kuh auf die Brust gestossen, worauf sich handbreit über der linken Mamma ein Knoten entwickelte, der operativ entfernt wurde. Nach 2 J. brach die Narbe auf; es bildete sich ein Geschwür; darunter ein neuer Knoten. 7. 1. 1886 Operation. Recidiv. Tod am 16. 9. 1887.

109. Ursula Senft, 65 J. Schneidersfrau. 1886 (45). — Verh. 7 Kinder. 4 selbst gestillt. — Fall und Stoss an die linke Brust. — 1884. 63 J. — Carc. mammae sin. Im inneren oberen Quadranten 2 halbkuglige, apfelgrosse, derbe Tumoren, nicht verschieblich; ein ähnlicher haselnussgross im unteren Quadranten. Ein fester Strang infiltrirter Drüsen gegen die Achselhöhle ziehend. — Patientin fiel vor 2 Jahren die Treppe hinunter und stiess sich dabei an die Brust, worauf sich allmälig eine Geschwulst entwickelte. Operation am 15. 3. 1886. Am 27. 4. völlig geheilt. Nach 8 Wochen Recidiv über der amputirten Mamma. Excision am 14. 6. 1887. Geheilt entlassen am 26. 6. 1887. Bald darauf neues Recidiv in der rechten Achselhöhle. Im Jan. 1888 mit dem Messer nicht mehr operabel; daher Thermocauter. 1. 3. 1888 neues Recidiv. Tod 1. 8. 1888.

110. 33jährige Frau. 1886 (46). — Verh. ? — Stoss gegen die rechte Brust. — 1884. 31 J. — Carc. mammae dextr. Gänseeigrosse, harte, knollige Geschwulst; in der Umgebung mehrere isolirte Knoten unter der Haut; zwischen Brust und Achselhöhle eine grosse, zwei Finger breite Geschwürsfläche. — Patientin, Gravida mense VI., bemerkte seit $1^1/_2$ J. einen Knoten in der rechten Brust; derselbe soll schnell gewachsen und aufgebrochen sein, nachdem Pat. vor 6 Monaten sich daran gestossen hatte. 20. 3. 1886 Operation. 25. 3. 1886 Tod, nachdem die Kranke plötzlich complete motorische und sensible Lähmung des linken und unvollständige des rechten Beines und des linken Armes bekommen hatte. Die ganze untere Rumpfhälfte war anästhetisch. Sektion nicht gestattet.

111. Elise Bauer, 63 J. Köchin. 1886 (45). — Ledig. — Stoss an die linke Brust beim Holztragen vor 6 Jahren. — 1880. 57 J. — Carc. mammae sin. Im äusseren untern Quadranten eine derbe, verschiebliche Masse. Achseldrüsen nicht zu fühlen. — Patientin bemerkte seit dem Unfalle einen kleinen Knoten in der linken Brust, welcher sich allmälig vergrösserte. Operation 10. 5. 1886. Entlassen 24. 5. 1886. Tod im J. 1887.

112. Emma Schneider, 51 J. 1886 (35). — Verh. Keine Kinder. — Stoss gegen die rechte Brust im J. 1880. — 1885. 50 J. — Carc. mammae dextr. Im oberen äusseren Quadranten ein kindsfaustgrosser, undeutlich begrenzter Tumor. Haut in kleiner Ausdehnung verwachsen, verschieblich auf der Unterlage. — Vor 1 J. ein Knoten in der rechten Brust entstanden. Seit $^1/_2$ J. viel Schmerzen. Ermüdung im rechten Arm. Operation 21. 7. 1886. Mikroskop. Befund: Derber Scirrhus. Nach Bericht vom Aug. 1887 Befinden sehr gut. Kein Recidiv.

113. Walburga Harlander, 55 J. Bauersfrau. 1887 (45). — Verh. ? — Stoss auf die rechte Brust im Jahre 1885. — 1885. 53 J. — Carc. mammae dextr. Im oberen Theil apfelgrosse Neubildung, verschieblich, schmerzhaft. Achsel- und Supraclaviculardrüsen infiltrirt. — Patientin wurde am 19. Mai 1885 mit einem Gewehr auf die rechte Brust gestossen, worauf allmälig eine Geschwulst entstand. Operation 27. 2. 1887. Entlassen 11. 3. 1887. Nach 8 Wochen Recidive in der Umgebung der Narbe und in dieser selbst. Tod 2. 10. 1887.

114. Therese Kürner, 64 J. Tagelöhnerin. 1887 (45). — ? — Druck gegen die rechte Brust im Jahre 1886. — 1886. 63 J. — Carc. mammae dextr. Faustgrosser, derber, ulcerirter Tumor, mit der Haut adhärent, verschiebbar. Infiltrirte Drüsen nicht zu fühlen. — Im März 1886 Druck gegen die rechte Brust; nach wenigen Wochen allmälig wachsende Geschwulst. Mutter an einem Tumor in der Brust gestorben. Operation 6. 9. 1887. Entlassen 18. 9. 1887. Gesundheitszustand 2 J. 2 Mon. später gut.

115. Therese Mühlbauer, 48 J. Bauerstochter. 1887 (45). — Ledig. 1 Kind. Nicht selbst gestillt. — Contusion der rechten Brust vor 2 Jahren. — Anfang 1886. 47 J. — Carc. mammae dextr. Derber Tumor. Im innern untern Quadranten welschnussgrosser Knoten, dem Durchbruch nahe. Haut und Pectoralis damit verwachsen. Achseldrüsen infiltrirt. — Die rechte Brust brach

$^1/_2$ Jahr nach der Contusion auf. Operation 29. 9. 1887. Entlassen 11. 10. 1887. Wunde heilte nicht. Tod März 1888.

116. 63jährige Tagelöhnersfrau. 1887 (47). (Patholog. Institut München). — Verh. ? — Contusion der rechten Brust mit einem Ziegelsteine im Jahre 1886. — 1886. 62 J. — Carc. mammae dextr. Scirrhus. Seit Juli 1887 nach aussen aufgebrochen, secernirte dasselbe anfangs ziemlich viel gelbe Flüssigkeit, heilte aber bald wieder zu. — Patientin bemerkt seit 1 J. 3 cm über der rechten Mammilla im Unterhautzellgewebe ein hartes Knötchen, welches nach einer Contusion entstanden unter nächtlichen Schmerzen zunahm. Operation 3. 11. 1887. Tod am 8. 11. 1887 an Lobulär-Pneumonie.

117. Rosine Haller, 60 J. Schustersfrau. 1887 (45). — Verh. ? — Contusion der linken Brust vor einigen Monaten. — 1887. 60 J. — Carc. mammae sin. Harter, faustgrosser Tumor; Warze eingezogen. Achsel- und Supraclaviculardrüsen stark infiltrirt. — Nach der Contusion Schwellung der linken Brust und Auftreten eines Knotens in derselben. Operation 23. 11. 1887. 3 Monate nachher Recidiv. Tod 31. 10. 1888.

118. 62jährige Oekonomensfrau. 1888 (48). (Path. Institut München). — Verh. ? — Druck auf die linke Brust. — Ende 1887. 61 J. — Carc. mammae sin. Welschnussgross, scharf abgegrenzt. Achseldrüsen frei. Vom Muskel abhebbar. — Vor $^1/_4$ J. entstand nach Druck in der linken Mamma ein taubeneigrosser Knopf, der rasch grösser wurde. Operation 28. 2. 1888.

119. 41 J. alte Frau, Kammerjungfer. 1888 (48). (Path. Inst. München). — Verh. ? — Stoss gegen die linke Brust vor 3 J. — 1885. 38 J. — Carc. mammae sin. Hühnereigrosse, exulcerirte, verhärtete Geschwulst; verschieblich. Achseldrüse frei. — Operation 13. 4. 1888.

120. Bertha Leinecker, 52 J. Kunstmalersfrau. 1888 (45). — Verh. ? — Contusion der linken Brust bei einem Fall. — Mai 1888. 52 J. — Carc. mammae sin. Im inneren oberen Quadranten ein apfelgrosser Tumor, verschieblich. Achseldrüsen infiltrirt. — Operation 5. 12. 1888. Zunehmende Kachexie. Tod 5. 9. 1889.

121 Viktoria Wild, 45 J. Metzgersfrau. 1888 (45). — Verh. 2 Kinder. Nicht gestillt. — Stoss gegen die rechte Brust vor 8 Wochen. — 1888. 45 J. — Carc. mammae dextr. Kindskopfgrosser Tumor, nicht verschieblich, um ihn gelagert kleine Knötchen in der ganzen Brust. Achseldrüsen infiltrirt. — Operation 6. 12. 1888. Wunde verheilte nicht ganz. Kurze Zeit nach der Operation in der Umgebung der Wunde neue carcinomatöse Wucherungen. Metastatischer Leberkrebs. Tod 23. 1. 1889.

122. 62 J. alte Frau. 1889 (49). — Verh. ? — Stoss gegen die Brust vor 1 J. — 1888. 61 J. — Carc. mammae sin. — Patientin hatte nach der letzten Entbindung (vor 23 J.) Mastitis durchgemacht und seitdem eine nicht schmerzhafte Verhärtung in der linken Brust bemerkt. Schnelles Wachsen derselben soll erst seit 1 J., in unmittelbarem Anschluss an einen Stoss gegen die Brust, erfolgt sein. Operation Juni 1889.

123. 40jährige Köchin. 1889 (50). (Pathol. Institut München). — Ledig. — Stoss auf die rechte Brust im Juli 1889. — 1889. 40 J. — Carc. mammae

dextr. et gland. axill. Scirrhus. — Patientin bemerkte seit August 1889 unter der rechten Brustwarze eine haselnussgrosse harte Stelle im Drüsengewebe, die langsam an Umfang zunahm. Operation 25. 11. 1889.

124. 56jährige Arbeitersfrau. 1891 (51). (Pathol. Institut München). — Verh. ? — Stoss auf die Brust vor $^1/_2$ J. — Anfang 1891. 56 J. — Carc. mammae dextr. Achsel- und Supraclaviculardrüsen infiltrirt. — Operation 24. 7. 1891.

125. 60 J. alte Frau. 1892 (52). (Pathol. Institut München). — Verh. ? — Stoss auf die Brust vor $^1/_2$ J. — Anfang 1892. 60 J. — Carc. mammae. Warze wenig flach. Haut intakt, verschieblich. In der Tiefe fühlt man eine taubeneigrosse Resistenz. — 7. 10. 1892 Operation.

126. Mathilde Alexander, 58 J. (53). — Verh. ? — Schlag auf die rechte Brust vor 2 J. — ? 56 J. — Carc. mammae dextr. Faustgrosse, der Haut adhärente Geschwulst. — Exstirpation. Bei Beginn der Vernarbung steht Pat. bei offenem Fenster auf. In derselben Nacht Schüttelfrost; Erysipel von 12 tägiger Dauer. Geheilt entlassen.

127. Marie Schrecklinger, 44 J. (54). — Verh. ? — Stoss gegen die Brust. — ? — Carc. mammae dextr. Vor 3 Jahren kleines Knötchen. — Patientin rannte vor 10 J. gegen einen Wagen und erhielt dabei einen heftigen Stoss. Bald darauf bestand ein Knoten.

128. Theresia Stöckel, 53 J. (54). — Wittwe. ? — Verletzung der Brust. — ? — Carc. mammae dextr. — Vor 6 Jahren bestand ein kleines Knötchen. Vor 1 J. streifte Patientin mit der Brust an einen Ast, ein Splitter verursachte einen kleinen Riss, der keine Tendenz zum Heilen zeigte.

129. Marie Zink, 63 J. (54). — Verh. Keine Kinder. — Stoss gegen die Brust. — Vor 1 J. 62 J. — Carc. mammae dextr. — Vor 1 J. wurde sie von ihrem Manne mit dem Ellbogen gegen die Brust gestossen. Später will sie Erysipelas an der Brust gehabt haben.

130. Karoline Rücke, 34 J. (54). — Verh. Keine Kinder. — Stoss mit einem Waschkübel gegen die Brust. — ? — Carc. mammae sin. — Patientin hatte mit 17 J. geschwollene Achseldrüsen.

131. Hermine Chery, 58 J. (54). — Ledig. — Stoss gegen die rechte Brust vor 2 J. — ? — Carc. mammae dextr. — Patientin leidet an Magenbeschwerden, ist nervös.

132. Elisabeth Rose, 67 J. (54). — Ledig. — Stoss gegen die linke Brust vor 2 J. — Seit 2 J. 65 J. — Carc. mammae sin.

133. Emma Schröder, 44 J. (54). — Verh. 1 Kind. Selbst gestillt. — Fall auf ebener Erde. — ? — Carc. mammae sin. — Patientin machte eine Mastitis durch. Das Kind trank links.

134. Caecilie Auberdin, 52 J. (54). — Verh. 8 Kinder. Selbst gestillt. — Stoss gegen die Brust zur Zeit der Menopause. — ? — Carc. mammae dextr.

135. Josephine Hodopp, 61 J. (54). — Ledig. — Quetschung der linken Brust. — ? — Carc. mammae sin. — In der Familie ist ziemlich viel Tuberkulose.

136. Therese Lachmann, 36 J. (54). — Verh. ? — Stoss an einer spitzen Kante. — ? — Carc. mammae dextr.

137. Luise Kessler, 45 J. (54). — Verh. 13 Kinder. — Stoss gegen die rechte Brust vor $^1/_2$ J. — Vor $^1/_2$ J. 45 J. — Carc. mammae dextr. — Im 3. Wochenbette hatte Patientin eine Mastitis der rechten Brust.

Unter diesen 137 Fällen ist das Alter der Patientinnen zur Zeit der Behandlung in 134 Fällen angegeben; davon kommen auf die Zeit vom

20.—30.	Lebensjahre	1 (20 Jahre alt)
31.—40.	„	14
41.—50.	„	44
51.—60.	„	42
61.—70.	„	31
71.—80.	„	1 (74 Jahre alt)
81.—85.	„	1 (83 Jahre alt)
	Summa:	134

Nach dem in 114 Fällen angegebenen Lebensjahre der Patientinnen zur Zeit der Entstehung des Carcinoms standen im Alter zwischen:

15—20	Jahren	1 (19 Jahre alt)
21—30	„	—
31—40	„	15
41—50	„	43
51—60	„	32
61—70	„	22
71—80	„	1 (72 Jahre alt)
	Summa:	114

Aus diesen beiden Tabellen ergiebt sich die Häufigkeit des Brustkrebses zwisch dem 40. und 50. Jahre. Die gleiche Angabe findet sich in Hüter's Grundriss der speciellen Chirurgie (55): „Die Zeit der Entwicklung des Brustkrebses fällt von dem 35. Jahre an aufwärts; zwischen dem 40. und 50. Jahre ist er am häufigsten — nach Billroth's Statistik zwischen dem 35.—45. Jahre, nach der Statistik von Esmarch und H. Fischer zwischen dem 45. und 50. Jahre —, kommt jedoch auch noch nach dem 50. Jahre und bis in das höchste Lebensalter vor."

Die jüngste Patientin (No. 57) war zur Zeit der Behandlung 20 Jahre, am Anfang der Erkrankung 19 Jahre alt; die älteste (No. 81) 83 Jahre.

Berücksichtigen wir das in 68 Fällen angegebene Alter, in

welchem die Patientinnen standen, als sie das Trauma erlitten, so kommen auf die Zeit zwischen

30—35	Jahren	4
36—40	„	5
41—45	„	12
46—50	„	13
51—55	„	7
56—60	„	14
61—65	„	11
66—70	„	2
	Summa:	68

Die Patientinnen standen also zur Zeit der Einwirkung des Trauma in:

20,6	pCt.	zwischen	dem	56.	und	60.	Jahre,
19,1	„	„	„	46.	„	50.	„
17,7	„	„	„	41.	„	45.	„
16,2	„	„	„	61.	„	65.	„

Dagegen nur in

10,3	pCt.	zwischen	dem	51.	und	55.	Jahre,
7,3	„	„	„	36.	„	40.	„
5,9	„	„	„	31.	„	35.	„
2,9	„	„	„	66.	„	70.	„

Daraus könnte man wohl den Schluss ziehen, dass die Wahrscheinlichkeit der Entwickelung eines Carcinoms nach einem Trauma eine grössere wird, wenn zu dem mechanischen Insulte noch die Disposition durch das Alter hinzukommt.

Werfen wir einen Blick auf die Berufsverhältnisse der Patientinnen, so finden wir, dass unter den 56 Fällen, in welchen dieselben angegeben sind, alle Klassen vertreten sind. Die einzelnen Berufsarten hier aufzuzählen, dürfte keinen grossen Werth haben; mit Bestimmtheit ergiebt sich nur, dass die arbeitenden Klassen naturgemäss weitaus in der Mehrheit sich befinden, da in 38 Fällen = 68 pCt. die Pat. denselben angehören.

Ueber die Art des Trauma finden sich in 119 Fällen bestimmte Angaben: in 90 Fällen wird ein Stoss gegen die Brust als Ursache der Erkrankung beschuldigt, in 13 Fällen eine Quetschung der Brust, in 8 ein Fall, in 4 Fällen ein Druck, in 2 ein Sturz, in je 1 Fall ein Schlag auf die Brust und eine Verletzung derselben.

Neben dem Trauma kommen noch in 5 Fällen Erblichkeit, in 7 Fällen eine vorausgegangene Mastitis in Betracht.

Dass auch die Erfüllung der geschlechtlichen Funktionen des Weibes für die Krebsentwickelung grossen Einfluss hat, dürfte daraus hervorgehen, dass unter den 137 Fällen 111 = 81 pCt. verheirathete Frauen und nur 23 = 17 pCt. Ledige sich befinden. In 3 Fällen fehlen genaue Angaben. Von den 111 Verheiratheten haben 63 = 57 pCt. geboren, nur 14 = 12 pCt. hatten keine Kinder; in 34 Fällen sind bestimmte Angaben nicht gemacht worden. Von den 63 Frauen, die geboren hatten, stillten 47 = 74,6 pCt. selbst. In 1 Falle (Nr. 62) ist ausdrücklich bemerkt, dass Pat. nur mit der später erkrankten Brust stillte.

Angaben über die Zeit, welche zwischen der Einwirkung des Trauma und der Entstehung des Carcinoms verfloss, sind nur in 43 Fällen enthalten. In 1 Falle (Nr. 78) soll sich die Entwickelung des Carcinoms sofort an das Trauma angeschlossen haben, in einem 2. Falle (Nr. 26) nach 8 Tagen, in einem 3. (Nr. 85) nach 3 Wochen. In 28 Fällen betrug die Zwischenzeit von 1 Monat bis zu 1 Jahr, in 10 Fällen von 1 bis 5 Jahren. In 1 Falle (Nr. 35) erlitt Pat., welche $^1/_2$ Jahr vor dem Eintritt in ärztliche Behandlung einen Knoten in der rechten Mamma bemerkte, vor 22 Jahren einen starken Druck gegen dieselbe; in einem anderen Falle (Nr. 76), in welchem die Erkrankung ebenfalls vor $^1/_2$ Jahr begann, vor 25 Jahren einen heftigen Stoss gegen die später erkrankte Mamma.

Sitz des Carcinoms. Auf die Frage, welche von beiden Brustdrüsen Insulten mehr ausgesetzt sei und an Carcinom häufiger erkranke, ferner welche Abschnitte der Mamma am meisten von jenen Schädlichkeiten zu leiden hätten und wo in der Mamma das Carcinom zuerst aufzutreten pflege, hier etwas näher einzugehen, dürfte nicht ohne Interesse sein.

Da die normal etwas stärker entwickelte rechte Mamma bei rechtshändigen Individuen mechanischen Insulten stets leichter ausgesetzt sein wird als die linke, da ausserdem nach den Angaben von Hennig (56), denen sich v. Winiwarter allerdings nicht ganz anschliessen kann, die Mastitis puerperalis rechts häufiger vorkommt wie links, so sollte man erwarten, dass die rechte Mamma häufiger die Ausgangsstätte des Krebses bilde, wie die linke. Bei

einer Zusammenstellung der Angaben neuerer Autoren ergiebt sich jedoch, dass das Mammacarcinom ebenso häufig rechts als links vorkommt:

	Rechts	Links
Volkmann (57)	13	16
Billroth (58)	123	119
v. Winiwarter (26)	88	81
Gurlt (59)	446	450
Heineke (60)	46	47
v. Török und Wittelshöfer (61)	161	144
Hildebrand (40)	73	77
Fischer (28)	25	29
Oldekop (30)	123	102
Sprengel (31)	56	75
Schulthess (43)	20	33
Käser (62)	25	42
Summa:	1199	1215

Der Unterschied ist also bei der grossen Zahl der Fälle verschwindend klein. Auch bei den 137 oben beschriebenen Fällen, unter welchen bestimmte Angaben über den Sitz des Carcinoms nur in 3 Fällen fehlen, bestand ein geringer Unterschied zwischen rechts und links. Das Carcinom hatte nämlich seinen Sitz in der

rechten Mamma 70 mal
linken „ . . . 70 „

Demnach verhält sich die Erkrankung zwischen rechts und links fast genau wie 9 : 10.

BOSTON MEDICAL LIBRARY ASS'N JUL 27 1895

Beide Mammae waren in 924 Fällen Billroth's, v. Winiwarter's, v. Török und Wittelshöfer's, Oldekop's, Fischer's und Schulthess' 62mal = 6,71 pCt. erkrankt. Gurlt giebt hierfür 3,44 pCt. an.

Localisation in der Mamma.

Für die hier in Betracht kommenden Zahlen sind die Angaben in 58 Fällen zu verwerthen:

Sitz des Carcinoms	Oben	Oben innen	Oben aussen	Unten	Unten innen	Unten aussen	Innen	Aussen	Central	Diffus
Zahl der Fälle	5	5	10	1	4	4	4	4	10	11

Theilt man die Mamma in eine äussere und innere, sowie obere und untere Halbkugel, so sass das Carcinom:

In der äusseren Hemisphäre	18 mal	= 31 pCt.
„ „ inneren „ „	13 „	= 22 „
An anderen Orten	27 „	
Summa:	58 mal.	
In der oberen Hemisphäre	20 mal	= 34,5 pCt.
„ „ unteren „ „	9 „	= 15,5 „
An anderen Orten	29 „	
Summa:	58 mal.	

Diese Tabellen stimmen genau mit den von v. Winiwarter entworfenen überein.

Aus den angeführten Zahlen geht also hervor, dass die äusseren oberen Theile der Brustdrüse am häufigsten von Carcinom befallen werden, während die ganze innere Seite weniger afficirt ist. „Dies steht nun allerdings im Einklange mit dem a priori wahrscheinlichen Raisonnement, dass die äussere Seite der Mamma mehr den Insulten durch Druck und Stoss preisgegeben ist, als die innere, dass also ein gewisser Zusammenhang zwischen der Geneigtheit zur Carcinombildung und dem Exponirtsein gegen äusserere Schädlichkeiten bestehe“ (v. Winiwarter).

Das gleiche Resultat findet sich in fast allen Statistiken über Krebs der weiblichen Brustdrüse. Ebenso wie aus den Angaben von v. Winiwarter geht aus den von Oldekop, Sprengel, Fischer und Schulthess aufgestellten Statistiken hervor, dass die oberen und äusseren Theile der Mamma, speciell der obere äussere Quadrant am häufigsten den Ausgangspunkt der bösartigen Neubildung darstellt.

Von den 170 Fällen v. Winiwarter's sind nach den Quadranten, in denen der Beginn der Erkrankung stattfand, 112 zu verwerthen; bei diesen sass das Carcinom im:

Aeusseren oberen Quadranten	25 mal
Aeusseren unteren Quadranten	7 „
Nach aussen von der Warze	25 „
Im äussersten oberen Lappen rechts	2 „
„ „ „ „ links	2 „
Oberhalb der Warze	16 „
Unter der Warze	8 „
Latus	85

Transport	85
Gerade hinter der Warze, in der Mitte der Drüse	10 mal
An der Uebergangsfalte der Mamma in den Thorax	2 „
Im oberen inneren Quadranten	7 „
„ unteren „ „	3 „
Nach innen von der Warze	5 „
Summa:	112

Summirt man die einzelnen Posten in folgenden 3 Gruppen:

In der äusseren Peripherie	61
„ „ inneren „	15
An anderen Orten	36
	112

so fällt das entschiedene Ueberwiegen der Erkrankung an der Aussenseite der Brustdrüse (54,4 pCt. aller Fälle) sogleich in die Augen, dem gegenüber die innere Seite nur 13,4 pCt. der Gesammtzahl aufweist.

Stellt man die Erkrankungsherde zusammen, je nachdem sie ober- oder unterhalb einer durch die Warze gelegten Horizontalebene ihren Sitz haben, wobei die Rubriken nach aussen oder nach innen und hinter der Warze als „an anderen Orten“ aufgeführt erscheinen, so ergeben sich:

Im oberen Theile der Drüse	52 Fälle
„ unteren „ „ „	20 „
An anderen Orten	40 „
	112 Fälle.

Es erscheint hier wieder die obere Hälfte der Drüse im überwiegenden Maasse (46,4 pCt. der Gesammtzahl) gegen die untere (16,9 pCt. der Gesammtzahl) ergriffen.

In den 116 Fällen Oldekop's, in denen der Sitz des Carcinoms genau angegeben war, sass dasselbe:

In der äusseren Hemisphäre	50 mal,	= 43,1 pCt.
„ „ inneren „	19 „	= 16,4 „
An anderen Orten	47 „	
Summa:	116 Fälle.	

In der oberen Hemisphäre	54 mal,	= 46,5 pCt.
„ „ unteren „	26 „	= 22,4 „
An anderen Orten	36 „	
Summa:	116 Fälle.	

Unter den 131 Fällen Sprengel's ist der Ausgangspunkt des Carcinoms in 81 Fällen genau angegeben. Das Carcinom befand sich:

Sitz des Carcinoms	Oben	Oben innen	Oben aussen	Unten	Unten innen	Unten aussen	Innen	Aussen	Central	Diffus
Zahl der Fälle	11	5	6	6	2	2	7	10	22	10

Zieht man von diesen Rubriken 1, 2 und 3, sowie 4, 5 und 6 in je eine zusammen, also

oben	unten	innen	aussen
22	10	7	10

so wird in gleicher Weise wie oben ersichtlich, dass die äussere Seite vor der inneren und der obere Theil der Mamma vor dem unteren prävalirt. Ob in dem Umstande, dass der obere und äussere Quadrant der Mamma dem Trauma, dem Drucke beengender Kleidungsstücke am häufigsten ausgesetzt ist. die Ursache für diese auffällige Bevorzugung bestimmter Gegenden durch den Krebs zu suchen ist, lässt sich heute noch nicht entscheiden. Nach der Ansicht Sprengel's erscheint es zweifelhaft, „wenn man den wiederholten oder permanenten Reizen, wie sie z. B. durch unbequeme Kleidung ausgeübt werden, einen grösseren Einfluss auf die Entwickelung des Carcinoms einräumt als den einmaligen Traumen; denn man sollte meinen, dass jene dauernd störenden Einflüsse eher den unteren Theil der Brust treffen müssten".

Ueber die Häufigkeit von Mammacarcinom nach Trauma finden sich in den benützten Statistiken folgende Angaben:

v. Winiwarter findet unter seinen 170 Patientinnen 12 = 7,06 pCt., welche eine einmalige Verletzung als Ursache ihrer Erkrankung anführen.

Oldekop, der die 250 Kieler Fälle verarbeitete, kann von 18 Patientinnen = 7,2 pCt. berichten, wo stumpfe Gewalt in ätiologischer Beziehung zum Carcinom gestanden haben soll. Er

nimmt an, dass ein Blutextraversat entstanden sei, wovon eine Verhärtung zurückblieb, aus welcher sich, wie aus Mastitis, das Carcinom entwickelt.

A. Henry hat unter 196 Fällen der Breslauer Klinik 33 = 16,8 pCt. einschlägige Fälle, glaubt aber, dass in einer Reihe von Fällen es sich sicher nur um ein zufälliges Zusammentreffen gehandelt hätte.

S. Fischer hat unter 63 Fällen der Züricher Klinik nur 1 = 1,6 pCt., wo auf ein einmaliges primäres Trauma als Ursache rekurrirt werden kann.

H. L. Snow (63) findet unter 143 Mammacarcinomen des Londoner Krebshospitales 32 positive Angaben und 12 zweifelhafte = 30,7 pCt. Er ist der Ansicht, das mechanische Insulte nur in einem kleinen Procentsatz als Gelegenheitsursachen des Carcinoms zu betrachten sind. Das Trauma sei nicht als directe Ursache anzusehen, wohl aber als indirecte, indem dadurch eine Gemüthsstörung hervorgerufen werde, bei welcher Missstimmung die Aufmerksamkeit andauernd auf die verletzte Partie gerichtet sei.

Schulthess findet unter 53 Fällen nur 2 = 3,8 pCt.

J. A. Estlander (64), dessen Statistik der bösartigen Neubildungen der weiblichen Brustdrüse 59 Carcinome und 9 Sarcome umfasst, betont als die häufigste zur Entstehung von Mammacarcinom führende Ursache die traumatischen Einflüsse, mögen dieselben in einem einmaligen heftigen Stoss gegen die Brust oder in öfter wiederholten geringfügigen Insulten bestehen. Residuen vorhergegangener puerperaler Mastitiden oder Abscesse geben dagegen nur selten zur Bildung von Mammacarcinom Veranlassung. So ist auch erklärlich, warum der Brustkrebs mit Vorliebe in der äusseren oberen Partie der Drüse seinen Sitz hat. (Bei 14 Kranken Estlander's, bei denen Angaben über den Sitz des Leidens vorhanden sind, war dies 12mal der Fall). Die Traumen treffen eben am häufigsten diese Gegend, während von den Mastitiden nicht bekannt ist, dass sie irgend einen Lieblingssitz hätten. In 15 Fällen = 25,4 pCt. war mit aller Bestimmtheit ein vorhergegangenes Trauma, in 2 Fällen Mastitis als die veranlassende Ursache für das Carcinom angeschuldigt.

Man muss nach den angeführten Statistiken entschieden annehmen, dass die Brustdrüse unter sonst normalen Verhältnissen

auf einmaligen mechanischen Insult mit Carcinom reagiren kann. Denn wenn man alle Fälle zusammenzählt, so erhält man folgendes Resultat:

	Zahl aller Fälle	Zahl der Fälle von Carcinom nach Trauma
v. Winiwarter	170	12
Oldekop	250	18
Henry	196	33
Fischer	63	1
Schulthess	53	2
Snow	143	44
Estlander	59	15
Summa:	934	125

Es ergeben sich also auf 934 Mammacarcinome 125 = 13,4 pCt. solche, die ihre Entstehung einem Trauma verdanken.

Die Ansichten, welche wir über den Einfluss eines Trauma in den verschiedenen Arbeiten ausgesprochen finden, stimmen alle in dem Punkte überein, dass dem Trauma eine Bedeutung für die Krebsentwickelung in der Mamma nicht abgesprochen werden könne, dass aber gerade bei dem Mammacarcinom den Angaben der Patientinnen gegenüber die grösste Vorsicht geboten sei. Denn einmal würden viele Frauen erst durch das Trauma auf ihre Erkrankung aufmerksam gemacht, dann aber nähmen die meisten Frauen, nur um eine Erklärung für ihr schweres Leiden zu finden, als Ursache desselben ein kürzere oder längere Zeit vorausgegangenes Trauma an, welches ja gewiss bei fast jeder Frau einmal stattgefunden habe.

So sagt z. B. v. Winiwarter (26): „Das bekannteste, von den Patienten so häufig als schuldtragend an der Carcinomentwicklung bezeichnete ätiologische Moment ist das Trauma, sei es Stoss oder Schlag. So alt der Satz von der ätiologischen Bedeutung des Trauma für das Mammacarcinom ist, so wenig exacte Beweise haben wir für seine Richtigkeit. Bei der Häufigkeit derartiger anamnestischer Angaben ist zweierlei, was dieselben unglaubwürdig zu machen geeignet ist: die Frauen geben entweder an, sie hätten einen Stoss bekommen und 1 oder 2 Tage darauf sei das Carcinom dagewesen, oder sie beschuldigen einen Monate oder Jahre lang vor Beginn der Erkrankung stattgehabten Unfall,

dem gar keine unmittelbaren Symptome gefolgt sind und der erst nachträglich zu einer ganz willkürlichen Bedeutung erhoben wird. Es liegt bis jetzt meines Wissens keine einzige sichere Beobachtung vor, welche etwa mit derselben Bestimmtheit wie für die Carcinom- oder Sarkomentwicklung an anderen Körpertheilen den Einfluss eines einmaligen Trauma irgend welcher Art nachzuweisen im Stande wäre."

Bei der Krebsentwicklung nach einem einmaligen Trauma können wir nach v. Winiwarter 2 Arten der Entstehung unterscheiden:

1. Das Carcinom entsteht aus einer Wunde, die durch eine einmalige Verletzung gesetzt ist. Die Wunde schliesst sich nicht mehr, sondern geht unmittelbar in eine krebsige Ulceration über. Unter Umständen betraf die einmalige Verwundung eine bereits nicht mehr normale Hautstelle, z. B. eine Narbe. Die Fälle dieser Art werden immer einigem Verdachte begegnen, dass die Verletzung nicht vor, sondern nach der Carcinomentwicklung stattgefunden habe und dass letztere erst zur Zeit, als Schmerz und Blutung die Pat. aufmerksam machten, bemerkt worden sei.

2. Das Carcinom ist angeblich die Folge eines Schlages oder Stosses, eines einmaligen Druckes, von dem jedoch keine wahrnehmbare Verletzung zurückgeblieben ist. Hierher gehören jene so häufig angeführten Insulten der Mamma, durch Anstossen eines stumpfen Gegenstandes hervorgebracht, deren Existenz absolut nicht zu controlliren ist, gerade so wenig als bewiesen werden kann, dass der eine von den Kranken angeführte, und nicht die unzähligen anderen Stösse, die den Körper treffen, oder deren Summe zur Carcinomentwicklung Veranlassung gegeben hat.

Hildebrand (40) kann sich über den Einfluss des Trauma auf die Entwicklung des Brustdrüsenkrebses nicht mit der gleichen Entschiedenheit aussprechen, wie über den Einfluss der geschlechtlichen Functionen des Weibes. „Es ist gewiss natürlich, dass manche Patientin ihr ganzes Leiden durch solch ein erlittenes Trauma verursacht glaubt, denn abgesehen davon, dass das Bedürfniss nach einer Erklärung befriedigt wird durch die Annahme eines Trauma, so ist es auch sicher, dass manche Patientinnen erst durch ein solches Trauma aufmerksam werden auf ein Leiden ihrer Brust, das schon bestand, und dass sie so einer Täuschung über das zeitliche Verhältniss der beiden Dinge zu einander unter-

liegen. Ursächliches Moment ist ein Trauma wohl kaum, denn sonst müsste die niedere Bevölkerung wesentlich mehr Brustcarcinome stellen als die höhere, was durchaus nicht der Fall ist, und zweitens würde diese Ursache öfters angegeben werden von den Kranken, als es nach der grosen Zusammenstellung von Wolff (65) geschieht. Ganz möchte ich jedoch die Möglichkeit dieser Entstehung eines Brustkrebses nicht von der Hand weisen, jedenfalls dem Trauma den Werth eines disponirenden Momentes zuweisen. Man kann sich denken, dass durch einen heftigen Stoss ein Bluterguss entsteht, und dass als Residuum von diesem eine kleine Verhärtung des Gewebes zurückbleibt, welche dann den geeigneten Boden bildet für die Carcinomentwicklung, ähnlich wie die durch Mastitis veränderte Brustdrüse."

Die nämliche Ansicht äussert Oldekop (30). Ihm scheint der Einfluss des Traumas in der Beziehung wichtig und wahrscheinlich zu sein, dass ein abgekapseltes Blutextravasat, eine Verhärtung darnach zurückbleiben kann.

Schulthess (43) findet in Bezug auf mechanische Einwirkungen auf die Mamma als ätiologisches Moment, „dass sicher einmalige stumpfe Verletzungen von grösserer Intensität Carcinom der Brustdrüse im Gefolge haben können, wobei wir aber über den Kausalnexus nur Vermuthungen hegen können; ferner dass wahrscheinlich die tausend geringfügigen Insulte, die das Leben für die Brust mit sich bringt, ihren Antheil an der Aetiologie des Mammacarcinoms haben, dessen wie? freilich noch dunkler ist, als beim einmaligen Trauma."

Sprengel (31) spricht sich in folgender Weise über den Einfluss des Trauma aus:

„Während der Einfluss der puerperalen Mastitis unbedingt zuzugeben ist, ist unser Urtheil gegenüber dem Einfluss der Traumen in einer viel unsichereren Lage. In einer grossen Anzahl von Fällen wird die carcinomatöse Erkrankung auf eine einmalige oder wiederholte Verletzung zurückgeführt, und nichts ist leichter begreiflich, als dass die von einer der schwersten Krankheiten heimgesuchten Frauen nach allen möglichen Erklärungen herumsuchen und sie schliesslich in einer vorausgegangenen Verletzung zu finden vermeinen. Um so grösserer muss unsere Reserve gegenüber derartigen Angaben sein. Ausserdem müssten, falls der Einfluss der

Traumen wirklich ein sehr beträchtlicher wäre, die Carcinomkranken in der grossen Ueberzahl sein, was bekanntlich nicht der Fall ist. Trotz der ausgesprochenen Bedenken werden immer einige Fälle übrig bleiben, in denen das Trauma als ätiologisches Moment nicht von der Hand zu weisen ist. Tabellarisch dargestellt geht aus den uns vorliegenden Notizen Folgendes hervor: Es handelte sich um

	Wiederholte Traumen	Einmalige Traumen	Traumen sicher auszuschliessen	Unbekannt, d. h. nicht zu ermitteln
Zahl der Fälle	19	25	72	15

Auffallend ist es, dass auch in den Fällen, wo ein der Zeit nach weit zurückliegendes Trauma als Ursache des Leidens beschuldigt wird, die betreffenden Angaben mit aller Bestimmtheit auftreten. Demnach wird der Schluss berechtigt sein, dass, wenn auch die Entwicklung eines Carcinoms nicht in unmittelbarem Anschluss an das Trauma erfolgt, doch irgend welche Störungen an der betreffenden Brust zurückbleiben, durch welche die Erinnerung an jenen Unfall bei der Patientin immer noch erhalten wird. Im Allgemeinen glauben wir nicht zu viel gesagt zu haben, wenn wir, auf Grund eigener und fremder Beobachtungen, die Möglichkeit der Entstehung eines Brustcarcinoms in Folge von dauernden oder vorübergehenden Insulten des Organs als feststehend betrachten."

Nach der Ansicht G. B. Schmidts (35), hat das Trauma ätiologisch dieselbe Bedeutung wie die Mastitis, da seine Residuen im Kleinen dieselben sein können als bei dieser. Im Anschluss an einen Stoss kann sich in der Drüse ein mehr oder weniger kleines Blutextravasat bilden, nach dessen Resorption interstitielle Narbenbildungen zurückbleiben, welche ebenfalls zur Entstehung eines Carcinoms disponiren können. Es bedarf nicht immer gröberer Insulte, deren die Frauen noch gedenken; schon täglich sich wiederholende kleinere Stösse und Druckwirkungen, wie sie bei den arbeitenden Klassen häufig genug vorkommen, denen aber die Pat. wegen der regelmässigen Wiederkehr keine genügende Beachtung schenken, können die Schuld tragen. Dass auf einen äusseren mechanischen Reiz hin eine Geschwulst in unserem Sinne entstehen könne, ist nicht glaubhaft; dagegen wird eben in den durch eine

derartige Läsion betroffenen Bezirken eine spezifische Disposition der Gewebstheile für das spätere Entstehen einer solchen geschaffen.

Grosch (66) spricht sich gleichfalls für die Bedeutung des Trauma aus; er sagt: „Unter den directen Ursachen, oder reservirter ausgedrückt unter den sogenannten Gelegenheitsursachen zur Geschwulstbildung ist von einigen Autoren dem Trauma eine hervorragende Stellung eingeräumt worden. Die traumatische Aetiologie hat in der That viel Bestechendes an sich, denn nichts entspricht dem Bedürfniss unseres Verstandes nach einem einfachen und durchsichtigen Causalitätsverhältnisse in dem Grade, wie die Annahme, dass auf einen einmaligen oder wiederholten Reiz, mag derselbe mechanischer, chemischer oder thermischer Natur gewesen sein, der Organismus an der afficirten Stelle mit dem Produkte einer lokalen Gewebsirritation in Form eines Neoplasma reagirt. Für einzelne Geschwulstarten, so namentlich für das Carcinom und das Sarkom, hat denn auch die klinische Erfahrung die Bedeutung des Trauma in dem Sinne einer geschwulstbildenden Ursache mit befriedigender Sicherheit festgestellt."

Auch König (67) erkennt den Einfluss mechanischer Insulte auf die Krebsentwicklung an, wenn er sagt: „Die Fälle sind nicht ganz selten, bei welchen sich das Carcinom der Mamma in direktem Anschluss an eine Verletzung, eine Contusion entwickelte, selbst dann, wenn man nicht der Sucht der Kranken Rechnung trägt, die Entstehung jedes Knotens mit einem äusseren Anlass in Beziehung zu bringen. Ich habe eine Reihe von Carcinomen der Brust operirt, welche unzweifelhaft direkt an der Stelle, an welcher ein Stoss, eine Quetschung stattgefunden hatte, und auch in direkter zeitlicher Folge gewachsen waren. Eine gewisse lokale Disposition der Gewebe muss auf jeden Fall da sein, wenn nach allen diesen Schädlichkeiten ein Carcinom entstehen soll."

b) Bei Männern.

Tabelle No. 2. 12 Fälle. [1])

138 [1]. X., 47 J. Glasergeselle. 1872 (72). — Stoss gegen die rechte Brust im Jahre 1871. — 1871. 46 J. — Carc. mammae dextr. — Pat. hatte 1871 ein Kirchenfenster zu repariren, zu welchem Behufe er in einem viereckigen

[1]) Bei allen folgenden Beobachtungen sind die durch einen — getrennten Rubriken folgende: No. Name, Alter, Stand und Literatur-Nachweis — Art des Trauma — Anfang der Erkrankung, Zeit, Alter — Art und Sitz der Neubildung, Drüseninfiltration. — Bemerkungen.

Holzkasten mittelst eines Flaschenzuges aufgezogen worden war. Beim Herablassen liess man das Zugseil zu früh aus, ehe der Kasten ganz auf dem Boden angelangt war. Bei dem dadurch hervorgerufenen Ruck wurde er mit grosser Gewalt gegen den vorderen oberen Querbalken des Kastens geworfen. Ein paar Monate nach dem Unfalle bemerkte er die erste Entwicklung einer Geschwulst in der rechten Brust. Am 3. 6. 1872 Exstirpation der scirrhös entarteten Brust. Patient starb am 30. Mai 1874. Kein Krebsrecidiv.

139. [2]. Isak Schwarzenberg, 50 J. Kaufmann. 1873 (58). — Schuss in die Brust. — Anfang 1868. 45 J. — Carc. mammae sin. Geschwulst an der linken Brustdrüsengegend, von welcher heftige Schmerzen ausstrahlen. — Pat. erhielt im J. 1867 einen Schuss in die Brust; die Kugel drang dicht an der linken Brustwarze ein, wurde nach mehreren Monaten entfernt. Von daher Empyem, durch Gosselin punktirt. 6 Monate nach der Verletzung entwickelten sich in der Schussnarbe an der Warze kleine, ungemein schmerzhafte Knötchen. Frühjahr 1868 Operation. Recidiv 15. 12. 1870 exstirpirt. In der Brustnarbe kein Recidiv. Doch im Laufe der J. 1871 und 1872 schwollen neue Achseldrüsen links und es traten im linken Arm heftige reissende Schmerzen auf. Am 26. 11. 1873 wurden die indurirten Drüsen exstirpirt. Patient am 20. 12. geheilt entlassen. Weiterer Verlauf unbekannt.

140. [3]. 73 J. Geistlicher. 1873 (69). — Schlag an die rechte Brust. — ? — Carc. mammae dextr. Wallnussgrosser Tumor. Achseldrüsen nicht infiltrirt. — Patient erhielt 50 J. vorher einen Schlag an seine rechte Brust, welche schmerzhaft wurde und anschwoll. Die Anschwellung wurde kleiner, aber verschwand niemals vollständig. Vor 3 Monaten versetzte dem Patienten ein Pferd einen Schlag an die rechte Brust. Die Anschwellung wurde schmerzhaft und in 3 Monaten wallnussgross. Am 11. 10. 1873 Exstirpation; Heilung. Am 2. 2. 1874 Exstirpation eines haselnussgrossen Tumors in der linken Brust. Heilung. 1. 6. 1876 Exstirpation eines Hautkrebses am Rücken der rechten Hand. Heilung. Mutter des Patienten starb an Zungenkrebs.

141. [4]. Abraham Sly, 74 J. 1874 (69). — Stoss gegen die rechte Brust durch einen Fall. — 1873. 73 J. — Carc. mammae dextr. Scirrhöse Geschwulst von der Grösse einer grossen Kartoffel. — Patient wurde am 30. 5. 1874 in das Cancer-Hospital zu Brompton aufgenommen. Die Krankheit begann 9 Monate vorher; beide Brüste waren gross. Operation Juni 1874. Die Wunde heilte bald.

142. [5]. Jean Lavialle, 53 J. Conducteur. 1875 (70). — Stoss gegen eine Deichsel im Juli 1872. Schlag gegen die linke Brust Mai 1875. — 1872. 50 J. — Carc. mammae sin. Sehr grosser, harter, unbeweglicher Tumor von unregelmässiger Gestalt. Fötider Geruch. In der Peripherie der Geschwulst kleine, derbe Knötchen. Achseldrüsen infiltrirt. — Pat. trat am 7. 12. 1875 in das Hôpital de la Pitié ein. Nach dem Unfalle vor 3 J. periodische Schmerzen, Verhärtung und Einziehung der linken Warze. Nach 6 Monaten ulcerirt. Vergrösserung der Ulceration 4 oder 5 Monate später, nachdem Patient den Hufschlag eines Pferdes gegen die linke Brust erhalten hatte. Sternum durch derbe carcinomatöse Infiltration nach innen gezogen. Keine Operation. Tod am 12. 12. 1875. Metastasen in Lunge, Leber und Lendenwirbeln.

143. [6]. Simon Stiassny, 68 J. (58). - Fall auf die Brust. — ? - Carc. mammae sin. Apfelgrosser, aus mehreren Knötchen bestehender Tumor. — Vor 3 J. (im 65. Lebensjahre des Patienten) begann ein Knötchen, das angeblich durch Fall vor 40 J. entstanden sein soll, rascher zu wachsen. Exstirpation des Tumors. Heilung.

144. [7]. C., 51 J. Mechaniker (71). — Schlag mit einem Schlüssel auf die Brust. — Vor 4 Monaten. 51 J. — Carc. mammae dextr. Hühnereigrosser, harter, höckriger Tumor. — Lancinirende Schmerzen. Drüsenschwellung nicht vorhanden. Exstirpation.

145. [8]. Matthias Bauer, 60 J. Pensionirter Bahnwärter. 1881 (72). — Schlag auf die rechte Brustwarze im Aug. 1874. — Ende 1874. 53 J. — Carc. mammae dextr. — Nach dem Trauma war eine Geschwulst gewachsen, welche sich von der Brustwarze aus bis in die Gegend der rechten Achselhöhle erstreckte und am 15. Mai 1875 entfernt wurde. Recidiv; Exstirpation am 9. 12. 1881. Tod am 21. 9. 1883. Metastasen auf der Pleura, in der Lunge und im Mediastinum anticum.

146. [9]. Martin Kamm, 69 J. Schneider. (54). — Schlag gegen die Brust vor 12 Jahren. — ?. — Carc. mammae. — Patient erhielt vor 12 Jahren mit einem Taschentuch, in das ein Stein gewickelt war, einen Schlag gegen die Brust. — Die Eltern und ein Bruder starben an Phthise.

147. [10]. Joseph Ruhlmann, 62 J. Bauer. (54). — Stoss gegen die Brust. — Vor 1 Jahre. 61 J. — Carc. mammae sin. — Vor 1 Jahre bildete sich eine entzündliche Geschwulst an der linken Brustwarze.

148. [11]. C. H., 58 ½ J. Fabrikant. 1883 (72). — Stoss an die rechte Brustwarze vor 4 Jahren. — 1879. 54 ½ J. — Carc. mammae dextr. Etwa wallnussgrosser harter Knoten, ausgehend von der rechten Brustwarze; diese umgebend. Mikroskopischer Befund: Echtes Epithelialcarcinom, von der Brustwarze ausgehend. — Die Contusionsstelle an der rechten Brustwarze heilte nicht, sondern es blieb eine leicht blutende oder nässende Stelle zurück. Dann langsam zunehmende Anschwellung resp. Verhärtung der Brustwarze und ihrer Umgebung. Grosse Empfindlichkeit gegen Druck. — Exstirpation am 23. 11. 1883. Am 15. 6. 1884 ein hühnereigrosser Carcinom-Knoten aus der rechten Achseldrüse entfernt. Tod im Dez. 1884 an Lungencarcinom.

149. [12]. Anton Högl, 49 J. 1884 (72). — Schlag gegen die linke Brust. — 1883. 48 J. — Carc. mammae sin. Taubeneigrosser, harter, wenig verschiebbarer Knoten; schmerzhaft. In der Achselhöhle mehrere erbsengrosse Drüsen. — Am 17. 5. 1884 Excision des Knotens und Exstirpation der Achseldrüsen. Patient wurde am 9. 6. geheilt entlassen. Nach Bericht vom 31. 1. 1885 befindet sich der Kranke vollkommen wohl und zeigt keine Spur eines Recidivs.

Unter diesen 12 Fällen ist das Alter der Patienten zur Zeit der Behandlung in sämmtlichen, zur Zeit der Entstehung der Neubildung in 9, und zur Zeit der Einwirkung des Trauma in 6 Fällen angegeben.

Es standen im Alter von:

	Zur Zeit der Behandlung.	Zur Zeit der Entstehung d. Neubildung.	Zur Zeit der Einwirkung des Trauma.
40—50 Jahren	3	4	3
51—60 „	4	3	3
61—70 „	3	1	—
71—80 „	2	1	—
	12	9	6

Die Zahl dieser Fälle ist wohl zu gering, um daraus für ein bestimmtes Alter eine besondere Disposition annehmen zu können.

Auch die in 9 Fällen gemachten Angaben über den Beruf der Patienten lassen uns nicht erkennen, ob die von manchen Autoren aufgestellte Behauptung, dass besonders die arbeitenden Klassen an Carcinom erkranken, richtig ist. Unter den 9 Fällen befindet sich nämlich je 1 Geistlicher, Fabrikant, Kaufmann, Condukteur, Mechaniker, Schneider, Bauer, pensionirter Bahnwärter und Glasergeselle.

Die Art des Trauma ist in allen Fällen angegeben: in je 5 Fällen wird die Erkrankung auf einen Stoss oder Schlag, in je 1 Fall auf einen Schuss oder Fall zurückgeführt.

In 7 Fällen sind Angaben über die Zeit, welche zwischen dem Trauma und der Entstehung der Neubildung verfloss, gemacht worden.

Diese Zeit betrug in keinem Falle mehr als 1 Jahr. In einem Falle (No. 148) heilte die Contusionsstelle nicht; es blieb eine leicht blutende oder nässende Stelle zurück, aus welcher unmittelbar die carcinomatöse Wucherung sich entwickelte. In einem anderen Falle (No. 140) blieb eine direkt nach einem Schlage entstandene Schwellung 50 Jahre lang bestehen, fing nach einem zweiten Trauma an zu wachsen und wurde in 3 Monaten wallnussgross.

Angaben über den Sitz des Carcinoms sind in 11 Fällen gemacht: in 6 befand sich dasselbe in der rechten, in 5 Fällen in der linken Brust. Es besteht also auch hier, wie bei dem Carcinom der weiblichen Brustdrüse, fast gar kein Unterschied.

Es dürfte nicht unangebracht sein, hier einige Angaben über die Häufigkeit des Brustkrebses beim Manne anzuschliessen; dieselben sind der Arbeit von Schuchardt[68u.72] über die Neubildungen in der männlichen Brust entnommen.

Nach Tanchon (78) starben in Paris in den 10 Jahren von 1830—1840 incl. an Krebs 9118 Personen, unter ihnen 5 an Krebs der männlichen Brustdrüse. Hiernach starb in Paris etwa von 1090 Einwohnern jährlich 1 Person an Krebs und es starb daselbst etwa alle 2 Jahre 1 Mann an Brustkrebs.

Nach den Mittheilungen von Alexander Marsden (74) hat derselbe in 17 Jahren (von 1851 bis Ende 1867) in dem Cancer-Hospitale zu London und Brompton 7446 Personen (1370 Männer, 6076 Frauen) mit krebsigen oder krebsähnlichen Geschwülsten in Behandlung gehabt. Von diesen sassen an Brust und Brustbein 4356 und zwar 4281 mal bei Frauen und 75 mal bei Männern.

E. Gurlt (59) hat aus den drei grossen Krankenhäusern Wiens statistische Zusammenstellungen gemacht. Von 16637 in denselben (Allgemeines Krankenhaus, 24 Jahre, 1855—1878; Rudolph-Stiftung, 14 Jahre, 1865—1878; Wiedener Krankenhaus, 24 Jahre, 1855 bis 1878) beobachteten Geschwülste (Männer 4740, Weiber 11140, unbestimmt 757) waren 11131 Carcinome (2946 Männer, 7479 Weiber, 706 unbestimmt), und unter ihnen Carcinome der Brustdrüse 1440 (8 Männer, 1432 Weiber). Diese 8 Männer waren nur in dem allg. Krankenhause aufgeführt (bei 1188 Weibern) und waren dieselben 34, 42, 47, 47, 57, 62, 64, 64 Jahre alt.

Unter 520 von Septimus W. Sibley beobachteten Fällen von primärem Carcinom aus dem Middlesex-Hospital in London kamen 192 Fälle auf Mamma-Carcinome (1 Mann, 191 Weiber).

In der von W. M. Baker gemachten Zusammenstellung von 500 (167 Männer, 333 Weiber) durch Paget 1843—1861 notirten Carcinomfällen kamen 276 auf Mamma-Carcinome (7 Männer, 269 Weiber).

John Chiene (75) hat in seiner Dissertation (Diseases of the Breast) die in der Klinik von Syme beobachteten Fälle von Brustgeschwülsten in Tabellen verzeichnet. Es waren 247 Fälle, und zwar 2 derselben bei Männern.

Guido v. Török und R. Wittelshöfer (61) fanden bei der Zusammenstellung aus den im Wiener pathologischen Institute von

1817—1879 obducirten 72000 Leichen beiderlei Geschlechts 366 Fälle von Brustkrebs, und zwar betrafen 363 derselben Weiber und 3 Männer der höchsten Lebensjahre.

A. v. Winiwarter (26) berichtet über 548 Fälle von Krebs (290 Männer, 258 Weiber). Unter ihnen waren 173 Fälle von Brustkrebs und zwar 3 bei Männern, 170 bei Weibern.

A. Henry (27) berichtet über 200 Fälle von Brustkrebs aus den Jahren 1871—1878, von denen 4 bei Männern vorkamen.

J. Oldekop und O. Sprengel führen keine Fälle von Mammacarcinom bei Männern an.

Nach allen diesen kommen also etwa 2 pCt. aller Brustkrebse auf das männliche Geschlecht, welches Verhältniss auch von Paget in seiner Surgical Pathology (Vol. II, pag. 324) angegeben wird.

v. Nussbaum hat über 21104 Operationen, welche er in 28 Jahren (vom 1. Febr. 1856 bis 1 Febr. 1885) ausgeführt hat, 388 Exstirpationen von Neubildungen der weiblichen Brüste (320 Krebse und 68 andere Neubildungen) und 11 Exstirpationen von Neubildungen der männlichen Brüste (bei 8 Individuen und zwar bei 6 je einmal, bei 1 zweimal, bei 1 dreimal) ausgeführt. Dies beträgt $2^3/_4$ pCt. sämmtlicher Brustexstirpationen für die der männlichen Brüste.

Ernst Burow in Königsberg hat in den 9 Jahren von 1875 bis 1883 in seiner chirurgischen Privatklinik 83 Brustamputationen ausgeführt, von denen keine an den Amputationsfolgen gestorben ist. Von denselben waren:

74 Amputationen wegen Carcinom bei Frauen;
7 Amputationen wegen Carcinom (6) und Lipom (1) bei Männern;
2 Amputationen bei Frauen wegen fistulöser Mastitiden, welche auf anderem Wege unheilbar waren.

Hiernach kamen 8,4 pCt. der Brustamputationen auf das männliche Geschlecht.

In der Schönborn'schen chirurgischen Klinik zu Königsberg (76) wurden in den 9 Jahren von 1871—1879 an Mammakrebsen operirt 63, und zwar 62 bei Weibern, 1 beim Manne. Hiernach kamen 1,6 pCt. der Brustamputationen auf das männliche Geschlecht.

S. Fischer (28) theilt aus der Praxis des Prof. E. Rose in Zürich 64 Operationen wegen Carcinom der Brustdrüse mit, und

zwar fanden sich von denselben 63 bei Weibern, 1 beim Manne. Hiernach kamen 1,6 pCt. der Brustamputationen auf das männliche Geschlecht.

Th. Billroth (58) hat von 252 Carcinomen der Brustdrüse 245 bei Weibern und 7 bei Männern beobachtet, was einem Verhältniss von 2,8 pCt. der Männer im Verhältniss zu den Frauen entspricht.

Schmid (42) führt in seiner Statistik über den Brustkrebs unter 228 Fällen 2 männliche = 0,9 pCt. auf.

Die Statistik von Poulsen (77) enthält 330 Fälle von Carcinoma mammae; davon sind nur 5 Männer = 1,5 pCt.

Zählen wir alle diese Fälle (mit Ausnahme der von Tanchon mitgetheilten, in welchen die Zahl aller Brustkrebse nicht angegeben ist) zusammen, so erhalten wir auf 8594 Fälle von Mammacarcinom 137 Fälle von Brustkrebs beim Manne, was einem Verhältnisse von 1,6 pCt. entspricht.

II. Krebse des Gesichtes, der Haut und der Schleimhaut.

a) Krebse der Haut.

1. Lippenkrebse.

α) Krebse der Unterlippe.

Tabelle No. 3. 42 Fälle: 39 Männer, 3 Weiber.

150. [1]. J. K., 68 J. Bauer. 1870 (65). — Stoss gegen die Unterlippe. — 1864. 62 J. — Die Neubildung hängt mit dem Unterkiefer zusammen; der Proc. alveolaris ist theilweise zerstört. Submaxillardrüsen etwas infiltrirt. — Die Erkrankung begann als kleine Warze im rechten Mundwinkel.

151. [2]. Joseph Pollacovits, 52 J. Oekonom. 1871 (26). — Verletzung der Unterlippe durch einen Holzsplitter. — Juli 1870. 51 J. — Linke Seite der Unterlippe bis zum Mundwinkel und $^1/_2$—$^3/_4$ Zoll nach abwärts infiltrirt, ulcerirt. Links eine Drüse vor dem Zungenbeine infiltrirt. — Bald nach der Verletzung ein Knötchen, seit 3 Monaten ulcerirt. 21. 3. 1871 Operation. $4^3/_4$ Jahre nach der Operation noch kein Recidiv.

152. [3]. A. S., 54 J. 1872 (65). — Verletzung der Unterlippe mit dem Rasirmesser. — 1870. 52 J. — Die Ulceration reicht von der Mitte der Unterlippe bis zum linken Mundwinkel. Verhärtung der Submaxillardrüsen. — Pat. ist auch leidenschaftlicher Raucher.

153. [4]. Anton Senkir, 36 J. Maurer. 1873 (26). — Verletzung der Unterlippe mittelst eines Pfeifenmundstückes. — Anfang 1869. 32 J. — Nach rechts von der Mittellinie eine 3cm lange, papillär wuchernde Infiltration im Lippen-

rothe. — Die Wunde heilte nicht, die Ränder wurden infiltrirt; seit 1 J. rascheres Wachsthum. 11. 2. 1873 Operation. Geheilt entlassen. Endresultat unbekannt.

154. [5]. Robert Birnstiel. Handelsmann. 1873 (57). — Contusion der Unterlippe an der Stuhllehne. — Sept. 1873. — Die Neubildung erstreckt sich von der Mitte der Lippe bis über den rechten Mundwinkel hinaus. Epithelialkrebs (wallnussgross). — Nach der Contusion oberflächliche Schorfbildung. Am 1. 12. 1873 Excision von $^3/_4$ der Unterlippe und eines Theils der Wange. Plastik. Entlassen am 9. 12. 1873. Nach Bericht vom Jan. 1875 ohne Recidiv.

155. [6]. Georg Böhmer, 51 J. Bauer. 1874 (78). — Verwundung der Unterlippe durch Fall vor 2 J. — 1872. 49 J. — Links etwas oberhalb des Unterkieferrandes beginnt ein zusammenhängender Tumor (Drüsengeschwülste), der bis zum Zungenbein herabreicht; an seiner Oberfläche ist er zum Theil tief kraterförmig ulcerirt, zum Theil mit pilzähnlichen, grobpapillären Wucherungen besetzt. — Aus der Wunde ging ein verhärtetes Geschwür hervor, das im März 1874 exstirpirt wurde. Taubeneigrosse Drüsengeschwülste in beiden Unterkieferenden wurden vom Arzte nicht entfernt. Am 24. 9. 1874 Exstirpation des Tumors. Am 14. 10. 1874 entlassen. Am 4. 6. 1875 Exstirpation eines Recidivs der linken Regio retromaxillaris dicht hinter und unter der Narbe. Am 15. Tage nach der Operation Tod in Folge der Operation. (Carotisunterbindung).

156. [7]. 36 J. Bauer (79). — Pferdeschlag an die rechte Seite der Unterlippe. — ? — Geschwulst an der inneren, von Schleimhaut überkleideten Fläche der Unterlippe. Mikroskopische Untersuchung: Festes Stroma, dicht durchsetzt von ungleichmässig gelagerten, vielgestaltigen Zellen mit sehr grossen Kernen und Kernkörperchen. — Die durch den Schlag entstandene Wunde an der Innenfläche der Unterlippe zeigte keine Neigung zur Heilung, sondern erhielt sich als ein unregelmässiger, mit ein paar Eitergängen nach unten sich verzweigender Spalt, und wandelte sich allmälig durch Verhärtung der Ränder und Umgebung in eine Geschwulst um. Exstirpation nach Verlauf von **4 Jahren.**

157. [8]. Mann ? (78). — Verletzung der Unterlippe. — ? — Carcinoma labii inferioris. Ein mit einer Kruste bedecktes Geschwür, das sich aus der Wunde gebildet hatte. — Patient wurde $^3/_4$ J., bevor er sich im Krankenhaus vorstellte, durch das Horn einer Kuh an der Unterlippe verletzt.

158. [9]. Mann ? (78). — Verletzung der Unterlippe. — ? — Carcinoma labii inferioris. Die Geschwulst war aus einem Bläschen hervorgegangen, das an der Stelle der Verletzung entstanden war. — Patient wurde $1^1/_4$ J. vor der Operation von einem Hunde an der Unterlippe gekratzt.

159. [10]. Rupp, 59 J. (78). — Verletzung der Unterlippe. — Carcinoma labii inferioris. Aus dem Risse entstandenes, linsengrosses, beständig mit einem Grind bedecktes Geschwür, das sich immer mehr vergrösserte. — Der Patient litt seit seinem 19. Jahre an hartnäckigem Ekzem der Lippen und Wangen. 1 J. vor der Operation ritzte er sich mit einer schlechten Pfeifenspitze an der Unterlippe.

160. [11]. Frau ? (78). — Biss in die Unterlippe. — Vor einigen Jahren. — Carcinoma labii inferioris.

161. [12]. G. K., 60 J. Zimmermann. 1875 (28). — Vor 10 J. Schnitt in die Unterlippe beim Rasiren. — Vor $3^1/_2$ Monaten. 60 J. — Auf der linken Seite der Unterlippe ein unregelmässig gebildeter, harter Tumor. Eine Cervicaldrüse infiltrirt. — Die Wunde heilte lange nicht zu, bildete endlich eine sichtbare Narbe. Im Herbst 1874 begann die Narbenstelle sich zu verdicken. 23. 1. 1875 Keilexcision. 17. 2. 1877 Tod im Spital an Collaps.

162. [13]. Ladislaus Niedzielski, 55 J. Major. 1875 (26). — Verletzung der Unterlippe durch eine Zahnbürste. — Anfang März 1875. 55 J. — Innenfläche der Lippe 1 qcm weit ulcerirt; die umgebende Infiltration reicht bis zur Grenze des Lippenrothes. — Nach der Verletzung entstand ein bald ulcerirtes Knötchen. Operation 26. 4. 1875. Geheilt entlassen. Ausgang unbekannt.

163. [14]. Christoph Ruske, 35 J. Arbeiter. 1875 (33). — Lippenwunde vor 2 Jahren. — 1873. 33 J. — Grosses, ulcerirtes Carcinom, welches die ganze Unterlippe und Kinngegend einnimmt. Ausgedehnte Drüsengeschwülste auf beiden Seiten am Halse und am Zungenbein. — Unmittelbar aus der Narbe einer Lippenwunde hervorgegangen. 14. 5. 1875 Operation. 10. 7. geheilt entlassen.

164. [15]. Ernst Ulrich, 37 J. Maurer. 1875 (33). — Verletzung der Unterlippe bei einer Zahnextraktion. — Vor $1^1/_2$ J. $35^1/_2$ J. — 5 Groschenstückgrosses Carcinom der linken Hälfte der Unterlippe, aus einer Narbe hervorgegangen. — Operation 13. 7. 1875. Ende September 1876 Recidiv. 14. 11. 1876 Exstirpation desselben. Febr. 1877 abermaliges inoperables Recidiv.

165. [16]. Joseph Käsbauer, 68 J. Bauer. 1875 (78). — Schnitt in die Unterlippe beim Rasiren. — Frühjahr 1874. 67 J. — Am linken Mundwinkel nach unten und aussen bis zum Kieferrand reichend ein ziemlich tief ulcerirter Tumor. Derbe, nicht scharf abgegrenzte Infiltration, mit dem Unterkiefer fest verwachsen. Lymphdrüsentumoren von aussen nicht durchzufühlen. — Der nach wiederholtem Abkratzen der Krusten entstandene Knoten wurde im Herbst 1874 ausgeschnitten. Kurze Zeit darauf bildete sich wieder eine Verhärtung, welche ulcerirte. 15. 7. 1875 Operation. 3. 5. 1876 Excision eines Recidivs; Resektion eines Theiles der Unterkieferenden. Tod am 30. 8. 1877 am „Beinfrass" (Recidiv ?).

166. [17]. Mann ? (78). — Verbrennung der Unterlippe. — $^3/_4$ J. vor der Aufnahme. — An der gebrannten Stelle hatte sich ein Knötchen entwickelt, das sich beständig vergrösserte. — Patient hatte die Cigarre mit dem brennenden Ende in den Mund gesteckt.

167. [18]. Mann ? (78). — Verbrennung der Unterlippe mit der Cigarre. — ? — Carcinoma labii inferioris. — Nach der Verbrennung war eine nässende Fläche zurückgeblieben, die nicht wieder verheilte und zur Geschwulstbildung Anlass gab.

168. [19]. Mann ? (78). — Verletzung der Unterlippe. — ? — Carcinoma labii inferioris. — Patient fiel mit der Unterlippe gegen einen Stein auf. Schon $^1/_2$ J. vor der Verletzung bestand ein Bläschen am Lippenroth; nach derselben Entzündung und rasches Umsichgreifen.

169. [20]. Johann Hering, 56 J. Schiffer. 1876 (33). — Fall auf das Gesicht. Wunde der Unterlippe. — 1873. 53 J. — Carcinom, die ganze Unter-

lippe einnehmend. 2. Recidiv. Grosse Drüsenpakete in beiden Submaxillargruben. — 1874 Carcinom der Narbe der Lippenwunde. März 1875 1. Operat. Jan. 1876 2. Operation. Seit April 1876 Recidiv. 29. 4. 1876 3. Operation. 23. 5. 1876 geheilt entlassen.

170. [21]. E. H., 71 J. Tagelöhner. 1876 (28). — Vor 9 J. Verletzung in der Gegend des linken Mundwinkels. Später an der gleichen Stelle Schnitt beim Rasiren. — 1875. 70 J. — Auf der linken Hälfte der Unterlippe ein mit Krusten bedecktes Geschwür, dessen Umgebung infiltrirt ist. — Aus der Schnittwunde entstand ein Geschwür, das auf die Unterlippe überging und nach allen Richtungen sich vergrösserte. Operation im J. 1873. Herbst 1875 lokales Recidiv. 15. 5. 1876 Operation.

171. [22]. Marie Kr. Gärtnersfrau. 58 J. 1877 (80). — Fall gegen einen Stein. — 1876. 57 J. — 6,5 cm langes, 1,5 cm breites, die ganze Unterlippe einnehmendes Geschwür. — Am 5. 9. 1877 Exstirpation. Weiterer Verlauf unbekannt.

172. [23]. Lorenz Berberich, 39 J. Maurer. 1877 (81). — Verletzung der Unterlippe durch einen Steinsplitter im Aug. 1877. — 1877 (bald nach dem Unfalle). 39 J. — An der Unterlippe links von der Mittellinie eine etwa 5 Pfennigstückgrosse Excrescenz, die mit Borken bedeckt ein blumenkohlartiges Aussehen hat. Eine etwa erbsengrosse Lymphdrüsenschwellung in der linken Submaxillargegend. — Vater des Patienten starb im Alter von 42 Jahren in Folge eines Krebses in der rechten Unterkiefergegend. — Patient seit 20 Jahren Raucher, trug die Pfeife immer im linken Mundwinkel, seit dem Unfalle aber im rechten. — Exstirpation der Geschwulst am 8. 11. 1877. Geheilt entlassen am 14. 11.

173. [24]. A. M., 54 J. Arbeitersfrau. 1878 (80). — Stich in die Lippe mit einem Strohhalm während der Ernte 1876. — 1878. 54 J. — Am linken Kieferwinkel ein sehr derber, mit dem aufsteigenden Ast verwachsener Tumor; mit der Mundschleimhaut fest verwachsen. Reicht nach vorne bis zum 1. Backzahn. — Nach der Verletzung entstand ein Geschwür auf der linken Hälfte der Unterlippe. 1877 Exstirpation. April 1878 am Unterkiefer eine narbige Einziehung mit zunehmender Schwellung in der Umgebung. Inoperabel. Tod im Jahre 1879.

174. [25]. August Cr., 69 J. Zolleinnehmer. 1878 (80). — Stoss mit der Pfeifenspitze gegen die Unterlippe im Jahre 1875. — 1875. 66 J. — Etwas mehr als die ganze linke Hälfte der Unterlippe ist in ein Geschwür umgewandelt. Ränder scharf, hart; Grund roth, unregelmässig. Doppelseitige Lymphdrüsenschwellung. — Patient ist Pfeifenraucher. Im Jahre 1875 Entwicklung einer Verhärtung in der Mitte der Unterlippe. 1. Exstirpation 10. 4. 1877. 1. Recidiv am 21. 8. 1877. Jetzt 2. Recidiv. Am 7. 3. 1878 Resection des Unterkiefers. Tod am 12. 3. 1878.

175. [26]. Anton Kl., 55 J. Arbeiter. 1879 (80). — Verletzung der Unterlippe durch ein Schlackenstück im Jan. 1879. — Jan. 1879. 55 J. — Die ganze Unterlippe ist in einen Geschwürswall verwandelt, der auch auf die Oberlippe übergreift. Das Geschwür ist knollig, blumenkohlartig, Lymphdrüsen links infiltrirt. — Aus der Wunde entstand eine wuchernde, auch auf die Ober-

lippe übergreifende Geschwulst. Patient ist Raucher. Exstirpation am 4. 6. 1879. Recidiv. Gestorben.

176. [27]. W. Gr., 50 J. Bauer. 1879 (80). — Verwundung der Unterlippe durch einen Nagel vor 3 Jahren. — 1876. 47 J. — Die obere Hälfte der Unterlippe in der Geschwulst aufgegangen, die fast ganz exulcerirt ist. Die linke submaxillare Lymphdrüse über haselnussgross. — Kein Raucher. Vor 3 Jahren begann das Leiden in der Nähe des linken Mundwinkels. Exstirpation Nov. 1879. Monat Mai 1880 Recidiv; griff auf die Backe über. Tod im Febr. 1881.

177. [28]. Josef K., 48 J. Tagarbeiter. 1880 (80). — Verletzung der Unterlippe. — 1876. 44 J. — Geschwür mit verdickten harten Rändern. Lippen stark verfärbt; flaches Cancroid. Keine Drüsen. Nach unten von dem Tumor aus verläuft eine Narbe von einer früheren Verletzung. — Früher Pfeife geraucht. Patient hat an der Stelle, wo das Geschwür entstand, eine Verletzung erlitten und auch an derselben Stelle stets die Pfeife gehalten. 6. 7. 1880 keilförmige Excision. Ende März 1884 gesund.

178. [29]. Aug. Sch., 74 J. Tagearbeiter. 1882 (80). — Schlag mit einer Rute gegen die Unterlippe im Nov. 1881. — Nov. 1881. 74 J. — Neben dem in der Mitte der Unterlippe sitzenden Geschwür noch ein seichtes, oberflächliches, linsengrosses. — Vor 6 Wochen entstand nach einem Schlage ein Geschwür an der Unterlippe. Nichtraucher. 13. 1. 1882 Excision. Ende März 1884 vollständig gesund.

179. [30]. Wilhelm J., 44 J. Grünzeughändler. 1882 (80). — Verletzung der Unterlippe. — Mai 1881. 43 J. — Fast die ganze rechte Hälfte der Unterlippe einnehmendes Geschwür. Rechts eine kleine harte Unterkieferdrüse. — 13. 1. 1882 Exstirpation. Frühjahr 1883 in der Nähe der alten Narbe eine schmerzhafte Anschwellung am Unterkiefer.

180. [31]. Karl Sch., 86 J. Hausbesitzer. 1882 (80). — Verletzung der Lippe beim Zahnziehen. — Juni 1882. 86 J. — Am rechten Mundwinkel ein kraterförmiges, gleichmässig auf Haut und Schleimhaut übergreifendes Geschwür. — An der Stelle der Verletzung entstand bald ein Geschwür. Operation 3. 8. 1882. Febr. 1883 Recidiv. Tod am 25. 5. 1883.

181. [32]. Franz Steiner, 42 J. Tagner. (54). — Verwundung der Unterlippe. — ? — Carcinom der Unterlippe. — Soll sich aus einem kleinen Riss entwickelt haben. Später entstand ein kleiner Knoten.

182. [33]. Franz Klaus. Bauer. (54). — Verbrennung der Unterlippe mit Schwefel vor 4 Mon. — ? — Carcinom der Unterlippe. — Die nach der Verbrennung entstandene Borke riss Patient ab. Starker Pfeifenraucher.

183. [34]. Georg Feldgiessl, 60 J. Tagner. (54). — Verwundung der Unterlippe vor 4 Mon. — ? — Carcinom der Unterlippe. — Patient erlitt vor 4 Mon. einen Riss durch einen Dorn. Die Borken wurden abgerissen.

184. [35]. Valentin Schäfer, 77 J. Weber. (54). — Verletzung der Unterlippe beim Rasiren. — ? — Carcinom der Unterlippe. — Patient erhielt die Verletzung vor 3 Wochen.

185. [36]. Peter Burkhard, 62 J. Tagner. (54). — Verletzung der Unterlippe mit einem spitzen Knochen. — ? — Carcinom der Unterlippe. — Patient

ist starker Pfeifenraucher; erlitt die Verletzung vor 2 Jahren. Mutter des Patienten starb an Carcinom des Gesichtes.

186. [37]. Peter Lauth, 72 J. Bauer. (54). — Verletzung der Unterlippe beim Rasiren. — ? — Carcinom der Unterlippe. — Vor 3 Jahren bestand eine Borke. Patient rauchte stark Pfeife.

187. [38]. Franz S., 80 J. Bauer. (54). — Verletzung der Unterlippe beim Rasiren. — ? — Carcinom der Unterlippe. — Starker Pfeifenraucher. Vor der Verletzung bestand eine Warze an der Unterlippe.

188. [39]. Johann Pierra, 56 J. Bauer. (54). — Verletzung an einer Warze der Unterlippe beim Rasiren. — ? — Carcinom der Unterlippe.

189. [40]. Eduard K., 76 J. Arbeiter. 1887 (82). — Stich mit einer Gabel in die Mitte der Unterlippe vor $1^1/_2$ Jahren. — 1886. 75 J. — Flaches, borkiges Geschwür in der Mitte der Unterlippe, mehr der Schleimhaut angehörig. Nach links schliesst sich ein schmales, auf die Haut beschränktes, kleineres Geschwür an. Mikroskopischer Befund: Sehr zellenreicher Plattenepithelkrebs. — Das nach der Verletzung entstandene Geschwür war nach 1 Monat fast ganz zugeheilt. Seit 1 Monat vergrössert sich die Geschwulst wieder schmerzlos. Bis vor 27 Jahren rauchte Patient Pfeife. Operation 5. 8. 1887. Geheilt entlassen 10. 8. Dez. 1888 lebt Patient und ist gesund.

190. [41]. 71 J. Schiffer. 1887 (83). — Schnitt in die Unterlippe beim Rasiren im Jahre 1885. — 1885. 69 J. — Linke Hälfte der Unterlippe von einem 5 mm tiefen Geschwür eingenommen. Drüsen unter dem Kinn geschwollen. — Die Wunde heilte nicht, eiterte, wurde immer grösser und bekam harte, geschwollene Ränder. Keilförmige Excision und Exstirpation der Drüsen. Nach 10 Tagen geheilt entlassen.

191. [42]. 53 J. Taglöhner. 1890 (84). (Pathol. Institut München). — Verwundung der Unterlippe vor 3 Jahren. — 1888. 51 J. — Unterlippe am freien Rande mit 3 fast haselnussgrossen Knoten versehen, an einzelnen Stellen letztere ulcerirt. Von der blassgraugelben Schnittfläche Pfröpfe abstreifbar, in welchen sich Epithelreste vorfinden. — Patient war früher Pfeifenraucher. Vor 3 Jahren wurde er von einem Hunde mit der Pfote an der Unterlippe gekratzt. Die Lippe schwoll an und heilte unter Eiterung. Nach einem Jahre zeigten sich dort die Anfänge der Geschwulst, die aber erst seit 14 Tagen rascher wuchs. Operation am 21. 1. 1890.

b) Krebse der Oberlippe.

Tabelle No. 4. 3 Fälle: 1 Mann, 2 Weiber.

192. [1]. Louise Erb, 68 J. Ehefrau. (54). — Verletzung der Oberlippe. — Gleich darauf. — Carcinom der Oberlippe. — Vor 4 Wochen bildete sich nach einer zufälligen Verletzung ein kleiner Knoten.

193. [2]. B. Heinrich, 29 J. Kürschner. 1880 (80). — Biss in die Oberlippe. — Juli 1880. 29 J. — Eine erbsengrosse, auf der Oberfläche exulcerirte, dicht bis an die Schleimhaut sich erstreckende harte Geschwulst. — 19. 9. 1880 Exstirpation. Ende März 1884 noch gesund.

194. [3]. Therese Entz, 65 J. 1881 (85). — Verwundung der Oberlippe

vor 14 J. — 1880. 64 J. — Der linke Mundwinkel ist mit einer zerklüfteten und mit Borken bedeckten Geschwulst besetzt. Dieselbe erstreckt sich auf die Ober- und Unterlippe ungefähr in einer Ausdehnung von $1^1/_2$ cm, seitwärts vom Mundwinkel ca. 1 cm; auf Druck schmerzhaft. Lymphdrüsen nicht geschwollen. — Patientin wurde vor 14 J. an der linken Hälfte der Oberlippe von einem Kinde mit dem Fingernagel geritzt. Das kleine losgelöste Hautstück klebte sie wieder auf die Wunde, welche bald zuheilte. Vor 1 Jahre bemerkte Patientin an dieser Stelle einen kleinen Hautdefekt, welcher allmälig grösser wurde und sich um den linken Mundwinkel herum auf die Unterlippe ausdehnte. Excision der Geschwulst. Patientin geheilt entlassen am 25. 8. 1881.

2. Krebse der Nase.

Tabelle No. 5. 17 Fälle: 6 Männer, 11 Weiber.

195. [1]. Mann ? 1871 (86). — Patient wurde durch einen Criketball hart an die linke Seite der Nase getroffen. — 3 Wochen nach dem Trauma. — Epitheliom der Nase. An der linken Seite der Nase ein ovaler, warzig knotiger, dunkel gefärbter Auswuchs. — Patient bemerkte 3 Wochen nach dem Trauma eine kleine, Nävus-ähnliche Bildung daselbst. Nach der Aufnahme ins Hospital entwickelte sich Gesichtserysipel, die Geschwulst ging zum Theil durch Verschwärung weg. Der zurückbleibende Auswuchs wurde 6 Wochen nach dem Trauma weggeschnitten.

196. [2]. M. E., 58 J. Hausfrau. 1874 (28). — Verwundung an der Nase durch eine Katze vor 3 Jahren. — 1871. 55 J. — Carcinom der Nase. — Von der Verwundung an blieb an der betreffenden Stelle immer eine kleine Geschwürsfläche mit bräunlichem Sekret. 8. 7. 1874 Ferr. candens. 27. 7. in Heilung. Starb 1876 an Wassersucht.

197. [3]. Frau M. M., 58 J. 1876 (28). — Insektenstich in die Nase im J. 1874. — 1874. 56 J. — An der linken Nasenwurzel ein erbsengrosses, oberflächliches Geschwür, das sich auf dem Knochen verschieben lässt. Mikroskop. Untersuchung. Carc. epithel. — Unmittelbar nach dem Stiche entstand ein kleines Geschwür, das sich seither nie wieder schloss. Vater starb an Magenkrebs. 10. 5. 1876 Exstirpation. 21. 5. geheilt entlassen. Kein Recidiv.

198. [4]. Maria Gunst, 57 J. 1879 (87). — Vor 5 J. Verwundung der Nase durch Stoss gegen einen Pfahl. — ? — Auf der linken Seite der stark gerötheten Nase in der Höhe einer von der Verwundung herrührenden Narbe eine kleine, etwas stärker geröthete Anschwellung mit gekörnter Oberfläche. — 29. 4. 1879 Aetzung mit Kali causticum. Geheilt entlassen. Lebt ohne Recidiv nach Bericht vom 31. 5. 1885.

199. [5]. Adam Attig, 67 J. 1879 (87). — Vor etwas über 1 J. Verletzung an der linken Seite des Nasenrückens durch einen Holzsplitter. — 1878. 66 J. — Ulceration auf dem oberen Theile der linken Seite des Nasenrückens, welche auf die Wange übergreift. — Die betroffene Stelle fing an zu eitern. Rasche Vergrösserung seit 1 Monat, wo Patient an Gesichtsrose erkrankte. Starke Schmerzen. 2. 9. 1879 Exstirpation. Geheilt entlassen. Lebt nach Bericht vom 31. 5. 1885 vollkommen gesund; kein Recidiv.

200. [6]. Caroline Bauer, 64 J. 1880 (87). — Vor 5 J. Verletzung der Nase durch ein der Patientin in das Gesicht fliegendes Huhn. — 1875. 59 J. — Auf dem Nasenrücken ein nahezu dreieckig geformtes Geschwür, namentlich nach rechts sich ausbreitend, bis zum oberen Rand des Nasenflügels reichend. — Nach der Verletzung bildete sich ein langsam wachsendes Geschwür. Vor 3 J. Aetzung mit Lapis ohne Erfolg. 29. 4. 1880 Ausschabung und Behandlung mit Ferrum candens. Gestorben den 11. 2. 1882 an Lungenkrankheit. An der operirten Stelle kein Recidiv.

201. [7]. Katharina Marlok, 50 J. 1880 (87). — Vor 6 J. von einer Gans beim Rupfen mit den Flügeln heftig gegen die Nase geschlagen. — ? — Auf der linken Nasenseite, etwas auf die Wange übergreifend, ein Markstückgrosses, flaches, mit Krusten bedecktes und mit aufgeworfenen, harten Rändern versehenes Geschwür. — Es entstand an der betreffenden Stelle eine warzenartige Erhebung, die wuchs, aufbrach und sich in ein Geschwür verwandelte. 29. 5. 1880 Auslöffelung und Aetzung mit Kali caust. Geheilt entlassen. Lebt nach Bericht vom 19. 6. 1885 mit Recidiv.

202. [8]. Heinrich Erni, 77 J. 1882 (87). — Stoss gegen die rechte Seite der Nase vor 3 J. — ? — An der rechten oberen Nasenhälfte eine Markstückgrosse Neubildung, deren Centrum von einem 4mm tiefen Geschwür gebildet wird. Die innere Lidcommissur ist zerstört. In der rechten Submaxillargegend bohnengrosse, links erbsengrosse Lymphdrüsen. — Patient stiess sich vor ungefähr 3 J. zufällig eine seit Kindheit bestehende, auf der rechten Seite der Nase befindliche Warze auf. Es entstand ein immer mehr sich verbreiternder Schorf. Seit Herbst 1881 eitert die Stelle. 10. 5. 1882 Exstirpation. Patient lebt nach Bericht vom 31. 5. 1885 vollkommen gesund.

203. [9]. Klara Schneider, 50 J. 1882 (87). — Verletzung am linken Nasenflügel durch einen Holzsplitter vor ca. $1^1/_2$ J. — 1880. 48 J. — An der linken Nasenhälfte Defekt von $4^1/_2$ cm Länge, $2^1/_2$ cm Breite. Nach oben die Glabella mit ergriffen. In der linken Submaxillargegend Taubenei- bis Kartoffelgrosse Drüsen. — Die etwa Stecknadelknopfgrosse Wunde vergrösserte sich. Vor 5 Wochen das bohnengrosse Geschwür excidirt. Keine Heilung. 6. 7. 1882 Exstirpation. Geheilt entlassen. Patientin ca. 1 J. nach der Operat. gestorben.

204. [10]. Wilhelm Xavier, 42 J. Schlosser (54). — Fall eines Steines auf das Gesicht vor 1 J. — 3 Monate nach dem Trauma. — Carcinom der Nase. — Nach dem Trauma trat Blaufärbung und nach 3 Mon. Ulceration auf.

205. [11]. Johann Käufer, 60 J. Bauer (54). — Verwundung der Nase vor 10 J. — ? — Carcinom der Nase. — Anwendung von Glüheisen und Zinksalbe.

206. [12]. Katharina Eberbach, 79 J. (54). — Fall eines Stückes Holz auf die Nase. — ? — Carcinom der Nase. — Patientin erlitt das Trauma vor 20 Jahren.

207. [13]. Magdalene Röthling, 70 J. (54). — Fall mit Hautabschürfung vor 1 J. — ? — Carcinom der linken Nasenseite. — Ein Bruder soll an unheilbaren „stets offenen“ Geschwüren gelitten haben.

208. [14]. 47 J. Arbeiter. 1884 (88). — Verwundung an der linken Nasenwand. — 1881. 44 J. — Geschwür an der linken Nasenwand oberhalb des Nasenflügels von dem Umfange eines Zehnpfennigstücks. — Patient hatte vor 8 J. an der linken Nasenwand oberhalb des Nasenflügels eine Quetschwunde erlitten, welche erst nach langdauernder Eiterung vernarbte. Excision. Rhinoplastik. Heilung.

209. [15]. 61 J. Arbeitersfrau. 1884 (88). — Stoss gegen den Nasenrücken vor 20 J. — Einige Jahre später. — Die ganze linke obere Gesichtshälfte in eine Geschwürsfläche umgewandelt, die innere Wand der Augenhöhle völlig zerstört. Der knöcherne Theil der Nasenscheidewand frei zu Tage liegend; die Nase fast gänzlich ulcerirt. — Mutter und Schwester starben an Brustkrebs. Einige Jahre nach dem Stosse bemerkte Patientin an der getroffenen Stelle einen kleinen Knoten, der sich langsam vergrösserte, aufbrach und vernarbte. Nach 7 Jahren bildete sich an derselben Stelle wieder eine Geschwulst, welche auf das linke Auge übergriff; dieses lief vor 2 J. aus. Bald nach dem Eintritte der Patientin in die Klinik letaler Ausgang.

210. [16]. Caroline Rudolf, 48 J. 1885 (89). — Verwundung am rechten Nasenflügel vor 8 Jahren. — 1877. 40 J. — Carc. des rechten Nasenflügels. Der rechte Nasenflügel geschwunden. Der Rand des ovalären Defectes verläuft vom rechten äusseren Nasenlochwinkel ein wenig über die Nasolabialfalte auf die Wange, geht über den Nasenrücken und endet an der Nasenspitze mit einer derben Infiltration. — Patientin wurde vor 8 J. von ihrem Kinde am rechten Nasenflügel gekratzt. Die sich bildende Kruste wurde häufig entfernt. Der Defekt erreichte nach einem 6jährigen Zeitraum die Grösse eines Daumennagels. In den beiden folgenden Jahren rapides Wachsthum. 15. 7. 1885 Exstirpation. Rhinoplastik. 6. 8. Nachoperation. 12. 8. Patientin fast geheilt entlassen. Vollständige Heilung. Bis Mai 1887 kein Recidiv.

211. [17]. 72 J. Arbeiterfrau. 1889 (90). — Schlag auf die linke Nasenhälfte vor 8 J. — 1887. 70 J. — Handtellergrosse, öfter blutende, fötide, eitrige Flüssigkeit absondernde, schmerzhafte Geschwürsfläche. Mikroskopischer Befund: In ein kleinzelliges, infiltrirtes Bindegewebe epitheliale Zellhaufen eingelagert, theils kompakt, theils röhren- und flaschenförmig. Die Zellen selbst gleichmässig gross, oval mit rundlichen Kernen. — Patientin verlor durch einen Schlag vor 8 J. einen etwa Dreimarkstückgrossen Hautlappen. Die granulirende Fläche bildete sich langsam in eine Narbe aus, bis auf eine krustenbedeckte, nur zuweilen blutende Stelle. Seit 2 J. dehnte sich letztere nach oben aus. 4. 3. 1889 Exstirpation. Transplantation eines Lappens von der Schläfegegend her, der gut anheilte.

3. Krebse der Augenlider, des Bulbus und der Orbita.

Tabelle No. 6. 5 Fälle: 2 Männer, 3 Weiber.

212. [1]. Katharine B., 77 J. (54). — Verletzung. — ? — Carcinom des linken unteren Augenlides. — Vor 15 J. bestand ein kleiner Knoten. Nach einer Verletzung im J. vorher entstand eine Blutung, darauf rasches Wachsthum.

213. [2]. Jacob Laul, 45 J. 1880 (87). — Verletzung des linken Auges mit einem Strohhalm im J. 1876. — ? — Carcinom der Augenlider. Die Augenhöhle mit Granulationen und eitrigen Massen gefüllt. Die Halsdrüsen der linken Seite geschwollen. Vor dem linken Ohre eine nussgrosse, deutlich fluktuirende Geschwulst: cystisch degenerirte, carcinomatöse Lymphdrüse. — Seit der Verletzung Schmerzen in der linken Kopfhälfte. Es bildete sich ferner am innern Augenwinkel eine Geschwulst. Im J. 1877 exstirpirt. Dez. 1878 Exstirpation des Bulbus oculi wegen fortwährender Eiterung. Januar 1880 Exstirpation der carcinomatösen Theile. Patient starb am 26. 12. 1880.

214. [3]. Johann Ernwein, 70 J. Zimmermeister (54). — Verletzung vor 18 J. Quetschung vor 2 J. — ? — Cancroid am inneren Augenwinkel links. — Vor 18 J. verletzte sich Patient am linken inneren Augenwinkel mit einer Sensenspitze; es blieb eine Thränenfistel zurück. Vor 2 J. eine Quetschung an gleicher Stelle durch ein Kuhhorn. Abnahme der Sehkraft, Lichtscheu.

215. [4]. Magdalene Philipp, 63J. (54). — Verwundung. — ? — Cancroid des rechten unteren Augenlides. — Entstand durch eine Kratzwunde, verursacht durch ein Huhn, das der Patientin ins Gesicht flog.

216. [5]. Regine Kietz, 63 J. (54). — Verwundung. — ? — Carcinom am rechten äusseren Augenwinkel. — Patientin wurde an betreffender Stelle vor 2 Jahren von einem Kinde gekratzt. Langsame Heilung; ein kleines rothes Knötchen blieb zurück.

4. Krebse an Wangen, Kinn, Stirn und Schläfe.

Tabelle No. 7. 35 Fälle: 23 Männer, 12 Weiber.

217. [1]. J. G., 61 J. Landwirth. 1871 (28). — Trauma am rechten unteren Orbitalrand im 14. Lebensjahre. — 1868. 59 J. — Carcinom am rechten äusseren Orbitalrand. Mit braunen Krusten bedeckte, haselnussgrosse Neubildung, die mit der Haut verwachsen, auf dem Knochen verschiebbar ist. Auf der linken Wange festsitzende Krusten. — Vor 2 Jahren entstand am rechten Orbitalrand ein Knötchen, das rapid an Grösse zunahm. Schon lange vorher hatten sich auf der linken Wange Krusten gebildet, nach deren Entfernung ein Substanzverlust zu bemerken war. 5. 1. 1871 Excision. 27. 1. Heilung.

218. [2]. B. D., 40 J. Magd. 1871 (28). — Im Frühjahre 1876 wurde Patientin links vom linken Auge von einer Ziege gebissen. — 1869. 38 J. — Carcinom der Wange. Vor dem linken Ohre eine zwei Frankenstückgrosse, ulcerirende, wenig erhabene, hart anzufühlende Stelle. — Die wunde Stelle wollte gar nicht mehr zuheilen, wurde immer grösser, vernarbte, brach bald wieder auf. — Chlorzinkätzungen; im Febr., März und Mai 1871 Recidiv. Tod an Gesichtskrebs im Aug. 1876.

219. [3]. Louise Pröpper, 49 J. Kaufmannsfrau. 1873 (57). — Heftige Contusion. — Nov. 1871. 47 J. — Carcinom der Glabella. Zweigroschengrosses ulcerirtes Epithelialcarcinom. — Die Neubildung war nach $^1/_2$jährigem Bestehen nach einem Erysipel vorübergehend bedeutend besser geworden. Exstirpation 29. 4. 1873. Nach Bericht vom Jan. 1875 ohne Recidiv.

220. [4]. Vincenz Berger, 67 J. Instrumentenmacher. 1873 (26). — Verbrennung. — 1860. 54 J. — Carcinom der Wange. In der Gegend der linken Fossa canina eine kreuzergrosse, flache Ulceration mit infiltrirten Rändern. — Kleine Excoriation auf einer Verbrennungsnarbe; langsam wachsend. Lapisätzungen. Operation 6. 6. 1873. Geheilt entlassen. Ausgang unbekannt.

221. [5]. Wasil Videc, 50 J. Bauer. 1873 (26). — Stich in die Wange. — 1863. 40 J. — Auf der linken Gesichtshälfte eine grosse, flache Ulcerationsfläche, welche die ganze Wange, einen Theil der Schläfe, des linken Nasenflügels, der Oberlippe einnimmt. Fortsatz bis in die Unterkiefergegend. Antrum Highmori eröffnet; linke Orbita von wucherndem Carcinom erfüllt, Bulbus fehlt. — Vor 10 Jahren Stich in die Wange links; die Wunde heilte nicht, sondern verwandelte sich in ein Geschwür. Vor 2 Jahren ging der Bulbus zu Grunde. 20. 7. 1873 Operation. Tod in Folge der Operation am 4. 8. 1873. Meningitis.

222. [6]. Alexander Langer, 52 J. Weinbauer. 1874 (26). — Verbrennung. — 1872. 50 J. — Unterhalb des rechten unteren Lides und dasselbe zum Theil ergreifend ein thalergrosses, flaches Geschwür. Unteres Lid beweglich, seine Conjunctiva frei. — Vor 18 Jahren (1856) Verbrennung durch eine glühende Kohle, von welcher eine pigmentirte Narbe zurückblieb. Auf derselben entstand eine Warze, die bald ulcerirte. Operation 18. 1. 1874. Recidiv local. Patient lebt 2 Jahre nach der Operation.

223. [7]. Betty Schlesinger, 45 J. Lehrersgattin. 1875 (26). — Stoss. — 1870. 40 J. — Carcinom der Schläfe. In der linken Schläfegegend eine flache Ulceration zwischen Jochbogen, Ohr und Haargrenze wuchernd. — Ein Muttermal an der linken Schläfe wurde aufgekratzt, später mit einem spitzen Gegenstand gestossen, worauf es in der Mitte ulcerirte und nicht mehr zuheilte. Seit 2 Jahren Wachsthum. 2. 6. 1875 Operation. Geheilt entlassen. Ausgang unbekannt.

224. [8]. Ernst Juhls, 32 J. Fabrikarbeiter. 1875 (33). — Verwundung vor $1^1/_2$ Jahren. — 1873. 30 J. — Ganz flaches ulcerirtes, stellenweise sich benarbendes Carcinom der linken Wange. Ausgangspunkt: Aeussere Haut der Wange. — Vor $1^1/_2$ Jahren fast unmittelbar aus einer leichten Hautwunde der linken Wange hervorgegangen. 23. 12. 1875 Operation. 14. 1. 1876 geheilt entlassen.

225. [9]. Wilhelm Mantey, 37 J. Brauer. 1876 (33). — Verwundung durch einen Schuss. — Seit 1864. — Ganz flaches, ulcerirtes, stellenweise sich benarbendes Carcinom der rechten Wange. Leichter Grad von Ektropium. — 1864 Streifschuss der rechten Wange in Schleswig; sehr langsame Heilung der oberflächlichen Hautwunde; öfteres Aufbrechen und Nässen der Narbe, welcher Zustand bis jetzt andauerte. 1. 8. 1876 Operation. 19. 8. entlassen.

226. [10]. Marie Schäfer, 57 J. 1877 (34). — Biss in die Wange von einem Huhn. — 1874. 54 J. — Carcinoma (ulcus rodens) faciei. Zwanzigpfennigstückgrosses Ulcus auf der Wange. — Von der Wunde aus wuchs das Carcinom. 13. 1. 1877 Exstirpation. Entlassen 30. 1. 1877.

227. [11]. Katharina Kattamann, 58 J. 1878 (87). — Starker Stoss an

die rechte Wange vor 5 Jahren. — ? — Carcinom der rechten Wangenhaut. Vom Ende des Nasenflügels erstreckt sich nach oben zwischen Nase und Wange, nach beiden Seiten etwas übergreifend, bis in die Mitte zwischen Nasenspitze und Infraorbitalrand, nach unten bis zum Rande der Oberlippe eine höckrige Geschwulst. — Seit dem Stosse beständige Geschwulstbildungen an der getroffenen Stelle. Vor 2 Jahren kleine Geschwülste in der Nähe des rechten Nasenflügels ausgelöffelt und geätzt. Seit 1 Jahre in dem Winkel zwischen Nasenflügel und Wange eine neue Geschwulst. 16. 5. 1878 Exstirpation. Geheilt entlassen. 1881 an anderweitiger Erkrankung gestorben. Kein Recidiv.

228. [12]. Karl T., 54 J. Arbeiter. 1879 (80). — Verletzung am Kinne durch einen Holzsplitter im Jahre 1877. — 1878. 53 J. — Carcinom des Kinns. Das ganze Kinn ist von einer Geschwulst eingenommen, die 1 Ctm. unterhalb des Lippenrandes beginnt und ein etwa 2 Markstückgrosses Geschwür trägt, in dessen Grunde der von Granulationen bedeckte Knochen liegt. Ringsum eine sehr harte Geschwulst, diffus auf den Knochen übergreifend. — Nichtraucher. 1 Jahr nach der Verletzung beobachtete Patient an der betreffenden Stelle eine Geschwulst und eine Rhagade der Unterlippe, aus welcher ein fressendes Geschwür entstand, das 1878 operirt wurde. 18. 2. 1879 Resectio maxillae inf. 29. 4. 1880 Tod. Ursache unbekannt. Kein Recidiv.

229. [13]. Valentin Dexheimer, 55 J. 1879 (87). — Verbrennung mit einer Cigarre. — 1877. 53 J. — Carcinom der Schläfe. Oberhalb des linken äusseren Augenwinkels ein Geschwür von der Grösse eines Zehnpfennigstückes. Rand wulstig, hart. — Vor 2 Jahren ein Geschwür oberhalb des linken äusseren Augenwinkels. Langsame Vergrösserung. — 29. 9. 1879 Exstirpation. Lebt nach Bericht vom 30. 5. 1885 vollkommen gesund.

230. [14]. Michael Emmerling, 44 J. Bauer. 1880 (89). — Vor 13 Jahren Verletzung der rechten Wange mit einem spitzen Strohhalm. — ? — Carcinom der rechten Wange. Auf der rechten Wange ein 2 Fingernägelgrosser Theil offener Geschwürsfläche mit unterminirten Rändern, an dem medialen Theil mit Borken bedecktes Geschwür leicht verschieblich, wenig schmerzhaft. — Die nach der Verletzung sich bildende Kruste wurde immer wieder abgekratzt. Das Geschwür nahm allmälig einen malignen Charakter an. 26. 4. 1880 Excision. Plastik. 1. 5. 1880 geheilt entlassen. Patient lebt ohne Recidiv 7 Jahre (Mai 1887) nach der Operation.

231. [15]. Christine Trimborn, 68 1/2 J. (54). — Fall eines Steines auf den Kopf. Verletzung im Gesicht. — 3 Jahre nach der Verletzung. — Carcinoma faciei. — Als Patientin 21 Jahre alt war, fiel ihr ein Ziegelstein auf den Kopf. Später wurde sie von einem Kinde im Gesichte verletzt, dabei blutete sie 1/2 Stunde lang. Nach 3 Jahren trat daselbst ein Knoten auf. Vor 4 Jahren weitere Verletzungen.

232. [16]. Jacob Winkenbach, 46 J. 1881 (87). — Stoss von einer Kuh vor 4 Jahren. — 1877. 42 J. — Carcinom der rechten Schläfe. Auf dem rechten Jochbein erbsengrosse Geschwürsfläche. — Die durch den Stoss entstandene kleine Schrunde auf der rechten Schläfe vergrösserte sich und wurde Dez. 1880, als sie Zweipfennigstückgross war, excidirt. Bald Recidiv. 9. 2.

1881 Ausschabung und Aetzung mit Kali causticum. Seit 1883 Recidiv; bohnengrosse Ulceration.

233. [17]. Joh. Georg Mayer, 66 J. 1881 (87). — Vor 8 Jahren Mückenstich an der linken Wange. Schnitt beim Rasiren an derselben Stelle. — 1873. 58 J. — Carcinom der Wangenhaut. An der linken Wange gegen den Kieferwinkel hin findet sich eine Ulceration von länglicher Form. Circa $1^1/_2$ Ctm. um dieselbe eine thalergrosse Geschwulst, die nach hinten bis zum vorderen Rande des Masseter reicht. Leichte Drüsenschwellung am Unterkieferrande. — Vor 8 Jahren durch einen Mückenstich eine kleine eiternde Wunde entstanden, mit geringer Anschwellung in der Umgebung. Eine auf dieser Wunde gebildete Borke kratzte Patient öfters ab, dieselbe bildete sich immer wieder von Neuem, zugleich eiterte unter ihr die Wunde weiter. Nach einer Aetzung der Ulceration mit Höllenstein trat Heilung ein. Durch einen Schnitt des Barbiers an derselben Stelle stellte sich das Geschwür wieder her. 15. 3. 1881 Excision. $2^3/_4$ Jahre nach der Operation Tod an Lungenleiden. Kein Recidiv.

234. [18]. Heinrich Ulrich, 42 Jahre. 1883 (87). — Vor 11 Jahren Verwundung mit einem Nagel oberhalb eines angeborenen Pigmentfleckes auf der Stirn. — Carcinom der Stirn. Auf der Stirn ein grosser Defect, der an der Nasenwurzel beginnt, nach links bis zur linken Augenbraue, nach rechts die rechte Augenbraue mit einnehmend, nach oben die Haargrenze überschreitend. Der Knochen perforirt. — An der Stelle der Verwundung plättchenförmige Abschuppung, die nach 6 Jahren markstückgross, zu ulceriren begann. — 8. 2. 1883 Cauterisation mit Paquelin. Gestorben an Recidiv am 26. 2. 1885.

235. [19]. Georg Schnitzer, 54 Jahre. 1884 (87). — Vor 40 Jahren soll Patient an dieser Stelle von einem Stein getroffen worden sein. — 1881. 51 J. — Carcinom der Wangenhaut. Unter dem linken Infraorbitalrande ein fast markstückgrosser, nässender, auf der Unterlage verschieblicher Tumor. — Vor 3 Jahren entstand unter dem linken Infraorbitalrande ein kleiner Tumor, der zu wiederholten Malen aufbrach und eine wässrige Flüssigkeit entleerte. — 30. 1. 1884 Auslöffelung und Cauterisation mit Paquelin. 6. 6. 1885 Recidiv; Ausschabung und Aetzung mit Kalistift.

236. [20]. Christoph Andreas, 57 J. Propriétaire. (54). — Stoss vor 4 Jahren. Verletzung beim Rasiren vor 1 Jahr. — ? — Carcinom der linken Wange.

237. [21]. Joseph Christ, 56 J. Tagner (54). — Verletzung mit einem Fingernagel und Verletzung durch ein Holzstück. — Vor 20 Jahren. 36 J. — Cancroid des Gesichts. — Entstand vor 20 Jahren nach einer Verletzung mit dem Fingernagel unter dem rechten Auge. Später eine weitere Verletzung durch ein Holzstück. 2 Jahre nachher trat ein Geschwür auf.

238. [22]. Jean Meyer, 44 J. Telegraphist (54). — Schnitt beim Rasiren vor 10 Jahren. — Bald nach der Verletzung. — Carcinom der rechten Wange. — Nach dem Schnitt trat Borkenbildung ein. — Der Vater des Patienten starb an innerlicher Verblutung in Folge Erbrechens.

239. [23]. Sebastian Claude, 61 J. Landwirth (54). — Stoss durch einen umfallenden Stuhl. — ? — Carcinoma frontis.

240. [24]. Ottilie Kraus, 76 J. (54). — Insektenstich. — Vor 1 Jahre. — Carcinom des Gesichts rechts.

241. [25]. Elise Wiessmann, 62 J. 1884 (89). — Trauma. — 1875. 53 J. — Carcinom des Gesichts. Zwischen innerem linken Augenwinkel und Nasenrücken ein unregelmässig flaches, oberflächliches Geschwür mit geringem Eiterbelag, verschieblich über dem Knochen. Keine Drüsenschwellung. — Nach einem Trauma entstand eine kleine Pustel, welche sich mit einer Kruste bedeckte. Geringe Eiterung. Der Schorf erneuerte sich immer wieder. Seit 4 Jahren langsames, seit 2 Jahren stärkeres Wachsthum. 10. 7. 1884 Excision. 2 Jahre später Recidiv; 1887 entfernt; Heilung.

242. [26]. Johann Kümmel, 48 J. Schneider. 1885 (89). — Trauma. — 1882. 45 J. — Carcinom der linken Wange. Auf der linken Wange $^1/_2$ Ctm. unter den Cilien, ein unregelmässiges, 1 Ctm. im Durchmesser haltendes Geschwür. — Die Wunde wurde häufig ausgekratzt und heilte nicht. Nach und nach entstand daraus ein Geschwür. 10. 1. 1885 Excision. Mai 1887 ohne Recidiv.

243. [27]. Jacob Weber, 58 J. Bauer. 1885 (89). — Trauma vor 15 Jahren. — Carcinom der linken Schläfengegend. Grosser Substanzverlust, erstreckt sich fast vom Canthus externus bis hinter das Ohr, $9^1/_2$ Ctm. lang, 6—7 Ctm breit. Ränder sehr derb, etwas gewulstet. Keine Drüsenschwellung. — Vor 3 Jahren bemerkte Patient in der Narbe die Entwicklung eines Knötchens, welches ulcerirte und sich langsam vergrösserte. — 18. 3. 1885 Exstirpation. Plastik. 17. 4. Patient entlassen. Bis Mai 1887 kein Recidiv.

244. [28]. Georg Kress, 60 J. Bauer. 1885 (89). — Vor 18 Jahren Schnitt mit dem Rasirmesser in eine kleine Warze der linken Wangengegend. — Carcinom der linken Wange. Ziemlich rundes Geschwür, Eiter secernirend, mit harten, verdickten, callösen Rändern. Mit dem Jochbein verwachsen. Perforation in die Mundhöhle. Keine Drüsenschwellung. — Die kleine Wunde wollte nicht heilen. In letzterer Zeit schnellerer Zerfall des Geschwürs. — 27. 4. 1885 Exstirpation. Plastik. 13. 5. entlassen. Vollständige Heilung. Bis Mai 1887 kein Recidiv.

245. [29]. Anna W., 59 J. Taglöhnerswittwe. 1889 (92). — (Pathol. Institut München. Biss in die linke Wange im April 1889. Stoss mit dem Fingernagel an die gleiche Stelle. — 1889. 59 J. — Carcinom der linken Wange. Ueber dem linken Jochbein eine ovale Geschwulst mit dem Längsdurchmesser 2,0 Ctm. und dem Querdurchmesser 1,5 Ctm. Steht mit dem Knochen in Verbindung. Auf Druck nicht schmerzhaft. Drüseninfiltration oberhalb der linken Clavicula. — 3 bis 4 Tage nach dem Bisse konnte Patientin eine kleine Erhebung fühlen, die rasch bis zur Grösse einer halben Haselnuss wuchs. Am 16. Tage nach dem Bisse stiess Patientin mit dem Fingernagel an die immer wachsende Geschwulst; darauf geringe Blutung. — Am 15. 6. 1889 Excision. Am 21. 6. entlassen.

246. [30]. Marie Erbs, 48 J. (54). — Wiederholte Stösse. — Gestieltes Cancroid des Kinns. — Patientin will sich an dieser Stelle sehr oft gestossen haben.

247. [31]. 15 J. Mädchen. 1891 (93). — Ausgedehnte Verbrennung auf

der rechten Seite des Kopfes durch heisses Wasser im 2. Lebensjahre. Schlag auf die Narbe vor 2 Jahren. — 1889. 13 J. — Carcinom der rechten Stirngegend. Auf der rechten Kopfseite ein Tumor, dessen Oberfläche ulcerirt ist, jaucht und am oberen Orbitalrande beginnt, bis in den behaarten Kopf hineinreicht, die Mittellinie um mehr als 1 Ctm. nach links überschreitet und aussen bis zur Spitze der Ohrmuschel sich erstreckt. Die derbe Geschwulst ist aus einzelnen Höckern zusammengesetzt, die dem Knochen unverschieblich aufsitzen. Keine Drüsenschwellung. — Die Verbrennung vor 13 Jahren war mit glatter Narbe geheilt. Nach einem Schlag mit einem Pantoffel auf diese Stelle entstand eine sich allmälig vergrössernde Geschwürsfläche. — Am 6. u. 8. 6. 1891 Exstirpation der Geschwulst mit Excision eines Stückes der Dura mater und des Gehirns. Im Aug. und Okt. wurden Recidive exstirpirt. Am 23. 2. 1892 osteoplastische Deckung des Schädeldefectes. Die Patientin, am 9. 5. 1892 vollkommen geheilt entlassen, befindet sich bei der Vorstellung am 8. 6. 1892 vollkommen wohl.

248. [32]. ? Frau. 1891 (51). (Path. Institut München). — Trauma. — ? — Initiales Carcinom der Wange. — 16. 10. 1891 Operation.

249. [33]. 45 J. Mann (94). — Verbrennung an der Wange vor 3 Jahren. — ? — Epithelialcarcinom der Wange. — Die Verbrennung war erst in 3 Monaten zur Heilung gekommen.

250. [34]. 36 J. Mann. 1892 (95). — Verletzung der Stirn durch stumpfe Gewalt. — Einige Wochen nach der Verletzung. — Epitheliom der Stirn. Ganz kleine Geschwulst der Stirn, deren genaue mikroskopische Untersuchung die charakteristischen Eigenschaften eines oberflächlich exulcerirten Epithelioms ergiebt. — Die Geschwulst hatte alle Zeichen der Malignität an sich getragen: Schnelligkeit des Wachsthums, Neigung zu Zerfall und Blutung.

251. [35]. ? Mann. 1893 (96). — Schussverletzung im Kriege 1870. — 1872. — Carcinom des Gesichts. Zur Zeit besteht ein Defect des Körpers des Unterkiefers. An der Mundhöhlenschleimhaut sieht man einen thalergrossen Defect, dessen Ränder deutlich nekrotische Knochen aufweisen. — Am 2. 9. 1870 traf ein Granatsplitter das linke Jochbein, die Wunde machte keine Beschwerden, sodass Patient im Kriege weiter thätig war. 1872 brach die vernarbte Wunde wieder auf und wuchs allmälig, bis sie 1884 Markstückgrösse erreicht hatte. Excision, Heilung. 1886 wieder aufgebrochen, Excision, Plastik. 1891 mussten das mitergriffene Jochbein und ein Theil des Oberkiefers entfernt werden. 1892 brach der Tumor durch den harten Gaumen in die Mundhöhle durch. — Patient wird jetzt mit Solutio Fowleri behandelt.

5. Krebs des Ohres.

252. [36]. Ignaz Walter. 69 J. 1882 (97). (Pathol. Institut München). — Verwundung durch einen Biss. — ? — Carcinom der linken Ohrmuschel und der Lymphdrüse am linken Kieferwinkel. Pflasterepithel-Krebs. — Am 2. 5. 1882 Operation.

b) Krebse der Schleimhaut.

1. Krebse der Zunge.

Tabelle No. 8. 5 Fälle: 4 Männer, 1 Weib.

253. [1]. Frau Hanni Schächter, 52 J. 1870 (26). — Verletzung der Zunge beim Essen. — Ende Febr. 1870. 52 J. — Am rechten Zungenrande $1^1/_2$ Zoll von der Spitze entfernt eine kreisrunde, flache Induration, oberflächlich drüsig, dazwischen unregelmässig benarbte Stellen. — Seit 4 Monaten Schmerzen in der Zunge. 4. 5. 1870 Exstirpation des Carcinoms. Heilung. Kein Recidiv. Nach Bericht vom 22. 1. 1876 lebt Patientin vollkommen gesund und rüstig.

254. [2]. Friedrich Riemann, 50 J. Barbier. 1872 (26). — Schnitt. — April 1872. 50 J. — Rechte Zungenhälfte knorpelhart infiltrirt, höckerig, vergrössert, am Rande ulcerirt. Keine Schmerzen. — Beginn: Weisses, schmerzloses Knötchen; Patient schnitt es weg; die Wunde heilte nicht mehr. Am 27. 11. 1872 Operation.. Exstirpation von über $^2/_3$ der Zunge und der rechten Submaxillardrüse. Tod in Folge der Operation 31. 12. 1872.

255. [3]. Karl Haselbrunner, 48 J. Chirurg. 1875 (26). — Verbrennung mit einer glühenden Cigarre. — August 1874. 48 J. — Fungusartig wuchernde Geschwulst der rechten Zungenhälfte auf weit infiltrirter Basis. Die Schleimhaut der Zunge uneben rissig, mit Plaques besetzt. — In Folge einer Verbrennung entstand ein Bläschen, das in eine Excoriation überging; dieselbe blieb 3 Monate stationär. Dann entstand nach intensiver Aetzung ein Infiltrat der Umgebung. Keine Erblichkeit. 14. 1. 1875 Exstirpation. Am 27. 11. 1875 Tod an Recidiv.

256. [4]. A. H., 62 J. Gasanstaltskassirer. 1880 (98). — Biss in die Zunge rechts vor 3 Monaten. — 1880. 62 J. — Thalergrosses zerklüftetes Geschwür mit hartem Rand. Geschwollene Submaxillarlymphdrüsen. Flaches Epithelialcarcinom. — Anfangs erbsengrosses Geschwür. 16. 11. 1880 Excision. 27. 11. entlassen. 28. 2. 1881 Wiedereintritt. Starke Schwellung der Submaxillarlymph- und Speicheldrüsen. Tod durch Drüsenrecidiv.

257. [5]. 55 J. Mann. 1885 (99). — Verletzung der Zunge an einem spitzen Zahn vor $1^1/_4$ Jahr. — 1884. 54 J. — Auf der linken vorderen Seite der Zunge ein erbsengrosser Knoten; auf dessen Kuppe apfelkerngrosses Geschwür mit eitriger Oberfläche und gezackten Rändern. — Nach der Verletzung bildete sich ein Geschwür, das nach $^1/_2$ Jahre excidirt wurde. Unmittelbar neben der Narbe entstand ein neues Geschwür. 23. 6. 1885 Excision. 30. 6. Patient geheilt entlassen.

2. Krebse der Wangen- und Mundschleimhaut (mit Ausnahme der Zunge) und der Kiefer.

Tabelle No. 9. 11 Fälle: 9 Männer, 2 Weiber.

258. [1]. Frau H., 54 J. 1870 (65). — Starker Stoss zwischen die Augenbrauen im Sommer 1869. — Ende 1869. 54 J. — Carcinoma maxillae sup.

Schmerzen, Empfindlichkeit auf Druck. — 8 Tage nach dem Stosse starke Nasenblutung, später sich wiederholend. Nov. 1869 kleine Anschwellung unterhalb des linken Auges, die mit dem Knochen fest verbunden sich nicht verschieben liess. Darauf Vergrösserung der Geschwulst nach innen. Eintritt in die Klinik 7. 3. 1870.

259. [2]. 68 J. Mann. 1871 (100). — Stoss gegen die im Munde gehaltene Pfeife vor 14 Monaten. (Juni 1870). — Juli 1870. 67 J. — Krebs des Gaumens. Die ganze linke Hälfte und der hintere Theil der rechten Hälfte des harten Gaumens ist mit einer knotig papillösen, ulcerösen Wucherung bedeckt; das Gaumensegel gleichfalls geschwollen, hart, knotig. Die Cervicaldrüsen normal. — Die durch den Stoss erlittene Verletzung des Gaumens machte keine Beschwerden, bis nach 1 Monat sich daselbst eine kleine Warze entwickelte, welche rasch wuchs, nach der Exstirpation 6 Monate später rasch rückfällig wurde und Entwickelung frischer Warzen zur Folge hatte. Aufnahme am 17. 8. 1871. Inoperabel. Tod nach 3 Monaten.

260. [3]. Nicolaus S., 51 J. 1872 (26). — Im Okt. 1871 Verletzung der Schleimhaut der Unterlippe durch die Spange eines künstlichen Gebisses. — Ende 1871. 51 J. — Carcinom der Schleimhaut der Unterlippe und des Unterkiefers. Die Unterlippe zu mehr als $^2/_3$ in ein gangränöses Geschwür verwandelt. Die Infiltration reicht auf die Oberlippe und den Alveolarfortsatz des Kiefers. Eine Drüse am Kieferrand ist infiltrirt. — An der Stelle der Verletzung entstand ein Knötchen mit infiltrirter Umgebung. Antisyphilitische Behandlung erfolglos. 17. 4. 1872 Operation. 19. 4. 1872 Tod in Folge der Operation.

261. [4]. Peter Schweinitzer, 59 J. 1874 (26). — Bisse in die Wangenschleimhaut. — Sommer 1873. 58 J. — Carcinom der Wangenschleimhaut. Schleimhaut der linken Wange vom Mundwinkel an 4 Ctm. weit nach rückwärts infiltrirt. Oberfläche lappig, wenig Schmerz. — Nach wiederholten Bissen in die Wangenschleimhaut entstand ein blutendes Knötchen. 15. 12. 1874 Operation. Recidiv in den Drüsen. Anfang Jan. 1876 Tod an Recidiv.

262. [5]. Simon Teichmann, 53 J. 1875 (26). — Verbrennung des Mundes mit heissem Kaffee vor 8 Wochen. — Anfang Dec. 1874. 53 J. — Carcinom des Oberkiefers. Am harten Gaumen links eine prominirende, zum Theil ulcerirte Geschwulst über die Medianlinie und bis zum Proc. alveolaris sin. reichend. Unter dem linken Ohre eine bewegliche Drüse. — Seit 4 Wochen ein Hinderniss am Gaumen. 15. 2. 1875 Operation. Recidiv. Tod Mitte Juli 1875 an Recidiv.

263. [6]. Karl H., 62 J. Handarbeiter. 1880 (91). — Fall auf die linke Seite des Unterkiefers vor 1 Jahre. — 1879. 61 J. — Carc. maxillae inf. et glandular. colli. Linker Unterkiefer innen und aussen geschwollen. An der damals verletzten Stelle eine Usur am Knochen. Harte Drüsenschwellung am Halse links. — In Folge des Falles Hautexcoriation am Unterkiefer, welcher anschwoll. An jener Stelle soll nach einigen Monaten eine Geschwulst entstanden sein. — Operation 18. 6. 1880. 27. 6. auf Wunsch entlassen. Gestorben Ende 1880 an Carcinomrecidiv des Operationsgebietes.

264. [7]. Nicolaus Lammersfeld, 40 J. Hufschmied (54.) — Verbrennung.

— Vor 6 J. 34 J. — Carcinom des rechten Unterkiefers. — Vor 6 Jahren trat an der Unterlippe eine kleine Schwellung auf. An dieser Stelle hatte einige Zeit vorher ein glühender Eisensplitter eine kleine Brandwunde verursacht. Vor 2 Jahren trat Schwellung des Unterkiefers auf.

265. [8]. Carl R., 60 J. Arbeiter. 1885 (101). — Fall von einer Treppe herab vor 7 Jahren, dabei Verwundung der rechten Wange. — 1885. 60 J. — Carcinom des rechten Oberkiefers. Die rechte Oberkiefergegend ist aufgetrieben, auf Druck schmerzhaft. Das Involucrum von Geschwulstmassen bereits durchsetzt. — Seit dem Falle hat der Kranke anhaltend Ohrensausen. Vor 3 Wochen bemerkte er zuerst eine sehr lästige Verstopfung der rechten Nase. Seit ungefähr 3 Wochen heftige Schmerzen in der rechten Kopfhälfte, zumal der rechten Oberkiefergegend. — 23. 7. 1885 Resection des rechten Oberkiefers. 29. 8. Patient geheilt entlassen. Mitte Dec. 1885 ohne Recidiv an einer inneren Krankheit gestorben.

266. [9]. Gustav B., 57 J. Fuhrmann. 1887 (91). — Biss in die linke Wange vom Pferde vor $^1/_2$ Jahre. — 1887. 57 J. — Carcinom des Unterkiefers und Kinnes. Epitheliom. Auf der Wange und der Nase Narben; Nasenflügel defect. Die Weichtheile des Kinns zeigen bedeutende Schwellung; auf deren Höhe ein krebsiges Geschwür. Die Gewebsinfiltration reicht links bis fast an den Angulus, rechts bis in die Gegend des 1. Backzahnes. Linke Submaxillaris und Lymphdrüsen fest miteinander verwachsen. — Patient will in seiner Jugend an Geschwüren der Nase gelitten haben. — 3 Wochen nach dem Bisse soll die Wunde exstirpirt und der Defect mit einem Hautlappen gedeckt worden sein. — 14. 9. 1887 Operation. Fieberloser Verlauf. Mund kann nicht geschlossen werden, Unterlippe hängt nach unten; Salivation.

267. [10]. Katharine Walter, 65 J. (54). — Stoss durch ein Kuhhorn. — ? — Carcinom des rechten Unterkiefers. — Nach dem Stosse blieb eine härtere Stelle zurück.

268. [11.]. Jacob S., 59 J. Taglöhner. 1890 (91). — Schlag mit einer Eisenkette gegen das Kinn. — 1889. 58 J. — Carcinom des Unterkiefers. Rechts von der Mittellinie eine thalergrosse Geschwulst bis zum Unterrande des Kinnes reichend. Mit Haut und Unterkiefer fest verwachsen. Harte Drüsen in der Submaxillargegend zu fühlen. — Vor 2 Jahren wurde dem Patienten eine Geschwulst der Unterlippe operirt. Seit $^1/_2$ Jahre entwickelte sich am Kinn allmälig eine neue, harte Geschwulst, nachdem Patient mit einer Eisenkette gegen das Kinn geschlagen worden war. 4. 2. 1890 Operation. 25. 2. Entlassung.

III. Krebs des Magens.

269. 29jähriger Mann. 1874 (102). — Heftiger Schlag vor den Magen. — ? — Carcinom des Magens. Sektionsbefund: Der Magen ist mit einer kindskopfgrossen, fetzigen, schwarzen, fungusartigen Masse erfüllt, welche mit handbreiter, härterer Basis an der Hinterwand, links von der Oesophaguseinmündung aufsass. Mikroskopischer Befund: Fibröses Gewebe, Blutgefässe und verschieden

gestaltete (runde, ovale, birnförmige, cylindrische) Zellen mit grossem Kern und 1 oder mehreren Kernkörperchen. — Patient erkrankte vor 13 Wochen nach einer Erkältung mit Frost, Fieber, Husten und Magenschmerzen, klagte bei der Aufnahme am 29. 10. 1874 besonders über Schlingbeschwerden; kein Erbrechen. Anfang Dez. Schwellung der Beine; 8 Tage später Erbrechen von höchst übelriechender, dunkler Flüssigkeit, die Blut und Eiter enthielt. Ebenso beschaffene Durchfälle. Am 12. 12. starb der Kranke.

IV. Krebs des Pankreas.

270. 44jährige Frau. 1875 (102). — Sturz. — ? — Krebs des Pankreas. Sektions-Befund: Pankreas sehr vergrössert, hirnmarkähnlich entartet, im Innern cystenartig; allseitig mit der Umgebung verwachsen. — Patientin, welche seit 3 J. an Kopfschmerz, Schwindel und dyspeptischen Erscheinungen gelitten hatte, war erst im Febr. 1875 in Folge eines Sturzes mit Schmerzen im Rücken und in der linken Seite ernstlicher erkrankt. Im März bildete sich ein rasch wachsender, sehr schmerzhafter Knoten im Unterleibe. Unter beständigem Erbrechen, Harnbeschwerden, Durchfällen und Peritonitis starb die Kranke nach halbjähriger Krankheit.

V. Krebse des Hodens.

Tabelle No. 10. 8 Fälle.

271. [1]. H. F. J., 48 J. Wegknecht. 1871 (28). — Schlag auf den linken Testikel vor 3 J. — 1870. 47 J. — Carcinom des linken Hodens. Vordere Seite des Scrotums an verschiedenen Stellen defekt und eine grosse Ulceration trennt beide Scrotalhälften von Penis bis Perineum. 4 mit dem Testikel adhärente Fisteln entleeren stinkenden Eiter. Der linke Hoden ist gänseeigross, hart, höckerig; der linke Samenstrang verdickt. — Vor $^5/_4$ Jahren Durchbruch nach aussen vom linken Hoden aus; es entleerte sich seither immer Eiter und ging die Ulceration bald auch auf das Scrotum über. 6. 9. 1871 Castratio et Amputatio scroti. 22. 12. geheilt.

272. [2]. August Beseczny, 38 J. Schneider. 1872 (26). — Trauma. — Sommer 1869. 36 J. — Carcinom des linken Hodens. Eiförmige, 6 Zoll im Durchmesser haltende, nach unten zu fluktuirende Geschwulst in der linken Leistengegend. Der rechte Hode klein, im Leistenkanale. — Beiderseits Kryptorchismus, potent und Vater 1 Kindes. Angeblich in Folge eines Trauma Schwellung des linken Hodens. 8. 2. 1872 Exstirpation der Geschwulst. Geheilt entlassen. Ausgang unbekannt.

273. [3]. Moses Itzig, 40 J. Händler. 1873 (26). — Hufschlag. — Anfang Jan. 1873. 40 J. — Im rechten Leistenkanale und zum Theil ausserhalb desselben eine ganseigrosse, nach oben zu weich elastische Geschwulst. — Kryptorchismus bilateralis. Vor 9 Jahren Beschwerden durch das Hervortreten des rechten Hodens, der bald vor, bald hinter dem äusseren Leistenring lag. An-

schwellung des rechten Hodens 6 Wochen nach einem Hufschlage. Schmerzen besonders Nachts. 30. 4. 1873 Exstirpation des rechten Hodens. Heilung. Ausgang unbekannt.

274. [4]. 31jähriger Mann (104). — Hufschlag. — Unmittelbar darauf. 31 J. — Carcinom des Hodens. — Patient empfand im Laufe der Nacht nach dem Trauma im Scrotum zunehmende Schmerzen, konstatirte am nächsten Tage eine weiche Anschwellung mit Temperaturerhöhung. Die Geschwulst wurde zunehmend härter. Nach 14 Tagen war der Hoden hühnereigross, platt oval, derb elastisch, etwas unregelmässig. Nach 2 Monaten Operation. Der betreffende Hode soll seit 7 Jahren etwas grösser gewesen, aber nicht gewachsen sein.

275. [5]. T. K. A., 47 J. Knecht. 1876 (28). — Quetschung. — 1875. 46 J. — Carcinom des linken Hodens. An Stelle des linken Hodens eine grosse, harte, gegen den Samenstrang hin sehr schmerzhafte Geschwulst. Die Scrotalhaut darüber geröthet, doch nirgends damit verwachsen. — Schon in seinem 18. Jahre hatte Patient eine Anschwellung des linken Hodens in Folge einer Quetschung. Die Anschwellung verschwand, bis im letzten Winter der linke Testikel sich zu vergrössern anfing. 6. 1. 1876 Castration. 19. 2. Tod. Netzcarcinom.

276. [6]. J. W., 39 J. Kaufmann. 1882 (105). — Fusstritt in die Hodengegend im Jan. 1880. — 6 Monate nach dem Trauma. 37 J. — Carcinom des rechten Hodens. Gänseeigrosser Tumor; die Haut des Scrotums bereits in Mitleidenschaft gezogen. Lymphdrüsen noch nicht afficirt. — 6 Monate nach dem Trauma begann sich im rechten Hoden eine Geschwulst zu bilden, die rasch wuchs. Einer Operation wollte sich Patient nicht unterziehen. Ausgang unbekannt.

277. [7]. Franz G., Bauer. 47 J. (54). — Quetschung beim Aufspringen auf ein Pferd. — ? — Carcinom des Hodens.

278. (8). 23jähriger Soldat (106). — Heftige Quetschung. — Unmittelbar darauf. — Carcinom des Hodens. — Pat. konstatirte nach heftiger Quetschung die sofortige Entwicklung einer Hodengeschwulst, so dass nach 3 Monaten die Castration vorgenommen wurde, bei welcher ein Cystocarcinom sich herausstellte.

VI. Krebse der äusseren Genitalien.

Tabelle No. 11. 9 Fälle: 9 Männer.

279. [1]. Joseph Zugehör, 26 J. Gestütswärter. 1876 (33). — Biss in den Penis. 2 Monate später wurde Patient beim Reiten vom Pferde gegen den Sattelknopf geworfen. — 1875. 25 J. — Carcinoma penis. Die mikroskopische Untersuchung eines Stückes des Ulcus setzt die Existenz eines Carcinoms ausser allen Zweifel. — Patient wurde vor 7 Mon. von einem wild gewordenen Pferde am Penis erfasst, gebissen und dann zur Erde geworfen. Die Wunde vernarbte sehr rasch bis auf eine etwa erbsengrosse Stelle, welche noch granulirte, als Patient den 2. Unfall erlitt. Die Narbe brach wieder auf; die Wunde

heilte nicht mehr zu, wurde schmerzhaft. Am 10. 1. 1876 Ecrasement des Penis. Patient wurde nach 14 Tagen geheilt entlassen.

280. [2]. 18jähriger Mann (107). — Starke Quetschung des Penis bei einem Sturz von der Leiter vor 4 Monaten. — Kurz nach dem Trauma. 18 J. — Carcinom (Scirrhus) des Penis. Der Penis höckrig, dauernd erigirt, sehr vergrössert, 14 cm lang; im Umfange in der Mitte 18, über der Eichel 14 cm messend. Die Geschwulst ist auf die Corpora cavernosa beschränkt. Inguinaldrüsen rechts und links geschwollen. Hoden ganz klein. — Patient hatte sich eine starke Quetschung des Penis mit Ekchymosen an der Unterseite desselben, aber ohne Blutung der Harnröhre zugezogen. Der Penis schwoll an, blieb dauernd steif, wurde immer schmerzhafter. Aus der Oeffnung, die nicht der Harnröhre entsprechend liegt, fliesst seit 3 Wochen stinkende, jauchige Flüssigkeit ab. Patient starb nach 7 Monaten.

281. [3]. August B., 45 J. Schuhmacher. 1877 (80). — Verletzung des Penis durch ein Stück glühender Kohle. — Juli 1876. 44 J. — Carcinoma penis. Entsprechend dem Harnröhrenspalt ein klaffendes, unter der Vorhaut nach oben verschwindendes Geschwür; Ränder aufgeworfen, roth, hart. Beide Geschwürsflächen legen sich aneinander. — Vor $^3/_4$ Jahren entstand an der rechten Lippe des Orificium urethrae eine kleine, allmälig wachsende Geschwulst. 4. 5. 1877 Ecrasement. Amputatio glandis. Patient starb Ende 1878 an chron. Nephritis, ohne Recidiv.

282. [4]. Gottlieb S., 59 J. Arbeiter. 1878 (80). — Biss in den Penis vor 1 Jahre. — 1877. 58 J. — Carcinoma penis. Der vordere Abschnitt des Penis wird eingenommen von einem total exulcerirten Tumor. In den Geschwürskrater mündet die Harnröhre und zwar an der rechten Seite des Penis. Leistendrüsen nicht fühlbar geschwollen. — Die Bisswunde heilte nicht, sondern ging in ein wucherndes Geschwür über, das schnell um sich griff. 13. 11. 1878 Amputat. penis. Juni 1881 Recidiv. 16. 7. 1881 Tod.

283. [5]. Christian Kr., 67 J. Tagearbeiter. 1882 (80). — Schlag an den Penis. — Dez. 1881. 67 J. — Carcinoma penis. An der linken Seite des Praeputiums ein grosses, auf die Eichel übergreifendes Geschwür. Der Tumor geht bis zur Mitte des Schaftes des Penis. Leistendrüsen links geschwollen, schmerzhaft. — Vor $^1/_2$ Jahre schlug sich Patient bei der Arbeit so an den Penis, dass er blau und dick wurde. Später entstand an der Stelle ein Geschwür, das ungefähr 6 Wochen besteht. 15. 1. 1882 galvanokaustische Abtragung des Penis. März 1884 ganz gesund; keinerlei Beschwerden.

284. [6]. S. Spies, 29 J. 1885 (108). — Verwundung der Vorhaut vor 15 J. Hufschlag gegen den Penis vor 3 J. — 1882. 26 J. — Epithelioma penis. Hartes, eiterndes, den ganzen vorderen Präputialrand ringsherum einnehmendes Geschwür. Auf der Eichel selbst präsentiren sich nach Spaltung des Vorhautsackes mehrere theils papillomatös wuchernde, theils zerfallende, linsengrosse erkrankte Partieen. Leistendrüsen beiderseits verhärtet. — Patient mit angeborner Phimose behaftet, zog sich in seinem 14. Lebensjahre beim Herabgleiten von einem Baum eine kleine Risswunde der Vorhaut zu, welche in einigen Tagen zuheilte. Vor 3 Jahren erhielt Patient von einem Pferde einen Hufschlag

auf das Glied, wobei die alte Narbe aufsprang und von da an weiter wucherte. — 8. 4. 1885 Amputatio penis. Genesung. Im November 1888 linksseitiges Inguinaldrüsen-Recidiv.

285. [7]. F. Orth, 41 J. 1887 (108). — Hautabschürfung der Eichel durch ein auffallendes Holzstück vor $^3/_4$ J. — 1886. 40 J. — Carc. glandis penis. Auf der linken Seite der Eichel ein 20-Pfennigstückgrosses Geschwür, das am Sulcus coronarius auf das innere Vorhautblatt übergreift. Starke Leistendrüsenschwellung links. — Patient ist seit seiner Jugend mit Phimose behaftet; wurde nie angesteckt. — Die offene Stelle an der Eichel fing sofort nach der Verletzung an, zu wuchern, stark zu eitern, öfter zu bluten und zeigte trotz ärztlicher Behandlung keine Tendenz zur Heilung. — 22. 8. 1887 Amputatio penis. Drüsenexstirpation. Heilung. Bald Recidive in der rechten Leistenbeuge und auf dem Dorsum penis.

286. [8]. 52j. Mann. 1887 (109). — Im Dez. 1879 Schrotschuss in den Penis. — Im Spätsommer 1887. 52 J. — Carcinoma penis. Die Glans und der vordere Teil des Truncus penis sind ganz in einem scheusslich stinkenden, blumenkohlartigen Carcinom aufgegangen, durch welches einzelne Fistelgänge in den hinteren Teil der Harnröhre führen. — Die kleinen Wunden heilten in ca. 4 Wochen; doch traten in Folge der Narbenkontraktion im Bereiche der Glans nach und nach Urinbeschwerden auf. Im November 1885 Urethrotomia ext. wegen schwerer urämischer Erscheinungen; Heilung. Im Spätsommer 1887 entwickelte sich von dem Orificium urethrae aus rasch ein blumenkohlartiger Tumor. — Am 25. 11. 1887 Amputatio penis; rasche Heilung.

287. [9]. 69jähr. Taglöhner. 1891 (51). (Pathol. Institut München). — Stoss. — Vor 4 Monaten. 69 J. — Carcinoma penis. An der unteren Seite der Glans penis ein etwa thalergrosses Geschwür mit wallartig aufgeworfenen Rändern und etwas zerrissenem Grunde. Von der Glans auf dem Dorsum eine etwa 50-Pfennigstückgrosse Partie erhalten. Das Orificium urethrae in das Geschwür eingezogen. Die Harnröhre frei. — Am 15. 1. 1891 Amputatio penis. Microscopischer Befund: Im Schnitte reichliche Krebsperlen, das dazwischen liegende Bindegewebe kleinzellig infiltrirt.

VII. Krebse der Harnorgane.

Tabelle No. 12. 15 Fälle: 11 Männer, 4 Weiber.

288. [1]. 58jähr. Frau. 1871 (110). — Contusion der rechten Bauchseite bei einem Treppensturze vor 17 Jahren. — ? — Carcinom der rechten Niere. Grosser, rundlicher Tumor von dem Umfange eines Mannskopfes. Microscopischer Befund: Die Hauptmasse des Tumors bestand aus rundlichen, unregelmässig angehäuften Epithelialzellen, welche nach allen Seiten hin wucherten und in die verschiedensten Richtungen ihre Ausläufer aussandten. — In Folge des Falles hatte Patientin einen lange dauernden Schmerz in der rechten Hüften-, Lumbal- und Bauchgegend zurückbehalten. Unmittelbar darauf hatte sie an geringer Hämaturie mit wochenlangen Intermissionen zu leiden. Ein halbes

Jahr nach dem Falle bemerkte Patientin unter dem rechten Rippenbogen eine geringe Anschwellung. — Exitus letalis. Metastatische Processe fehlen.

289. [2]. 8jähr. Mädchen. 1875 (111). — Stoss auf die linke Seite des Unterleibs im Dec. 1874. — Jan. 1875. 8 J. — Carcinom der linken Niere. Sectionsbefund: Grosses Medullarcarcinom. Metastasen in der Leber und linken Lunge. — Patientin bemerkte 4 Wochen nach dem Stosse eine Anschwellung des Unterleibes. Keine Harnbeschwerden; keine Hämaturie. Am 26. 6. 1875 Exitus letalis durch Asphyxie.

290. [3]. 62jähr. Mann. 1875 (112). — Sturz vor 3 Jahren. — ? — Krebs beider Nebennieren. Sectionsbefund: Allgemeine Carcinose, am meisten entartet die beiden Nebennieren; beide unregelmässig, dreieckig, höckerig, die Rinde mit zahlreichen weissen, meist derben Knoten durchsetzt; das Mark im Durchschnitt gleichmässig infiltrirt. — Patient seit 3 Jahren in Folge eines Sturzes auffallend kraftlos, wurde seitdem ungemein schlaflos, verlor den Appetit, hatte verstopften Stuhl, bekam 1875 in Folge einer Erkältung Lungenkatarrh. Starb im Dec. 1875.

291. [4]. 3jähr. Mädchen. 1876 (113). — Fall im Sommer 1875. — Herbst 1875. 3 J. — Carcinom der linken Niere. Sectionsbefund: Eine mit der Umgebung überall locker verwachsene, nur an der Wirbelsäule mit breiter Basis aufsitzende Geschwulst. Von der linken Niere ausgehend; 3—4kg schwer. Metastasen in der Leber. Medullarcarcinom. — Patientin wurde im Herbst 1875 magerer, klagte über Schmerzen in der linken Lendengegend. Blutharnen wurde nicht beobachtet. Der Tod erfolgte im Frühjahr 1876.

292. [5]. ? Mann (114). — Sturz vom Pferde. — Carcinom der rechten Niere. Die Section ergab Scirrhus und Encephaloidkrebs. — Das Carcinom hatte sich sehr langsam entwickelt. Nach 14 Jahren Exitus letalis.

293. [6]. Heinrich Spang, 48 J. Heilgehülfe. 1877 (115). — Fusstritt gegen die Eichel im 10. Lebensjahre. — ? — Carcinoma urethrae. Vorhaut eng. Am Damm 2 Fisteln, aus denen Eiter und beim Uriniren auch Harn sich ergiesst. Ausserdem noch eine diffuse, auf Druck schmerzhafte Schwellung mit deutlicher Fluctuation. — Seit dem Trauma, durch welches die Vorhaut gerissen wurde, soll die Urinentleerung immer behindert gewesen sein. Ende 1876 plötzliche Verschlimmerung der Beschwerden, heftige Schmerzen, es bildete sich eine Anschwellung, welche aufbrach und Eiter nebst Urin entleerte. — Inoperabel. Exitus letalis Oct. 1877.

294. [7]. 7jähr. Mädchen (116). — Trauma. — ? — Medullarcarcinom der Niere. — Der Tod erfolgte in einem epileptischen Anfall.

295. [8]. 30jähr. Mann (117). — Fall. — ? — Carcinom der linken Niere. — In Folge des Falles bildete sich im linken Hypochondrium ein kindskopfgrosser Tumor, der sich bei der Section als ein von der linken Niere ausgehendes Carcinom erwies.

296. [9]. 6jähr. Knabe. 1880 (118). — Fall über mehrere Stufen auf die rechte Seite, am 12. 1. 1880. — Kurz nach dem Falle. 6 J. — Carcinom der rechten Niere. Sectionsbefund: An Stelle der rechten Niere eine fast mannskopfgrosse Geschwulst medullaren Charakters, welche von zahlreichen Hämor-

rhagien durchsetzt war und in die hinein sich der Ureter verfolgen liess; Gewicht 2600 gr. Metastasen in Lungen und Leber. — Patient klagte seit dem Falle über Schmerzen in der rechten Seite; seitdem rapider Verfall der Kräfte. — 6. 4. 1880 Aufnahme ins Krankenhaus. Geschwulst in der rechten Seite des Abdomens deutlich fühlbar. Keine Hämaturien. Anfallsweise sehr heftige Bauchschmerzen. Bald Exitus letalis.

297. [10]. Junger Mann (119). — Schlag auf die Blasengegend. — 1 Monat später. — Krebs der Harnblase.

298. [11]. H., 60 J. Rentier. 1882 (120). — Fall auf den Rücken vor 8 J. — ? — Carcinom der rechten Niere. Ueber mannskopfgross, rundlich, derb, nirgends fluctuirend, kaum beweglich, reicht vorne bis zur Mittellinie und lässt sich von der Leber abgrenzen. Nach hinten geht derselbe bis in die Nierengegend, bei der Respiration macht er keine Bewegung. — Patient, der lange Zeit an Harngries litt, verspürte seit dem Falle wiederholte Schmerzen in der Lendengegend. Nach dem Falle starke Blutung aus der Harnröhre, wahrscheinlich Nierenblutung; diese wiederholten sich mehrmals. Im Jahre 1878 wurde in der rechten Lendengegend unterhalb der Lebergrenze allmälig ein Tumor fühlbar. Im Jahre 1882 inoperabel. Tod am 5. 7. 1882.

299. [12]. K. E., 53 J. Kaufmann. 1882 (121). (Pathol. Institut München). — Pferdehufschlag auf die rechte Bauchseite im Jahre 1869. — ? — Carcinom der rechten Niere. Im Juli 1879 mannskopfgrosser Knollen; Grenzen vom Rippenbogen bis in das Becken hinein und von der Axillarlinie bis über die Linea alba. Geschwulst hart und schmerzlos sich anfühlend. Microscopischer Befund: Carcinoma fibro-sarcomatodes. — Der Hufschlag erregte im Momente mässigen Schmerz und hatte ein mehrtägiges Druckgefühl zur Folge, das aber ganz unbeachtet blieb. 10 Jahre nach dem Trauma entdeckte Patient einen beweglichen, faustgrossen Knollen neben dem rechten Rippenbogen. 1880 fühlte er beim Gehen und Stehen ein unbehagliches Drücken; 1881 Blut im Urin; bald Erbrechen. 1882 Erscheinungen der Kachexie. Tod am 8. 8. 1882.

300. [13]. C. Gerstenmeyer, 51 J. Taglöhner. 1882 (122). — Fall eines schweren Balkens auf die linke Seite des Rückens am 14. 2. 1882. — Bald nach dem Trauma. 51 J. — Carcinom der rechten Niere. Sectionsbefund: Das Carcinom nimmt den grössten Theil der rechten Niere ein; metastatische Knoten in den Lungen und an einer Rippe; sowie Infraction und Deviation des 1. Lendenwirbels. — Nach dem Unfalle Rücken- u. Brustschmerzen, Empfindlichkeit der Lendenwirbel und Parese der Beine, Heilung. Bald Wiederauftreten der Rückenschmerzen. 17. 7. zum 1. Mal Nierenkolik und Hämaturie. Symptome eines rechtsseitigen Nierencarcinoms. Tod am 14. 12. 1882.

301. [14]. 68jähr. Mann (123). — Starke Quetschung des Perineum durch einen Sturz auf den Damm. — Bald nach dem Unfalle. — Carcinoma urethrae. Bulbus urethrae stark verdickt, von gelblich-weissen Carcinommassen durchsetzt. Starke Schwellung des Perineum und Scrotum. — Seit dem Unfalle Harnbeschwerden, Abscess- und Fistelbildung vorn am Scrotum. — Amputation des Penis. 4 Monate später Recidiv in den Leistendrüsen.

302. [15]. Martin S., 51 J. Bäcker. 1886 (120). — Im Herbst 1885 fiel Patient rückwärts eine Treppe hinunter. — Ende 1885. 50 J. — Carcinom der

rechten Niere. — Nach dem Falle keine Veränderung im Urin. Nach einem längeren Marsche am 4. 5. 1886 Hämaturie, heftige Schmerzen und Erbrechen. Wiederholte Anfälle von Hämaturie mit heftigen Schmerzen. Nierenexstirpation, Tod am gleichen Tage.

VIII. Krebse des Rectums.

303. [1]. Johann R., 64 J., Schuhmacher (54). — Pferdetritt ins Kreuz. — ? — Carcinoma recti.

304. [2]. Jacob W., 63 J., Schreiner. 1884 (124). — Fall mit dem Gesäss auf einen Markstein im October 1883. — Ende 1883, 62 J. — Carcinoma recti. Im Rectum fühlt man 5 cm oberhalb des Analsaumes eine Geschwulst an der hinteren Wand, welche sich nach rechts und links gut abgrenzen lässt. Consistenz fest, Oberfläche glatt. Auf der Unterlage verschieblich. — Die nach dem Falle aufgetretenen Schmerzen verliessen den Patienten während des ganzen Winters nicht. Im Frühling 1884 Erschwerung der Defäcation, Abfluss einer serösen Flüssigkeit aus dem After, Blut im Stuhl. Am 11. 7. 1884 Exstirpation der Geschwulst. 22. 7. Entlassung. Nach Bericht vom 18. 5. 1890 ist Patient vollkommen wohl.

IX. Krebse der Extremitäten.

a) Krebse der oberen Extremität.

Tabelle No. 13. 18 Fälle: 15 Männer, 3 Weiber.

305. [1]. Johann Ehn, 58 J., Knecht. 1870 (26). — Pferdebiss in die Hand vor 6 Wochen. — Anfang December 1869, 58 J. — Carcinom des Handrückens. An der linken Hand zwischen Metacarpus des Zeigefingers und des Daumens ein 2 Ctm. im Durchmesser haltendes Geschwür auf wallartig infiltrirter Basis. — Neben der Narbe entstand ein Knötchen in der Haut, das rasch wuchs. 26. 1. 1870 Exstirpation. Lebt $5^1/_2$ Jahre nach der Operation vollkommen gesund und arbeitsfähig. Kein Recidiv.

306. [2]. 46jähr. Feldarbeiter. 1871 (100). — Beträchtliche Verletzung des rechten Vorderarms vor 43 Jahren. — ? — Carcinom des rechten Vorderarms. 11—12 Ctm. lange, ovale, warzige Neubildung an der Innenseite und Streckseite des Vorderarms, welche ein sparsames und übelriechendes Secret absondert. Mikroskopische Untersuchung: Epithelialcarcinom. — Patient hatte vor 43 Jahren durch Ueberfahren eine beträchtliche Verletzung des rechten Vorderarms erlitten. Die Wunde heilte erst nach 3 Jahren unter Hinterlassung einer ausgedehnten Narbe. Diese blieb 30 Jahre lang unverändert, brach dann durch Reiben der Kleider auf; es bildete sich eine Warze, die von Zeit zu Zeit weggeschnitten wurde. Amputation über dem Ellenbogen. Kein Recidiv.

307. [3]. Agnes Haas, 68 J. 1871 (125). — Verbrennung der linken Hand im Alter von 2 Jahren. — 1868. 65 J. — Carcinom des linken Handrückens. Der Rücken der linken Hand ist eingenommen von einem grossen Geschwür, dessen Ränder hart, unregelmässig, gebuchtet, theilweise etwas

überhängend sind; die ulcerirte Oberfläche ist höckerig. — Die von der Ulnarseite des Handrückens bis zum 3. Metacarpus reichende Verbrennungsnarbe war vor 4 Jahren oft Insulten ausgesetzt, so dass sich Schrunden und kleine oberflächliche Geschwüre bildeten. In einem derselben stellte sich vor 3 Jahren eine Geschwulst ein, die zu wuchern anfing. 8. 11. 1871 Amputatio antibrachii. 20. 11. geheilt entlassen. Recidiv in der Achselhöhle. Tod $^3/_4$ Jahre nach der Operation.

308. [4]. 65jähr. Mann (126). — Quetschung des rechten Daumennagels. — ? — Carcinom (Melanom) des rechten Daumens. Die Geschwulst sitzt auf dem Nagelbett und ist gegen die Phalangen hin gewachsen. — Nach der Quetschung entwickelte sich die Geschwulst von einem schwarzen Fleck unter dem Nagel. Exarticulation im Metacarpophalangealgelenk. Heilung.

309. [5]. 74jähr. Mann (127). — Verbrennung der rechten Hand in der Kindheit. — ? — Carcinom der rechten Hand und des rechten Vorderarms. Schmerzhaftes, oft blutendes Geschwür, das bis zu den Fingern reicht und eine übelriechende Absonderung zeigt. In der rechten Achselhöhle ein kleiner, harter Tumor; ein gleicher unter dem linken Augenlide. — Auf der bis zum Vorderarm reichenden Verbrennungsnarbe bildete sich 1 Jahr, bevor der Kranke sich vorstellte, eine trockene Kruste, unter der die Haut weich, weisslich, nässend erschien. Das Geschwür griff um sich. Amputation des Vorderarms. Heilung nach 6 Wochen.

310. [6]. J. B., 43 J., Schuhmacher. 1876 (28). — Schürfung an einem seit Geburt vorhandenen Muttermal am linken Oberarm. — 1875. 42 J. — Carcinoma humeri sin. Apfelgrosser Tumor am linken Oberarm; von mässiger Consistenz, ulcerirt, blutet leicht. Achseldrüsen links wenig geschwollen. — Patient erlitt die Schürfung vor 14 Jahren. Seit einem halben Jahre wächst dort ziemlich schnell eine Geschwulst. 31. 3. 1876 Exstirpation weit im Gesunden. 8. 4. geheilt. Tod am 17. 6. 1876 an „Eitervergiftung".

311. [7]. 51jähr. Mann. 1876 (128). — Verbrennung der Hand im Alter von 15 Jahren. — Februar 1876. 51 J. — Carcinom der Hand. Rothes Knötchen von der Grösse einer halben Nuss mitten in der Narbe an der Articulatio carpo-metacarpea. Heftige Schmerzen im ganzen Arm. Mikroskopischer Befund: Epithelialcarcinom. — Patient hatte sich als Knabe von 15 Jahren die Hand derart verbrannt, dass sämmtliche Finger bis auf die Metacarpalknochen verloren gingen. Im Februar 1876 bemerkte er zuerst in der Gegend der Articulatio carpo-metacarpea mitten in der Narbe ein rothes Knötchen, das bald die Grösse einer halben Nuss erreichte. Wiederholte Aetzungen ohne Erfolg. 28. 7. 1876 Amputation des Vorderarms. Heilung. Tod im October 1877 unter den Symptomen einer Lungenaffection.

312. [8]. Fr. W. v. St., Officier a. D., 64 J. (129). — Verletzung der Hand durch Zerspringen des Gewehres. Auffallen eines schweren Stockes auf die Narbe. — ? — Carcinom der linken Hand. Epithelialcarcinom. Die Geschwulst ist derb, prall, consistent; bei Druck schmerzhaft. Aus der Fistel fliesst dünner Eiter mit Detritus gemischt ab. Die Veränderungen der Weichtheile, vorzugsweise in der alten Narbe und um die Fistelöffnung herum, haben

das charakteristische Aussehen des Epithelialkrebses in papillöser Form. — Patient bemerkte im Jahre 1878 an einer Narbe der linken Hand einige schmerzlose, hornartige Auswüchse, die er von Zeit zu Zeit mittelst des Messers entfernte. Bald nachher schlug ein schwerer Stock mit hartem Knopf auf die Narbe und die Handwurzel auf. Von diesem Moment an schwoll die Partie an; die Narbe fing an zu exulceriren und brach an einer Stelle fistulös auf. Heftige Schmerzen in der Tiefe, namentlich zur Nachtzeit. Fortwährendes Wachsthum der Geschwulst. Amputation des Vorderarms. Heilung. Kein Recidiv.

313. [9]. 50jähr. Feldarbeiter (130). — Biss in die rechte Hand im Alter von 11 Monaten. — Im Alter von 50 J. — Carcinom der rechten Hand. — Patient war als Kind von 11 Monaten von einem Schweine in die Hand gebissen worden. Im Alter von 50 Jahren entwickelte sich bei ihm in der Narbe der Bisswunde eine carcinomatöse Neubildung. Amputation des Vorderarms. Heilung. Kein Recidiv. Tod nach 3 Jahren an Lungentuberculose.

314. [10]. 46jähr. Frau. 1880 (131). — Verbrennung des rechten Arms im Kindesalter. — Vor einigen Jahren. — Carcinom des rechten Arms. Zahlreiche Knoten und Geschwüre in der Narbe, die ein übelriechendes Secret absondern. Achseldrüsen nicht infiltrirt. Mikroskopische Untersuchung des Narbentumors: Plattenepithelcarcinom. — Die Verbrennungsnarbe brach öfters auf, heilte aber stets wieder zu. Seit einigen Jahren hatten sich auf der Narbe Ulcerationen gebildet, die nicht mehr heilten. Amputation des Oberarms. Einige Monate später carcinomatöse Degeneration der Achseldrüsen, später Carcinom der Leber. Tod im Februar 1881.

315. [11]. Ado Taber, 58 Jahre (132). — Verbrühung des linken Handrückens mit heissem Wasser. — Vor 8 Monaten. 57 Jahre. — Carcinom des Handrückens. Die ersten Phalangen des 2., 3., 4. und 5. Fingers der linken Hand befinden sich in Hyperextensionsstellung. Von den Köpfchen dieser Phalangen beginnend erstreckt sich eine Geschwürsfläche über das ganze Dorsum der Hand bis etwa 1 Finger breit über das Radiocarpalgelenk hinaus. Oberfläche zerklüftet. In der Mohrenheim'schen Grube 2 grosse, harte Drüsenpackete. — Patient verbrühte sich den Handrücken als kleines Kind; es blieb eine sich stark retrahirende Narbe zurück. Auf dieser bildete sich vor 8 Monaten eine Anschwellung; es entwickelte sich dann eine Ulceration an dieser Stelle, die allmälig an Dimension zunahm. Während des Winters stellten sich Beweglichkeitsstörungen im Ellenbogen- und Schultergelenk ein. Exarticulation im Schultergelenk. Tod am Tage nach der Operation.

316. [12]. Andrei Kondratjew, Bauer, 55 J. (132). — Verletzung des Arms in einer Buchdruckmaschine vor 30 Jahren. — Vor 4 J. 51 J. — Carcinom des Vorderarms. Im oberen Drittel des Vorderarms in der Mitte der Narbe sitzt eine etwa handtellergrosse, ulcerirte Geschwulst. Bei Druck entleeren sich weissliche Zapfen. Lässt sich auf der Unterlage nicht verschieben; hart. In der rechten und linken Achselhöhle haselnussgrosse Drüsen zu fühlen. — Von der Verletzung blieb eine die oberen 2 Drittel des Vorderarms und das untere Drittel des Oberarms einnehmende Narbe zurück. Vor 4 Jahren ent-

wickelte sich in der Mitte der Narbe ein Geschwür vom Umfange etwa eines Guldens. Vor 4 Wochen begann dasselbe zu wuchern und wuchs immer weiter. Amputation des Oberarms. Nach 6 Wochen entlassen. Ausgang unbekannt.

317. [13]. Tuisk Mai, 45 J. 1882 (133). — Verbrennung der linken Hand vor 5 Monaten. — Vor $4^1/_2$ Monaten. 45 J. — Carcinom der linken Hand. Geschwürsgrund zerklüftet, secernirt stinkenden Eiter. Die Hand in starker volarer und ulnarer Narbencontraction. In der Achselhöhle ein geschwollenes Drüsenpacket. — Patient ist anämisch und reducirt. 20. 1. 1882 Amputatio antibrachii sin. im mittleren Drittel. 11. 2. 1882 geheilt entlassen. 12. 4. 1882 Recidiv. Exstirpation. 23. 4. geheilt entlassen. Recidiv. 30. 6. 1882 Exarticul. hum. sin. 10. 7. Tod an Erysipel.

318. [14]. L. Zoos, Knecht, 60 J. (54). — Pferdebiss in den Arm vor 2 Jahren. — Carcinoma humeri sin. — Nach dem Bisse trat Eiterung und Nekrose ein.

319. [15]. A. Huber, Papiermacher, 39 J. (54). — War vor 9 Jahren unter eine Walze gerathen. — ? — Carcinom des rechten Vorderarms. — In der Narbe entstand das Carcinom.

320. [16]. Wilhelmine Fischbacher, 58 J. (54). — Verbrennung des Arms mit 14 J. — ? — Carcinom des Vorderarms.

321. [17]. Talin Radion, 50 J. 1885 (133). — Fall vor 17 Jahren. — ? — Carcinom im Gebiete des linken Ellenbogengelenks. Grosses zerklüftetes Geschwür mit stinkender Secretion. Der ganze Arm stark ödematös; Ellenbogen-, Hand- und Fingergelenke in Flexionscontractur mit stark reducirter activer Beweglichkeit. — Das Geschwür hatte sich allmälig aus einer durch Fall vor 17 Jahren entstandenen Hautabschürfung entwickelt. 28. 10. 1885 Exarticulatio humeri sin. 14. 11. 1885 geheilt entlassen.

322. [18]. 28jähr. Mann. 1892 (52). (Pathol. Institut München.) — Verbrennung des Arms am Ellbogen vor ca. 7 Jahren. — ? — Carcinom des Ellbogens. Hautcancroid auf Grund einer alten, exulcerirten Brandnarbe. Derbe, blumenkohlartige, spitze, condylomaähnliche Wucherung; auf dem Schnitt weiss, trocken. — 29. 10. 1892 Exstirpation. Mikroskopischer Befund: Reichlich homogene Platten über einander geschichtet in grossen Lagen; daneben grosse Plattenepithelien in Lagen. Schnitt zeigt unregelmässige, solide Stränge von Plattenepithelien, zuweilen verzweigt, im Innern einzelner Zapfen deutlich Perlen. Die Epithelzapfen dringen in die Subcutis hinein. Zwischen den Zapfen kernreiches Bindegewebe. Exarticulation der Extremität im Schultergelenk. Tod nach einigen Monaten an Metastasenbildung der Lunge.

b) Krebse der unteren Extremität.

Tabelle No. 14. 26 Fälle: 20 Männer, 5 Weiber, 1 unbestimmt.

323. [1]. 42jähr. Mann (134). — Quetschung am linken Unterschenkel durch einen Steinwurf vor 30 Jahren. — ? — Carcinom des linken Unterschenkels. 25 Ctm. langes, 18 Ctm. breites Epithelialgeschwür. Haut, subcutanes Zellgewebe, Aponeurose und Muskeln sind zerstört, ebenso die Tibia,

welche im oberen Drittel ganz geschwunden ist, während die Fibula unverletzt erscheint. — An der verwundeten Stelle hatte sich ein kleiner Tumor entwickelt, der sich nach 3 Jahren entzündete und ein Geschwür mit gelber, nicht stinkender Absonderung bildete. Dasselbe hatte vor 30 Jahren den Umfang eines Zehngroschenstücks, machte seitdem beständige Fortschritte und wurde schmerzhafter. — Amputation des Oberschenkels. Tod am 8. Tage nach der Operation.

324. [2]. 31jähr. Frau (135). — Quetschung der rechten Hüfte vor 3 Jahren. — Vor 2 Jahren. 29 J. — Krebs des rechten Oberschenkels, der Hüfte und des Beckens. Die Geschwulst erstreckt sich nach oben bis zur Crista ilei und der Inguinalfalte, nach unten bis zur Mitte des Oberschenkels, im Ganzen fest, nur stellenweise weicher, elastisch, höckrig, allmälig in die Nachbargewebe übergehend, nicht mit der Haut verwachsen. — Patientin bemerkte zuerst vor 2 Jahren Schmerz und Schwellung des rechten Oberschenkels. Die Schwellung liess nach, der Schmerz steigerte sich aber, besonders seit 6 Monaten und seit 4 Monaten zeigte sich ein Tumor daselbst. Nach 12 wöchentlicher Behandlung erfolgte der Tod.

325. [3]. Joseph Baldinger, 41 J. Invalide. 1872 (26). — Fall mit der Kante der Tibia auf einen harten Gegenstand vor 18 Jahren. — 1870. 39 J. — Carcinom der vorderen Fläche des rechten Unterschenkels. In der Mitte der rechten Tibia ein 6 Ctm. im Durchmesser haltendes, pilzartig hervorragendes Geschwür. Haut ringsumher narbig infiltrirt, ebenso wie das Geschwür auf dem Knochen fixirt. — Patient, der sich bei dem Falle eine Quetschwunde zuzog, acquirirte ein Erysipel, und später wahrscheinlich Nosocomialgangrän. Es fiel ein handtellergrosses Stück der Haut aus, in der Mitte lag die Tibia bloss. Die Ulceration vernarbte nicht mehr. Seit 2 Jahren fängt die Granulationsfläche an zu wuchern. — 8. 2. 1872 Exstirpation. Patient lebt 4 Jahre nach der Operation vollkommen geheilt, kein Recidiv.

326. [4]. Friedrich Ebert, 44 J. Arbeiter. 1873 (33). — Abquetschung des Nagels der rechten kleinen Zehe im Nov. 1871. — Dec. 1872. 43 J. — Carcinom der kleinen Zehe. — Die Quetschwunde heilte ohne Schwierigkeit. Im Dec. 1872 aber wurde die Narbe entzündet und sehr schmerzhaft; im März 1873 wurde ein Carcinom der Zehe diagnosticirt und letztere exarticulirt; hierauf rasche Heilung. Patient starb am 8. 6. 1875, nachdem er am 29. 5. 1875 wegen eines secundären Carcinoms der Lymphdrüsen der rechten Leistengegend operirt worden war.

327. [5]. Moses Auerbach, 46 J. Knecht. 1873 (26). — Ausgedehnte Verbrennung des Fusses durch Uebergiessen mit Salzsäure vor 15 Jahren. — 1871. 44 J. — Carcinom des linken Unterschenkels. In der Gegend des Malleolus int. eine handtellergrosse Geschwürsfläche mit infiltrirten Rändern. Ringsum strahlige Narbe. 2 Zoll oberhalb ein infiltrirter Knoten in der Haut. — Die nach der Verbrennung zurückbleibende Wundfläche heilte nicht zu. Vor 2 J. begann dieselbe zu wuchern. Aetzung mit Chlorzink erfolglos. 6. 6. 1873 Exstirpation. Recidiv. 1. 7. 1875 Amputation des Unterschenkels. Geheilt entlassen. Lebt 7 Monate nach der Operation vollkommen geheilt. Kein Recidiv.

328. [6]. 34jähr. Taglöhnerin (136). — Verbrühung des linken Oberschenkels. — ? — Carcinom des linken Oberschenkels. Epithelialkrebs, in einer alten, von einer Verbrühung herrührenden Narbe entstanden. — Nach der Amputation des Oberschenkels entstanden an der Fläche des Stumpfes neue Wucherungen. Exitus letalis. Sectionsbefund: Metastasen im rechten Leberlappen und an der Pleura visceralis.

329. [7]. H. H., 58 J. Landwirth. 1874 (28). — Schlag auf einen über der rechten Tibia seit Jahren bestehenden kleinen blaurothen Tumor. — 1870. 54 J. — Carcinom des rechten Unterschenkels. Auf der Innenseite des rechten Unterschenkels, über der Mitte, sitzt eine wallnussgrosse, breit aufsitzende, auf dem Knochen verschiebbare, aber mit der Haut verwachsene Geschwulst, die mit schwarzer Kruste bedeckt, schmerzlos ist. — In Folge des Schlages war eine starke Blutung eingetreten. — 15. 7. 1874 Excision. 29. 7. 1874 Tod. (Pneumonie). Mikroskopische Untersuchung: Cancroid.

330. [8]. B. H. H., 54 J. Landarbeiter. 1875 (28). — Wiederholte Verletzungen des Unterschenkels. — ? — Carcinom des linken Unterschenkels. An der Vorderseite besteht eine Wunde mit einem Loch, das mit jauchigem Eiter angefüllt ist, unter welchem wuchernde Excrescenzen stecken, die bei jeder Berührung gleich bluten. — Im 10. Jahre Fussgeschwüre in Folge von Stehen in kaltem Wasser, wobei ein Abscess incidirt werden musste. Die im 16. Lebensjahre beinahe vernarbte Incisionswunde wird beim Klettern frisch angerissen und als sie beinahe wieder geheilt war, fiel im Aug. 1875 ein Stein darauf. Patient verweigert die Amputation.

331. [9]. Eleonore Korn, 58 J. 1875 (33). — Schnitt mit einem Grashalm an der Innenseite der kleinen Zehe vor 2 Jahren. — Unmittelbar nach der Verletzung. 56 J. — Ulcerirtes Carcinom der Zehen des rechten Fusses. Das Carcinom nimmt die 4. und 5. rechte Zehe und den äusseren Fussrand im Bereich des Metatarsus ein. — Die Stelle des Schnittes entzündete sich und verwandelte sich in ein Geschwür, das langsam um sich griff. — 18. 11. 1875 Exarticulation des Fusses im Chopart'schen Gelenk. Heilung.

332. [10]. 23jähr. Mädchen. 1876 (137). — Ausgedehnte Verbrennung des rechten Ober- und Unterschenkels im Alter von 8 Jahren. — 1871. 18 J. — Carcinom des rechten Oberschenkels. An der vorderen Seite eine 8—9 Ctm. lange, 6—7 Ctm. breite Ulceration, auf deren oberem Theil ein stark vaskularisirter weicher Tumor aufsitzt. Inguinaldrüsen nicht geschwollen. Nach Exstirpation des Tumors nahmen die Granulationen der Operationswunde sehr bald wieder einen wuchernden Character an. — Die Verbrennung kam erst nach 3 Jahren zur Heilung; die Narbe war nicht schmerzhaft. Im Alter von 18 Jahren entwickelte sich an einer Stelle der Narbe oberhalb der Patella ein 10 Pfennigstückgrosses Geschwür, das bis zum 22. Jahre ohne Veränderung bestand. Seit dem Winter 1875 rasches Umsichgreifen der Ulceration. — 30. 6. 1876 Amputation des Oberschenkels. Nach mehreren Jahren Tod an allgemeinen Krebsrecidiven.

333. [11]. 36jähr. Mann. 1879 (36). — Verbrennung des rechten Fusses mit flüssigem Metall vor 19 Jahren. — Vor $^1/_2$ Jahre. 36 J. — Osteo-Carcinoma

pedis. An Stelle der Narben entstandene, ulcerirende, sehr schmerzhafte, rasch wachsende Geschwulst. — Die Geschwulst griff trotz Excision und Aetzung weiter um sich. 22. 10. 1879 Amputatio cruris. 10. 12. Entlassen.

334. [12]. Marri Weber, 42 J. 1880 (133). — Verbrennung des Fusses. — Vor 8 Monaten. 41 J. — Carcinom des rechten Hackens und Unterschenkels. Grosses, unregelmässig ausgebuchtetes carcinomatöses Geschwür. Lymphdrüsen der rechten Leistengegend stark geschwellt. — Das Geschwür ist allmälig aus einer alten Verbrennungswunde entstanden. — 30. 1. 1880 Amputatio crur. dextr. im oberen Drittel. 12. 4. 1880 geheilt entlassen.

335. [13]. 42jähr. Arbeiter. 1881 (131). — Ausgedehnte Verbrennung am Unterschenkel im 17. Lebensjahre. — 1880. 41 J. — Carcinom des Unterschenkels. Haselnussgrosser, höckriger, leicht blutender Tumor, ragt 1 Ctm. über das Hautniveau hervor; mit papillären Wucherungen bedeckt. Inguinaldrüsen nicht geschwollen. — Die am Unterschenkel vorhandenen ausgedehnten Brandnarben waren öfters geschwürig zerfallen, heilten jedoch stets wieder. Seit 1 Jahre war auf der Tibia an einer Stelle, an welcher der Stiefelschaft gerieben hatte, eine Ulceration entstanden, daraus ein Tumor entwickelt. — Exstirpation des Tumors. Heilung. Ende Juli kein Recidiv. Ausgang unbekannt.

336. [14]. Z., 52 J. Rentier. 1882 (138). — Ausgedehnte Verbrennung an Armen und Beinen durch in Brand gerathenes Terpentin im Jahre 1847. Wiederholte Stösse. — 1881. 51 J. — Carcinom des linken Unterschenkels. Handtellergrosses, links und rechts auch etwas nach vorn übergreifendes Geschwür. Die Ränder desselben sind wallartig erhoben, hart und zerklüftet. Das Ganze röthlich gefärbt. — Die Brandwunden waren nach mehreren Wochen geheilt, nur am linken Bein war eine Contraktur des Kniegelenks zurückgeblieben. In den folgenden Jahren oft grössere und kleinere Geschwüre am linken Unterschenkel, entstanden nach wiederholten Stössen. Im Jahre 1881 kratzte sich Patient den oberen Theil der linken Wade vollständig durch, was das Entstehen eines immer um sich greifenden Geschwürs zur Folge hatte. — Amputation verweigert. Ausgang unbekannt.

337. [15]. Jahn Kirschbaum, 60 J. 1884 (133). — Beilhieb in den Unterschenkel. — Vor 7 Monaten. 59 J. — Carcinom des linken Unterschenkels. Grosses Ulcus mit callösem Rande und rothbrauner, infiltrirter Umgebung. In der Schenkelbeuge geschwellte Drüsen. — Die Narbe, auf welcher das Carcinom entstand, acquirirte Patient in der Jugend durch einen Beilhieb. 13. 6. 1884 Amputatio femoris sin. im mittleren Drittel. 5. 7. 1884 geheilt entlassen.

338. [16]. 47jähriger Arbeiter (139). — Stoss gegen den rechten Unterschenkel, Quetschung. Beilhieb in die alte Narbe. — Vor 1 Jahre. 46 J. — Carcinom des rechten Unterschenkels. Die Neubildung, welche die Vorder- und Innenseite des Unterschenkels in einer Länge von 11 cm und einer Breite von 7 cm einnimmt, hat das Aussehen eines grossen Geschwürs mit wulstig aufgeworfenen Rändern und schmutzig-eitrigem Grund. Inguinaldrüsen nicht vergrössert. Heftige Schmerzen. — Patient hatte im Alter von 17 Jahren durch einen heftigen Stoss eine ausgedehnte Quetschung des rechten Unterschenkels erlitten. Das dadurch entstandene Geschwür heilte rasch. Einige Jahre später

schlug sich Patient mit einer Axt in die alte Narbe, worauf diese zum Theil wieder aufbrach, schliesslich aber heilte, bis auf eine Stelle, die stets leicht eiterte. An dieser Stelle begann vor 1 Jahre ein Tumor sich zu entwickeln. Amputation verweigert. Exstirpation des Tumors.

339. [17]. A. Bohn, 45 J. Tagner (54). — Verletzung des Unterschenkels und Verbrennung. — ? — Ulcus cruris carcinomatosum. — Vor 16 Jahren Verletzen beim Holzfällen; an gleicher Stelle vor 2 Jahren Verbrennen mit Ablösung der Epidermis.

340. [18]. A. Bartholme, 68 J. Bauer (54). — Stoss gegen das Bein. — ? — Ulcus cruris sin. carcinomatosum.

341. [19]. G. Antoni, 62 J. Weber (54). — Stoss. Beilhieb in die alte Narbe. — ? — Carcinom des linken Beines. — Vor 5 Jahren erhielt Patient einen Stoss, nach einigen Jahren schlug er sich mit der Axt in die alte Narbe.

342. [20]. Johann Rucht, 34 J. Arbeiter. 1886 (140). — Schwere Verbrennung der Haut an der rechten Kniekehle im 6. Lebensjahre. — 1885. 33 J. — Carcinom der rechten Kniekehle. Unterhalb des Condyl. ext. femoris befindet sich, rings von Narbengewebe eingeschlossen, eine ovale, 10cm vertikal und ungefähr 6cm horizontal messende Ulcerationsfläche mit schwielig verdickten, wallartigen Rändern. Lymphdrüsen in der Inguinalbeuge vergrössert. — Die Narbe blieb bis vor 1 Jahre vollkommen unverändert und machte keine Beschwerden. Seit vorigem Jahre empfand Patient in der Narbe öfter heftigen Juckreiz und er begann daran zu kratzen. Es trat ein gelbliches Pickelchen auf, das bald ulcerirte; die Ulceration griff immer weiter um sich. Am 8. 5. 1886 Exstirpation. Am 13. 6. auf Wunsch entlassen.

343. [21]. W. Drisun, 36 J. 1886 (133). — Trauma. — Vor 6 Monaten. 36 J. — Carcinom des rechten Unterschenkels. Grosses kraterförmiges Geschwür an der Vorderfläche des Unterschenkels. Umgebung cyanotisch, stark infiltrirt. Schwellung der Leistendrüsen. — Das Geschwür hat sich aus einer vor 6 Mon. durch Trauma entstandenen Anschwellung gebildet. 12. 9. 1886 Amputatio cruris d. im oberen Drittel. 20. 11. 1886 geheilt entlassen.

344. [22]. L. K., 81 J. Lohndiener. 1886 (138). — Fall mit dem rechten Unterschenkel gegen eine Treppe im 28. Lebensjahr. — ? — Carcinom des rechten Unterschenkels. In der Mitte der Tibia ein handflächengrosses Geschwür von dunkelrother Färbung mit zahlreichen Zerklüftungen, von harter Consistenz; blutet leicht bei Berührung und verbreitet sehr üblen Geruch; dringt tief in den Knochen hinein. In der rechten Inguinalgegend sind einige vergrösserte Lymphdrüsen zu fühlen. — An der verletzten Stelle entwickelte sich ein kleines Geschwür, das nach und nach die Grösse eines Thalers erreichte; allmählich vernarbte dasselbe. Durch das Reiben und Scheuern der Beinkleider aber wurde die Narbe wieder wund und es entstand ein mehr und mehr an Grösse zunehmendes Geschwür. In den letzten Jahren heftige Schmerzen und häufige Blutungen in dem Geschwür. — Oktober 1886 Amputatio cruris. 27. 11. geheilt entlassen. Recidiv. Tod: April 1888.

345. [23]. C. B., 52 J. Restaurateur. 1887 (141). — Verletzung des rechten Unterschenkels durch einen Beilhieb vor 35 Jahren. Stoss gegen die Narbe vor

2 Jahren. — 1885. 50 J. — Carcinom des rechten Unterschenkels. Grosses, ovales Geschwür mit harten, aufgeworfenen Rändern und schmierig belegtem jauchigem Grunde nimmt die Mitte der Vorderfläche des Unterschenkels ein. In der Mitte des Geschwüres liegt die oberflächlich nekrotische Tibia zu Tage. Keine Drüseninfiltration. Mikroskopischer Befund: Hornkrebs. — Die von der Verletzung zurückbleibende granulirende Fläche heilte nur sehr langsam; die stark gespannte Narbe platzte und scheuerte sich immer wieder auf und heilte dann langsam wieder. Vor 2 Jahren stiess sich Patient gegen den Unterschenkel und es bildete sich eine neue Ulceration, welche sich langsam vergrösserte. Amputatio cruris im Frühjahr 1887. Heilung. $1^1/_2$ Jahre nach der Operation kein Recidiv.

346. [24]. 52jähr. Mann. 1887 (83). — Verletzung des Beines vor 17 J. — 1886. 51 J. — Carc. cruris sin. Handtellergrosses Geschwür, mit knolligen, starken, missfarbigen Höckern besetzt. Inguinaldrüsen hart und geschwollen. — Seit 17 Jahren nach einer Verletzung Ulcus cruris sin., welches immer auf kurze Zeit vernarbte; seit 1 Jahr Wucherung. Amputatio cruris; Exstirpation der Drüsen.

347. [25]. Jacob Brändle, 47 J. Bauer. 1890 (125). — Verletzung der linken Ferse im Jahre 1864. — 1889. 46 J. — Carcinom der Fersenhaut. Die hintere Seite der linken Ferse ist eingenommen von einer nahezu kreisrunden, 6 Ctm. im Durchmesser grossen geschwürigen Neubildung, die mit ihrem unteren Rande bis zur Sohle reicht. Die ganze geschwürige Neubildung ist mit dem darunter liegenden Knochen fest verwachsen. — Patient wurde im Jahre 1864 von einer Dreschmaschine so erfasst, dass der linke Stiefelabsatz nebst einem Stück von der Innenseite der Fersenkappe, welche nur noch an einer Weichtheilbrücke an der Fusssohle hängen blieb, weggerissen wurde. Der Weichtheillappen wuchs zum grössten Theile wieder an; nur an dem hinteren Theile blieb eine Stelle immer offen. Vor 1 Jahre trat Wachsthum des Geschwürs ein. 3. 3. 1890 Exstirpation der Geschwulst.

348. [26]. 58jähr. Mann. 1893 (96). — Verletzung des Fusses durch Distorsion des Fussgelenkes im Jahre 1864. — 1891. 56 J. — Carcinom des Unterschenkels. — Im Jahre 1864 knickte bei einem Sprung der Fuss um. Die auftretende Schwellung wurde „energisch" behandelt. Patient giebt an, dass er seitdem am Orte der Verletzung stets eine nässende, geschwürige Stelle gehabt hat, die immer wieder von Neuem aufbrach. Im Jahre 1891 zeigte mit einem Male die Geschwürsfläche einen anderen Charakter. Intensiv schnell wuchs ein Tumor heran, sowohl in die Breite wie in die Höhe. Er nahm einen solchen Umfang an, dass schliesslich der Oberschenkel amputirt werden musste. Operation am 30. 1. 1893.

X. Krebse des Rumpfes.

Tabelle No. 15. 10 Fälle: 6 Männer, 4 Weiber.

349. [1]. 47jähr. Frau (100). — Verbrennung des ganzen oberen Rückentheils und der linken Seite im 7. Lebensjahre. Stoss vor 4 Monaten. Abermalige Verletzung vor 14 Tagen. — Vor 14 Tagen. 47 J. — Carcinom des

Rückens. Geschwür mit sprossenden Wucherungen, welche nach Aetzungen nur noch schneller zu wachsen schienen, sodass sie durch Excision beseitigt werden mussten. — Die von der Verbrennung herrührende Wunde war erst nach 3 Jahren vernarbt, hinterliess aber eine immer empfindliche, reizbare Stelle. Patientin erlitt vor 4 Monaten einen heftigen Stoss und vor 14 Tagen eine abermalige Verletzung dieser Stelle, worauf eine stärkere Blutung erfolgte und ein Geschwür sich entwickelte. Excision. Kein Recidiv.

350. [2]. 66jähr. Mann. 1873 (142). — Schwerer Sturz auf die rechte Seite vor 30 Jahren. Später wiederholt Verletzungen und Quetschungen der rechten Seite. — ? — Krebs der Beckenorgane, der Blase, Niere, Leber. Die Section ergab im Becken eine Krebsmasse, welche alle Weichtheile des Beckens, namentlich auch die Blase, angegriffen hatte. — Patient trat im Juli 1873 wegen Urinretention in Behandlung. Er hatte vor 30 Jahren einen schweren Sturz auf die rechte Seite erlitten, und zog sich späterhin wiederholt Verletzungen und Quetschungen, besonders der rechten Seite zu; namentlich vor $^1/_2$ Jahre eine Quetschung der Adduktoren des rechten Oberschenkels, welche Lähmung dieser Muskeln, Schmerz und Entzündung in den rechtsseitigen Leistendrüsen, sowie Urinretention zur Folge hatte. Im Jan. 1874 wurde eine 5″ lange und 2 $^1/_2$″ breite Geschwulst in der rechten Inguinalgegend beobachtet; im Mai 1874 war die rechte Hälfte um das Doppelte geschwollen. Am 24. 7. erfolgt der Tod an Erschöpfung.

351. [3]. 37jähr. Mann. 1873 (143). — Sturz mit heftiger Erschütterung des Körpers vor 4 Jahren. — ? — Medullarcarcinom im Mediastinum. Sectionsbefund: Im Mediastinum an Stelle der Thymusdrüse eine grosse Markschwammgeschwulst, welche auf den rechten Rand und die Basis der rechten Lunge fortgeschritten war, aber sonst nirgends Metastasen gemacht hatte. Mikroskopischer Befund: Grosse, regelmässige Zellen mit mehreren Kernen und vielen Granulationen, sowie im Safte viele freie Kerne. — Patient erkrankte vor vier Jahren in Folge eines Sturzes mit heftiger Erschütterung des Körpers an Schüttelfrost mit Schmerzen, die nach einigen Tagen wieder schwanden. Nach einem zweiten Sturze später behielt er jedoch Schmerzen in der rechten Seite zurück und wurde immer kurzathmiger. Der Schmerz im Epigastrium pflanzte sich über das Herz, die Leber und bis zur rechten Schulter fort; die Erstickungsnoth nahm zu, die asthmatischen Anfälle wurden immer häufiger und unter Zunahme der Oedeme erfolgte der Tod am 19. 2. 1874.

352. [4]. 68jähr. Frau. 1873 (144). — Stoss gegen den Unterleib. — ? — Scirrhus des Netzes. Sectionsbefund: Das Netz ist in eine dicke, höckerige Masse verwandelt, die aus harten, knorpeligen, in Fett eingebetteten Scirrhusknoten bestand. Chronische Cystenentartung und krebsige Infiltrate des linken Ovariums; grosse Krebsknoten unter dem Lig. latum und unter dem Peritoneum hinter dem Uterus; viele kleinere an anderen Stellen des Bauchfells. — Patientin hatte zuerst vor 14 Jahren in Folge eines Stosses eine Schwellung des Unterleibes bemerkt, welche in den ersten Jahren rasch zunahm, später aber ziemlich unverändert blieb, bis sie im Frühjahr 1873 rasch den doppelten Umfang erreichte. Bei der Untersuchung maass der Leib der

Kranken 120 Ctm.; die Untersuchung ergab Ascites und einen Unterleibstumor, beträchtliches Oedem, Bronchitis und Lungencongestion. Der Tod erfolgte am 11. 9. 1873.

353. [5]. 33jähr. Schneider. 1873 (145). — Stoss in die Magengrube im Herbst 1872. — ? — Carcinom des Nabels. Das am Nabel sitzende kleine Carcinom lässt sich mit der Hautdecke von den unterliegenden Theilen abheben. Die Obduction ergab ferner ein Magencarcinom, das mit dem des Nabels in keiner nachweislichen Verbindung stand. — Nach einem Stoss in die Magengrube, den sich Patient durch schnelles Gehen im Dunkeln beim Anrennen an einen steinernen Brückenpfeiler im Herbst 1872 zuzog, entstanden heftige Schmerzen, die selbst Bewusstlosigkeit zur Folge hatten. Patient wurde nie wieder ganz wohl, litt besonders an Verdauungsstörungen und heftigen Schmerzen und starb am 8. 3. 1874 in Folge mehrerer und rasch hinter einander eintretender Magenblutungen.

354. [6]. 37jähr. Arbeiter. 1880 (131). — Verbrennung des Rückens im 15. Lebensjahre. — 1875. 32 J. — Carcinom des Rückens. Ulceration von einer ungefähren Ausdehnung von 12—13 Ctm., mit wallartig verdickten Rändern und unebenem, höckerigem Grund, der ein reichliches, nicht übelriechendes Secret absondert. Leistendrüsen über mannsfaustgross, beiderseits ulcerirt. — Die Brandnarbe war mehrmals excoriirt und ulcerirt, heilte aber stets wieder. Eine vor 5 Jahren durch Scheuern der Kleider entstandene Ulceration heilte nicht mehr, wurde stets grösser. Die Diagnose: Carcinom wurde durch den mikroskopischen Befund bestätigt. Eine Operation fand nicht statt.

355. [7]. 60jähr. Frau (146). — Vor 4 Jahren Stoss gegen einen seit vielen Jahren an der hinteren Halspartie vorhandenen kleinen rothen Fleck. — Vor 4 Jahren, 56 J. — Epithelialcarcinom am Nacken. Die geschwürige Fläche ist über das Niveau der Haut gewuchert; erscheint graugelb; hat harte, auswärts gewandte Ränder. — Nach dem Stosse bildete sich ein Schorf; unter ihm vergrösserte sich die erkrankte Partie und erreichte die Grösse einer halben Hand. Excision mit Unterbindung der Vena jugul. ext. Nach $1^1/_2$ Jahren Recidiv. Excision mit Unterbindung der Vena jugul. int. Heilung.

356. [8]. M. Hupfer, Tagner, 58 J. (54). — Vor 15 Jahren Stoss von einem Stier gegen die Brust. — Bald nach dem Trauma. — Carcinomatöses Geschwür auf der unteren Hälfte des Sternum. — Bald nach dem Stosse trat ein erbsengrosser Tumor auf.

357. [9]. 65jähr. Frau. 1885 (147). — Stoss an einer Tischecke vor 5 Jahren. — April 1885. 65 J. — Krebs des Nabels. Hühnereigrosse, exulcerirende, harte Neubildung, die den ganzen Nabel einnimmt. Die Geschwulst lässt sich leicht abgrenzen; beim Abheben derselben kann man aber bequem Stränge durchpalpiren, die in die Tiefe dringen. Dabei sehr heftige Schmerzen. — Nach den Aussagen der Patientin hatte sich im April 1885 eine kleine, schmerzhafte Infiltration gezeigt, die bald exulcerirte und sich rasch vergrösserte. 5 Jahre vorher hatte sich Patientin diese Stelle an einer Tischecke beschädigt, worauf nach einigen Tagen eine taubeneigrosse Geschwulst sich bildete, die erst nach 3 Monaten zum Schwinden gebracht wurde. Exstirpation der Geschwulst Ende September 1885.

358. [10]. 32jähr. Mann. 1887 (47). — Hackenschlag auf die linke Lunge im September 1886. — Primärer Krebs der linken Lunge. Sectionsbefund: Carc. pulm. sin. et gland. lymphat. mediastini. Stenosis oesophagi carc. Pleuritis et Pericarditis adhaes. Hypertrophie des rechten Ventrikels. Metastasen in Herz und Leber. Die mikroskopische Untersuchung der Wucherung am Lungenhilus ergiebt das charakteristische Bild des Pflasterepithelkrebses. — Die Wunde heilte nach 3 Wochen. Im November 1886 Beginn der Behandlung wegen „Heiserkeit". Links Recurrenslähmung. Vom Herzen abgrenzbare Dämpfung; auf der linken Lungenspitze Rhonchi und Bronchialathmen. Schmerzen in den linken Arm ausstrahlend. Allmälige Zunahme der Kachexie. Vergrösserung des Infiltrats nach hinten unten und nach rechts. Herztöne rein; keine Pulsdifferenzen oder Gefässgeräusche. Zunahme der Kachexie; Empfindlichkeit der Lebergegend; Erschwerung des Schluckens; Rasseln auf der ganzen Brust. Tod am 30. 4. 1887.

(Schluss folgt).

II.

Beiträge zur Kenntniss der Penisgeschwülste.

Von

Dr. Koloman Buday,

II. Assistent der I. chirurgischen Klinik in Budapest.

(Hierzu Tafel I.)

Seitdem die mikroskopischen Untersuchungen zur näheren Diagnostik der Geschwülste so ausgedehnte Anwendung erfuhren, beschäftigen sich die Chirurgen nicht mehr so gründlich als früher mit den morphologischen Eigenschaften der Neubildungen; sie stellen die klinische Diagnose, exstirpiren die Geschwulst und dann übergeben sie dieselbe dem Histologen behufs mikroskopischer Untersuchung. Es ist selbstverständlich, dass der Histolog, trotz den besten Instructionen, den Fall nur unvollkommen beurtheilt, weil es ihm an unmittelbarer Observation des klinischen Bildes und des Krankheitverlaufes mangelt; der Chirurg aber, der die Entwicklung der Geschwulst und die topographischen Verhältnisse näher kennt, erhält sehr oft einen ziemlich interessenlosen mikroskopischen Befund zur Krankengeschichte, die vor ihm so klar steht.

Diese, wir geben es zu, nur schwer zu beseitigenden Verhältnisse machen es verständlich, dass der Chirurg in den meisten Fällen von dem Resultat der mikroskopischen Untersuchungen nicht solche Consequenzen ziehen kann, die seine klinisch-diagnostische und therapeutische Kenntnisse wesentlich zu fördern im Stande wären. In Folge dessen entwickelt sich in den meisten Chirurgen, die schon länger mit Operationen sich beschäftigen, mit der Zeit eine gewisse Indifferenz solchen Fragen gegenüber, die nicht mit der Exstirpirbarkeit oder mit den Exstirpationsmethoden näher zusammenhängen. Es ist dies um so mehr zu bedauern,

als wir durch nähere Studien der Structur der Geschwülste in diesen abwechslungreichen Fällen immer und immer neue Krankheitstypen finden, sogar unsere, auf das klinische Auftreten der Geschwülste bezüglichen Kenntnisse mit neuen Beiträgen ergänzen könnten.

In der letzten Zeit hatten wir die Gelegenheit 2 interessante Penisgeschwülste klinisch zu observiren und auch mikroskopisch zu untersuchen, wir glauben, dass durch ihre Beschreibung die nähere Kenntniss der Penisgeschwülste einigermassen befördert wird.

Es ist allgemein bekannt, dass die häufigste Geschwulst des Penis der epitheale Krebs ist, welcher nach Angabe der Autoren in ungefähr 2—3% der Krebsfälle des menschlichen Körpers überhaupt vorkommt. An der ersten chirurgischen Klinik in Budapest kamen in den letzten 6 Jahren im Ganzen 302 Krebsfälle der verschiedensten Körpertheile vor, darunter:

Carcinoma	lab. inf.	113
„	mammae	108
„	faciei	31
„	linguae	22
„	nasi	20
„	penis	14
„	recti	9 etc.

Von den 14 Fällen des Peniscarcinoms sind 11 in den letzten 4 Jahren vorgekommen, ich konnte dieselben an der Klinik genauer beobachten.

Die meisten dieser Fälle boten das wohlbekannte typische Bild des carfiolartigen papillären Krebses, mit mehr oder weniger ausgesprochenen Zeichen der Geschwürsbildung resp. des Zerfalles. Diese Beobachtungen und die Beschreibungen der Lehrbücher legten uns den Gedanken nahe, dass das Peniscarcinom in der Regel im Bilde einer papillären excoriirten oder zerfallenden Geschwulst zu erscheinen pflegt.

Dem gegenüber zeigten unsere zuletzt vorgekommenen 2 Fälle weder das geringste Zeichen einer Geschwürsbildung, noch den gewöhnlichen villösen Charakter, und auch die innere Structur bot in beiden Fällen solche wesentlichen Abweichungen von den gewöhnlichen Krebszellennestern, dass sie, nach den zahlreichen

cystischen Hohlräumen am treffendsten als Cystoma papilliferum carcinomatosum benannt werden könnten.

Der erste Fall, den ich nur kurz erwähnen will, betraf einen 59jährigen Bauer, Martin Rák; er litt seit mehr als 30 Jahren an Phimose und Urinbeschwerden. Seit 2 Jahren bemerkte er an der Spitze des Penis unter der Haut eine kleine Verhärtung, die sich seitdem fortwährend vergrösserte. Als er zur Operation aufgenommen wurde, war an der Stelle der Glans eine hühnereigrosse Verhärtung fühlbar, die sich, nach hinten scharf begrenzt, auf das vordere Drittel des Penisschaftes ausbreitete. Das Praeputium kann nicht zurückgezogen werden, die äussere Hautlamelle desselben ist ganz normal, beweglich, so dass bei der Inspection ausser der Schwellung kein Zeichen die vorhandene Geschwulst verräth. Hinter der Vorhaut an der Ventralfläche des Penis ist die Haut unbeweglich, infiltrirt, und zeigt einige stecknadelkopfgrosse Oeffnungen, die beim Druck comedoartige Zapfen hervortreten lassen. Aus der Harnröhre und dem Vorhautsack selbst lässt sich kein Secret hervorpressen. Die Schenkeldrüsen beiderseits vergrössert.

Am 20. Juni l. J. wurde der erkrankte Penistheil amputirt, die infiltrirten Lymphdrüsen exstirpirt. Die Blutung aus den Corpora cavernosa war auch nach zahlreichen Ligaturen ziemlich stark, so dass ausnahmsweise einige Umstechungsnähte angewendet wurden.

Das amputirte Stück zeigte auf der Schnittfläche folgende Veränderungen:

Das Epithel der Glans und der inneren Lamelle der Vorhaut ist auf der dorsalen Fläche weisslich, verdickt, auf der ventralen Fläche aber hauptsächlich in der Nähe des Frenulum, hie und da excoriirt, die Oberfläche feingekörnt, hart, uneben. Die Harnröhre ist verengt, durch die Geschwulstmasse nach links verdrängt, die Schleimhaut selbst normal. Die Schnittfläche der Geschwulst zeigt die bei Krebsgeschwülsten wohlbekannten buttergelben Punkte und Streifen in dem glänzend grauweissen Grundgewebe; ausserdem finden wir auf der Schnittfläche auch zahlreiche Hohlräume verschiedener Grösse, die kleinsten kaum sichtbar, die grössten bis $1^1/_2$ Ctm. lang. Diese kleinen spaltartigen Räume zeigen auf der inneren Fläche deutliche papilläre Excrescenzen, so dass sie z. B. dem Bilde eines intracanaliculären Mammafibroms durchaus ähnlich sind. Auf dem Längsschnitt ist noch ersichtlich, dass die normalen Epithelzapfen der Malpighi'schen Schicht im Sulcus coron. sich verlängernd stufenweise in das Carcinomgewebe übergehen, so dass der Zusammenhang des Vorhautepithels mit der Geschwulstbildung schon aus der makroskopischen Untersuchung ganz klar wird.

Diese Annahme wird durch die mikroskopische Untersuchung vollauf bestätigt. Das geschichtete Plattenepithel der Haut zeigt nämlich sehr unregelmässig verlängerte interpapilläre Fortsätze, deren einzelne sich verschmälernd sich weit in die Tiefe verfolgen lassen; in der unmittelbaren Nähe dieser Epithelfortsätze befinden sich viele unregelmässige Epithelzellenhaufen, hie und da mit Epithelperlen in der Mitte. Von den grösseren Epithelzellennestern dringen überall kleine, stellenweise blos aus zwei Zellenreihen bestehende Züge in die Bindegewebsspalten hinein. Ausser diesen soliden Zellenhaufen giebt es auch

einzelne grössere Spalten in der Tiefe, die mit plattgedrückten geschichteten Epithelzellen ausgekleidet sind und ausser einigen losgelösten verhornten Epithelzellen Fettkörnchen und Detritus enthalten; das bedeckende Epithel dieser Spalten ist durch schmale Epithelzüge mit den soliden Zellennestern der Umgebung vielfach verbunden. Das Bindegewebe ist in der Nähe der Epithelzellenhaufen stark infiltrirt.

Der Fall weist schon darauf hin, dass Penisgeschwülste ausgesprochen maligner Natur cystische, resp. adenopapilläre Structur zeigen können. Noch instructiver scheint mir in dieser Hinsicht der andere Fall.

Er bezieht sich auf einen 67jährigen Taglöhner Valentin Néma, der früher immer gesund war und angiebt, vor einem Jahre im vorderen Theil des Penis innerlich eine kleine Verhärtung bemerkt zu haben, äusserlich konnte er nichts wahrnehmen. Die Verhärtung nahm zu, die Vorhaut schwoll an, retrahirte sich und der Kranke war bald unfähig, sie wieder nach vorne zu ziehen. Vor 6 Monaten wurde die Verhärtung hinter der Glans mehr oberflächlich, der Kranke hatte grosse Schmerzen zu erdulden, bis auf der infiltrirten Stelle plötzlich 2 Oeffnungen entstanden, durche welche ein Theil des Harns entleert wird. Vor 3 Monaten sind auf der ventralen Fläche des Penis ähnliche Oeffnungen entstanden, die zuerst Eiter, dann Urin entleerten, es ist sogar manchmal vorgekommen, dass die ganze Harnmenge durch diese zahlreichen kleinen Oeffnungen sich den Weg bahnte, während aus der normalen Harnröhrenöffnung kein Tropfen Harn floss. Der Penis schwillt manchmal stark an, die Schmerzen vergrössern sich, bis, nach Angabe des Kranken, durch das Orificium extern. urethrae und durch die kleinen abnormen Oeffnungen grössere Mengen eiterähnlicher Flüssigkeit entleert werden, worauf Schwellung und Schmerz wieder nachlassen. Die Geschwulst hat, diese periodischen Schwankungen abgerechnet, langsam und stetig zugenommen. In der letzten Zeit ist das Uriniren beständig schwer und schmerzhaft.

Aus der Harnröhre lässt sich dicker Eiter, aus den kleinen Oeffnungen theilweise auch comedoartige Zapfen hervorpressen, die unter dem Mikroskop ausser einigen Eiterkörperchen hauptsächlich Plattenepithelien enthielten. In der Leistengrube kleinere Lymphdrüsen.

Die Amputation, d. h. die Entfernung des $^2{}_3$-Theiles des Penis wurde am 7. Mai lfd. Jahres vorgenommen, die Schleimhaut des Urethrastumpfes durch Knopfnähte zur äusseren Haut befestigt und für die ersten Tage ein Verweilcatheter angewendet. Der normale Verlauf wurde nur durch eine mässige Cystitis gestört, die aber nach Entfernung des Verweilcatheters wieder aufhörte.

Das amputirte Gliedstück ist an seinem vorderen Ende keulenförmig verdickt (Fig. 1) und bedeutend vergrössert, so dass z. B. die Peripherie des Gliedes in der Höhe der zurückgezogenen Vorhaut 23,5 Ctm. misst. Der Sulcus coronarius ist auf der dorsalen Fläche kaum bemerkbar, die Glans Penis geht ohne scharfe Grenze in die Vorhaut über; der dorsale Theil der Vorhaut selbst

bildet einen $1^1/_2$ Ctm. breiten, dicken Wulst; hinter der Vorhaut bemerken wir nahe aneinander 2 tiefe Furchen, welche von dem Dorsum Penis, auf beiden Seiten zur ventralen Fläche und dann nach vorne ziehen. Der ventrale Theil der zurückgezogenen Vorhaut ist besonders verdickt in der Weise, dass dadurch die Glans auf die dorsale Seite geschoben erscheint. Die dorsale Fläche der Glans ist glatt, ihre ventrale Fläche aber und der ventrale Theil des Sulcus coronarius uneben, höckerig. Diese Höcker sind hirsekorn- bis linsengross, platt oder mehr prominent, ihr Epithel etwas verdickt, sonst aber ganz normal. Das Frenulum selbst ist zwischen den Höckern kaum mehr zu erkennen. An dieser Stelle sind Eichel wie Vorhaut auffallend derb, während der laterale und dorsale Theil der Vorhaut es weniger sind, so dass sie, trotz des nicht unbedeutenden Oedems in dicken Falten zu heben ist. Zwischen den kleinen Prominenzen des Sulcus coronarius bemerken wir an beiden Seiten des Frenulum je eine kleine spaltartige Oeffnung, durch welche eine Sonde in die Substanz der Glans hineingelangt.

Auf der Ventralfläche des Penis, rechts, hinter der Vorhaut ist ein wallnussgrosser Infiltrationsherd fühlbar, an der lividen, stark verwachsenen Haut dieses Herdes sehen wir 9 kleine Oeffnungen von 2—3 Mm. Durchmesser, diese Oeffnungen bilden quere Spalten und beim Druck lassen sich aus ihnen comedoartige Zapfen entleeren. Die Infiltration setzt sich in der Tiefe bis zum hinteren Drittel des Penis fort. Eine Geschwürsbildung oder irgend ein Zeichen des Zerfalles konnten wir nicht wahrnehmen.

Nachdem die ventrale Wand der Harnröhre auf einer Hohlsonde der Länge nach aufgeschnitten wurde (Fig. 2), bemerken wir, dass ihr vorderster Theil verengt ist und die normale Weite erst 2,5 Ctm. hinter dem Orific. ext. erreicht. Hier ist die Schleimhaut schon beinahe normal, schlaff, während diejenige der vordersten Harnröhrenpartie fest und derb ist und erscheint überhaupt uneben, reticulirt, ausserdem weist sie noch Gruben und Vertiefungen verschiedener Grösse auf, die von einander durch lattenartige Erhabenheiten getrennt sind. So z. B. 1 Ctm. hinter dem Orific. ext. findet sich eine linsengrosse trichterförmige Grube mit einer kleinen taschenförmigen Fortsetzung in der Tiefe. 2 Ctm. hinter dem Orific. ext. sehen wir auf der dorsalen Wand der Harnröhre eine andere 4 Mm. breite Grube, die nach vorn in ein kleines Canälchen übergehend sich bis zum Infiltrationsherd der rechten Penishälfte fortsetzt. Ausserdem giebt es hier noch mehrere taschenförmige Grübchen; die meisten derselben führen in kleine, zum Theil nach vorn, zum Theil nach hinten, eine Weile mit der Schleimhautfläche parallel laufende Gänge. Das Epithel der Schleimhaut, soweit es makroskopisch zu beurtheilen ist, setzt sich in diese Grübchen fort, deren Wand vollkommen glatt ist, beim Druck lassen sich comedoartige Zapfen aus ihnen entleeren.

Derselbe Längsschnitt zeigt noch, dass der dicke ventrale Wulst der Vorhaut blos aus glänzendem ödematösen Fasergewebe besteht. Hingegen weist der grössere Theil der Eichel, besonders in der Nähe der Harnröhre, ausserdem der hinter der Vorhaut liegende, derb infiltrirte Theil des Penis auf der Schnittfläche sehr viele kleine Gänge und spaltartige Räume auf, deren grössere

Durchmesser 2—10 Mm. messen (Fig. 2). Diese Spalten liegen in dem verdickten subcutanen Bindegewebe, communiciren vielfach mit einander, so dass sie ein cavernöses System darstellen; auf der Innenfläche der grösseren Räume sieht man überall kleine papilläre Excrescenzen, wodurch sie auf der Schnittfläche sehr unregelmässig erscheinen. Sie sind mit einer dicken weissen Epithelschicht ausgekleidet, beim Druck quillt weisse schmierige Masse hervor. Das Grundgewebe wird durch ein grauweisses Reticulum gebildet und geht ohne scharfe Grenze in das sie umgebende elephantiastische Fasergewebe über.

Ein Querschnitt $1^1/_2$ Ctm. hinter dem Orific. ext. lässt erkennen, dass diese kleinen Räume in der Nähe der Harnröhre besonders zahlreich sind und mit den Grübchen derselben in mehrfacher Verbindung stehen. Die zwei in dem Sulcus coronarius befindlichen Oeffnungen communiciren gleichfalls mit den periurethralen Spalträumen, und somit steht das Lumen der Harnröhre durch dieses Spaltsystem mit dem Sulcus coronarius in Communication. — Es lässt sich auch constatiren, dass die kleinen Oeffnungen der Haut an der Ventralseite des Penisschaftes in die Spalten des infiltrirten Penistheiles münden, andererseits sind einzelne derselben Spalten mit den kleinen Gruben der Urethra verbunden. All diese Communicationen der Spalträume konnten wir mit einer mitteldicken Wundsonde feststellen.

Ein Querschnitt 3 Ctm. hinter dem Orific. ext. zeigt die periurethralen Gewebe normal, während im Corpus cavernosum penis auf derselben Schnittfläche sich einige verschwommene gelblich-weisse Flecken vorfinden.

Die mikroskopische Untersuchung zeigte nun, dass die auch makroskopisch wahrnehmbaren Räume und Spalten überall mit mehrschichtigem Plattenepithel ausgekleidet sind, welches durchaus nach dem Typus der normalen Epidermis beschaffen ist (Fig. 3): es zeigt die Hornschicht, die Keratohyalinschicht und die Malpighi'sche Schicht, so wie diese; zwischen den Epithelzellen sieht man viele ausgewanderte Leukocyten. Auch die Grenze des Epithels gegen das Bindegewebe entspricht derjenigen bei der normalen Haut, das Bindegewebe bildet nämlich Papillen, doch ist die Form und Grösse dieser Papillen viel unregelmässiger als bei jener. Das Bindegewebe zeigt eine theils diffuse, theils blos streifige Infiltration. Die Epithelzellen bilden nirgends wirkliche Krebszellennester oder krebsartige atypische Zellengruppen, nicht einmal Epithelperlen finden sich vor.

Auf einem Querschnitt $1^1/_2$ Ctm. hinter dem Orific. ext. ist das Epithel der Harnröhrenschleimhaut theils cubisch 3—4schichtig, theils mehrschichtiges echtes Plattenepithel, viele der Zellen haben die für Plattenepithelien charakteristischen gezackten Ränder. Wir verfertigten eine Schnittreihe von der Stelle, wo die Urethralschleimhaut eine grubenförmige Vertiefung zeigte, und konnten uns überzeugen, dass sich das Plattenepithel ohne Unterbrechung in die Grube fortsetzt und dieselbe ganz bekleidet, wodurch der Zusammenhang des Urethralepithels mit dem Epithel des Spaltsystems auch mikroskopisch nachgewiesen erscheint (Fig. 4). Das Bindegewebe der Urethra zeigt gleichfalls eine mehr oder weniger diffuse kleinzellige Infiltration, welche das eigentliche cavernöse Gewebe der Harnröhre nicht mehr erkennen lässt; in

diesem Gewebe, in wechselnder Entfernung von der Schleimhaut befinden sich einige mit mehrschichtigem Plattenepithel bedeckte Hohlräume, in welchen die papilläre Structur weniger entwickelt erscheint (Fig. 4).

Das Corpus cavernosum penis zeigt unter dem Mikroskop eine dichte kleinzellige Infiltration, besonders in der Nähe des Septum und der Tunica fibrosa.

Es leidet gar keinen Zweifel, dass der erste der beschriebenen Fälle ein echtes Epithelcarcinom ist, von der inneren Lamelle des Praeputium entstanden. In dem zweiten Falle aber zeigt das klinische Erscheinen ebenso, wie die anatomische Structur ganz wesentliche Abweichungen vom Bilde des gewöhnlichen Epithelcarcinoms.

Der Fall erinnert in vieler Hinsicht mehr an elephantiastische Vergrösserung des Penis. Die diffuse Verdickung des ganzen Penis, besonders der Vorhaut, das absolute Fehlen der Geschwürsbildung bezw. des Zerfalls sprechen eher gegen als für die Annahme eines Krebses. Dazu kommt die verhältnissmässig rasche Entwicklung der Geschwulst, das Auftreten einer Paraphimose und die darauffolgende Schwellung des Penis, das Entstehen der Harnröhrenfistel; alle diese Symptome könnten uns verleiten eher eine durch Urinbeschwerden entstandene Elephantiasis als eine echte Geschwulst zu vermuthen.

Diese scheinbar recht plausible Annahme wird aber bei der näheren Betrachtung des Falles ziemlich entkräftet. Die Geschwulst ist sehr derb, in der Tiefe scharf begrenzt; sie vergrösserte sich, kleine Schwankungen abgerechnet, fortwährend; das Entstehen der kleinen Fisteln wird nicht durch Entzündungserscheinungen eingeleitet, wie bei den gewöhnlichen Harnröhrenfisteln; dazu kommt, dass diese Oeffnungen beim Druck nicht Eiter, sondern comedoartige Zapfen hervorpressen lassen.

Die anatomische Untersuchung zeigt nun auch deutlich, dass hier eine Geschwulst vorliegt. Der Umstand nämlich, dass die mit papillären Excrescenzen und Epithelbekleidung versehenen Räume auch in den tieferen proximalen Theilen des Penis vorzufinden waren, bewies zur Genüge, dass hier eine Elephantiasis tuberosa oder verrucosa nicht vorliegt und dass diese papillären Räume als Folge einer die Grenzen der einfachen Gewebshypertrophie überschreitenden atypischen Epithelwucherung zu betrachten sind.

Was die Natur dieser Epithelwucherungen betrifft, so kann man, nachdem keine soliden Krebszellennester, nicht einmal Epithelperlen vorzufinden waren, den einfachen Plattenepithelkrebs ausschliessen. Da diese Räume und Spalten überall mit einem ähnlichen Plattenepithel, wie die normale Haut, bekleidet sind, sogar die papillären Fortsätze des Rete Malpighii imitirt werden, sind wir nicht berechtigt die Ursprungsstelle der Geschwulst in irgendwelchen Hautdrüsen zu suchen, und es bleibt uns nichts anderes übrig, als anzunehmen, dass das Deckepithel atypischer Weise in die tieferen Gewebe hineingewuchert ist und dort mit papillären Excrescenzen versehene Spalten und Räume bildete, wie sie bekanntlich in den Ovarium- und Mammageschwülsten sehr oft vorkommen.

Die Geschwulst könnte also in Folge ihrer papillären Structur Cystoma papillare genannt werden. Da aber dieselbe durch das weitvorgeschrittene Hineinwuchern des Epithels in das subcutane Bindegewebe eine ausgesprochene Malignität verräth, könnten wir sie obwohl echte Krebszellennester fehlen, auch Cystoma papillare carcinomatosum nennen, die maligne Natur der Geschwulst hiermit näher bezeichnend; unser 1. Fall bewies doch, dass es zwischen diesen cystischen Spalten und den echten Krebszellennestern zahlreiche Uebergänge giebt.

Dass diese Adenome resp. Cystome nicht nur aus dem Drüsenepithel, sondern auch aus dem Deckepithel entstehen können, das nimmt auch Klebs an, als er (E. Klebs, Allg. pathol. Morphologie, 1889, II. Theil, 19. Kap., S. 746.) einen Fall von Weichselbaum erwähnt, bei welchem in einer Geschwulst der Lunge mit Flimmerepithel bedeckte Cysten vorgekommen, und dabei u. a. folgendes bemerkt: „Eher als für drüsige Bildungen, scheint dies Verhalten für ein Eindringen des Oberflächenepithels zu sprechen.“

Suchen wir nach Analogien, so könnten wir am ehesten die papillären Cystocarcinome der Oberkiefer nennen, die durch ihren Bau und ihre Entwickelung unserer Geschwulst am nächsten stehen.

Die Ausgangsstelle der Geschwulst näher zu bestimmen, ist eine schwere Aufgabe.

Die papilläre Structur, das geschichtete Deckepithel der cystischen Räume scheinen darauf hinzuweisen, dass die Geschwulst aus dem Epithel der äusseren Haut entstanden ist. Be-

sonders liess der ventrale Theil des Sulcus coron. dies vermuthen. Trotzdem ist es uns nicht gelungen diesen Zusammenhang durch Schnitte thatsächlich zu demonstriren, in den mikroskopischen Bildern dieser Region war das Deckepithel deutlich verdickt, allein von einem Zusammenhang des Epithels der cystischen Räume und der Haut war keine Spur, während z. B. im 1. Falle ganz leicht festgestellt wurde, dass das Deckepithel der inneren Vorhautlamelle die Ausgangsstelle der atypischen Epithelwucherung bildete.

Wir wollen damit für den 2. Fall die Möglichkeit einer ähnlichen Bildungsweise nicht ganz von der Hand weisen, andererseits müssen wir in diesem Falle auch das Deckepithel der Harnröhre in Betracht ziehen.

Die Anamnese spricht zu Gunsten der Harnröhre, indem der Kranke behauptet, dass er die Infiltration zuerst in der Tiefe bemerkte und äusserlich längere Zeit keine Veränderung wahrnahm, die Infiltration der Haut kam erst später dazu und bald darauf sind die kleinen Harnröhrenfisteln entstanden. Dasselbe beweist das Fehlen einer äusseren Geschwürsbildung, die mehrfache Durchlöcherung der Harnröhrenschleimhaut, endlich der mikroskopisch nachweisbare Zusammenhang des Plattenepithels der Harnröhre und des dieser cystischen Hohlräume.

Wohl ist es wahr, dass die normale Harnröhre Cylinderepithel, jedoch keine Papillen besitzt, doch ist es bekannt, dass das Cylinderepithel der Harnröhre schon bei chronischen Entzündungen sich oft in mehrschichtiges Plattenepithel umwandelt; die bisher beschriebenen primären Harnröhrenkrebse von Guyon, Schustler (Kaufmann: Verletzungen und Krankheiten der Harnröhre und des Penis, Deutsch. Chirur. 50) waren auch echte Plattenepithelkrebse. Wie in dem Falle Schustler's, so konnte auch in unserem Falle mikroskopisch nachgewiesen werden, dass die Harnröhrenschleimhaut in der Nähe der beschriebenen grubenförmigen Vertiefungen d. i. in der Nähe der Geschwulst mit mehrschichtigem Plattenepithel bekleidet war, während die hinteren normalen Partieen der Harnröhre mit einschichtigem Cylinderepithel bedeckt waren.

Auf Grund dieser Erwägungen kann als Ausgangsstelle der Geschwulst mit grosser Wahrscheinlichkeit der vordere Theil der Urethra, d. h. die Schleimhaut der Fossa navicularis angenommen

werden. Freilich lassen sich solche Fragen kaum mit absoluter Sicherheit entscheiden, wenn — wie auch in diesem Falle — die Geschwulstbildung schon weiter vorgeschritten ist.

Eine solche atypische Epithelialgeschwulst des Penis, die vom gewöhnlichen Krebs so sehr abweicht, ist, so weit ich es weiss, noch nicht beschrieben worden. Waldeyer erwähnt zwar in einem Falle des Peniskrebses, dass die Krebszellennester „manchmal eine exquisite Drüsenschlauchform zeigen“ (Fischer und Waldeyer: Klin. u. anat. Beitr. z. Geschwulstlehre, Arch. f. klin. Chir. XII.) sonst aber bot der Fall von Waldeyer das gewöhnliche mikroskopische Bild eines Epithelialcarcinoms, während in unserem Falle echte Krebszellennester nicht vorhanden waren.

Das Entstehen der multiplen Harnröhrenfisteln war auch etwas eigenartiges, was in das gewöhnliche klinische Bild des Carcinoms nicht passte; die nähere Untersuchung der exstirpirten Geschwulst stellte die Sache klar, indem das cavernöse Spaltsystem einerseits mit dem Lumen der Harnröhre in mehrfacher Verbindung stand, andererseits die äussere Haut mehrfach durchbrach. Ohne Zweifel sind die grubenförmigen Vertiefungen der Urethralscheimhaut durch den Druck des sich entleerenden Urins noch grösser und weiter geworden.

In unserem Falle zeigte die Geschwulst also mehr Neigung zum Uebergreifen in die tieferen Gewebe als zum Zerfall, jedenfalls steht sie betreffs ihrer Malignität den gewöhnlichen Krebsen sehr nahe.

Erklärung der Abbildungen auf Tafel I.

Fig. 1. Das amputirte Gliedstück von der linken Seite.
Fig. 2. Längsschnitt der Geschwulst mit der Harnröhre in der Mitte.
Fig. 3. Mikroskopischer Schnitt der Spalträume. 10fache Vergrösserung.
Fig. 4. Mikroskopischer Querschnitt der Harnröhre, den Zusammenhang des Epithels der Harnröhre und des Spaltsystems darstellend. 10fache Vergrösserung.

III.

(Aus der Königl. chirurgischen Klinik in Breslau).

Klinische und experimentelle Beiträge zur Lehre von der Darmincarceration.

Von

Dr. Alexander Tietze,

Assistenzarzt der Klinik, Privatdocent für Chirurgie.

Die vorliegenden Untersuchungen wurden von Herrn Geheimrath Mikulicz in der Absicht veranlasst, an der Hand des gegebenen klinischen Materials zu der Frage nach dem Bakteriengehalte des Bruchwassers einen Beitrag zu liefern.

Obgleich dieselben bereits vor Jahresfrist begonnen sind, so hat sich die Veröffentlichung der gewonnenen Resultate doch aus äusseren Gründen so lange verzögert, dass in der Zwischenzeit schon mehrere Publikationen über denselben Gegenstand erscheinen konnten. — Wenn ich trotzdem nicht anstehe, auch jetzt noch meine Ergebnisse mitzutheilen, so geschieht dies in der Ansicht, dass auch trotz der neuesten Arbeiten auf diesem Gebiete ein vollständiger Abschluss dieses Kapitels noch nicht erreicht worden ist, so dass jeder Beitrag zu dieser Frage gerechtfertigt erscheint. Im Uebrigen haben sich im Verlaufe der Untersuchung eine Reihe anderer Fragen ergeben, welche, zum Theil experimentell nachgeprüft, in der nachstehenden Erörterung Berücksichtigung finden mussten.

Im Wesentlichen beabsichtige ich in meiner Darstellung zwei Fragen zu beantworten, nämlich

I. Finden sich im Bruchwasser regelmässig Bakterien, beziehungsweise unter welchen Verhältnissen ist auf einen positiven Befund zu rechnen?

II. Welches sind die Veränderungen am strangulirten Darmtheil, und welche Fernwirkung übt die Incarceration auf die Nachbargebiete und den Gesammtorganismus?

I. Untersuchung des Bruchwassers.

Der heutige Stand der Frage nach dem Bakteriengehalte des Bruchwassers ist etwa dahin zu skizziren:

Der Erste, welcher im Bruchwasser Bakterien entdeckte, war Nepveu[1]), der im Jahre 1883 eine Reihe derartiger positiver Befunde veröffentlichte, nachdem er bereits 1861 darauf aufmerksam gemacht hatte, dass das Bruchwasser eingeklemmter Hernien „toxische Substanzen" enthalte, welche die gründliche Reinigung des Bruchsackes zur Pflicht machen müssten. Gleichzeitig fand Nepveu bei vier Fällen von Rectumstricturen in der im Peritonealraum enthaltenen Flüssigkeit (Anlegung eines Anus praeternaturalis) mehrere Arten von Bakterien. Diese Befunde, -- als lediglich durch das Mikroskop erhoben — von vornherein nicht ganz sicher, erfuhren noch im nämlichen Jahre einen Widerspruch von Friedländer, welcher in seinem Referate in den Fortschritten der Medizin neben der Bemängelung der Methode noch Folgendes geltend machte: es fehle bis jetzt jede zuverlässige Beobachtung darüber, dass bei einfacher Aufblähung des Darmkanales intra vitam Mikroorganismen aus dem Innern des Darmes nach aussen gelangten. Andererseits stehe es fest, dass die schweren Formen der durch den Austritt von Darmcontentis in die Bauchhöhle veranlassten Peritonitiden nur dann zu Stande kämen, wenn eine wirkliche Perforation vorläge oder in dem Falle, dass eine Nekrose der Darmwand en bloc resp. ein tiefgehendes Geschwür mit Nekrotisirung des Restes der Darmwände vorhanden sei. Die lebende Darmwand, auch wenn sie in Folge von Ulcerationsprozessen nur aus einer ganz dünnen Schicht, vielleicht nur aus der Serosa allein bestehe, verhindere den Durchtritt der Erreger der septischen Peritonitis, welche im Darminnern bekanntlich stets in grösster Menge vorhanden seien: dies werde durch vielfältige Erfahrungen am Leichentische zuverlässig bewiesen etc.

[1]) Refer. Fortschr. der Medicin. 1883. S. 642.

Der Erste, welcher sich dann unter Zuhilfenahme des Culturverfahrens wieder mit der Frage beschäftigte, war Garrè[1]), der das Bruchwasser von acht eingeklemmten Hernien auf diese Weise untersuchte. Verimpft wurde in der Regel eine Platinöse; war das Bruchwasser in grosser Menge vorhanden, so wurde es bisweilen direkt in leeren, sterilisirten Reagensgläsern aufgefangen und in toto bakteriologisch verwerthet. Bei diesem Vorgehen wurden nur einmal Mikroorganismen — nicht näher zu klassificirende Coccen — gefunden und zwar in dem Falle, welcher die kürzeste Einklemmungszeit — nur acht Stunden — allerdings unter schweren Erscheinungen gezeitigt hatte.

Zu ganz anderen, ein gewisses Aufsehen erregenden Resultaten kam Boenecken[2]) (1890). Derselbe untersuchte ebenfalls acht Fälle eingeklemmter Hernien beim Menschen, beschritt aber ausserdem des Weg des Experimentes, indem er bei Hunden eine Darmschlinge umschnürte, nachdem er über dieselbe einen sterilisirten Condom als Bruchsack gezogen hatte; das Ganze wurde versenkt und das angesammelte Bruchwasser entweder unmittelbar nach dem Tode des Thieres oder nach der nach verschieden langer Zeit vorgenommenen Tödtung desselben mikroskopisch und im Plattenverfahren untersucht; für die erste Platte verwandte er eine Platinöse des Untersuchungsmateriales, die übrigen Platten waren Verdünnungen. — Er fand nun nicht nur in allen Fällen beim Menschen — so auch bei einer Einklemmungsdauer von vier Stunden — Mikroben im Bruchwasser und zwar der verschiedensten Art aber mit denen im Innern des Darmes identisch, sondern er konnte dieselben auch beim Hunde in allen Stadien der Einklemmung nachweisen, so dass er zu dem Schluss kommt, eine Durchwanderung der Darmwand seitens der Mikroorganismen fände schon in einem sehr frühen Stadium der Incarceration statt, jedenfalls lange bevor eine Nekrose der Darmwand einträte. Für die Praxis will er daraus das Ergebniss ableiten, dass der Reposition der Darmschlinge die exacte Desinfection derselben vorangehen müsse.

In der Folgezeit sind nun die Befunde von Boennecken

[1]) Garrè, Bacteriologische Untersuchungen des Bruchwassers eingeklemmter Hernien. Fortschr. der Medicin. 1886. No. 15.

[2]) Boennecken, Ueber Bacterien des Bruchwassers eingeklemmter Hernien und deren Beziehungen zur peritonealen Sepsis. Virchow's Archiv. Bd. 120. S. 7 u. ff.

zahlreich nachgeprüft worden, ohne dass es gelungen wäre, dieselben in ihrer ganzen Ausdehnung zu bestätigen.

Beschäftigen wir uns zunächst mit den Arbeiten, die lediglich auf das Stadium des Bruchwassers gerichtet waren, so ist als nächster Autor Rovsing[1]) zu erwähnen, welcher unter 5 Fällen eingeklemmter Hernien beim Menschen, von denen keiner unter 24 Stunden, einer aber 72 Stunden eingeklemmt gewesen war und bei denen das Bruchwasser alle Uebergänge vom klaren Transsudat bis zur schwarzbraunen höchst übelriechenden Flüssigkeit zeigte, niemals Bacterien mikroskopisch oder kulturell nachweisen konnte.

Ungefähr zur selben Zeit nahm Ziegler[2]) die Untersuchungen wieder auf, indem er gleichzeitig auch die Boennecken'schen Experimente an Thieren — und zwar an Kaninchen, bei denen er von den Ergebnissen an Hunden nichts Abweichendes fand — wiederholte. Zur Impfung verwandte er jedesmal mehrere Platinösen des Bruchwassers; da, wo grössere Mengen desselben vorhanden waren, wurde eine ganze Spritze zu Culturzwecken benutzt; ausserdem wurden in der ersten Zeit häufig anaerobe Culturen angelegt, ohne dass die Resultate sich dadurch geändert hätten. Ziegler untersuchte nun 5 Fälle beim Menschen — Einklemmungszeit 5—15 Stunden — und fand niemals Bacterien, unter 29 künstlichen Einklemmungen bei Hunden — Einklemmungszeit ½—24 Stunden — fanden sich dagegen 8 mal Bacterien und zwar nur 3 mal in grösserer Menge. Dabei waren bei 3 Hernien, die länger als 15 Stunden bestanden hatten, jedesmal Bacterien vorhanden, zweimal sogar sehr reichlich. Im übrigen findet Ziegler neben einigen Arten nicht näher zu klassificirender Bacterien und Kokken sechsmal bact. coli commune theils allein, theils mit anderen Mikroorganismen zusammen, und zwar unter diesen letzteren Staphylococcus pyogenes aureus, Staph. albus und Streptococcus. Wie Dies auch schon Garrè und Boennecken beobachtet hatten, nimmt er an, dass die Coccen die Darmwand etwas eher durchwandern können als Bacterien.

---

[1]) Rovsing, Zur Frage, ob sich Microbien normaliter im Bruchwasser vorfinden. Centralblatt für Chirurgie. 1892. No. 32.

[2]) Ziegler, Studien über die intestinale Form der Peritonitis. München. 1893.

Weiter berichten dann Tavel und Lanz[1]) in ihrer Arbeit über die Aetiologie der Peritonitis über das Ergebniss einer Reihe von Untersuchungen am Bruchwasser. Die Untersuchung geschah mikroskopisch und mittelst Culturverfahrens, wobei in der Regel ebenfalls relativ grosse Mengen von Bruchwasser zur Verwendung kamen. Unter 15 uncomplicirten Dünndarmhernien von verschieden langer Einklemmungszeit wurden niemals Bacterien im Bruchwasser gefunden; in einem Falle mit 24 stündiger Incarcerationszeit, in welchem nicht das Bruchwasser, sondern das reichlich vorhandene Peritonealexsudat untersucht wurde, fand sich in diesem bact. coli mobilis. Bei zwei gangränösen Hernien findet sich das eine Mal im Bruchwasser bact. coli, das andere Mal proteus vulgaris im Bruchwasser und in der Flüssigkeit aus dem Peritoneum, und unter drei Fällen incarcerirter Netzhernien endlich werden zweimal im Bruchwasser Bakterien (bact. coli und diphtherieähnliche Bacillen) gefunden (Einklemmungszeit 5 und 2 Tage).

Endlich die letzte der mir zugänglichen Arbeiten, die sich direkt mit dieser Frage beschäftigt, ist die von Arnd[2]), welche ich etwas genauer referiren muss. Die Verschiedenartigkeit der Resultate der früheren Autoren sucht dieser Autor mit gewissen Zufälligkeiten in der Versuchsanordnung zu erklären, unter denen die wichtigste Rolle der unbeabsichtigt verschieden gewählte Grad der Einklemmung spielt: so hätte es sich bei Boennecken wahrscheinlich jedesmal um sehr starke Abschnürungen gehandelt, die an einzelnen Stellen Nekrosen und dadurch eine directe Durchwanderung von Bacterien veranlasst hätten, während andererseits die negativen Ergebnisse anderer Autoren zum Teil wohl darauf zurückzuführen seien, dass zur Impfung zu wenig Material verwandt worden wäre. Bei einer Einklemmung mässigen Grades könne nämlich — wie dies auch Vorversuche ergaben — die

[1]) Tavel und Lanz, Ueber die Aetiologie der Peritonitis. Basel und Leipzig. 1893. Mittheilungen aus Kliniken und medicinischen Instituten der Schweiz. Heft 1.

[2]) Arnd, Ueber die Durchlässigkeit der Darmwand eingeklemmter Brüche für Microorganismen. Mittheilungen aus Kliniken und medicinischen Instituten der Schweiz. 4. Heft 1893 und vorläufige Mittheilung Centralblatt für Bacteriologie. 1893. No. 15.

Anmerkung. Bei Ziegler ist noch kurz eine Arbeit von Firte und bei Arnd eine ebensolche von Clado erwähnt. Beide sind mir nicht zugänglich geworden; wesentlich neue Gesichtspunkte scheinen namentlich durch die letztere, etwas genauer referirte, nicht gegeben zu sein.

Menge der durchgewanderten Bacterien nur gering sein und es komme darauf an, möglichst das ganze verfügbare Material zu Culturzwecken zu verarbeiten. Aus diesem Grunde wird in allen Experimenten — menschliches Bruchwasser kommt nicht zur Verwendung — nur ein geringer Grad von Abschnürung erstrebt, ausserdem wird für die Originalplatte oft die Hälfte des gesammten Bruchsackinhaltes verwandt. Indessen nur in drei Versuchen wird auf dieselbe Art wie von Boennecken vorgegangen und das Bruchwasser untersucht — in allen dreien waren Bacterien vorhanden; seine übrigen Versuche modificirt Arnd in der Weise, dass er bekannte Bacterienarten in den Darm einführt und dieselben im Bruchwaser der abgeklemmten Schlinge nachzuweisen sucht. Zu diesem Zwecke werden in einer ersten Versuchsreihe Kaninchen nach vorheriger Neutralisirung des Magensaftes — die übrigens „wohl meist in eine Alkalisation umschlug" — oft tagelang mit grossen Mengen von Prodigiosus, Pyocyaneus oder einem dem Heubacillus ähnlichen Bacillus gefüttert, dann der Darm abgeklemmt und im Bruchwasser nach den betreffenden Bacterien gesucht; in einer zweiten Reihe von Versuchen jedoch wird in die abzubindende Schlinge unter gewissen Kautelen eine starke Aufschwemmung derselben Bacterien — durchschnittlich 1 Cbctm. — eingespritzt und nach denselben — ebenso wie in der vorigen Reihe häufig mit positivem Erfolge — im Bruchwasser gesucht; ganz ohne Bacterien erwies sich das Bruchwasser niemals, zum mindesten waren in demselben Keime vorhanden, die sich im Darminnern vor der künstlichen Präparation desselben gefunden hatten. Sein Endergebniss fasst Arnd in den Satz zusammen, dass der Kaninchendarm schon im Zustande leichter Circulationsstörung für die in ihm enthaltenen Mikroorganismen durchgängig sei, ohne dass er eine Gewebsveränderung eingehe und ohne dass eine vorher bestehende Veränderung entzündlicher Art seine Wandlungen dazu vorzubereiten brauche.

Sind nun die eben absichtlich etwas ausführlich referirten Arbeiten fast sämmtlich aus chirurgischen Instituten hervorgegangen und hatten sie fast ausschliesslich in erster Linie die Frage nach dem Bacteriengehalt des Bruchwassers zum Gegenstand, so verdanken wir doch eine Reihe wichtiger Aufschlüsse einigen anderen Arbeiten, welche von Pathologen verfasst oder

beeinflusst, sich in erster Reihe auf ein allerdings sehr nahe verwandtes Gebiet erstreckten, indem sie nämlich sich mit der Frage nach der Aetiologie der Peritonitis beschäftigten.

So spricht sich Grawitz in seiner bekannten Arbeit über die Peritonitis[1]) dahin aus, dass ihm der Durchtritt von Bacterien in das Bruchwasser wenigstens in grösserem Maassstabe höchst unwahrscheinlich vorkomme, so lange es sich wenigstens nur um einfache Circulationsstörungen im abgeklemmten Darm handele, während sich allerdings die Verhältnisse sofort mit dem Eintritt von Gewebsveränderungen, bestehend in Nekrosen der Schleimhaut oder einer Durchsetzung der Darmwand mit Bacterien, einer „phlegmonösen Infiltration" derselben veränderten, eine Erfahrung, welche man auch bei der einfachen Obturation des Darmes machen könne, indem auch hier eine Peritonitis, bedingt durch den Durchtritt von Bacterien, ohne Gewebserkrankung nicht zustande käme.

Eingehender ferner und mit voller Berücksichtigung der praktischen Konsequenzen für den Menschen hat sich Waterhouse[2]) unter Orth's Leitung mit der uns speciell interessirenden Frage beschäftigt. Er flösste einem Kaninchen nach 24stündigem Hungern 15 Cbctm. Staphylococcenflüssigkeit durch eine Schlundsonde in den Magen und unterband drei Stunden lang den Darm. Das Thier erholte sich ohne Störung. In zwei anderen Experimenten spritzte er gleichen Versuchsthieren je 7 und 11 Cbctm. Staphylococcenflüssigkeit in den Darm und unterband die darunter liegende Schlinge je vier und fünf Stunden. Auch hier Heilung ohne Störung. Daraus schliesst er, dass selbst ein durch Einschnürung schwer geschädigter Darm für die im Inhalte vorhandenen Coccen undurchlässig und dass die Darmwand für Organismen überhaupt so lange undurchgängig sei, als sie keine Nekrosen aufweise.

Kraft[3]) ferner fand an Kaninchen weder bei Strangulation noch bei einfacher Obturation von 36 Stunden Mikroorganismen in der im Peritoneum vorhandenen Flüssigkeit.

Pawlowsky[4]) sah bei den durch chemische Substanzen er-

[1]) Grawitz, Statistischer und experiment.-patholog. Beitrag zur Kentniss der Peritonitis. Charité-Annalen. XI. S. 770 u. ff.

[2]) Waterhouse, Experimentelle Untersuchung über Peritonitis. Virchow's Archiv. Bd. 119. S. 341 u. ff.

[3]) Kraft, Refer. Centralbl. f. Chirurgie. 1892. No. 11.

[4]) Pawlowsky, Zur Lehre von der Aetiologie, der Entstehungsweise und den Formen der acuten Peritonitis. Virchow's Archiv 117. S. 269.

zeugten Peritonitiden niemals Bakterien im Peritonealexsudat bei noch so heftiger Entzündung der Därme.

Ritter[1]) ferner findet Mikroorganismen in der Darmwand eingeklemmter Brüche nur bei wirklichen Nekrosen derselben, Körte dagegen erwähnt auf dem Chirurgen-Congress 1892 zwei Fälle von Peritonitis, die er auf Resorption von Bruchwasser bei ziemlich intaktem Darm zurückführt. (Einklemmungszeit nur wenige Stunden.)

Bevor ich nun damit beginne, eine Kritik der soeben mitgetheilten Resultate mit ihren Schlussfolgerungen zu bringen, sei es mir gestattet, an nächster Stelle über meine eigenen Untersuchungen in Kürze zu berichten.

In erster Linie hatte ich bei denselben, wie schon anfangs bemerkt, rein praktische Interessen im Auge, indem es mir zunächst wesentlich darauf ankam, den Bakteriengehalt des Bruchwassers beim Menschen und zwar in einer Reihe von Fällen festzustellen, welche nach keiner Richtung hin ausgewählt, sondern zur Untersuchung herangezogen waren, wie sie eben gerade zur Beobachtung gekommen waren.

Erst in zweiter Linie wollte ich das Verhalten der Darmwand gegenüber Mikroorganismen überhaupt und die Bedingungen für den Durchtritt derselben event. auf dem Wege des Experimentes näher ins Auge fassen.

Ich meine, dass in diesem Sinne die ganze Frage neben ihrem grossen theoretischen Interesse doch auch von einer eminent hohen praktischen Bedeutung ist, bildet doch gerade die Behandlung der eingeklemmten Hernien ein Kapitel, bei welchem durch grössere Statistiken die zunächst überraschende Thatsache wenigstens bis zu einer gewissen Wahrscheinlichkeit bewiesen wurde, dass sich gegenüber früher das Prozentverhältnis der Heilungen nur sehr wenig zu Gunsten der antiseptischen Zeit verschoben hatte, ein Zeichen dafür, dass der Ausgang in vielen Fällen wenigstens neben unseren therapeutischen Massnahmen von Faktoren abhängig ist, welche wir entweder gar nicht zu beeinflussen im Stande sind, oder welche sich unserer Behandlung entziehen, weil uns bisher das Verständnis für das Wesen derselben vollkommen mangelt; sollte sich durch

[1]) Ritter, Ueber die Durchgängigkeit der Darmwand etc. Dissert. Göttingen. 1890.

bakteriologische Untersuchungen die hohe Wichtigkeit des Bruchwassers zeigen, um das man sich bisher bei den Operationen im ganzen wenig gekümmert hat, so würde damit auch für unser chirurgisches Handeln ein höchst wichtiger Fingerzeig gegeben werden.

Eigene Untersuchungen.

Ich untersuchte also zunächst bakteriologisch das Bruchwasser in allen Fällen von eingeklemmten Hernien, welche im letzten Jahre in der chirurgischen Klinik zur Beobachtung kamen — einige Fälle aus den Ferien sind allerdings ausgenommen.

Das Bruchwasser wurde bei der aseptisch ausgeführten Operation in sterilen Reagenzgläsern aufgefangen, in den meisten Fällen centrifugirt und von dem Sediment in der Regel mit fünf, drei und einer Oese Platten gegossen. Wo grössere Mengen vorhanden waren, wurde später bis zu mehreren Kubikcentimetern Bruchwasser direkt zu Platten verarbeitet. Ausserdem wurde gewöhnlich eine grössere Anzahl von schrägen Agar- und Galatineröhrchen beschickt bezw. Stichkulturen angelegt und ferner die mikroskopische Untersuchung vorgenommen.

Bei den Experimenten, die ich später vornahm, verfuhr ich in gleicher Weise wie einige der vorher genannten Autoren, indem ich unter den nöthigen aseptischen Kautelen Hunden eine Darmschlinge in einen Condom mit einem sterilisirten Seidenfaden einband und das angesammelte Bruchwasser nach einiger Zeit untersuchte. Der Condom war entweder in Sublimat mit nachherigem reichlichen Auswässern in sterilem Wasser oder später ausschliesslich durch viertelstündiges Auskochen in Wasser sterilisiert worden. Selbstverständlich suchte ich die Därme vor jeder Berührung mit antiseptischen Flüssigkeiten zu schützen.

In der ersten Reihe von Versuchen wurden die Thiere nach einer gegebenen Zeit getödtet und das Bruchwasser unmittelbar p. m. untersucht; es geschah dies deshalb, weil mich die histologischen Veränderungen im abgeklemmten Darm und den übrigen Organen besonders interessirten.

In einer zweiten Versuchsreihe dagegen nahm ich einige Stunden nach der ersten Operation eine zweite Laparotomie vor, löste die Einklemmung, zog den mit Bruchwasser gefüllten Condom ab und

tödtete das Thier in späterer Zeit; ein spontaner Exitus trat nur einmal ein.

In einer dritten Reihe von Experimenten endlich verzichtete ich auf den Bruchsack, legte bei dem Thiere nur eine Umschnürung an und tödtete dasselbe in der Regel nach 24 Stunden, um von dem Exsudat im Peritoneum und den einzelnen Organen Culturen anzulegen.

Ich will die Gründe für diese Modifikationen im einzelnen und die weiteren Details an geeigneter Stelle noch weiter besprechen.

Dies vorausgeschickt, kann ich von den von mir untersuchten Fällen am Menschen Folgendes berichten:

1. Untersuchungen am Menschen.

Fall 1. J., Pauline, 50 Jahre. Hernia crural. incarcer. dextr. Bruch vorher nicht bemerkt, Einklemmungserscheinungen seit 6 Tagen (?), starker Collaps, schwere Incarcerationssymptome. Urin eiweissfrei; die hühnereigrosse Bruchgeschwulst liegt sehr tief zwischen M. ileopsoas und pectineus. Inhalt sehr geringe Mengen leicht getrübtes, sanguinolentes Bruchwasser, Netz, kastaniengrosse, bräunlich verfärbte und mit Fibrinbelägen versehene Darmschlinge, sehr kurzes Mesenterium. Schnürfurchen stark ausgesprochen, anämisch. Nach Spaltung des Bruchringes Einführung eines Jodoformgazebeutels. Heilung ohne wesentliche Störung. — Sämmtliche Culturen (8 Röhrchen, 3 Platten) geimpft mit ein und mehreren Tropfen bleiben steril.

Fall 2. H., Robert, 41 Jahre. Hernia omentalis inguin. incarcerata dextr. Einklemmung seit 24 Stunden, faustgrosse Bruchgeschwulst, Erbrechen. Urin eiweissfrei. Einklemmung fast des ganzen Netzes, reichlich Bruchwasser, blutigserös. Heilung per prim. — Untersuchung auf Bacterien negativ.

Fall 3. Sch., Ida, 42 Jahre. H. cruralis incarcer. dextr. gangraen. Bruch seit Jahren bestehend, Einklemmung seit 3 Tagen, geringe Collapserscheinungen, Urin enthält Eiweiss. Hühnereigrosse Bruchgeschwulst, enthält wenig getrübte Flüssigkeit, eingeklemmter Darm nur wenige Centimeter lang, mit einer dicken Fibrinschicht bedeckt, die sich wie eine Haut abziehen lässt. Am Scheitel der Schlinge eine pfenniggrosse, schiefergrau verfärbte Partie, übriger Darm hämorrhagisch infarcirt. Resection. Schleimhautulceration an der Stelle der aussen sichtbaren Verfärbung, dieselbe an Ausdehnung übertreffend. Aus dem Peritoneum entleert sich ziemlich klare Flüssigkeit in geringer Menge. — Bruchwasser und Peritonealflüssigkeit mikroskopisch und in Culturen mit Platten untersucht. Mikroskopisch nichts gefunden. Sämmtliche Platten steril. In einem von 4 Röhrchen auf Peritonealflüssigkeit entwickelt sich ein üppig wuchernder Bacillus (B. epidermidis); in einem Bruchwasserröhrchen ebenfalls eine Verunreinigung mit Kokken, die übrigen steril.

Fall 4. L., Ernestine, 74 Jahre. Hernia cruralis incarcer. Einklemmung einer 5—6 Ctm. langen Dünndarmschlinge seit 4 Tagen. Urin ohne Eiweiss.

Darmgangraen, wenige Tropfen trüben Bruchwassers. Nach Eröffnung des Abdomens fliesst eine grössere Menge leicht getrübter, seröser Flüssigkeit ab. Darm zeigt noch weit hinauf hämorrhagische Flecken. Darmresection, Tod im Collaps. — Zur Untersuchung gelangt nur Flüssigkeit aus dem Peritoneum; es werden weder mikroskopisch noch durch Kultur Mikroorganismen nachgewiesen.

Fall 5. W., August, 46 Jahre. Hernia inguinal. incarcerata. Seit 26 Stunden Einklemmung einer kurzen Dünndarmschlinge. Urin ohne Eiweiss, wenig stark hämorrhagisch gefärbtes Bruchwasser. Mikroskopische Untersuchung negativ; auf einer Agarplatte entwickelt sich, während die übrigen Röhrchen und Platten steril bleiben, eine Colonie, welche auf Agar und Gelatine weiter gezüchtet, sowohl mikroskopisch als ihren Wachsthumsverhältnissen nach dem Staphylococcus citr. entspricht, aber Thieren gegenüber nicht pathogen ist.

Fall 6. Sch., Hedwig, 45 Jahre. H. cruralis dextr. incarcer. Bruch besteht seit 7—8 Jahren, soll vor acht Tagen grösser geworden sein; von da ab kein Stuhl und häufige Uebelkeit; vor drei Tagen Repositionsversuche durch einen Arzt; seit gestern Kothbrechen. Urin Spuren von Eiweiss. Im Bruchsack wenig trübseröses Bruchwasser. Einklemmung einer kurzen, blaurothen Dünndarmschlinge. Durchtrennung des Bruchringes von aussen nach innen. Bei Eröffnung des Abdomens entleert sich eine ziemlich reichliche Menge einer etwas getrübten serösen Flüssigkeit. Dieselbe erweist sich bacteriologisch untersucht als steril. — Darm reponirt, Jodoformgazebeutel. Heilung.

Fall 7. W., Richard. 18 Jahre. H. inguinal. incarcerat. d. Angeblich früher kein Bruch, Incarceration seit 6 Stunden. Incarceration eines Netzstückes und einer grösseren Dünndarmschlinge, wenig, stark blutiges Bruchwasser, Darm sieht gut aus, nur am Scheitel eine etwas dunklere Verfärbung. Abtragung des Netzes, Naht nach der Methode von Bassini. Reactionslose Heilung. — In einem der mit je 5 Oesen Bruchwasser geimpften Röhrchen entwickelte sich innerhalb von 24 Stunden eine reichliche Anzahl feiner runder, grauweisser Kolonieen, die nach weiteren 24 Stunden im Brutofen die ganze Oberfläche des schrägen Agars überziehen, sodass diese wie gesprenkelt aussieht. Beim Uebertragen auf andere Röhrchen zeigen die Kolonieen ein bei weitem kräftigeres Wachsthum, indem sie fast das Doppelte der früheren Grösse erreichen; gleichzeitig nähert sich die Farbe mehr dem Weiss. — Mikroskopisch erweisen sich die Culturen bestehend aus Diplokokken, welche zwischen sich einen deutlichen Spalt erkennen lassen, oft kettenweis angeordnet erscheinen und deren Längsdurchmesser häufig den Querdurchmesser etwas überwiegt.

Fall 8. Dr. K., 62 Jahre. H. umbilical. incarcerata. Kleinfaustgrosse Nabelhernie, seit 24 Stunden eingeklemmt. Stundenlange Repositionsversuche durch Beträufeln mit Aether; Hernie wird etwas kleiner. Incompensirtes vitium cordis, starke Adipositas. Operation ohne Narkose, Dauer 7 Minuten, reichliche Mengen etwas blutigen Bruchwassers, sehr schwache Einklemmung. — Bacteriologische Untersuchung des Bruchwassers negativ. Nach 59 Stunden Abtödtungsversuche mit B. coli commune (cfr. unten) (Bruchwasser hat bis dahin im Eisschrank gestanden). Aussaat 16 Colonieen. Platten gegossen nach $1^1/_2$, $7^1/_2$ und 10 Stunden; alle vollkommen steril.

Fall 9. Sch., Pauline, 54 Jahre. H. crural. dextr. incarcerata. Seit mehreren Jahren stets leicht reponible Hernie. Einklemmung seit 24 Stunden, grosse schmerzhafte Bruchgeschwulst. Urin ohne Eiweiss. Eingeklemmt eine 12—15 Ctm. lange Dünndarmschlinge, starke Stauungserscheinungen, ausserdem Netz. Reichlich blutigseröses Bruchwaser. Heilung ohne Zwischenfall. — Bacteriologische Untersuchung des Bruchwassers negativ. Abtödtungsversuch mit der Aussaut von No. 8 und genau demselben Resultat.

Fall 10. F., Auguste, 52 Jahre. H. cruralis g. incarcer. Seit annähernd 8 Tagen Einklemmung einer seit Jahren bestehenden Hernie. Haut leicht geröthet. Urin ohne Eiweiss. Innere Organe normal. Bei der Herniotomie zunächst ein vollkommen abgeschlossener Bruchsack mit einigen Cubikcentimetern trübseröser, nicht riechender Flüssigkeit. Erst nach Lösung dicker Auflagerungen wird der am Scheitel gangränverdächtige Darm frei. Resection, Darmnaht, Heilung. — Bacteriologische Untersuchung der aufgefundenen Flüssigkeit negativ.

Fall 11. B., Bruno, 36 Jahre. H. inguinal. incarcer. sin. Kräftiger, sonst gesunder Mann, seit etwas mehr als 24 Stunden Einklemmung eines seit Jahren bestehenden Leistenbruches. Grosse pralle Bruchgeschwulst, keine Zeichen von Peritonitis, Erguss im Abdomen nicht nachweisbar, kein Eiweiss im Harn, Temperatur bei der Aufnahme 37,5. Bei der Herniotomie sehr viel Bruchwasser, eingeklemmt Netz und 10 Ctm. Dünndarm; verhältnissmässig weite Bruchpforte, Reposition gelingt nach leichter Einkerbung. Einführung

Tabelle I.

No.	Name.	Alter.	Diagnose.	Eingeklemmter Theil.	Dauer.	Art des Bruchwassers.
1.	J., Pauline.	50	H. crural. dextr. inc.	Netz. kurze Dünndarmschl.	6 Tage.	Sehr wenig, sanguinol. geruchlos.
2.	Sch., Ida.	42	H. crural. gangr.	Kurze Dünndarmschlinge.	3 Tage.	Wenig, trüb.
3.	L., Ernestine.	74	H. crural. gangr.	5—6 Ctm. lange Dünndarmschl.	4 Tage.	Wenige Tropfen, stark getrübt.
4.	W., August.	46	H. inguinal. incarcer.	Kurze Dünndarmschlinge.	26 Std.	Wenig, stark hämorrhagisch.
5.	Sch., Hedwig.	45	H. crural. incarcer.	Kurze Dünndarmschlinge.	3 Tage.	Wenig, trüb, serös.
6.	W., Richard.	18	H. inguinal. incarcer.	Netz, zieml. lange Dünndarmschl.	6 Std.	Wenig, stark blutig.
7.	Dr. K.	62	H. umbilical. incarcer.	Kurze Dünndarmschlinge.	24 Std.	Sehr viel, etwas blutig.

eines Jodoformgazebeutels, Bruchsack abgetragen. — Die mikroskopische Untersuchung des Bruchwassers negativ, dagegen entwickelt sich in einem der geimpften Röhrchen eine Kokkenart von Aussehen und Wachsthumsverhältniss des Staphylococcus citreus. — Am zweiten Tage nach der Operation fühlt sich Patient etwas unbehaglich, ohne über bestimmte Schmerzen zu klagen; Temperatur abends 37,7; Puls 88. Am nächsten Tage, dem vierten nach der Operation, Temp. früh 38,3, abends 38,4; Puls 88 und 100. Schmerzen in der Brust links hinten ohne deutlichen physikalischen Befund; im Laufe des Tages erscheinen dann im schleimigen Sputum spärliche Streifen hellrothen Blutes, die auch noch in den nächsten Tagen zu beobachten sind und mit leichten Hustenstössen producirt werden, von da ab Sputum normal. Allmälig bildet sich eine circumscripte Dämpfung links hinten in der Höhe der 8. Rippe aus mit verschärftem Athmen von bronchialem Charakter, die mit dem Nachlassen der Temperatursteigerung verschwindet. Heilung.

Fall 12. B., Paul, 24 Jahre. Hernia incarcerata dextra. Seit 2 Jahren rechtsseitiger Leistenbruch, seit 24 Stunden eingeklemmt. Innere Organe gesund, walzenförmige Bruchgeschwulst. Wenig leicht blutiges Bruchwasser. Eingeklemmt 12 Ctm. lange Dünndarmschlinge, cyanotisch, nur an der Schnürfurche eine ganz kurze, nicht spiegelnde Fläche mit Verlust des normalen Serosaüberzuges. — Bacteriologische Untersuchung des Bruchwassers ergiebt in zwei Platten mässig viel Colonieen von B. coli.

Tabelle I.

Bact. des Bruchwassers.	Peritoneal-Flüssigkeit.	Ausgang.	Bemerkungen.
0	—	Geheilt.	Starker Collaps, Urin ohne Eiweiss, Behandlung mit Jodoformgazebeutel wegen Verd. auf Gangrän.
0	Klare Flüssigkeit in gr. Menge.	Geheilt.	Urin enthält Eiweiss, Darmresection.
—	Leicht getrübte seröse Flüssigkeit in gröss. Menge, Bacterien 0.	†	Urin ohne Eiweiss, Darm zeigt noch weit über die Einklemmung nach oben hin schwärzliche Stellen.
Staphylococcus citreus.	—	Geheilt.	Urin ohne Eiweiss.
—	Reichlich, etwas getrübt, Bacterien 0.	Geheilt.	Urin Spur Eiweiss, Jodoformgazebeutel wegen Verd. auf Gangrän.
Diplokokken.	—	Geheilt.	Darm zeigt am Scheitel eine kleine schwärzlich roth verfärbte Stelle.
0	Sehr reichlich, ähnl. wie Bruchw.	Geheilt.	Incompens. vitium cordis, schwache Einklemmung.

No.	Name.	Alter.	Diagnose.	Eingeklemmter Theil.	Dauer.	Art des Bruchwassers.
8.	Sch. Pauline.	54	H. crural. incarcer.	13—15 Ctm. lange Dünndarmschlinge, Netz.	24 Std.	Sehr reichlich, blutig-serös.
9.	F., Hedwig.	52	H. crural. incarcer. gangraen.	Kurze Dünndarmschlinge.	8 Tage. ?	Wenig, blutig-serös.
10.	B. Bruno.	36	H. inguinal. incarcer.	Netz, ca. 10 Ctm. Dünndarmschl.	24 Std.	Sehr viel, blutig-serös.
11.	B., Paul.	24	H. inguinal. incarcer.	12 Ctm. lange Dünndarmschl.	24 Std.	Wenig, blutig-serös.
12.	H. Robert.	41	H. omental. incarcer.	Fast das ganze Netz.	24 Std.	Sehr viel, blutig-serös.

Der besseren Uebersicht wegen ordnete ich meine Fälle in vorstehender Tabelle an, wobei zu bemerken ist, dass die unter No. 2 in den Krankengeschichten aufgeführte Netzhernie in der Tabelle an letzter Stelle genannt ist.

Kurz resümirt haben sich also folgende Befunde ergeben:

Unter 9 Hernien, in welchen das Bruchwasser selbst untersucht wurde, haben sich 4mal Bakterien gefunden und zwar 2mal Staphylokokken, einmal eine nicht näher zu bestimmende Diplokokkenart und 1mal eine Bakterienart aus der Gruppe des b. coli commune. In 2 anderen Fällen, in welchen nur die im Peritoneum vorhandene Flüssigkeit untersucht werden konnte, wurden keine Bakterien gefunden, obgleich es sich das eine Mal um eine ausgesprochene Gangrän der eingeklemmten Schlinge und um weitgehende Veränderungen namentlich im zuführenden Darm handelte und auch das zweite Mal die eingeklemmte Schlinge nicht ganz unverdächtig ausgesehen hatte; auf die Bedeutung dieses Resultates komme ich später zurück. In dem letzten Falle endlich, einer eingeklemmten Netzhernie, war das Bruchwasser steril (cfr. die oben mitgeteilten Resultate von Tavel und Lanz).

Auffallend erscheint, dass in den beiden Fällen von gangränösen Hernien, welche die Darmresektion und Darmnaht erforderten, beide Male Bakterien im — geruchlosen — Bruchwasser vermisst

Bact. des Bruchwassers.	Peritoneal-Flüssigkeit.	Ausgang.	Bemerkungen.
0	—	Geheilt.	Urin ohne Eiweiss.
0	—	Geheilt.	Urin ohne Eiweiss, Bruchsack eine nach oben durch dicke Auflagerungen vollkommen abgeschlossene Cyste. Darmresection Bruchsack auf Bacterien untersucht negativ.
Staphylococcus citreus.	—	Geheilt.	Urin ohne Eiweiss, am Darm mässige Stauungserscheinungen, Jodoformgazebeutel; Lungeninfarct.
Bact. coli.	—	Geheilt.	
0	—	Geheilt.	Urin ohne Eiweiss.

wurden; zur Impfung waren mehrere Oesen des Materiales benutzt. Bei beiden handelte es sich jedoch — abgesehen von später zu erwähnenden Verhältnissen — um folgendes: eine Perforation bestand nicht, dagegen war die Darmwand mit ausserordentlich dicken Fibrinbelägen — namentlich im Falle 9 — bedeckt; vielleicht wurde dadurch der Uebertritt von Bakterien in das Bruchwasser in gewissen Grenzen verhindert.

Im letzteren Falle wurde übrigens die Darmwand sowohl histologisch als auf ihren Bakteriengehalt untersucht. Entsprechend der bei der Operation beobachteten schwärzlichen Partie fand sich eine starke blutige Durchtränkung aller Schichten der Darmwand, das Epithel und die Zotten waren zum grössten Teil verloren gegangen, in der Darmwand namentlich nahe der Aussenseite parallel den Längsfaserzügen der Serosa zahlreiche Bakterien meist in Stäbchenform. In dem stark verdickten Bruchsack, der ebenfalls auf Bakterien untersucht wurde, konnten jedoch letztere an keiner Stelle gefunden werden.

In dem anderen dieser beiden Fälle wurde die Darmwand nicht auf Bacterien untersucht, da das Präparat erst nach mehreren Stunden in der Vorlesung demonstrirt wurde. Der Stelle der äusserlich sichtbaren Verfärbung entsprach hier ein ausgedehntes Schleimhautgeschwür.

Was die Zeit anbetrifft, welche nach der Einklemmung verflossen war, so weisen die vier Fälle, in welchen Bacterien im Bruchwasser gefunden wurden, in der Tabelle die kürzeste Einklemmungszeit auf: dieselbe betrug nämlich je 6 Stunden, je zweimal 24 Stunden und einmal 26 Stunden; die übrigen Fälle von Darmhernien waren sämmtlich länger eingeklemmt. Es ist dies eine Thatsache, welche an einen schon von Garrè erhobenen Befund erinnert, indem nämlich der einzige Fall, in welchem dieser Bacterien im Bruchwasser fand, die kürzeste Einklemmungszeit — nämlich 6 Stunden — aufwies; ausserdem befinde ich mich insofern in Uebereinstimmung mit diesem Autor und auch mit Ziegler, als auch nach meinen Versuchen den Kokken eine grössere Fähigkeit die Darmwand zu durchsetzen zuzukommen scheint, als den Bacterien.

Uebrigens muss ich gleich hier Folgendes bemerken: wenn ich auch in relativ vielen Fällen, nämlich in ca. 40 pCt. Bacterien im Bruchwasser gefunden habe, so erscheint damit zwar die Durchlässigkeit der Darmwand für Bacterien auch im Stadium einfacher venöser Stauung erwiesen, trotzdem erscheint die Rolle der Bacterien, was ihr numerisches Verhältniss anbetrifft, von untergeordneter Bedeutung und das um so mehr, als bei der grossen Verbreitung, welche die Staphylokokken besitzen, die geringe Zahl der Colonieen, welche ich in zwei Fällen antraf, nicht einmal die Annahme ganz von der Hand weisen lässt, dass ich es hier mit secundären Verunreinigungen zu thun gehabt habe, zumal sich eine pathogene Wirkung mit denselben nicht erzielen liess.

Leider weist nun meine Untersuchungsreihe ebenso wie die früherer Autoren den Uebelstand auf, dass sich dieselbe doch auf ein verhältnissmässig recht geringes Beobachtungsmaterial erstreckt, was mich veranlasst, die mir bisher bekannten Daten hierunter zusammenzustellen, um doch einigermassen grössere Zahlen zu erhalten.

Es fanden:

	unters. Fälle	Bacterien
Garrè	8	1
Boennecken	8	8
Rovsing	5	0
	Latus 21	9

	Transport 21	9
Ziegler	5	0
Tavel und Lanz[1]).	17	2
Tietze[2])	9	4
	52	15

Wie weit sich diese Hernien auf Dünn- und Dickdarm erstrecken und ob ein bestimmter Unterschied durch die Einklemmung dieser beiden an Bacteriengehalt von einander so verschiedenen Gebilde gesetzt wird, das lässt sich aus den vorliegenden Beobachtungen nicht feststellen, dagegen sind in dieser Zusammenstellung Hernien mit der verschiedensten Einklemmungsdauer und der verschiedensten Beschaffenheit des Bruchwassers vereinigt; ausserdem bieten die Resultate, abgesehen von den eine vollständige Sonderstellung einnehmenden Zahlen von Boennecken genug Uebereinstimmendes, um ein einigermassen abschliessendes Urtheil zu gestatten, dessen Formulirung ich mir jedoch bis nach der Mittheilung der Ergebnisse meiner Thierexperimente verspare.

2. Thierexperimente.

Tabelle II.

a) Thier getödtet, Bruchwasser unmittelbar p. M. verarbeitet.

No.	Eingeklemmter Theil.	Dauer und Stärke der Einklemmung.	Art des Bruchwassers.	Bacterien des Bruchwassers.	Bemerkungen.
1.	Leere 10 Ctm. linke Dünndarmschlinge.	Schwach, 48 Std.	40 Cbctm. stark hämorrhagisch.	—	—
2.	Leere 12 Ctm. l. Dünndarmschlinge.	Schwach, 28 Std.	80 Cbctm. leicht blutig.	Weisse und gelbe Staphylokokken.	Im Peritoneum etwas freie Flüssigkeit, steril.
3.	10 Ctm. linke Dickdarmschlinge, etwas gefüllt.	Schwach, 27 Std.	Mässig viel, stark getrübt.	Massenhafte Kokken in Staphylokokkenform, Gelatine langsam verflüssigend.	Mikrosk. verschiedene Arten von Bacterien auch in Stäbchenform.
4.	20 Ctm. linke leere Dünndarmschl.	Schwach, 28 Std.	100 Cbctm. stark blutig.	Bact. coli.	—

[1]) In einem Falle nur das Peritonealexsudat untersucht und darin B. coli gefunden, ferner unter drei Netzhernien zweimal Bacterien.

[2]) Ausserdem in zwei Fällen nur das Peritonealexsudat untersucht mit negativem Ergebniss; in einem dritten Falle Netzhernien: keine Bacterien.

No.	Eingeklemmter Theil.	Dauer und Stärke der Einklemmung.	Art des Bruchwassers.	Bacterien des Bruchwassers.	Bemerkungen.
5.	20 Ctm. linke leere Dünndarmschl.	Mittelstark 27 Std.	30 Cbctm. schwärzlich, stinkend.	In Platten B. coli commune spärlich.	Darmperforation, mikroskop. verschiedene Stäbchenbacterien und Kokken oft in Kettenform.
6.	20 Ctm. linke leere Dünndarmschl.	Sehr fest, 28 Std.	Wenige Tropfen, subserös.	Mikroskop. ziemlich dicke Bacillen, Platten steril.	„Anämischer Brand" der Schlinge.
7.	10 Ctm. linke leere Dünndarmschl.	Mittelstark 21 Std.	50Cbctm. blutig-serös.	—	—
8.	20 Ctm. linke leere Dünndarmschl.	Schwach, 22 Std.	60–80 Cbctm. blutig-serös.	Kokken, Gelatine nicht verflüssigend ohne typische Anordnung.	3 Platten blieben steril, auf der vierten, zu welcher eine grössere Menge Bruchwasser verwandt war, nebenst. Befund.
9.	10 Ctm. linke leere Dünndarmschl.	Mittelstark 24 Std.	20–30 Cbctm. trüb, stinkend.	Mikrosk. ein Gemisch von Kokken u. zahlreichen Stäbchen, oft mit keulenförmigem Ende. Nur auf einer Platte Colonien von Staph.-Kokken, eben solche werden aus Peritonealflüssigkeit gezüchtet.	Darm gangrän verdächtig.

b) Bruchwasser durch zweite Laparotomie gewonnen.

10.	6—8Ctm. link. leere Dünndarmschl.	Schwach, 7 Std.	Blutig - serös, mässig viel.	B. coli commune.	Platten m. je $^1/_2$ Cbctm. angelegt. Bacterien nur in einer Platte.
11.	40 Ctm. linke leere Dünndarmschl.	Mittelstark 10 Std.	Blutig - serös.	—	—
12.	15 Ctm. linke leere Dünndarmschl.	Mittelstark 10 Std.	Blutig - serös.	—	—
13.	6 Ctm. Dickdarm, gefüllt.	Mittelstark 10 Std.	20–30 Cbctm. blutig-serös.	—	—
14.	10 Ctm. linke leere Dünndarmschl.	Mittelstark 10 Std.	Sehr reichlich, leicht blutig.	—	—

No.	Eingeklemmter Theil.	Dauer und Stärke der Einklemmung.	Art des Bruchwassers.	Bacterien des Bruchwassers.	Bemerkungen.
15.	10 Ctm. linker Dickdarm, gefüllt.	Mittelstark 26 Std.	Reichl. Bruchwasser, leicht blutig.	—	—
16.	60 Ctm. Dünndarm.	Schwach, 6 Std.	Reichlich, stark blutig.	—	Ursprünglich abgeschnürt 10 Ctm.
17.	10 Ctm. Dünndarm.	Stark, 26 Std.	Wenige Tropfen, trüb.	B. coli und Bact. mit endständ. Sporn.	Darm gangrän verdächtig — in der Nacht Tod, Darmperforation.

Zu diesen Tabellen möchte ich nun Folgendes bemerken: Wie man sieht, habe ich in einer relativ grossen Menge von Fällen Bacterien gefunden, nämlich unter 17 Fällen neunmal. Davon scheiden allerdings die Fälle 5, 6, 9 und 17 mit positivem Befunde aus, weil bei ihnen der Darm deutliche Zeichen von Gangrän bot; es blieben also noch 13 Fälle übrig mit 5 positiven Befunden. In diesen letzteren wurde eine schwerere Läsion der Darmwand entweder dadurch ausgeschlossen, dass die Thiere — wie in der zweiten Versuchsreihe — vorläufig am Leben gelassen wurden: es trat dabei niemals Perforation oder Peritonitis ein, noch fanden sich Bacterien im Peritoneum oder in irgend einem Organ — oder aber derselbe Nachweis wurde durch die mikroskopische Untersuchung erbracht.

Gegenüber den Resultaten anderer Autoren verhalten sich nun die Ergebnisse meiner Experimente folgendermaassen:

Boennecken fand, wie bereits mitgetheilt, in allen seinen Fällen schon nach wenigen Stunden meist äusserst zahlreiche und verschiedene Bacterienarten; dagegen wies Ziegler dieselben in 29 Thierversuchen nur achtmal nach, während andererseits wieder Arnd dieselben in drei nach Boenneckens Methode angestellten Versuchen dreimal fand.

Zu meinen Versuchen ist aber gegenüber Ziegler darauf aufmerksam zu machen, dass bei mir die Einklemmungszeit absichtlich weit länger als bei jenem gewählt ist, denn während derselbe nur drei Fälle länger als 10 Stunden eingeklemmt hatte, betrug bei mir die Einklemmung in den Versuchen der ersten Reihe

durchschnittlich 24 Stunden und in denen der zweiten 6 bis 10 Stunden; es werden durch diese längere Dauer der Einklemmung die Unterschiede in den Resultaten genügend erklärt.

Ferner ist Folgendes zu erwähnen: Unter meinen sämmtlichen Fällen mit positivem Befund ist nur ein einziger, in welchem Bacterien wirklich in grösserer Menge vorhanden waren. Es handelte sich hierbei um ein abgebundenes Stück Dickdarm nahe dem unteren Ende: die abgebundene Schlinge war kolossal gebläht und in dem stark blutigen Bruchwasser fanden sich so zahlreiche Bacterien, dass die mit 5, 3 und einer Oese angelegten Bruchwasserplatten sämmtlich mit Colonien wie übersät waren; in allen anderen Fällen aber waren nur ganz vereinzelte Keime vorhanden, so dass fast immer einige oder sogar die meisten der beschickten Röhrchen und Platten steril blieben.

Gegen meine Versuche kann man auch nicht einwenden, dass ich zur Impfung stets zu wenig Material benützt hätte, als dass mir nicht zahlreiche Keime hätten entgehen müssen; denn wie aus den später mitzutheilenden Abtödtungsversuchen erhellt, wurde wenigstens häufig eine genügend grosse Menge verarbeitet, um solche Irrthümer auszuschliessen.

Es ist nun noch die Frage zu erledigen, wie weit sich die im Bruchwasser gefundenen Bacterien als virulente erwiesen haben.

Hierbei ist zunächst an die Befunde von Boennecken zu erinnern, welchem es in keinem Falle gelang, mit den in seinen Experimenten reingezüchteten Arten bei Thieren Peritonitis zu erzeugen, wesshalb er denn schliesslich zu der Ansicht kam, den Hauptfactor für die Entstehung dieses Krankheitsbildes in der Infection mit einem Gemisch von Bacterien zu erblicken.

Ich selbst habe gleichfalls Infectionsversuche mit den von mir rein kultivirten Bacterien und zwar ohne Erfolg vorgenommen; später habe ich von denselben Abstand genommen. Wenn nämlich überhaupt Bacterien die Darmwand passiren können, so ist den pathogenen natürlich ebenso wie den nicht pathogenen, den vollvirulenten ebenso wie denen mit abgeschwächter Virulenz Thür und Thor geöffnet: trotzdem glaube ich, dass wir uns vor diesen wenigen Keimen selbst bei voller Virulenz nicht zu fürchten haben;

welcher Chirurg bildet sich denn heute noch ein, auch bei der glänzendsten Asepsis im bacteriologischen Sinne vollkommen steril zu arbeiten!

Ich halte daher auch die von Boennecken vorgeschlagene sorgfältige Desinfection der eingeklemmten Schlinge für überflüssig, ja wegen der schädlichen Einflüsse der Antiseptica auf die zarte Serosa nicht für unbedenklich: man darf doch über den Resultaten einer noch so glänzenden bacteriologischen Untersuchungsreihe nicht ganz die Erfahrungen des praktischen Lebens vernachlässigen und da ist doch darauf hinzuweisen, dass selbst in der vorantiseptischen Zeit die Resultate bei nicht complicirten eingeklemmten Hernien im ganzen keine schlechten gewesen sind, obgleich niemand an eine Desinfection der Schlinge denken konnte.

Was soll ausserdem die Desinfection der Darmschlinge nützen, wenn es sich wirklich um einen reichen Bacteriengehalt des Bruchwassers handelt? In einem solchen Falle müssen doch zahlreiche Keime auch noch in der Darmwand vorhanden sein, die man keinesfalls mit dem Desinficiens erreichen kann, für deren Durchtritt man aber den Boden durch eifriges Spülen mit Antisepticis sorgsam vorbereitet.

Die Versuche von Boennecken erfordern nun aber wegen ihrer eigenthümlichen, mit denen aller anderen Autoren in Widerspruch stehenden Resultate eine besondere Beachtung. Man hat diesen Widerspruch auf verschiedene Art erklären wollen, ich selbst muss gestehen, dass ich mich eines Urtheiles in dieser Angelegenheit enthalten möchte, dass mir aber die Annahme von Arnd nicht unwahrscheinlihh erscheint, dass es sich in Folge der von B. gewählten elastischen Umschnürung jedenfalls häufig um schwere unbeabsichtigte Structurveränderungen am Bruchring bezw. um kleine Perforationen daselbst gehandelt haben mag.

Ich selbst habe, wie oben erwähnt, die Umschnürung mit einem Seiden- oder Catgutfaden gewählt und dieselbe hinreichend bewährt gefunden.

Auch die oben erwähnten Arnd'schen Befunde erfordern eine gesonderte Besprechung.

A. hat in seiner Art die Durchlässigkeit der Darmwand eingeklemmter Hernien schlagend bewiesen, er hat dies aber unter

Bedingungen gethan, welche sich in Wirklichkeit kaum jemals vereinigt finden dürften. Am deutlichsten tritt dies Missverhältniss an seinen Fütterungsversuchen hervor, bei welchen nicht nur durch die tagelange massenhafte Einfuhr von Bacterien, sondern vor allen Dingen durch die Aufhebung des für den Bacteriengehalt des Darmes so wichtigen Salzsäuregehaltes des Magensaftes ganz abnorme Verhältnisse geschaffen sind. Das Nämliche gilt von der zweiten Reihe seiner Experimente, mit denen übrigens die Resultate von Waterhouse (cfr. oben) bei ähnlicher Versuchsanordnung nicht übereinstimmen; ausserdem ist hier gewiss der Einwurf berechtigt, dass gerade bei dem eigenthümlich schiefen Verlauf des Wundkanales in der Darmwand, den Arnd wählte, eine phlegmonöse Infiltration der Darmwand im Sinne von Grawitz nicht wird verhindert werden können, was die Resultate natürlich entsprechend verändert. So gross daher das theoretische Interesse der Arnd'schen Versuche ist, so halte ich sie doch für die Praxis, so weit damit ein sehr leichter und ausgiebiger Durchtritt von Darmbacterien durch die nur locker geschwellte Darmwand geschlossen werden müsste, nicht ohne weiteres für übertragbar.

Den Widerspruch, welcher sich zwischen den Resultaten der einzelnen Autoren findet, glaubte ich eine Zeit lang durch die Art des eingeklemmten Darmtheiles — ob Dünn- oder Dickdarm, ob leer oder mit Koth gefüllt — erklären zu können; es haben sich jedoch nach dieser Richtung keine konstanten Resultate ergeben; dagegen konnte noch ein anderes Moment in Frage kommen.

Nachdem nämlich die bacterientödtende Wirkung gewisser zellarmer seröser Transsudate an anderen Orten erwiesen war, so konnte man einmal die gleiche Eigenschaft auch für das Bruchwasser a priori in Anspruch nehmen und konnte zweitens in diesem Verhalten vielleicht den Schlüssel zu der oben angegebenen Verschiedenheit der Resultate finden.

Da nun aber nicht alle seröse Körperflüssigkeiten jene Eigenschaft zeigen, zum mindesten aber hervorragende Unterschiede in der Stärke der Abtödtung existiren, so erschien eine besondere Untersuchung, die sich auf das Bruchwasser erstreckte, wohl am Platze.

Ich suchte daher die Frage zu lösen:

3. Besitzt das Bruchwasser von Menschen und Thieren bacterienvernichtende Eigenschaften?

Unsere bisherigen Erfahrungen auf diesem ganzen Gebiete sind etwa folgende:

Während schon früheren Forschern die Thatsache, dass intravenös injicirte Bacterien nach und nach aus dem Blute der Versuchsthiere verschwinden, bekannt gewesen war, wurde zum ersten Male die Frage nach der bacterientödtenden Eigenschaft des Blutes auf die Anregung von Flügge durch Nuttall[1]) in Angriff genommen. Derselbe stellte fest, dass das Blut und ebenso der Liquor pericardii und der Humor aqueus des Hundes und Kaninchens die Eigenschaft besassen, Milzbrandbacillen und auch Megaterium und Bac. subtilis abzutödten, während diese Flüssigkeiten gegenüber Staphylococcen unwirksam waren. Einige Stunden nach der Entnahme aus dem Körper verschwände diese Eigenschaft, ebenso würde sie durch Erwärmen bis 52° bezw. 55° aufgehoben.

Diese Befunde wurden einige Zeit darauf bestätigt bezw. erweitert von Nissen[2]), welcher ebenfalls unter der Leitung von Flügge arbeitete, und davon unabhängig von Buchner[3]), welcher später in einer zweiten Arbeit feststellte, dass für die positive Wirkung des Blutserums ein normaler Salzgehalt desselben nothwendig sei, während jedoch das eigentlich wirksame Princip durch den Gehalt an Eiweisskörpern dargestellt werde.

Zu ähnlichen Resultaten wie die Genannten kommt ferner dann Lubarsch,[4]) und schliesslich bestätigt die bisher am Thier gemachten Erfahrungen Stern[5]) nicht nur für das Blut des

---

[1]) Nuttal, Experimente üb. die bacillenfeindlichen Einflüsse des thierischen Körpers. Zeitschr. f. Hygiene. IV. S. 353.

[2]) Nissen, Zur Kenntniss der bakterientödtende Eigenschaften des Blutes. Zeitschr. f. Hygiene. Bd. IV. S. 487.

[3]) Buchner, Ueber die bakterientödtende Wirkung des zellfreien Blutserums (Centralbl. f. Bakteriol. Bd. V. S. 817) und Ueber die nähere Natur der bakterientödtenden Substanz im Blutserum (Centralblatt für Bakteriologie. Bd. VI. S. 561).

[4]) Lubarsch, Ueber die bakterienvernichtenden Eigenschaften des Blutes und ihre Beziehungen zur Immunität. Centralblatt für Bakteriologie. Bd. VI. S. 481.

[5]) Stern, Wirkung des menschlichen Blutes und anderer Körperflüssigkeiten auf pathogene Mikroorganismen. Zeitschrift f. klin. Medicin. Bd. 46.

Menschen, sondern er weist dieselben Eigenschaften auch für andere zellarme seröse Körperflüssigkeiten nach, so für pleuritisches und peritoneales Exsudat, für Hydrocelenflüssigkeit und den Inhalt einer Brandblase, während Speichel und neutraler Magensaft diese Eigenschaft nicht besitzen. Stern findet ausserdem, dass die bacterientödtende Eigenschaft den betreffenden Flüssigkeiten durch Tage hindurch erhalten bleibt.

Nach Fokker[1]) hat ferner frische Milch gegen eine Art von Milchsäurebacterien keimtödtende Kraft, während Darmsaft, Pankreassaft und Galle nach Leubuscher[2]) sich Bacterienaufschwemmungen gegenüber indifferent verhalten.

Meine eigenen Untersuchungen erstrecken sich in zwei Fällen auf Bruchwasser vom Menschen; in den übrigen wurde solches vom Hunde verwandt. In jenen Fällen war das Bruchwasser, wie die Kultur erwies, steril, in diesen wurde nur Bruchwasser verwandt, in welchem man nach den gewonnenen Erfahrungen höchstens einen geringen Bacteriengehalt erwarten durfte: die gleichzeitige Anlegung von „Bruchwasserplatten" gab ausserdem über den Keimgehalt desselben Auskunft, Störungen des Experimentes durch unvorhergesehenen Reichthum an Keimen sind nicht eingetreten.

Es wurden nun die obersten Schichten des in sterilen Gläsern aufgefangenen Bruchwassers mit steriler Pipette abgehoben und in Portionen von je zehn Tropfen in Reagenzgläsern vertheilt. Sehr häufig geschah dies unmittelbar nach der Gewinnung des Bruchwassers, zuweilen lagen dazwischen Pausen von einem bis mehreren Tagen (in einem Falle sogar fünf Tage); es zeigte sich, dass die Flüssigkeit, welche während dieser Zeit im Eisschrank aufbewahrt worden war, ihre keimtödtende Wirkung nicht verloren hatte.

Nach dieser Vertheilung wurde eine Aufschwemmung der zu untersuchenden Bacterienart in steriler physiologischer Kochsalzlösung hergestellt, welche zur Aussaat dienen sollte. Es ist dies derjenige Akt des Experimentes, der am meisten Uebung verlangt; eine zu geringe Aussaat macht das Resultat unsicher, während eine zu grosse Steigerung der Bacterienmenge nicht nur die spätere Beurtheilung sehr erschwert, sondern auch unter Um-

[1]) Fokker, Fortschritte der Medicin. 1890. No. 1.
[2]) Leubuscher, Zeitschr. f. klin. Medicin. Bd. 17. Heft 5.

ständen die keimtödtende Wirkung der Flüssigkeit aufgehoben scheint.

Von dieser Aufschwemmung wurden nun je zwei Agarplatten sofort mit je einer Oese Aufschwemmung als „Aussaatplatten" gegossen, dann alle Bruchwasserröhrchen ebenfalls mit einer Oese Aufschwemmung geimpft und zwei derselben sofort als Controllplatten, die übrigen nach verschieden langer Zeit mit Agar zu Platten ausgegossen. In der Zwischenzeit wurden die Serumröhrchen im Brutschrank bei 37° aufbewahrt.

Nach zwei Tagen wurden die Colonieen auf allen Platten mittelst einer Wolffhügelschen Zählplatte gezählt: ich gebe das gegenseitige Verhältniss in der umstehenden Tabelle, in welcher ich auch da, wo eine Zählung zwar noch möglich, aber doch sehr unsicher gewesen wäre, die Zahl ∞ gesetzt habe; $<$ soll vermindert, $>$ vermehrt, $>>$ stark vermehrt bedeuten.

Ich habe diesen Zahlen nicht viel hinzuzufügen, da die Resultate mit den oben referirten, namentlich mit denen von Stern gut übereinstimmen; ich durfte aus diesem Grunde auch auf die Weiterführung der Untersuchung verzichten, da es sich nicht um die Constatirung einer im Princip bisher unbekannten Thatsache handelte.

Gegen gewisse (Darm-) Bacterien, B. coli commune, Typhus, Cholera und in einem Falle gegenüber einem Gemisch von B. coli commune und Kokken hat sich also das Bruchwasser von Menschen und Thieren zum Theil als sehr stark abtödtend erwiesen. Bei Milzbrand fand ich gegenüber Nuttall keine keimtödtende Wirkung, gegenüber Staphylokokken und Streptokokken entfaltet das Bruchwasser, wie dies ähnlich auch Stern fand, keine Wirkung. Bei diesen letzten drei Bacterienarten fand ich im Gegentheil in den letzten Platten eine Vermehrung der Mikroorganismen, die namentlich bei den Staphylokokken so stark war, dass die letzten Serumröhrchen schon mikroskopisch eine starke Trübung erkennen liessen.

Es hängt dieses letztere ausser von der Art der Bacterien allerdings auch noch von der Menge der Aussaat ab, denn man wird finden, dass auch in dem einen Versuch mit Cholera und in dem mit dem Bacteriengemisch trotz anfänglicher — bei der Choleraaussaat sehr starker — Verminderung die letzten Platten wieder

die Zahl ∞ aufwiesen. Es scheint also, dass die abtödtende Kraft des Serums bei einer gewissen Grenze erlischt resp. verbraucht ist; es bleiben dann Keime zurück, welche einer schnellen Entwickelung

Tabelle III.

No.	Bezeichnung.	Bacterienart.	Aussaat.
1.	Hund No. 2.	Bact. coli.	1696
2.	Mensch, Fall 8.	Bact. coli.	16
3.	Mensch, Fall 9.	Bact. coli.	16
4.	Hund 4.	Typhus.	∞
5.	Derselbe; Bruchwasser nach einer Woche.	Typhus.	∞
6.	Hund 7.	Typhus.	∞
7.	Hund 14.	Typhus.	885
8.	Hund 8[1]).	Cholera.	∞
9.	Derselbe; Bruchwasser nach 5 Tagen.	Cholera.	∞
10.	Hund 8.	Bacteriengemisch aus Bact. coli und Kokken.	∞
11.	Hund 11.	Staphylokokkus pyogenes aureus.	∞
12.	Hund 14.	Staphylokokkus pyogenes aureus.	∞
13.	Hund 16.	Milzbrand.	>
14.	Hund 16.	Streptokokken.	>

Da ich die Impfung der Serumröhrchen mit grösster Vorsicht vornahm, so erscheint es mir — namentlich, nachdem auch Stern ähnliche Befunde mittheilt — ausgeschlossen, dass es sich hier um Keime gehandelt hat, die an der Innenwand des Reagenzglases

[1]) Mit dem Fruchtwasser dieser trächtigen Hündin wurde ein Abtödtungsversuch mit derselben Choleraaussaat vorgenommen: in allen Plattenzahl ∞.

fähig sind, wenigstens war bei den Choleraplatten jedesmal der Befund so, dass die dichtgedrängten Colonien nur einen kleinen Bezirk der Platte einnahmen und radienartig ausstrahlten.

Tabelle III.

2 Std.	4 Std.	6 Std.	7 Std.	8 Std.	10 Std.	13 Std.	14 Std.	15 Std.	16 Std.	18 Std.	20 Std.	21 Std.
1242	1128			586								
0				0	0							
0			0									0
4220							50		10			
∞	∞			∞			∞		∞			
992	24					1		0				
2	2			0								23 Std. 0
40	30[2])	30								∞[3])		
	5	3		2								0[4])
∞	<		<								∞	
∞	∞								∞	∞		
∞	∞			∞								23 Std. ∞
>		>		>								22 Std. >>
>	>		9 Std. >>									23 Std. ∞

gehaftet hatten und mit dem Serum bezw. der verflüssigten Agar erst beim Ausgiessen zur Platte in Berührung gekommen waren. Im Uebrigen würde gerade dieser Ausfall des Experimentes ein gutes Analogon zu dem Verhalten der Mikroorganismen im Blute

[2]) Eine Platte ∞.
[3]) Beide Platten gleichmässig zahlreiche Colonieen.
[4]) 1 Platte 0, 1 Platte ∞.

bei gewissen Infectionskrankheiten bilden. Ausserdem spricht für diese ganze Auffassung der Umstand, dass ich auch bei Bact. coli comm. und bei Typhus ein ausgiebiges Wachsthum auf allen Platten fand, wenn ich die Aussaat von vornherein zu gross genommen hatte. Ich habe von diesen missglückten Versuchen nur einen in die obige Tabelle aufgenommen.

Bei den beiden Fällen von Menschen, die zufällig an demselben Tage zur Verarbeitung gelangten, habe ich dieselbe Aussaat mit dem nämlichen Erfolge benutzt; leider erwies sich dieselbe als sehr klein; immerhin wurden dadurch Verhältnisse geschaffen, wie sie gerade in natura selbst im Bruchwasser vorkommen.

Für die uns interessirende Frage bedeuten nun diese Experimente Folgendes: Da trotz der erwiesenen keimtödtenden Wirkung des Bruchwassers immerhin viele Stunden dazu gehören, um eine einigermassen grössere Bacterienmenge zu vernichten, so genügt diese Eigenschaft nicht, um die Unterschiede zwischen den Resultaten der einzelnen Autoren, speciell die abweichenden Ergebnisse von Boennecken, durch den Zeitverlust zwischen Entnahme des Bruchwassers und bacteriologischer Untersuchung desselben, der ja bei den einzelnen verschieden gewesen sein mag, zu erklären, wenn auch kleine Differenzen dadurch geschaffen sein mögen. Andererseits beweisen unsere Untersuchungen, dass der Organismus in dem Bruchwasser selbst ein wenn auch leicht insufficientes Schutzmittel gegen die Durchwanderung der Bacterien besitzt.

Hinweisen möchte ich zum Schluss dieses Abschnittes noch auf die allgemein interessante Thatsache, dass das eiweissarme Fruchtwasser in einem Falle sich gegenüber einer Aufschwemmung von Cholerabacillen indifferent verhielt, welche das Bruchwasser desselben Thieres stark abtödtete.

Wenn ich nun ein Resumé meiner bacteriologischen Untersuchungen des Bruchwassers geben soll, so würden meine Ergebnisse etwa dahin zu formuliren sein:

1. Es ist zuzugeben, dass sich im Bruchwasser zuweilen schon Bacterien finden zu einer Zeit, wo tiefergehende Structurveränderungen am Darm fehlen, wo derselbe jedenfalls klinisch als „unverdächtig“ gelten kann; aber

2. Dieser Befund ist weder constant, noch treten die Bacterien in einer Menge auf, welche unsere therapeutischen Massnahmen beeinflussen müsste. Das Bruchwasser kann in diesem Stadium der Einklemmung als steril in klinischem Sinne gelten.

3. Auch nicht in jedem Falle von Darmgangrän enthält das Bruchwasser lebende und entwickelungsfähige Keime.

4. Gegen gewisse Bacterienarten besitzt das Bruchwasser vom Menschen und Thier eine abtödtende Wirkung.

Bei dieser Lage der Dinge halte ich wenigstens es für gerathen, den Streit über den Bacteriengehalt des Bruchwassers ruhen zu lassen; es sind dabei neue Gesichtspunkte nicht herausgekommen, im Gegentheil ist eigentlich nur das bestätigt worden, was die Kliniker bisher schon wussten oder sich combiniren konnten.

Nach wie vor bleibt das einzig Massgebende in der Beurtheilung der Verhältnisse einer eingeklemmten Hernie die Beschaffenheit des strangulirten Darmes, denn auch die rein makroskopischen Verhältnisse des Bruchwassers — um mich so auszudrücken — sind so complicirt und hängen von so vielen Factoren ab, dass es im einzelnen Falle sehr schwer sein wird, allein daraufhin seine Schlüsse zu ziehen.

Ich kann auf Grund meiner Experimente darüber Folgendes aussagen: Die Menge des Bruchwassers hängt ebenso wie seine Beschaffenheit — ob rein serös, ob mehr oder weniger blutig etc. — in erster Linie von dem Grade der Einschnürung ab. Vollständige Behinderung des arteriellen Zuflusses durch feste Strangulation liefert auch nach 24stündiger Einklemmung nur wenige Tropfen trüben Bruchwassers; Behinderung des venösen Abflusses bei bestehender oder nur mässig behinderter arterieller Zufuhr liefert ein Bruchwasser, dessen Menge allerdings von der Länge der Einklemmungszeit abhängig ist, das aber schon in den ersten Stunden sehr reichlich sein kann, anfangs rein serös zu sein pflegt, bei längerem Bestande der Abschnürung aber blutige Beimengungen erhält.

Dem Bruchwasser kommen — entgegen der früheren Behauptung von Nepveu — so lange es sich nicht um schwere Verunreinigungen desselben handelt, rein toxische Wirkungen nicht zu,

wenigstens habe ich in 9 Versuchen Mäusen bis zu 4 Cctm. Bruchwasser aus den ersten Stadien der Einklemmung subcutan und intraperitoneal schadlos einverleibt.

II. Beiträge zur Pathologie der Darmincarceration.

Die Incarceration eines Darmstückes setzt im Organismus Veränderungen, welche nicht nur in einem fortgeschrittenen Stadium als eine allgemeine septische Erkrankung mit typischen Organveränderungen in die Erscheinung treten, sondern welche auch schon zu einer viel früheren Zeit zwar in anderer, aber doch charakteristischer und sich oft wiederholender Form vorhanden sind.

Ich möchte, um diese Behauptung zu begründen, im Folgenden meine Ergebnisse möglichst kurz schildern, kann aber freilich nicht umhin, selbst hierbei manches Bekannte zu wiederholen.

a) Der Verlauf einer künstlichen Einklemmung

beim Hunde, meinem Versuchsthier, ist folgender:

Die Thiere erholen sich meist relativ langsam von dem Eingriff, liegen eine Zeit lang matt und apathisch da, die Athmung ist beschleunigt, die Temperatur zuweilen etwas erhöht, es erfolgt in den ersten Stunden häufiges copiöses Erbrechen. Stärke der Einklemmung und hoher Sitz derselben scheinen die Heftigkeit der Symptome in demselben positiven Sinne zu beeinflussen.

In mehreren — oben nicht mitgetheilten — Fällen erfolgte der Tod innerhalb von 10—12 Stunden. Die Section wies jedesmal schwere Veränderungen am Darm nach. In weniger acut verlaufenden Fällen erholten sich die Thiere allmälig etwas, ja bei Abklemmungen einer Dickdarmschlinge trat am nächsten Tage gewöhnlich völliges Wohlbefinden ein, die Thiere waren munter und frassen; und selbst nach drei Tagen, wo ich die Thiere längstens tödtete oder die Umschnürung löste, war von schweren Erscheinungen keine Rede.

b) Veränderungen am Peritoneum.

Eröffnet man nun das Abdomen der Versuchsthiere, so findet man — wenigstens nach meinen Erfahrungen — unter allen Umständen ein mehr oder weniger reichliches Exsudat im

Peritoneum. Dasselbe wird geliefert in Fällen, in denen kein künstlicher Bruchsack angewandt ist, natürlich in erster Linie von der abgebundenen Schlinge, aber es betheiligen sich offenbar noch andere Gefässgebiete daran, indem ich freies Exsudat auch in denjenigen Fällen fand, wo ich einen bei der Section oder Laparotomie völlig intacten Bruchsack so fest um den Darm geschnürt hatte, dass auch der Durchtritt von Flüssigkeit unmöglich erschien; so wird man schon durch diese Erscheinung auf die Circulationsstörungen hingewiesen, welche in dem ganzen Bilde der Darmincarceration auch in entfernteren Organen eine grosse Rolle spielen. Uebrigens ist diese Erscheinung ja auch vom Menschen her bekannt, findet man doch sicher bei den meisten Hernien nach Spaltung des Bruchringes freies Exsudat im Peritoneum, wenn auch seine Menge selten einen so hohen Grad erreicht, wie in dem nachfolgenden Falle, den ich seiner im Sinne der Therapie interessanten Bedeutung wegen hierunter anführe.

Krankengeschichte 1. Joseph Sp., 33 Jahre. Seit acht Jahren rechtsseitiger Bruch, durch Bruchband nicht zurückzuhalten, seit drei Tagen ist derselbe eingeklemmt; anfangs heftige Einklemmungserscheinungen, die vom zweiten Tage an nachlassen; am dritten Tage kein Erbrechen mehr; doch weder Stuhl noch Flatus, Appetitlosigkeit, Schwäche. Patient nach der Klinik überführt.

Mittelgrosser kräftiger Mann von gutem Ernährungszustande, etwas echauffirt aussehend, ziemlich trockene Zunge, Temperatur 37,0, Puls etwas gespannt, 88 pro Minute. Herzgrenzen normal, Herztöne rein. Ueber beiden Lungen vereinzelte Rasselgeräusche, links hinten unten handbreite Dämpfung und abgeschwächtes Athmen. Abdomen stark aufgetrieben, nicht druckempfindlich, Leber stark in die Höhe gedrängt, Milz nicht zu percutiren. In den abhängigen Partien des Abdomens beiderseits flüssiges Exsudat nachzuweisen; trotz mechanischen Reizes keine Spur von Peristaltik, keine Borborygmi: die weitere Untersuchung ergiebt einen eingeklemmten, kleinapfelgrossen Cruralbruch rechts. Urin sauer, enthält deutlich Eiweiss, sehr viel Indican. Herniotomie. 10 Cctm. gelblich klaren Bruchwassers, eingeklemmt Netz und eine kurze Dünndarmschlinge, bläulich-roth gefärbt, mit einigen fibrinösen Belägen versehen. Spaltung des Bruchringes, Reposition des Darmes; es entleerte sich danach eine reichliche Menge gelber, klarer, seröser Flüssigkeit aus dem Abdomen. Einführung eines Jodoformgazebeutels in das Abdomen. Verband. — Der Verband ist bereits am Abend so stark von Flüssigkeit durchtränkt, dass er gewechselt werden muss. Subjectives Befinden gut, Puls und Temperatur normal, Abdomen unempfindlich. Auch an den nächsten beiden Tagen ergiesst sich so viel Flüssigkeit aus dem Abdomen, dass der Verband als völlig durchnässt täglich gewechselt werden muss; das Abdomen ist unempfindlich, der

Meteorismus lässt schnell nach, Temperatur und Puls normal. — Von da ab wird das Secret geringer. Sonstiger Verlauf bietet nichts Besonderes. Patient nach 17 Tagen geheilt entlassen. Das Albumen schwand aus dem Urin innerhalb der ersten Tage.

Der Fall erscheint uns bemerkenswerth wegen der grossen Menge freier Flüssigkeit im Abdomen bei jeglichem Mangel entzündlicher Erscheinungen und bei sonst nachweislich normalen Organen. In diesem Falle hat die Jodoformgazedrainage des Abdomens in der von Mikulicz eingeführten Art ganz besonders gute Dienste erwiesen, insofern sie eine ausserordentlich schnelle Ableitung des Transsudates und damit Entlastung des Abdomens bewirkt hat.

Die Menge derjenigen Flüssigkeit, welche man in Versuchen findet, bei welchen die abgeschnürte Darmschlinge frei, ohne Bruchsack, in das Abdomen versenkt ist, entspricht bei Weitem nicht der unter gleichen Bedingungen in einem künstlichen Bruchsack angesammelten; ein Beweis dafür, dass eine schnelle Resorption von Seiten des Peritoneums gegenüber diesem Transsudat stattfindet. Es wird dadurch auch klar, welche Gefahr die bei einer Darmstrangulation im gewöhnlichen Sinne (Ileus) gesetzten Producte für den Organismus bedeuten, dem sie in schneller Folge zugeführt werden.

Auf die Veränderungen am Peritoneum, welche sich im weiteren Verlaufe einer Einklemmung ausbilden, möchte ich hier nicht weiter eingehen; es ist ja bekannt, dass eine infectiöse Peritonitis sich mit grosser Regelmässigkeit bei längerem Bestande der Darmeinschnürung auszubilden pflegt, ja, dass sie vielleicht die häufigste Todesursache in solchen Fällen darstellt. Es handelt sich dabei gewöhnlich um eine septische diffuse Peritonitis oder um eine fibrinös eitrige; eine Darmperforation braucht nicht immer nachweisbar zu sein, andererseits sind mir ausser den oben citirten Fällen von Körte keine anderen bekannt, in welchen es sich nicht um so schwere Darmveränderungen gehandelt hätte, dass dadurch der Eintritt von Darmbacterien in das Peritoneum a priori wahrscheinlich hätte erscheinen müssen.

c) Veränderungen an der eingeklemmten Schlinge.

Die abgebundene Schlinge ist beim Experiment nach Eröffnung des Abdomens in der Regel leicht zu erkennen; es besteht aber dabei die interessante Thatsache, dass man zuweilen bei Weitem

mehr Darm unterhalb der Einschnürung findet, als vorher abgebunden war; — so fand ich in zwei Fällen je etwa 60 Ctm. statt der vorher abgeschnürten 10—20 Ctm.

Es ist dies eine Thatsache, auf welche schon Schweninger[1]) aufmerksam gemacht hat und welche Kader[2]), der dieselbe vielfach bestätigte und genau studirte, auf den starken Zug zurückführte, den der sich blähende abgeschnürte Darm auf die Nachbarschaft ausübt; der Darm kann daher auch, entgegen der Peristaltik, durch die abschnürende Fadenschlinge schlüpfen. In dem einen meiner Fälle schien der zuführende Darm nachgerückt zu sein, wenigstens gab dieser leichtem Zuge mit dem Finger schnell nach, während der abführende Schenkel fest am Faden adhärirte und gegen denselben stark abgeknickt war; der zweite Fall war unsicher.

Das Aussehen der eingeklemmten Schlinge zeigt die bekannten Veränderungen, bei welchen man jedoch nach meinen Erfahrungen schärfer, als dies gewöhnlich geschieht, zwischen zwei Typen unterscheiden muss.

Bei einer schwachen oder mittelstarken Einklemmung präsentirt sich die abgeschnürte Schlinge in der Regel als ein mehr weniger geblähter elastischer Körper, dessen Wandungen je nach der Dauer der Einklemmung alle Zeichen venöser Stauung von cyanotischer Färbung und leichter Succulenz bis zur schweren blutigen Suffusion und schwärzlichen Verfärbung zeigen. Vielfach ist die Serosa durch Blutextravasate abgehoben, während sich andererseits häufig Lücken in der Darmwand finden, welche nur von einer dünnen Serosaschicht überzogen sind und sich schon äusserlich durch ihre Transparenz verrathen. Die benachbarten Schenkel sind häufig mit einander durch dicke Fibrinschichten verklebt, die zugehörigen Mesenterialgefässe bei genügend langer Dauer der Einschnürung thrombosirt.

Im letzten Stadium dieser Art ist die Darmwand entweder in toto oder nur am Scheitel fast schwarz, glanzlos, matsch, zerreisslich. Die Schnürfurchen zeichnen sich auch meist noch bei diesem Zustande durch ihre hellere blassgraue Farbe aus.

[1]) Schweninger, Experimentelle Studien über Brucheinklemmung. Leipzig. 1873.

[2]) Kader: Zur Frage des localen Meteorismus bei Darmocclusion. Deutsche Zeitschrift für Chirurgie, Bd. 33.

Schneidet man eine solche noch nicht gangränöse Schlinge auf, so findet man — abgesehen von kothigen Beimengungen, die bei Hunden, denen man Morphium gegeben hat, meist gering sind — dieselbe gefüllt mit Gasen und einer blutig-schleimigen Flüssigkeit, deren Menge wechselt.

Sehr deutliche Abweichungen von der Norm lässt die Schleimhaut erkennen. Während dieselbe nämlich in leichten Graden nur hyperämisch und geschwellt erscheint, verliert dieselbe bald ihr festes Gefüge, lockert sich auf, das Epithel und die Zotten gehen verloren oder sind durch leichten Fingerdruck abzustreifen, oder es finden sich ausgebreitete Schleimhautgeschwüre bei intacten äusseren Häuten. Manchmal ist die ganze Schleimhaut, scharf an den Schnürfurchen abschneidend, verloren gegangen, so dass die verdickte und infiltrirte Muscularis zu Tage liegt wie eine gegerbte Haut; an anderen Därmen dagegen beobachtet man auch in der Schleimhaut nur kleine punktförmige Defecte, welche wahrscheinlich zu tiefergehendem Zerfall, zu kleinen Abscessen in der Darmwand und zu den schon von Jobert[1]) beschriebenen punktförmigen Perforationen führen können. Auf die Entstehung derselben komme ich später zurück; sehr schön ausgeprägt fanden wir diese Affection in einem Präparate, das von Herrn Geheimrath Mikulicz durch Darmresection gewonnen wurde, das allerdings einer chronischen Darmstenose angehört. Es handelte sich bei einem etwa 40jährigen Manne um einen seit längerer Zeit bestehenden Tumor des Dünndarms. Der Darm oberhalb der sehr engen Structur war stark erweitert, die Muscularis verdickt, dicht oberhalb der verengten Stelle befand sich in der Darmwand ein kaum linsengrosser Abscess, der alle Schichten der Darmwand durchbrochen und nur noch die stark verdünnte Serosa über sich hatte. Sonstige Erscheinungen einer phlegmonösen Infiltration der Darmwand fehlten.

Während so die Schleimhaut vielfach zu Grunde geht, hat regelmässig auch schon eine theils blutige Durchtränkung, theils kleinzellige Infiltration aller Schichten der Darmwand stattgefunden, wobei namentlich die Serosa sehr häufig von hämorrhagischen Exsudaten abgehoben erscheint; die Darmwand ist in toto erkrankt, in ihrer Ernährung gestört. Die zuerst von Nicaise aufgestellte

[1]) Citirt nach Kader l. c.

Behauptung des Fortschreitens des Zerfalles der Darmwand von innen nach aussen ist daher nicht vollständig wörtlich zu verstehen, wiewohl sie auch nach meinen Erfahrungen trotz gelegentlicher gegentheiliger Behauptungen in grossen Zügen das ganze Bild charakterisirt.

Mikroskopisch bestätigt sich der schon auf diese Weise erhobene Befund bis in seine Einzelheiten. Dasjenige, was zunächst in die Augen fällt, ist auch bei geringgradiger Einschnürung die starke Erweiterung und Thrombosirung der Mesenterial- und submucösen Gefässe, die schichtweise blutige Suffusion der Darmwand und des Mesenteriums. Während anfangs das Epithel noch eine Zeit lang erhalten bleibt, geht dasselbe nachher zu Grunde; eine Zeit lang ragen noch die Zotten als stummelartige Fortsätze in das Darmlumen, bis auch sie allmälig zu Grunde gehen. Später folgt der Zerfall der tieferen Gewebe. Sehr charakteristisch ist in diesem Stadium das Verhalten der Darmwand zu Farbflüssigkeiten, indem selbst ein 24stündiges Liegen der Schnitte (nach vorheriger Härtung in Müller'scher Flüssigkeit und Alkohol) in der Farblösung (Alauncarmin) häufig nur eine ganz minimale, blasse Färbung des Darmepithels und der einzelnen Strata der Darmwand zu Wege brachte, während im Gegensatz dazu die im Gewebe zerstreuten Leukocyten und die Darmfollikel in einem prachtvollen satten Farbenton erschienen. Am längsten erhalten sich in der Regel auch in ihrem Tinctionsvermögen die im Grunde zwischen den Zotten gelegenen Darmepithelien.

Aufgefallen ist mir ferner da, wo das Epithel noch vorhanden war, die grosse Zahl der Becherzellen, welche sich zwischen den übrigen Epithelzellen fanden. Höheren Graden der Stauung folgt dann eine reichliche Ansammlung von Leukocyten in der Darmwand auf dem Fusse, welche stellenweis um die Gefässe angeordnet sind, theilweise regellos die Darmwand durchsetzen oder sich in grösseren Zügen zwischen die Interstitien einschieben und dieselben auseinanderdrängen. Bei eintretender Gangrän verwischt sich die Structur, die Färbbarkeit geht verloren, es findet sich in der Darmwand theilweise bräunliches Pigment und zum Schluss resultirt entweder ein bräunliches, in seiner Structur unkenntliches, gequollenes Gewebe, oder es zeigt sich — namentlich wo die Gangrän eine circumscriptere war, so am Scheitel der Schlinge —

eine mehr anämische Form der Gangrän in Gestalt einiger schmaler, dünner, grauweisser Gewebszüge ohne deutliche Grenzen und ohne Blutbeimengungen.

Der Bacteriengehalt in der Wand der eingeklemmten Darmschlinge wird verschieden angegeben.

Während Ritter (l. c.) Mikroorganismen nur da in der Darmwand fand, wo wirklich Nekrosen eingetreten waren, fand Boennecken dieselben zwar nicht so zahlreich, wie er nach seinen Bruchwasserexperimenten hätte annehmen müssen, immerhin doch bei Weitem häufiger als der vorige. Aehnliches scheint Reichel[1]) gesehen zu haben und ferner Cornil und Tschistovitch[2]).

Ich selbst kann mich dagegen auf Grund meiner Untersuchungen (Färbung mit Gentianaviolett, nach Gram und Weigert, nach Vorfärbung mit Alauncarmin) nur der Ansicht von Ritter anschliessen, indem es mir gleichfalls nur da gelang, Bacterien zu finden, wo es sich um ausgesprochene Nekrosen handelte; einen bestimmten Typus in der Vertheilung der Mikroorganismen konnte ich nur insofern finden, als ich dieselben häufig in langen Zügen dicht über den Längsfasern der Serosa antraf.

Ein schon makroskopisch verschiedenes Bild des Darms erhält man nun aber, wenn es gelingt, die Blutzufuhr durch Umschnürung sofort in der Weise abzuschneiden, dass jede Circulation mit dem Moment aufhört. Es ist auch diese Form schon von Roser[3]) und sehr genau von Kader l. c. beschrieben und auch von König in seinem Lehrbuch besprochen, trotzdem scheint mir dieselbe bisher im Ganzen wenig beachtet.

Entgegengesetzt der Blähung im vorigen Falle ist die Schlinge hier welk, schlaff, in toto von einem eigenthümlich weisslichen Grau mit leicht röthlichem Schimmer. Das Bruchwasser besteht nur aus wenigen schmutzigen Tropfen, den Inhalt der Darmschlinge bildet ebenfalls nur eine ganz geringe Menge einer schmutzigbraunen Flüssigkeit, die Darmwand zeigte in dem einen von mir untersuchten Falle beim Fehlen jeglicher Perforation doch die

[1]) Reichel: Zur Pathologie des Ileus und Pseudoileus. Deutsche Zeitschrift für Chirurgie, Bd. 35, S. 495.

[2]) Cornil und Tschistovisch: Lésions de l'intestin dans le hernies étranglées. Archives de médicine expérimentale etc. 1889, No. 3.

[3]) Roser: Ueber den anämischen Brand der Darmschlinge bei Bruch-einklemmung. Centralblatt für Chirurgie, 1879, No. 40.

Zeichen der Nekrose durch völligen Mangel der Kernfärbbarkeit, die Schleimhaut war leicht abzustreifen, von Blutungen fand sich im Gewebe keine Spur, die Gefässe waren eng, collabirt, enthielten nur eine ganz geringe Menge von rothen Blutkörperchen. Das Bruchwasser enthielt in dem Falle, den ich vor Augen habe, Bacterien.

Es handelt sich also in diesen Fällen im Gegensatz zu der früheren, der Stauung und Gefässthrombose folgenden Gangrän um eine arterielle Anämie, um einen anämischen Brand, wie dies auch Roser hervorgehoben hat.

Zerfallen diese Gewebe aber erst, so erhalten auch sie, wie ich dies in weiteren zwei Fällen zu beobachten Gelegenheit hatte, einen schwärzlichen Farbenton, an dessen Bildung sich wohl die noch vorhandenen Blutreste und Darminhalt betheiligen.

Der Unterschied in der Gasanhäufung im eingeklemmten Darm innerhalb der beiden Typen legt die Vermuthung nahe, dass die eine incarcerirte Schlinge füllenden Gase, soweit sie nicht eine Folge der Fäulniss des stagnirenden Kothes sind, zum grossen Theil ihre Entstehung der fauligen Zersetzung des in das Darmlumen ergossenen Blutes verdanken.

d) Veränderungen am zuführenden Darm.

Die Veränderungen am zuführenden Darm sind nicht nur fast ebenso in die Augen fallend, wie diejenigen der abgeschnürten Schlinge, sondern sie spielen in dem ganzen Verlaufe der Incarceration eine so bedeutsame Rolle, dass vielfach von ihnen ebenso der schliessliche Ausgang abhängt, wie von der Beschaffenheit der eingeklemmten Schlinge selbst.

Ich verweise zum Studium gerade dieser so wichtigen Erscheinungen auf die Arbeiten von Kocher[1]), Reichel[2]), Mikulicz[3]), Kader[4]) und Klemm[5]).

Nach Mikulicz äussern sich diese Veränderungen am zu-

[1]) Kocher: Zur Methode der Darm-Resection bei eingeklemmten gangrän. Hernien. Centralbl. für Chirurgie, 1880, No. 29.

[2]) Reichel: Die Lehre von der Brucheinklemmung. Breslau 1886.

[3]) Mikulicz: Die Behandlung der brandigen Brüche. Berliner klinische Wochenschrift, 1892.

[4]) Kader l. c.

[5]) Klemm: Studien über die pathologisch-anatomischen Veränderungen am Darm infolge von Brucheinklemmung. Dissertation Dorpat, 1889.

führenden Darm in 1. Dilatation und Parese, 2. mehr oder weniger ausgesprochenen Circulationsstörungen, 3. profuser Secretion seitens der Darmschleimhaut, 4. Ulceration und Nekrose der Darmwand.

Auffallend ist zunächst die Thatsache, dass die Veränderungen, welche wir an der eingeklemmten Schlinge beschrieben haben, sich sehr häufig genau in derselben Weise noch eine Strecke weit nach oben erstrecken, und zwar so, dass die ganze Darmwand in den Bereich des pathologischen Processes hineinbezogen erscheint. Im Gegensatz dazu finden sich dieselben zuweilen nur auf der Schleimhaut, aber in ähnlicher Weise wie im incarcerirten Darmtheil. Wie nämlich auch hier die Schleimhaut nicht selten geschwürig zerfallen ist, ohne dass die Darmwand von aussen eine Veränderung zeigt oder einer äusserlich sichtbaren Verfärbung, einem schwarzen Fleck, ein weit grösseres Schleimhautgeschwür entspricht, so ist man unter Umständen nicht wenig erstaunt, bei einer Darmresection sich die Schleimhautnekrose noch weit nach oben erstrecken zu sehen, ohne dass der Darm äusserlich eine Spur von Veränderung gezeigt hätte.

Ich erinnere mich noch sehr gut eines instructiven Falles, den Herr Geheimrath Fischer im Jahre 1888 operirte.

Bei einer gangränösen Dünndarmhernie musste damals vom zuführenden Darm schrittweise resecirt werden, weil bei äusserlich ganz intacter Darmwand die Schleimhaut in eine völlig nekrotische schmierige Masse umgewandelt war. Diese Veränderung erreichte wohl eine Ausdehnung von 20 Ctm., ehe man normale Schleimhaut traf. Darmnaht. Heilung.

Handelt es sich nun bei den eben beschriebenen Processen um die unmittelbare Nachbarschaft der eingeklemmten Schlinge, so bleibt auch der übrige Theil des zuführenden Darms von Veränderungen nicht verschont. Erstens ist der Darm gebläht und wird schliesslich paretisch. Zweitens finden sich Veränderungen in seiner anatomischen Structur, welche nun wieder gleichfalls sich nur auf der Schleimhaut abspielen oder die Dicke der ganzen Wand betreffen können. Die Schleimhaut ist in leichteren Graden einfach hyperämisch, es finden sich aber häufig in ihr sowohl wie im submucösen Gewebe Blutungen, und zwar sowohl in Gestalt grösserer Sugillationen als feiner Petechien.

Diese Blutungen sind bis in den Magen hinein beobachtet worden. Kleine submucöse Blutungen fand auch ich im Magen

meiner Versuchsthiere mehrfach vor, ausserdem sah ich bei einem Hunde (mittelstarke Einklemmung einer Dünndarmschlinge durch 24 Stunden) eine längs gestellte, $2^1/_2$ Ctm. lange, $^1/_2$ Ctm. breite blutige Infiltration der Schleimhaut des Duodenums. Die Entstehung dieser Blutungen wird verschieden aufgefasst; während dieselben im Sinne von Kocher als Gefässzerreissungen in Folge starker Dehnung des Darmrohres aufzufassen sind, sucht Reichel dieselben wegen ihrer Localisation vornehmlich auf der Höhe der Schleimhautfalten durch das Zusammenstossen zwischen peristaltischen und antiperistaltischen Wellen zu erklären. Die Blutungen in der Schleimhaut des Magens sind sicher hauptsächlich die Folgen des Brechactes; vielleicht kommt für das Zustandekommen der Darmblutungen in der geschilderten Form vor allen Dingen die starke Füllung und Stauung in den Gefässen, namentlich der Venen in Betracht, welche wir im zuführenden Darm sehr ausgesprochen finden, und durch welche ohne weitere mechanische Momente sehr leicht eine Durchtrennung der dünnen Gefässwand stattfinden kann. Durch den Zerfall des infarcirten Gewebes entstehen dann wahrscheinlich jene kleinen scharfrandigen, die Schleimhaut durchsetzenden Geschwüre, welche man nicht selten im zuführenden Darm beschrieben findet. Derselben Quelle verdanken wohl auch die punktförmigen Perforationen Jobert's ihre Entstehung. Ausser diesen kleinen Geschwüren eines früheren Stadiums finden sich nun aber bei längerem Bestande des Verschlusses auf der Schleimhaut des zuführenden Darmtheiles grosse und tiefgreifende Verschwärungen, welche auch bei Beseitigung des Hindernisses die Prognose ausserordentlich zu trüben im Stande sind. Ihre Entstehung verdanken sie dem Eindringen von Bacterien in die hyperämische, serös durchtränkte, noch dazu durch die starke Dehnung in ihrer Ernährung beeinträchtigte Schleimhaut.

Ein exquisites Beispiel dieser Art bietet der folgende Fall, der zwar einem Obturationsileus angehört, sich jedoch im Verhalten des zuführenden Darms, abgesehen von der colossalen Blähung desselben, wie sie bei der Strangulation in demselben Abschnitt kaum erreicht wird, durch nichts von ähnlichen Fällen bei der Strangulation unterscheidet.

Krankengeschichte 2. 53jährige Frau, früher gesund, mehrere Entbindungen, darunter die letzte schwer mit wochenlangem Krankenlager. Von

jeher erschwerter Stuhlgang; seit etwa Jahresfrist steigern sich die letzteren Beschwerden. In den letzten Wochen nur noch Stuhl auf Einguss, dabei mehrfach auftretender starker Meteorismus, Brechneigung, Kollern und Schmerzen im Leibe. Auf Einguss erfolgte dann Stuhl unter reichlichem Abgang von Gasen und oft colossalen Kothmassen, darauf für Tage völliges Wohlbefinden unter Nachlass aller Erscheinungen. Jetzt bestehen dieselben seit 2 Tagen in einer noch nie dagewesenen Höhe, ohne dass es gelingt, Stuhl zu erzielen. Schwächliche Frau, blass, Haut trocken, Temperatur normal, Puls normale Zahl, weich, Zunge feucht. Colossaler Meteorismus, man sieht deutlich eine bogenförmig verlaufende dicke geblähte Schlinge im Epigastrium, in welcher auf Reiz Peristaltik eintritt, wobei deutliche Einschnürungen (haustra) sichtbar werden, gleichzeitig Borborygmi zu hören. Ueberall tympanitischer Schall ohne diagnostisch zu verwerthende Differenzen. Leib nicht druckempfindlich; per rectum: im Darm nichts zu fühlen; per vaginam: Uterus retroflectirt, in dicke Schwarten eingebettet etc.

Diagnose: Obturationsileus, wahrscheinlich Tumor der Flexur. — Patientin wird nach der Klinik geschafft, nachdem sich der Zustand rapid verschlimmert hat, sie stirbt aber, ehe eine Operation vorgenommen wird.

Bei der Section kleines ringförmiges Carcinom in der Flexur, retrahirend, das Lumen völlig verschliessend. Colossale Blähung des ganzen Dickdarms, geringere des Dünndarms. Im Dickdarm, namentlich im absteigenden Schenkel, mehrere halbhandtellergrosse Geschwüre parallel den Falten, bis tief in die Muscularis reichend, scharfe Ränder, Schleimhaut über denselben in einen schmierigen graugrünen, leicht abziehbaren Belag verwandelt, Serosa zeigt äusserlich keine Veränderungen etc. —

Ich meine zu diesem Falle, dass sich die hier geschilderten Erscheinungen am zwanglosesten durch die oben mitgetheilte Kocher'sche Theorie erklären lassen.

In anderen Fällen nun bleiben die Veränderungen nicht einfach auf die Schleimhaut beschränkt, sondern betreffen die ganze Darmwand, indem sie sich als seröse Durchtränkung oder schwere blutige Suffusion aller Schichten derselben äussern.

Zwei interessante Beobachtungen dieser Art sind die folgenden:

Krankengeschichte 3.[1]) 47jährige Frau, früher gesund, seit fünf Jahren rechtsseitige Cruralhernie, die seit zwei Tagen eingeklemmt ist. Moribund eingeliefert mit den Zeichen der Peritonitis, nicht operirt, stirbt nach kurzer Zeit.

Section: Eingeklemmt eine Darmschlinge von ca. 7 Ctm. Länge, ziemlich prall gespannt, stark geröthet, ecchymosirt, mit Fibrinmassen bedeckt. Eine Perforation fehlt, ebenso eine deutliche nekrotische Verfärbung der Darmwand. Sehr wenig blutiges, keinen Koth enthaltendes Bruchwasser, feste Einschnürung.

[1]) Dieser Fall ist bereits von Herrn Geheimrath Mikulicz in seiner oben citirten Arbeit über brandige Brüche mitgetheilt.

Eingeklemmte Schlinge liegt 56 Ctm. oberhalb der Klappe; oberhalb der Einklemmung erscheint der Darm in einer Lämge von ca. 2 Mtr. schiefrig verfärbt. Soweit diese Verfärbung aussen reicht, ist die Schleimhaut in nach aufwärts abnehmender Zahl von Blutungen durchsetzt. Ausserdem ist sie nussfarben, schmutzig graugrünlich und mit massenhaften nekrotischen, theils diffus auftretenden, theils in Form von grösseren und kleineren Flocken erscheinenden Fetzen bedeckt, die sich zum Theil ganz leicht wegstreichen lassen, zum Theil aber fester anhaften. Unter denselben liegt dann die Schleimhaut oberflächlich defect vor. Im abführenden Schenkel fehlen diese Veränderungen. Die zugehörigen Mesenterialgefässe sind nicht thrombosirt. Der gesammte Dünndarm ist schwappend mit dünner kothiger Flüssigkeit gefüllt, Wandungen etwas ödematös. — Die weitere Untersuchung giebt von wichtigen Veränderungen noch Oedema pulmonum.

Krankengeschichte 4. 74 Jahre alte Frau, seit Jahren eine hühnereigrosse Inguinalhernie. Seit 5 Tagen Einklemmung.

Status: Sehr abgemagerte Frau, Temperatur 37,3, Puls kräftig und mässig frequent. Urin enthält Indican, kein Eiweiss. Abdomen stark aufgetrieben, man sieht durch die Bauchdecken hindurch die stark meteoristisch geblähten Darmschlingen. Die Auftreibung ist gleichmässig über das Abdomen verbreitet. Abdomen mässig schmerzhaft, freie Flüssigkeit in den abhängigen Partien nachweisbar. Rechtsseitige gänseeigrosse, incarcerirte Cruralhernie, Haut darüber nicht verändert.

Abends Operation: Die den Bruchsack umgebenden Weichtheile leicht ödematös infiltrirt. Bruchsack leicht erkenntlich, sehr verdünnt, zerreisst beim Anfassen mit der Pincette. Im Bruchsack nur wenige Tropfen einer sanguinolenten trüben Flüssigkeit. Als incarcerirt erweist sich eine ca. 5—6 Ctm. lange Dünndarmschlinge. An dem freien Rande derselben mehrere ca. erbsengrosse grüngelbliche Flecken, welche als so weit verdünnt sich erweisen, dass man dadurch den Darminhalt sehen kann. Der übrige Theil des incarcerirten Darms dunkelroth, blau, ödematös geschwollen, trüb. — Spaltung des Bruchringes von aussen nach innen durch schichtweises Vorgehen. Aus der Bauchhöhle entleert sich eine grössere Menge einer wenig trüben serösen Flüssigkeit. Die Gedärme sind stellenweise lebhaft injicirt, der zuführende Darm von einem ca. zweimal so grossen Umfange als der abführende. Der dicht der Bruchpforte anliegende Theil des zuführenden Darms ödematös geschwollen, dunkel blauroth gefärbt, trübe, an den Mesenterialgefässen zahlreiche Thromben. Auch am abführenden Darm sind dieselben Veränderungen in geringem Grade vorhanden. Beim Vorziehen des Darms zeigt der zuführende Darm noch etwa auf 2 Mtr. und der abführende auf eine Entfernung von 50 Ctm. folgende Veränderungen: Darmwand lebhaft injicirt, fleckweise in kurzen Abständen schwärzliche schmale Stellen von geringer Breite, welche namentlich am freien Rande der Darmschlinge auftreten und halbringförmig das Darmrohr umgeben; auf dem Durchschnitt sieht man hier keinen Unterschied zwischen den einzelnen Schichten des Gewebes. Zahlreiche Thromben in den zugehörigen Mesenterialgefässen. Es wird daher der Darm an diesen Stellen für gangränös gehalten

und vom zuführenden Darm $1^3/_4$ Mtr., vom abführenden ca. 50 Ctm. resecirt; beide Darmenden werden in die Wunde eingenäht. — Tod im Collaps nach wenigen Stunden.

Endlich kann ich noch einen dritten Fall hier anführen, dessen Mittheilung ich der Liebenswürdigkeit von Herrn Professor Kast verdanke.

Bei einer älteren Frau, welche wegen einer Myelitis transversa im Hamburger allgemeinen Krankenhause behandelt wurde, trat ziemlich plötzliches Blutbrechen ein, ohne dass es gelungen wäre, die Ursache desselben sicher festzustellen; kein Stuhl, Leib etwas aufgetrieben, druckempfindlich, innerhalb weniger Stunden Tod.

Bei der Section findet sich vielleicht in Folge einer alten Perityphlitis eine bandartige Adhäsion zwischen Blinddarm und Bauchwand und durch dieselbe eine tiefsitzende, nicht sehr lange Dünndarmschlinge abgeklemmt. Von da aus ist der ganze zuführende Darm hämorrhagisch infarcirt bis zum Magen hinauf, seinen Inhalt bildet eine grosse Menge dickflüssigen Blutes. Die zugehörigen Mesenterialgefässe sind theilweise thrombosirt.

Schliesslich will ich noch erwähnen, dass ich einen ähnlichen Befund hatte in dem oben angeführten Experiment 16, bei dem es sich um eine Einklemmung einer ca. 60 Ctm. langen Dünndarmschlinge handelte: hier erstreckte sich die blutige Suffusion, welche das Bild an der abgeschnürten Darmpartie beherrschte, ebenfalls eine grosse Strecke nach aufwärts und auch auf den abführenden Darm, um allmälig an Intensität abzunehmen; bis in die kleinsten Dünndarmschlingen hinein und nach unten bis in den Dickdarm war jedoch eine ausserordentlich starke Hyperämie der Schleimhaut zu verzeichnen.

Was die Erklärung für das Zustandekommen dieser ausgedehnten Circulationsstörungen anbetrifft, so werden wir nicht fehlgehen, wenn wir dieselben innerhalb der an die Einschnürung angrenzenden Partien auf die Widerstände zurückführen, welche im Stromgebiet durch die Ausschaltung eines mehr oder weniger grossen Gefässbezirks gesetzt sind. Es kommt zur Stauung und Thrombose, welch letztere sich weit über die direct abgebundenen Mesenterialgefässe hinaus fortsetzen kann, fand ich doch Thromben zweimal auch in Pfortaderästen der Leber, die, mögen sie nun autochthon oder verschleppt gewesen sein, doch andeuten, welche Widerstände noch in weiteren Bezirken der Strombahn eingeschaltet sein können. Natürlich müssen dieselben nun ihre Rückwirkung auf grössere Gebiete der Darmwand haben,

und zwar ist hier um so ungünstiger der zuführende Darm gestellt, weil der Blutreichthum desselben in Folge der gesteigerten Peristaltik — wie bei jedem arbeitenden muskulösen Organ — ein ganz besonders starker ist; kommt dann, wie in vielen Fällen noch ein allmähliches Sinken der Herzkraft hinzu, so ist damit schliesslich noch ein neues Moment für Stauungserscheinungen schwerster Art im Darm geschaffen.

Ich will gleich hier bemerken, dass ich den erhöhten Druck in dem Pfortadergebiet und dadurch fortgesetzt in der V. cava zusammen mit einem Sinken der Herzkraft auch für die weiteren Stauungserscheinungen verantwortlich mache, welche ich im Bereiche der Abdominalorgane, insonderheit der Nieren constatiren konnte.

Die zuletzt mitgetheilten Krankengeschichten entbehren aber auch nicht einer gewissen principiellen Bedeutung für die Praxis.

Ich entsinne mich noch sehr wohl, wie sehr wir in dem oben mitgetheilten Falle 4, bei welchem ich einem meiner Herren Mitassistenten in Abwesenheit des Chefs assistirte, in Verlegenheit waren und wie schliesslich die ausgedehnte Resection als das Rationellste erschien, da wir einen so schwer der Gangrän verdächtigen Darm keinesfalls in der Bauchhöhle lassen wollten — und doch hat uns nicht nur der klinische Verlauf Unrecht gegeben, denn die Patientin ist nach der eingreifenden Operation überhaupt nicht mehr erwacht, sondern es hat auch die mikroskopische Untersuchung das Vorgehen nicht gerechtfertigt, indem dieselbe an den verdächtigen Stellen zwar Blutungen im Gewebe, aber keine Nekrosen und keine Bacterien ergab.

Ich meine, wir hätten uns darauf beschränken sollen, nach Resection des vorliegenden sicher der Gangrän verfallenen Darmstückes einen Anus praeternaturalis anzulegen, um vor allen Dingen den Darm von den stauenden Fäcalmassen zu befreien.

Auch in den beiden anderen im Zusammenhang damit referirten Fällen von Darmstrangulation wäre die Anlegung eines widernatürlichen Afters wohl das Zweckmässigste gewesen, besonders in dem dritten Falle, in welchem die totale Entfernung der gesammten erkrankten Partie sowohl an technischen Schwierigkeiten, als an der functionellen Bedeutung derselben gescheitert wäre.

Wir müssen also zugeben, so überzeugte Anhänger wir auch von der Darmresection und primären Darmnaht bei gangränösen Hernien sind, dass es gewisse Fälle giebt, in welchen wir der viel unvollkommeneren Methode der Anlegung eines widernatürlichen Afters vor der Hand nicht entrathen können; — das sind aber Fälle, die wahrscheinlich auch auf diese Art nicht zu retten sind.

Klinisch möchte ich dann noch hinzufügen, dass die bisher beschriebenen Veränderungen am zuführenden Darm deswegen so bedeutsam sind, weil sie zu Perforationen auch in einiger Entfernung von der Einklemmung die Veranlassung geben können; so findet sich dies Ereigniss dreimal unter den Fällen, welche Herr Geheimrath Mikulicz in seiner schon citirten Arbeit anführt.

Endlich verlangt noch eine kurze Erwähnung der Inhalt des zuführenden Darmes.

Derselbe besteht bei Hunden aus einer dünnen, schleimig-fäculenten, häufig mit Blut untermischten Masse, bei Kaninchen dagegen findet man in der Regel den Darm oberhalb des Hindernisses mit einer sehr reichlichen, dünnen, trüben schleimigwässrigen Flüssigkeit erfüllt; es finden sich also hier Verhältnisse, welche sehr an die beim Menschen in gewissen Fällen von Ileus erinnern. Ueber den Ursprung dieser abnormen Flüssigkeitsmengen hat man bekanntlich zwei Theorieen aufgestellt, indem die einen eine rasche und ausgiebige Transsudation von Blutserum in das Darmlumen dafür verantwortlich machten, während andere das Vorhandensein derselben von einer sehr gesteigerten Thätigkeit der drüsigen Elemente der Darmschleimhaut abhängig machen wollten.

Im ganzen ist die letztere Anschauung jetzt durch die bekannten Versuche von Hermann an Hunden mit sogenannten Darmringen die herrschende geworden und Reichel[1]) sucht für dieselbe in seiner Arbeit über Ileus und Pseudoileus einen neuen Beitrag zu liefern, indem er auf die von ihm gefundene Thatsache hinweist, dass sich unter den Drüsenepithelien des zuführenden Darmes als Zeichen der regen functionellen Betheiligung nur wenig Becherzellen fänden, die Epithelzellen vielmehr klein, dicht gedrängt und stärker granulirt erschienen.

Die Wahrheit liegt wohl hier in der Mitte; wo wir so aus-

[1]) Reichel: Deutsche Zeitschrift für Chirurgie, Bd. 35, S. 495.

gedehnte Stauungserscheinungen und Circulationsstörungen gerade am zuführenden Darm nachgewiesen haben, wo sich ferner ein seröses Transsudat als Ausdruck davon im Peritoneum findet, da lässt sich wohl annehmen, dass in gleicher Weise eine Ausscheidung von Serum in das Innere des Darmes stattfindet, dessen Menge bei der ausserordentlich reichlichen Versorgung der Darmwand mit feinen Kapillaren selbst bei relativ geringen Druckschwankungen eine beträchtliche Grösse erreichen kann. In der That sieht man bei einem Hunde, dem man ein genügendes Quantum einer Farblösung intravenös injicirt — ich nahm in einem Versuche circa 200 Cbctm. einer koncentrirten wässerigen Methylenblaulösung bei einem mittelgrossen kräftigen Hunde, das Blutserum erschien stark gefärbt, Dauer des Versuches bei langsamem Injiciren in die V. jugularis zehn Minuten — sofort bei der Beendigung des kurz dauernden Versuches den Darm mit einer dünnflüssigen blau gefärbten Masse erfüllt, eine Erscheinung, für welche allein die Annahme einer reichlichen Transsudation aus den Blutgefässen die genügende Erklärung giebt.

c) Veränderungen am abführenden Darm.

Sehr kurz sind die Erscheinungen am abführenden Darm zu schildern, indem ich mich beschränken möchte nur darauf hinzuweisen, dass ich mich keineswegs von der gewöhnlich angenommenen relativen Integrität desselben überzeugen konnte, indem ich nicht nur in den oben mitgetheilten Krankengeschichten, sondern auch in manchen meiner Experimente Circulationsstörungen mancherlei Art auch im abführenden Darm antraf, die einen ähnlichen Wechsel in ihrer Intensität zeigten, wie die oben am zuführenden beschriebenen, von denen allerdings zu sagen war, dass sie niemals eine solche Grösse und Ausdehnung erreichten wie die vorigen, vielmehr häufig nur in Hyperämieen und punktförmigen Schleimhautblutungen bestanden.

Nicht selten fand ich im abführenden Darm namentlich bei tiefem Sitz der Einklemmung dickflüssiges Blut auf der Schleimhaut fest anhaftend. Die abgeklemmte Schlinge enthielt ebenfalls dabei einen stark blutigen Inhalt, jedoch war dann jedesmal die Einschnürung so fest, dass mir ein mechanischer Transport nach den tiefer gelegenen Darmpartieen unwahrscheinlich erschien; ich

nahm daher an, es handele sich dabei um Stauungsblutungen, die an demselben Orte entstanden seien, wenn sich auch nicht selten nichts weiter als eine starke Hyperämie der Schleimhaut mit kleinen punktförmigen submucösen Extravasaten am fraglichen Orte constatiren liess.

Ob der menschliche Darm so leicht zu Blutungen geneigt ist, wie der des Hundes, ist fraglich, die Untersuchung der ersten Dejektionen nach erfolgter Taxis oder Herniotomie würde jedoch vielleicht öfters blutige Beimengungen ergeben, wie sie überhaupt manche Schlüsse auf den Zustand des Darmes erlauben würden.

f) Folgeerscheinungen am abgeklemmten Darm etc.

Ueber die Veränderungen, welche als Folgeerscheinnngen eingeklemmter Hernien zurückbleiben, konnte ich durch die Untersuchung der in Tabelle IIb wiedergegebenen Fälle wenigstens einigen Aufschluss erlangen.

Während sich bei geringen Graden der Einklemmung der Darm später häufig nur durch eine gewisse Verdickung seiner Wand und die mangelnde Glätte seiner Serosaoberfläche auszeichnet, bestehen in anderen Fällen ausgedehnte Verklebungen mit der Nachbarschaft, welche nicht selten die Schlinge in einer Lage fixiren, die eine ungestörte Kothpassage sehr zu behindern scheint; und doch fand ich bei meinen Hunden niemals eine Erscheinung, welche auf ein solches Ereigniss hindeutete. Offenbar genügt die Kraft der Muskulatur des oberhalb gelegenen Darmabschnittes, um dies Hinderniss zu überwinden, hat ja doch auch Herczel[1]) in seinen Experimenten relativ schnell eine wahre Hypertrophie der Darmmuskulatur oberhalb einer künstlich angelegten Stenose nachgewiesen.

Ausserdem scheint ja der Hundedarm nach dieser Richtung ganz besonders günstig gestellt, da es z. B. Reichel niemals gelang, durch einfache Abknickung bei Hunden einen Darmverschluss herbeizuführen (cfr. Ileus und Pseudoileus l. c.).

Interessanter sind diejenigen Fälle, in welchen es nach Reposition einer eingeklemmten Hernie nicht nur zu Verklebungen mit der Nachbarschaft nnd zu Abknickungen, sondern zu wirklichen

[1]) Herczel: Experimentelle u. histologische Untersuchungen etc. Zeitschrift für klinische Medicin, 1886.

Stenosen des Darmes kommt. Dieselben haben ihren Sitz gewöhnlich an der Schnürfurche.

Klemm hat in seiner schon citirten Arbeit 6 solcher Fälle zusammengestellt, die in 2 Fällen bis zum vollständigen Verschluss des Darmlumens in Folge der Verklebung der entzündeten Schleimhautoberfläche geführt hatten, während in den 4 übrigen mehr oder minder hochgradige Stenosirungen an der Schnürfurche bestanden.

Ein sehr interessanter Fall von narbiger Darmstenose nach einer Brucheinklemmung ist von Garrè beschrieben (Brun's Beiträge, Bd. IX). Im Gegensatz zu den früher bekannten Fällen handelte es sich hier um eine Verengerung eines grossen Theiles der vorher eingeklemmten Schlinge, indem die Länge der stenosirten Partie sich 7 Ctm. weit über den Darm erstreckte.

Im ganzen darf man jedoch wohl sagen, dass derartige Störungen selten, ja eigentlich auffallend wenig beobachtet werden; in der Breslauer Klinik wurde innerhalb der letzten sechs Jahre nur einmal ein Fall von Darmstenose nach Reposition einer eingeklemmten Hernie beobachtet; ein operativer Eingriff erwies sich jedoch auch in diesem Falle als überflüssig.

g) Veränderungen an den anderen Körperorganen ausser dem Darm im Verlaufe der Incarceration.

Geben wir nun zur Schilderung der übrigen Organveränderungen über, welche sich an eine Darmincarceration anschliessen können, so erregen unsere Aufmerksamkeit wegen der Mannigfaltigkeit der pathologischen Störungen zunächst diejenigen Fälle, welche unter dem Bilde einer septischen Erkrankung verlaufen. Ich möchte allerdings gerade diese Formen nicht besprechen, weil es mir wesentlich darauf ankommt zu zeigen, dass der Vorgang der Darmstrangulation an sich gewisse typische Einflüsse auf die Struktur auch entfernter Organe ausübt, jene Veränderungen aber in dem Wesen des septischen Processes begründet sind und von anderen septischen Erkrankungen nichts Abweichendes darbieten.

Werde ich mich daher im Folgenden wesentlich darauf beschränken, das Bild gewisser Störungen im Frühstadium zu zeichnen, so möchte ich mir, was die vorigen anbetrifft, nur wenige Worte über den Modus der Infektion vom Darm aus gestatten.

Spielen auch bei dem Zustandekommen des septischen Processes, der so vielfach an das Bild einer schweren Intoxikation erinnert, chemische Produkte gewiss eine Hauptrolle, so sind wir dennoch bei unserer mangelhaften Kenntniss derselben vorläufig darauf angewiesen, in den Bakterien die Hauptträger der septischen Infektion zu suchen und die Verbreitungswege derselben beim Studium des Fortschreitens des Processes zum Ausgangspunkt der Betrachtung zu nehmen.

Nun wird gerade bei der Darmstrangulation den Bakterien des Darmes der Eintritt in den Lymph- und Blutstrom und somit eine allgemeine Verbreitung im Körper relativ leicht gemacht, nicht nur durch die Veränderungen an der abgeschnürten Schlinge selbst, sondern vor allen Dingen auch durch die zahlreichen Gewebsverletzungen namentlich an dem zuführenden Darm mit ihrer breiten Eröffnung der Lymph- und Blutbahnen. — Es ist in diesem Sinne sehr interessant, dass Tavel u. Lanz schon im Peritonealexsudat bei zwei eingeklemmten Hernien Bakterien fanden (cfr. oben) zum Zeichen dafür, dass nicht nur in der incarcerirten Schlinge selbst die Quelle einer Infektion zu suchen ist.

Handelt es sich in diesen Fällen nicht um einen incarcerirten Darm sensu strictiori, sondern um eine Darmstrangulation im weiteren Sinne, um einen Strangulationsileus, so ist es natürlich vor allen Dingen die Resorption seitens des Peritoneums, welches die Aufnahme infektiösen Materiales im weitesten Sinne besorgt.

Unter diesen Umständen kann es nicht Wunder nehmen, wenn der Nachweis von Darmbakterien sowohl im Blute als in den parenchymatösen Organen bei eingeklemmten Hernien sowohl als beim Ileus bereits mehrfach gelungen ist.

So fand Barbacci[1]) bei sechs Typhusperforationen zweimal B. coli im Blute, nachdem er dasselbe auch im peritonealen Exsudat nachgewiesen hatte; ebenso waren die Untersuchungen von Malvoz[2]) bei verschiedenen Perforationen viermal von positivem Erfolge begleitet. Ziegler (l. c.) untersuchte in sechs Fällen von Perforationsperitonitis beim Menschen bezw. bei Darmgangrän das Blut entweder sofort bei der Aufnahme oder nach dem Tode des Pat. auf Bakterien und fand zweimal in demselben Bakterien, bei sechs

[1]) und [2]) Citirt nach Ziegler l. c.

Fällen von künstlicher Einschnürung beim Thier (Bruchsack nicht angewandt) im Blut nur einmal Bact. coli. Fischer u. Lewy[1]) ferner konnten bei zwei Fällen von gangränösen Hernien beide Male Darmbakterien in den Lungen nachweisen und zwar einmal Bact. coli allein, einmal dasselbe gepaart mit Staphylokokken. Schliesslich fand Canon[2]) das B. coli einmal im Blute bei einer eingeklemmten Hernie, die zur Perforativperitonitis geführt hatte und Galeazzi[3]) dasselbe zweimal im Blute bei drei letal verlaufenden eingeklemmten Hernien. Bei diesen drei Kranken fand sich auch interessanterweise das B. coli im Urin, und zwar nimmt G. auf Grund von später ausgeführten Thierversuchen an, dass zunächst durch die Stoffwechselprodukte der Bakterien eine Nephritis hervorgerufen würde, welche im weiteren Verlaufe eine Ausscheidung der Bakterien selbst zur Folge habe. Der Uebertritt von Bakterien in das Blut könne auch ohne Vermittelung des Peritoneums stattfinden.

In einer späteren Arbeit führt dann Barbacci[4]) aus, dass man in Leichen von Personen, welche an Perforativperitonitis zu Grunde gegangen seien, sehr häufig das b. coli commune auch im Blute des Herzens antreffe, doch sei dieser Befund als Leichenerscheinung anzusehen oder höchstens der Agone zuzuschreiben, indem dasselbe nicht nur in einigen Fällen vollständig vermisst wurde, sondern auch beim Hunde jederzeit im Blute fehle, sobald die Sektion genügend zeitig vorgenommen werde.

Zu diesem letzten Punkte muss ich bemerken, dass ich bei drei Kaninchen, bei welchen ich eine 5mm breite schlitzförmige Oeffnung in dem kothgefüllten Blinddarm angelegt hatte, das B. coli unmittelbar nach der Tödtung der Thiere nach 12 Stunden sowohl im Herzblute als in allen Organen in Reinkultur und in relativ grosser Menge nachweisen konnte.

In fünf anderen Versuchen an zwei Kaninchen und drei Hunden

---

[1]) Fischer und Lewy: Zwei Fälle von incarcerirter gangränöser Hernie mit complicirenden Bronchopneumonieen. Bacteriol. Untersuchungen. Deutsche Zeitschr. für Chirurgie, Bd. 32.

[2]) Canon: Bacteriologische Blutuntersuchungen bei Sepsis. Deutsche medicin. Wochenschrift, 1893, No. 43.

[3]) Galeazzi refer. Centralblatt für Chirurgie, 1894, No. 4.

[4]) Barbacci: Ueber Aetiologie und Pathogenese der Peritonitis durch Perforation. Centralbl. für allgemeine Pathologie und pathologische Anatomie. 1893. No. 19.

suchte ich dann den Uebergang von Darmbakterien in das Blut in der Weise zu studiren, dass ich eine Umschnürung des Darmes vornahm, die Schlinge in das Abdomen zurückbrachte und die Thiere im Laufe der ersten 24 Stunden tödtete. Ich fand hier nur zweimal das B. coli im Blute, und zwar waren in beiden Fällen — wenn auch kleine — Perforationen eingetreten, also ähnliche Verhältnisse geschaffen, wie in den vorigen drei. Beide Male aber war die Menge bedeutend.

Diese Versuche insgesammt beweisen, dass der Uebergang von Darmbakterien in das Blut nicht nnr ziemlich schnell erfolgt, sondern dass auch im Blute wahrscheinlich rasch eine Vermehrung derselben stattfindet; sie zeigen aber auch ferner die relative Undurchlässigkeit der nicht nekrotischen Darmwand für Bakterien aufs neue.

Ziegler fügt auf Grund seiner Untersuchungen hinzu, dass die Darmbakterien nach einiger Zeit aus dem Blute verschwänden; das ist natürlich richtig, wie schon die Fälle von spontan geheilter Darmperforation, bei welchen doch nach unseren Versuchen ebenfalls eine reichliche Anhäufung von Bakterien im Blute angenommen werden muss, hinlänglich beweisen. Ich sah dieses Ereigniss in drei weiteren Versuchen, in welchen ich Kaninchen Darmperforationen angelegt hatte, einmal eintreten.

Von diesen Thieren starb das eine — 1 cm breite Dünndarmperforation — innerhalb des ersten Tages an septischer Peritonitis; das zweite — Perforation des Dickdarmes von gleicher Länge — nach acht Tagen an einem grossen Kothabscess, das dritte wurde nach fast einem Vierteljahr getödtet, nachdem es keinerlei Krankheitserscheinungen dargeboten hatte — bei der Section fand sich an der Stelle der Darmverletzung eine kaum kenntliche lineäre Narbe, während der Darm nur ganz leicht mit der Nachbarschaft verklebt war.

Ich will an dieser Stelle nicht verschweigen, dass auch Ziegler, ähnlich wie Galeazzi (cfr. oben), auf Grund weiterer Studien zu dem Schluss kommt, dass die Propagation der Bacterien nicht im Stande sei, allein das klinische Bild und die Summe der pathologischen Erscheinungen zu erklären; ich selbst habe in dieser Richtung keine Versuche angestellt, indessen werden die nachstehenden Ausführungen wenigstens bis zu einem gewissen Sinne

den Beweis bringen, dass es zum mindesten nicht allein die Wirkung von Mikroorganismen ist, welche im Verlaufe der Darmstrangulation gewisse deletäre Einflüsse geltend macht.

Am Interessantesten erweist sich unter den parenchymatösen Organen der Bauchhöhle die Untersuchung der Nieren.

Bekanntlich hatte man gewisse Störungen in der Urinentleerung, namentlich das Auftreten von Anurie schon lange im Zusammenhang mit Invaginationen und Darmstrangulationen beobachtet, ohne jedoch darin ein mehr als zufälliges Symptom zu erblicken, bis Englisch[1]) im Jahre 1879 zum ersten mal das häufige, ja fast constante Auftreten von Eiweiss im Urin bei eingeklemmten Brüchen betonte und später in einer grösseren Arbeit diese Behauptung mit zahlreichen klinischen Daten belegte; fast zu gleichen Resultaten kam auch Frank,[2]) welcher bei 26 eingeklemmten Brüchen, welche die Herniotomie nothwendig machten, in 22 Eiweiss im Harn nachweisen konnte, während er allerdings unter 12 durch Taxis reponirten Brüchen nur einmal Albuminurie antraf.

Die von beiden Autoren gefundene Thatsache ist später so vielfach bestätigt worden (cfr. auch meine oben mitgetheilten Fälle), dass diese Erfahrung nunmehr Gemeingut aller Kliniker geworden ist; merkwürdig wenig hat man sich dagegen, wie mir scheint, um die etwaigen Nierenveränderungen gekümmert, welche einen acuten Darmverschluss begleiten können.

Es ist mir nur eine Arbeit bekannt, welche sich im Detail mit dieser Frage beschäftigt, nämlich die unter Schönborn's Leitung ausgeführte Untersuchung von Klopstock.[3])

Meine eigenen Untersuchungen beziehen sich auf die nicht gangränösen Hernien der Tabelle 2.

Was ich auf Grund derselben aussagen kann. ist folgendes:

Es finden sich auch schon in den ersten Stadien der Einklemmung Veränderungen in den Nieren, welche das Auftreten von Albumen völlig erklären können.

Dieselben waren in den von mir untersuchten Fällen nicht überall ausgesprochen, im Gegentheil wurden dieselben mehrfach

---

[1]) Englisch: Ueber Albuminurie bei eingeklemmten Eingeweidebrüchen.
[2]) Frank: Berliner klinische Wochenschrift, 1887, No. 38.
[3]) Klopstock: Ueber Albuminurie bei incarcerirten Hernien. Dissertation. Würzburg 1889.

absolut vermisst, ohne dass es gelungen wäre, für dieses verschiedene Verhalten einen genügenden Grund ausfindig zu machen. Trotzdem muss ich sagen, dass in der Regel das Bild der Niere folgendes war: Niere sehr blutreich, die Gefässe der Rinde sind namentlich prall gefüllt, ebenso die Glomeruli strotzend voll Blut, das Glomerulusepithel zum Theil verloren gegangen, im Kapselraum nicht selten rothe Blutkörperchen, welche den Zwischenraum bis zur Kapselmembran ausfüllen, und zelliger Detritus, das Epithel der gewundenen Kanälchen zeigt häufig Zeichen von beginnender Nekrose (schlechte Färbbarkeit der Kerne).

Die Untersuchung war an Präparaten ausgeführt worden, welche zuerst in Müllerscher Flüssigkeit und nachher in Alkohol gehärtet waren.

Es ist mir sehr interessant, dass Klostock zu fast gleichen histologischen Resultaten kommt, nur war bei ihm die Degeneration der Epithelien, bestehend in trüber Schwellung und Verfettung, in der Regel viel deutlicher ausgesprochen, als bei meinen Präparaten; indessen erklärt sich diese Differenz durch die verschieden lang gewählte Zeit der Einklemmung, indem K. in seinen Versuchen dieselbe in minimo 1½, in maximo 4 Tage bestehen liess. Eiweiss konnte K. trotz bestehender Nierenveränderungen nicht in allen Fällen nachweisen, dagegen trat stets eine Herabsetzung der Harnmengen und häufig Anurie ein, die allerdings durch normale Grösse der Harnabsonderung im weiteren Verlaufe des Versuches abgelöst werden konnte. Im ganzen schien ein Abhängigkeitsverhältniss zwischen der Grösse der Einklemmung und der Stärke der Nierenveränderung im Sinne direkter Proportion zu bestehen. Bei geringeren Graden der Einklemmung nahmen die Veränderungen an den Glomerulis die erste Stelle ein, die Degeneration der Epithelien war eben nur angedeutet. K. sieht in diesem Befinden den Beginn einer acuten parenchymatösen Nephritis.

Ein Unterschied in unseren Versuchen besteht darin, dass K. niemals einen Bruchsack verwandte, sondern die unterbundene Schlinge einfach in das Abdomen des Versuchsthieres reponirte; da bei seinen Versuchen mehrfach schwere Veränderungen der Darmwand bis zur Gangrän derselben konstatirt wurden, so war bei dieser Versuchsanordnung die Aufnahme von Bakterien und die

Resorption von Produkten der Fäulniss und des Gewebszerfalls sehr erleichtert.

In meinen Versuchen war durchweg ein Bruchsack verwandt worden, die Untersuchung des Bruchwassers hatte entweder gar keine Bakterien geliefert oder das Vorhandensein derselben nur in sehr geringem Maasse ergeben, auch konnte bei der kurzen Dauer der Einklemmung eine Resorption von toxisch wirkenden Substanzen aus dem stagnirenden Darminhalt oberhalb der Einschnürung, dessen Menge ausserdem sehr gering war, nicht in Frage kommen; ich glaube daher nicht, dass es sich in meinen Fällen um das Produkt einer Entzündung gehandelt hat, sondern sehe in dem von uns gezeichneten mikroskopischen Bilde das typische Verhalten der Stauungsniere, wofür auch makroskopisch das blaurothe Aussehen des Organs in vielen Fällen, die starke Venenzeichnung auf der Oberfläche der Kapsel und die Succulenz des Gewebes sprachen; dass es aber im weiteren Verlaufe einer Darmstrangulation, sei es einer eingeklemmten Hernie oder eines Ileus im gebräuchlichen Sinne des Wortes zu einer parenchymatösen Entzündung in den Nieren, sowie in anderen Organen kommen kann, nun, dass habe ich schon oben ausgesprochen, nur glaube ich nicht, dass das Auftreten von Eiweiss im Harn jedesmal mit Sicherheit auf das Bestehen einer akuten Nephritis im streng pathologischen Sinne hindeutet.

Aehnliche Stauungserscheinungen glaubte ich an der Milz konstatiren zu können; das Organ ist cyanotisch, leicht geschwellt, sehr blutreich, unter der Kapsel fanden sich mehrfach Blutungen in das Gewebe, in denen Bakterien vermisst wurden, zwischen den Pulpasträngen zahlreiche, eben in Zerfall begriffene rothe Blutkörperchen und oft auffallend viel frisches Blutpigment.

In der stets sehr blutreichen Leber fand ich in 2 Fällen frische Thromben in Pfortaderzweigen, deren Fibrinnetz sehr deutlich sichtbar zu machen war, und einmal bestand ein Katarrh der Gallenwege mit ziemlich zellreichem Exsudat bei frühzeitig beginnender kleinzelliger Infiltration um die Gefässe herum.

Endlich bilden noch ein besonders wichtiges Glied in der Kette der pathologischen Erscheinungen die Veränderungen an den Lungen, welche gerade durch neuere Untersuchungen ein besonderes Interesse erlangt haben.

v. Wahl[1]) ist wohl der erste gewesen, welcher auf den Zusammenhang gewisser Lungenerkrankungen und des Darmverschlusses aufmerksam gemacht und dieselben als septische gedeutet hat; wie weit er durch die bakteriologische Untersuchung Recht erhalten hat, ist bereits oben erwähnt; ausserdem hat Pietrzikowski[2]) in neuerer Zeit auf eine besondere Art von Lungenerkrankungen im Anschluss an eingeklemmte Hernien, sei es, dass dieselben durch Taxis, sei es, dass sie durch Herniotomie behandelt waren, hingewiesen, indem er an der Hand des Experimentes sowohl als auf Grund klinischer Erfahrung den Nachweis zu erbringen suchte, dass häufig nach erfolgter Reposition Lungeninfarkte entständen, indem sich nach Lösung der Incarceration Thromben aus den Mesenterial- oder Darmgefässen losrissen, die durch direkte Verbindungen zwischen Pfortader und V. cava in das rechte Herz verschleppt und von hier aus als Emboli in die Lunge getrieben würden, woselbst sie zur Bildung von Infarkten die Veranlassung abgäben; sei ein solcher Embolus inficirt, so könne sich an einen solchen Infarkt eine mehr oder weniger ausgedehnte Entzündung anschliessen. In einem seiner Experimente hat P. auch einen Infarkt der Leber beobachtet.

Während nun diese Auffassung gelegentlich von Klinikern auch als die ihrige anerkannt wurde (Pietrzikowski über Gussenbauer, Lanz [l. c.] über Kocher), so hat diese Arbeit doch einen lebhaften Widerspruch gefunden von Lesshaft[3]), welcher die Resultate derselben sowohl an der Hand des Leichenmaterials des Berliner pathologischen Institutes zu widerlegen, als auch durch Widerholung der Versuche derselben ihre experimentelle Stütze zu berauben versuchte. Infarkte fand derselbe niemals in den Lungen nach gelöster Darmeinschnürung, dagegen bei Hunden zuweilen Pneumonien, bei denen er einmal ganz sicher durch den Nachweis von Speiseresten in den Bronchiolen ihren Character als Schluckpneumonie feststellen konnte, die er aber insgesammt in der gleichen Weise aufzufassen sich für berechtigt hält, nachdem er dieselben

[1]) v. Wahl: Die Laparotomie bei Achsendrehungen des Dünndarmes. Archiv für klinische Chirurgie. 1889, Bd. 38.

[2]) Pietrzikowski: Ueber die Beziehungen der Lungenentzündung zum eingeklemmten Bruche. Verhandlungen vom XVIII. Chirurgen-Congress. S. 216.

[3]) Lesshaft: Ueber die nach Lösung incarcerirter Hernien auftretenden Lungenerscheinungen. Virchow's Archiv, Bd. 123, p. 335.

niemals bei Kaninchen auftreten sah, welche bekanntlich niemals oder höchst selten erbrechen.

Ich selbst habe die Versuchsbedingungen von Pietrzikowski in allen Versuchen der Tabelle b auf pag. 128 wiederholt, aber nie einen unzweifelhaften Infarkt zu verzeichnen gehabt; dagegen finde ich mehrfach in meinen Protocollen kleine subpleurale Blutungen erwähnt, die einmal sogar bei einer besonders starken Einklemmung (Fall 17) zu kleinen flachen, etwas über die Oberfläche prominirenden Buckeln führten und hauptsächlich auf den linken Oberlappen beschränkt waren. Ich habe diese Blutungen auf direkte Gewebszerreissungen infolge des häufigen und heftigen Brechens meiner Thiere zurückgeführt.

Bei drei Hunden dagegen, bei welchen die Incarceration nicht gelöst war, bei denen also die nothwendigen Bedingungen für eine Embolie im Sinne von Pietrzikowski fehlten, fand ich ähnliche Befunde in den Lungen, wie sie Lesshaft beschreibt, d. h. es fanden sich bei der nach 24 Stunden vorgenommenen Tödtung des Thieres die Lungenalveolen fleckweise mit Blut gefüllt, das dazwischen liegende Gewebe mit Blut infiltrirt, in den grösseren Bronchien Blutreste und Zelldetritus; trotz des fehlenden Nachweises von Speiseresten in den Luftwegen lassen sich auch diese Befunde wohl am zwanglosesten als Aspirationspneumonieen erklären.

Ich konnte also in meinen Experimenten eine Stütze für die Ansicht von Pietrzikowski nicht gewinnen, trotzdem möchte ich dieselbe keineswegs wie Lesshaft von der Hand weisen, nachdem gewisse klinische Erfahrungen mit Sicherheit für dieselbe sprachen.

Die Erscheinungen von Seiten der Lunge in unserem Falle 11 konnten nicht anders als Infarkt gedeutet werden und es war interessant, dass gerade in diesem Falle, der sich durch seinen nicht fieberfreien Verlauf wahrscheinlich gerade infolge der Complication seitens der Respirationsorgane auszeichnete, Staphylokokken in Bruchwasser gefunden wurden.

Von einen zweiten Falle von Embolie der A. pulmonalis nach eingeklemmter gangränöser Hernie gebe ich nachstehend einen ausführlichen Bericht. Derselbe ist bereits von Herrn Geheimrath Mikulicz (l. c.) besprochen und es ist von ihm bereits darauf hingewiesen worden, dass wir in manchen Fällen den Ursprung der Embolie gewiss nicht in Thrombosen der Darm- und Mesenterial-

gefässe, sondern vielmehr in solchen der Gefässe der Bruchsackumgebung — der Schenkelgefässe und der Gefässe der Bauchwand zu suchen haben.

Krankengeschichte 5. Hernia femoralis incarcerata dextra cum phlegmone, Gangraena intestini — anus praeternaturalis — Thrombose der A. femoralis, Embolie der A. pulmonalis.

59 Jahre alte Patientin, etwas benommen. Seit 19 Jahren soll ein Bruch bestehen, der seit sechs Tagen eingeklemmt ist, kein Stuhl, Erbrechen. — Schwächliche, magere, collabirte Frau mit icterischen Hautdecken, stöhnt laut. Reste fäculent riechender Massen auf den Kleidungsstücken. — Temperatur leicht erhöht, Puls 132, schwach. An den Brustorganen bei der allerdings nur mangelhaft möglichen Untersuchung nichts Abnormes. Abdomen stark aufgetrieben, in beiden Hypochondrien Dämpfung. Rechte Reg. inguinal. zeigt blau verfärbte, geschwollene Hautbedeckung, rechtes Bein etwas ödematös. Inmitten der verfärbten Haut fühlt man einen prallen Tumor durch, dessen Lage ungefähr den grossen Gefässen entspricht und Druckempfindlichkeit zeigt. Urin enthält Gallenfarbstoff und Indican, kein Eiweiss.

In ganz oberflächlicher Narkose Längsschnitt auf den Tumor. Es wird zuerst die Fascie für den Bruchsack gehalten, zumal sich nach ihrer Spaltung seröse Flüssigkeit entleert. Darauf mehrfache Incisionen in das Lig. Poupart. Es liegt jetzt der Bruchsack vor, nach dessen Spaltung sich ca. 20 ccm trüben sanguinolenten Bruchwassers entleeren. Bruchsack mit dem Darm verwachsen, nach stumpfer Lösung der Verwachsungen folgt der Darm leicht dem Zuge des Fingers, es entleert sich sofort aus mehreren Oeffnungen Koth — lehmfarben, dünn. Abtragung des Bruchsackes, Auspolsterung der Bruchpforte, die nun nicht weiter gespalten wird, mit Jodoformgaze. Abtragung des gangränösen Darmes, beide Darmenden werden neben einander in der Wunde fixirt, zuführender Darm mit Borsäure ausgespült. — Tod nach fünf Tagen unter zunehmender Schwäche, keine Zeichen von Peritonitis.

Bei der Sektion findet sich, dass das Ileum ca. 15 Ctm. oberhalb der Klappe eingeklemmt war. Keine Peritonitis. Die hinter resp. unter dem Bruchsack, also in der Umgebung der grossen Schenkelgefässe liegenden Gewebe sind grünbraun verfärbt, entleeren beim Einschnitt trübe, jauchige Flüssigkeit. Die V. femoralis hier auf eine Strecke von 10 Ctm. thrombosirt, subseröse Phlegmone des Beckenzellgewebes.

Abgesehen von der linken Lunge keine makroskopisch wahrnehmbaren schweren Organveränderungen. Im linken Ast der A. pulmon. ein Embolus, der nach drei verschiedenen Richtungen hin durch angesetzte Thromben die grösseren Aeste der A. pulmon. fast ganz verschliesst, beginnende Infarcirung der zugehörigen Lungenabschnitte.

IV.

(Aus der Göttinger chirurgischen Klinik).

1. Ueber angeborene epitheliale Cysten und Fisteln des Halses.

Von

Dr. O. Hildebrand,

Privatdocent in Göttingen.

Es kamen in der Göttinger chirurgischen Klinik 20 mit Epithel ausgekleidete Cysten und 10 ebensolche Fisteln am Halse zur Beobachtung. Keine der Cysten war angeboren in dem Sinne, dass die Cyste schon bei der Geburt bestand; die meisten entwickelten sich allmälig und machten sich erst im 2. und 3. Decennium bemerklich. Der Sitz der Cysten war in der überwiegenden Mehrzahl, nämlich in 19 Fällen, ein seitlicher. Von diesen 20 Cysten sassen 15 im Trigonum caroticum; die Krankengeschichten sind aber nicht genau genug, um noch, abgesehen davon, dass einige mehr am Kieferwinkel, die meistem tiefer unten gesessen haben, detaillirtere Angaben, namentlich über das Verhältniss zum Zungenbein, zu den Muskeln etc. machen zu können. Eine der Cysten lag am Kieferwinkel in der Parotissubstanz. Der anatomischen Beschaffenheit nach theilen sich diese 15 Cysten wieder in verschiedene Gruppen. Bei weitem die meisten hatten eine mehr oder weniger dicke Wand und zeigten kleine halbkugelige Erhebungen auf der Innenfläche; im Uebrigen sahen sie innen wie Schleimhaut aus. Der Inhalt der Cysten war trüb, schleimig. An der Aussenseite der Cysten, die in Fettbinde- und Muskelgewebe eingebettet waren, hingen in 5 Fällen dicht an der Wand Lymphdrüsen, in innigem Zusammenhang mit ihnen. Bei der mikroskopischen Untersuchung ergab sich, dass die Cystenwand in fol-

gender Weise zusammengesetzt war: Innen sass eine continuirliche mehr- — oft viel- — schichtige Zone von schönem Plattenepithel, dessen unterste Lage cylindrische Form hatte. Darunter folgte eine Schicht von lockerem Bindegewebe, in dem lymphoides Gewebe sich eingelagert fand, das vielfach zu Follikeln angehäuft war. Diese Follikel bilden mit ihrem Epithelüberzug jene kleinen rundlichen Erhebungen der Innenwand. Darunter sitzt oft noch eine Schicht derberen Bindegewebes mit ziemlich viel Blut- und weiten dünnwandigen Lymphgefässen. Haare und Hautdrüsen fanden sich nicht. Etwas tiefer und medianer auf dem Schildknorpel, aber ebenfalls seitlich nach dem Pharynx zu entwickelt, lag eine Cyste, deren Wand innen theils von Plattenepithel, theils von flimmerndem Cylinderepithel bedeckt war; ausserdem traf man auf Querschnitte von Schleimdrüsen, jedoch kein lymphoides Gewebe. Ebenda fand sich auch eine Cyste, deren Wand aus Bindegewebe mit lymphoidem Gewebe und Lymphfollikeln bestand und innen von flimmerndem Cylinderepithel ausgekleidet war; ausserdem fanden sich Querschnitte von Schleimdrüsen und ihren Ausführungsgängen, welch' letztere mit schönem Cylinderepithel besetzt waren. Aus derselben Gegend stammten noch 2 weitere Cysten mit Atherom- resp. Dermoid-ähnlichem Inhalt und Haaren. Ihre Wand zeigte bei der mikroskopischen Untersuchung folgende Beschaffenheit: Die Innenfläche war von Plattenepithel in mehrfacher Schicht bedeckt, deren oberste verhornt, deren unterste cylindrische Form hatte. In dem Bindegewebe, das unter der Epithelschicht sass, lagen an manchen Stellen ausserordentlich stark entwickelte, mächtig grosse Talgdrüsen, die in die Cyste mündeten. Von lymphoidem Gewebe war hier nichts zu sehen. In dem breiigen, atheromatösen Inhalt sah man Haare, nicht jedoch in den mikroskopischen Schnitten.

Schliesslich traf man noch im Jugulum etwas seitlich von der Mittellinie eine Cyste über den Muskeln an, deren Wand aus Bindegewebe und Plattenepithel gebildet war. Lymphoides Gewebe fand sich nicht, ebenso keine Talgdrüsen, an einer Stelle jedoch ein Convolut von Schweissdrüsen.

Ausser diesen 16 Cysten, die in eine Hauptgruppe zusammengehören, wurden noch 3 andere seitliche beobachtet. Eine sass auf der rechten Seite des Halses im suprahyoidalen Dreieck, ihre Wand bestand aus Plattenepithel, Bindegewebe mit lymphoidem

Gewebe; die 2. hatte sich seitlich vom Oesophagus in der Tiefe unter dem rechten Schilddrüsenlappen entwickelt, ihre Wand setzte sich zusammen aus flimmerndem Cylinderepithel, lymphoidem Gewebe und quergestreiften Muskeln, während die 3. eine sogenannte Ranula darstellte; auf letztere komme ich später noch ausführlich zurück.

In der Medianlinie lag nur 1 Cyste. Diese hatte sich zwischen Zunge und Zungenbein gebildet. Ihre Wand bestand aus mehrschichtigem Plattenepithel, dessen tiefste Schicht Cylinderepithel war, und Bindegewebe, während der Inhalt aus Epidermisbrei mit Haaren sich zusammensetzte. Lymphoides Gewebe war nicht vorhanden.

Von den 10 Fisteln, die hier zur Beobachtung kamen, waren alle bis auf 2 seitliche Fisteln. Wenn die äussere Oeffnung auch bei einigen in der Mittellinie lag, der Verlauf war doch seitlich nach dem Pharynx zu gerichtet.

Nicht alle jedoch waren von vornherein vollständig, sondern einige waren erst später aufgebrochen.

Die äussere Mündung lag in 6 Fällen in dem Raum zwischen M. sternocleidomastoideus, Zungenbein und Jugulum, meist neben dem unteren Ende des genannten Muskels, 1mal auf dem Kehlkopf. Der mikroskopische Befund bei der Untersuchung der Fistelwand stellte sich so: die innere Auskleidung wurde in dem peripheren Theile von Plattenepithelien, in dem centralen von flimmernden Cylinderepithelien gebildet, die in manchen Schnitten direct an einander anstiessen. In dem Bindegewebe unter der Epithelschicht fanden sich lymphoides Gewebe und Lymphfollikel. Ausserdem lagen in 3 Fällen quergestreifte Muskeln in der Wand, Cylinderzellendrüsen, Schleimdrüsen mit Ausführungsgängen und einmal hyaliner Knorpel.

In einem Falle jedoch lag die äussere Mündung, wie ganz bestimmt angegeben wird, oberhalb des Zungenbeins ungefähr zwischen M. mylohyoideus und Ansatz des vorderen Biventerbauches an das Zungenbein, also im Submaxillardreieck und die Fistel erstreckte sich oberhalb des Os hyoideum 6 Ctm. weit hin seitlich. Die mikroskopische Beschaffenheit war dieselbe wie die der vorhergehenden: Plattenepithel, Flimmerepithel, Bindegewebe mit lymphoidem Gewebe und Lymphfollikeln, ausserdem Muskelfasern.

Ueber die innere Oeffnung ist meist blos gesagt, dass der Fistelgang nach und in den Pharynx zu führe, ohne jedoch eine

ganz bestimmte Stelle anzugeben, doch erinnere ich mich, dass in einem Theil der Fälle die hintere Tonsillengegend und seitliche Pharynxwand die Mündung barg.

Zwei Fälle jedoch stellten zweifellos mediane Fisteln dar. Die eine lag mit ihrer äusseren Mündung etwas unterhalb der Incisura thyreoidea sup. und verlief streng in der Mittellinie bis zur Basis der Zunge. Sie war erst ein halbes Jahr vor der Operation durch Schwellung und Aufbruch bemerklich geworden. Bei der mikroskopischen Untersuchung fand sich Plattenepithel in dem peripheren Theil, Flimmerepithel in dem centralen, beide stiessen direct an einander. Dann folgte eine gefässreiche Bindegewebsschicht, die ziemlich stark rundzellig infiltrirt, an einigen Stellen eine ausgesprochene lymphoide Schicht enthielt. Die Wand war vielbuchtig. Es fanden sich Querschnitte von Hohlräumen, die mit Cylinderepithel ausgekleidet waren, ausserdem hyaliner Knorpel, in dessen Nähe ein Complex von Hohlräumen lag, die mit kleinen kubischen Zellen ausgekleidet und zum Theil colloid entartet waren und deshalb als Schilddrüsenfollikel angesprochen werden müssen. Die andere stellte eine Cyste dar, die nach der Operation einer angeborenen Fistel entstanden war. Diese etwa Kirschgrosse Cyste sass in der Mitte des Halses über dem Zungenbein. Bei der Operation entleerte sich etwas Schleim aus derselben. Der histologische Befund fehlt leider in der Krankengeschichte.

Dass die meisten dieser Cysten und Fisteln auf Störungen in der Entwicklung der Halstheile speciell der Kiemenbogen und -taschen zurückzuführen sind, dass ist ja eine schon seit längerer Zeit acceptirte Annahme. Früher beschuldigte man je nach der Lage der Cyste oder der äusseren Mündung der Fistel eine andere Kiementasche. Das hat sich als falsch herausgestellt. Eine entschiedene Klärung hat diese Beziehung gefunden durch die eingehende Arbeit von Kostanecki[1]) und Milecki. Diese Autoren stellen sich durchaus auf den Boden der entwickelungsgeschichtlichen Thatsachen, wie sie durch His, Rabl u. A. festgestellt wurden. Sie betonen gewiss mit Recht, dass für die Halsfistel die Lage der inneren Mündung das Maassgebende ist, weil die allein constant ist, nicht der äusseren, und, indem sie danach die Fälle

[1]) Virchow's Archiv. Bd. 119.

beurtheilen, kommen sie zu dem Resultat, dass die seitlichen Halsfisteln und Halscysten auf Störungen in der Entwickelung der 2. Kiemenspalte, also des Kiemenganges beruhen. Die Darstellung der Entwickelungsgeschichte des Halses, die sie gaben, macht diese Annahme für die Fisteln und für den grössten Theil der Cysten, jedoch nicht für alle, zu einer zweifellos richtigen. Die 4 Kiemenbogen sind nämlich durch eine dünne Zwischenhaut, die stellenweise nur aus einer zweiblättrigen Epithellage besteht, dem Ekto- und Entoderm, verbunden, wodurch je eine äussere und innere, aber keine durchgehende Spalte entsteht. Anfangs liegen die Kiemenbogen parallel untereinander, dann wachsen die beiden ersten stärker, infolgedessen verschieben sich dieselben aussen so, dass zuerst der 4. vom 3., der 3. vom 2. etc. umgriffen und zugedeckt wird. Innen dagegen lagert sich der 4. über den 3., der 3. über den 2. In Folge dieses ungleichen Wachsthums entsteht eine tiefe Grube, der Sinus cervicalis, in dessen Tiefe der 3. und 4. Schlundbogen lagern, die nun von aussen her nicht mehr zu sehen sind; den Eingang zu ihm begrenzt von vorn her der 2. Schlund- bez. Zungenbeinbogen. Dieser entwickelt nun unten hinten einen Fortsatz, den Kiemendeckelfortsatz, welcher sich über die Halsbucht herüberlagert, gleichzeitig wölbt sich ihm die Seitenwand des Halses und zum Theil die Brustwand entgegen. Durch Annäherung dieser wird die Halsbucht zum Verschluss gebracht. Es schliesst sich zunächst der Grund des Sinus cervicalis, das Gebiet der 3. und 4. Spalte, dadurch, dass der 3. Bogen mit der seitlichen Halswand über den 4. Bogen hinüber verwächst. Erst darauf verschmilzt der Kiemendeckelfortsatz mit der seitlichen Halswand, sowie in der Mittellinie mit dem aus der primären Brustwand ableitbaren Zwischenfeld. Der 4. Bogen bleibt somit völlig in der Tiefe und wird vom Operculum nie direct berührt.

Die Entwicklungsgeschichte lehrt weiter: Der erste Kiemenbogen wird zum Unterkiefer, der 2. liefert das Material für den Proc. styloideus, für das Lig. stylohyoideum nnd das kleine Horn des Zungenbeins, indessen sich das grosse Zungenbeinhorn als Product des 3. Kiemenbogens darstellt.

Aus der 1. äusseren Furche wird der äussere Gehörgang, die 2. wird zu dem Sinus praecervicalis, die 3. und 4. liegen im Grunde des Sinus cervicalis und verstreichen nach dem Schluss

desselben vollkommen. Aus der 1. inneren Kiementasche wird die Tuba Eustachii, das Mittelohr, aus der 3. bildet sich die Thymus, die Plica n. laryngei ist ein Rest derselben, die 4. wird zu den seitlichen Schilddrüsenlappen, der Sinus pyriformis deutet als Rest derselben ihre Lage noch an. Dagegen entsteht aus der 2. inneren Tasche die Rosenmüller'sche Grube mit Umgegend, die Tonsillarbucht. Das ist aber auch die Gegend wo die seitlichen Halsfisteln innen stets ausmünden. Es bildet sich aus der 2. inneren Kiementasche der enge runde Kiemengang, der mit der 2. äusseren Kiementasche in Verbindung tritt.

Wenn man also die Lage der inneren Fistelöffnung und die der meisten Cysten in Betracht zieht, so ist wohl kein Zweifel zu hegen, dass die zweite Kiemenfurche, spec. der Kiemengang hier allein zur Erhlärung herangezogen werden kann. Die äussere Fistelöffnung kann in Folge der Verschiebungen, die bei der Entwickelung der äusseren Halstheile vor sich gehen, sehr variiren. Die vollständigen Fisteln erklären sich dann daraus, dass eine Zerreissung der Verschlussmembran zwischen innerer und äusserer Tasche stattgefunden hat wie dies wiederholt beobachtet worden ist, und der Sinus cervicalis resp. praecervicalis nicht zum vollständigen Verschluss gekommen ist, und auch die innere Oeffnung offen geblieben ist, während bei den Cysten wohl angenommen werden muss, dass zwar das äussere Ende der zweiten äusseren Kiementasche verwachsen ist, nicht jedoch ihr Grund, oder dass ebenfalls eine Durchreissung der Verschlussmembran statt hatte, dass sowohl inneres wie äusseres Ende dieser so entstandenen Fistel verwachsen ist, dass aber ein Theil des Ganges erhalten blieb. So erklärt sich die erste Gruppe unserer Fisteln und die erste Gruppe unserer Cysten vollkommen, sowohl in ihrer Lage als in ihrer histologischen Beschaffenheit.

Das Plattenepithel der Fisteln stammte von der äusseren, das flimmernde Cylinderepithel von der inneren Kiementasche. Die Schnitte, in denen sich beide Epithelarten begegneten, waren wohl von dem Grenzgebiet. Die Schleimdrüsen stammten ebenfalls von dem Entoderm. Diese Erklärung könnte man auch in derselben einfachen Weise auf die Cysten anwenden, wenn nicht eine Schwierigkeit wäre. Zunächst muss es auffallen, dass die mit Plattenepithel ausgekleideten Cysten 2 verschiedenen Typen angehören

und derjenige Typus, der am zahlreichsten vertreten ist, nicht alle Charaktere der äusseren Haut hat, insofern ihm die Hautdrüsen, die Talgdrüsen etc. fehlen, insofern der Inhalt ein schleimiger war und überhaupt das Aussehen des inneren Ueberzuges wie das von Schleimhaut war. Dazu kommt, dass diese Cysten gerade lymphoides Gewebe und Lymphfollikel in ihrer Wand hatten. Woher stammt dies lymphoide Gewebe, die Lymphfollikel? Sie sind ein Produkt des Mesenchyms. Für den centralen Theil der Fisteln, für die Cysten mit Flimmerepithel ist es wohl sehr verständlich, da im Mund, Rachen etc. des Foetus unter der Schleimhaut sich sehr viel lymphoides Gewebe mit Follikeln findet. Nicht in gleicher Weise ist das ohne weiteres plausibel für die Cysten mit Plattenepithel, wie sie unsere erste Gruppe von 9 Stück darstellt. Diese würden doch nach der vorher gegebenen Erklärung vom Ektodem stammen, also der äusseren Haut entsprechen, die aber beim Foetus kein lymphoides Gewebes unter sich hat. Die Cysten, die am meisten den Charakter der äusseren Haut haben, die mit Plattenepithel und Talgdrüsen, die also am sichersten Reste der äusseren Schlundtasche sind, haben kein adenoides Gewebe. Dass die Lymphfollikel nichts mit Entzündung zu thun haben, wie man früher meinte, ist wohl bei der Regelmässigkeit ohne weiteres klar. Wir müssen dadurch zu der Idee kommen, dass diese Cysten doch nicht von der äusseren Schlundtasche abstammen können, sondern von der inneren, dass aber das Epithel die Umwandlung in Plattenepithel durchgemacht hat, die auch normaler Weise die Schleimhaut der Tonsillengegend erleidet, die ja beim Embryo Flimmer-, beim Erwachsenen aber Plattenepithel hat, ähnlich der der Zunge, die ja auch trotz des Plattenepithels eine entodermale Bildung ist, während das Flimmerepithel aus dem Bezirk stammt, der auch später noch Flimmerepithel zeigt. Schliesslich ist es doch nicht unwahrscheinlich, dass diese Epithelien der Cysten und Fisteln die Umwandlungen auch durchmachen können, wie ihre Nachbarzellen, die an Ort und Stelle geblieben sind.

Jene Cyste seitlich im Jugulum mit Plattenepithelauskleidung entspricht wohl dem peripheren Theil der Fisteln, die ungefähr in der gleichen Gegend ausmünden und stammt wohl ebenso wie dieser von dem Sinus praecervicalis.

Dieselbe entwicklungsgeschichtliche Erklärung können wir viel-

leicht auch für jene an dem Kieferwinkel innerhalb der Parotis gelegene Cyste in Anspruch nehmen, trotz der etwas abweichenden Lage. Serres[1]) beschrieb zwei symmetrische Fisteln, die bilateral unter dem Unterkieferwinkel am vorderen Rande des M. sterno-cleidomastoideus ihre äussere Mündung hatten, während die innere unterhalb der Mandeln im Pharynx lag. Das wäre ein Analogon aus der Gruppe der Fisteln, bei dem es in Folge der Lage der inneren Mündung klar ist, aus welcher Kiementasche sie sich entwickelt hat. Man könnte ja natürlich hier auch an die erste Kiementasche denken. Die Operation hat keinen Anhaltspunkt weder für die eine noch für die andere Auffassung ergeben. Dass die Cyste innerhalb vom Parotissubstanz lag, das beweist auch nichts. Immerhin möchte ich auch für diese Cyste den Ursprung aus der II. Kiementasche annehmen.

Nicht zu vereinbaren ist mit jener entwicklungsgeschichtlichen Erklärung der Sitz jener einen Cyste und jener einen Fistel seitlich von der Mittellinie oberhalb des Zungenbeins, die im übrigen die gleiche Beschaffenheit wie jene hatten. Diese Partie ist ja nach Kostanecki und Milecki stets frei von solchen Gebilden. Ihrer Lage nach müsste man sie auf die erste Kiementasche beziehen, also jene Tasche zwischen dem Unterkiefer- und Hyoidbogen. Nun geht aber aus dieser Spalte und den sie begrenzenden Theilen des ersten und zweiten Kiemenbogens das äussere und mittlere Ohr hervor. Es muss also die Frage entstehen, könnte vielleicht einmal, ohne das eine Missbildung am äusseren Ohr einträte, durch Einreissen der Verschlussmembran zwischen erstem und zweitem Kiemenbogen eine abnorme Communication zu Stande kommen und durch Störung in der Rückbildung dieser Spalte der Anlass zu solcher Fistel- und Cystenbildung gegeben werden, oder ist das entwicklungsgeschichtlich unmöglich? Dann bliebe nichts anderes übrig als die Annahme, dass jene Fälle schlecht beobachtet und somit jene Angaben über den Sitz jener Geschwülste falsch wären, jene Fälle also der ersten Gruppen einzureihen wären. Soweit ich die Thatsachen der Entwickelugsgeschichte überschauen kann, erscheint mir jene erste Annahme nicht unmöglich, doch bin ich weit entfernt mit Sicherheit nach dieser Richtung irgend welche Schlüsse zu ziehen.

[1]) Gaz. des hôpitaux. 1866. No. 11.

Auch jene Cyste, die mit flimmerndem Cylinderepithel ausgekleidet hinter dem rechten Schilddrüsenlappen neben dem Oesophagus lag, wird meiner Ansicht nach nicht erklärt durch jene erste Annahme. Sie lag zu tief hinter der Schilddrüse, zu weit unten, wenn man bedenkt, dass nur Flimmerepithel ihre Auskleidung bildete. Ich möchte sie als einen Abkömmling des Oesophagus ansprechen, auf welche Möglichkeit ja schon Neumann hingewiesen, indem er zugleich den Nachweis lieferte, dass der Oesophagus beim Embryo zu Zeiten in den höheren Abschnitten Flimmerepithel hat.

Ich wende mich nun zur Erklärung der medianen Fisteln und Cysten, für die die bis jetzt gegebenen Erklärungen natürlich keine Anwendung finden können.

Jene eine Cyste, die sich median unter der Zunge in der Sublingualgegend vorfand und durchaus den Charakter einer Dermoidcyste mit Plattenepithelauskleidung, Atherombrei etc. hatte, sie findet wohl eine sehr einfache Erklärung durch eine Störung bei der Entwicklung der mittleren Mund- und Halsgegend. Zunächst erreichen sich nämlich die Kiemenbogen nicht, sondern es bleibt zwischen ihnen ein Anfangs breites Feld, das mesobranchiale Feld (His) in dessen Mitte auf der Innenseite das Tuberculum impar liegt. Vor diesem Tuberculum impar besteht eine zeitlang noch eine zweiblättrige Epithellamelle. Es ist nun wohl leicht verständlich wie bei dem Näheraneinanderrücken der oberen Kiemenbogen diese Epithelmembran eingestülpt und Ektodermkeime abgeschnürt werden können. Diese liegen dann an der vorderen Seite des Tuberculum impar, im späteren Zungenboden und können nun Veranlassung zur Bildung von Dermoidcysten geben. Entsprechend dieser ihrer Entstehung müssen sie dann bei der mikroskopischen Untersuchung die Eigenschaften des Ektoderms zeigen, Plattenepithel, atheromartigen Inhalt, kein lymphoides Gewebe, wie dies bei unserer sublingualen Cyste denn auch der Fall war. Es ist das eine Erklärung, wie sie ähnlich auch Kostanecki und Milecki und Merkel[1]) gegeben haben.

Für die weiter unten gelegenen medianen Cysten und Fisteln muss man auf andere Thatsachen zurückgehen, welche die Ent-

[1]) Merckel, Handbuch der topograph. Anatomie.

wicklung der Zunge und des medialen Theiles der Schilddrüse ergiebt, wie sie durch die Arbeiten von His, Wölfler u. A. festgestellt wurden.

Die Zunge entsteht nämlich aus einer vorderen und einer hinteren Anlage. Die vordere ist das Tuberculum impar an dem Boden der Mundhöhle in dem von den Unterkieferwülsten umfassten Raum. Sie wird zum Körper und Spitze der Zunge und schiebt sich bald frei über den Unterkiefer hervor.

Die hintere Anlage liefert die mit Balgdrüsen reichlich versehene Zungenwurzel. Sie entwickelt sich aus zwei Wülsten in der Gegend, wo der zweite und dritte Schlundbogen in der Medianebene zusammentreffen.

Beide Anlagen vereinigen sich in einer nach vorn offenen V förmigen Furche. In dem Winkel des V findet sich eine tiefe Grube, das Foramen coecum. Durch weiteres Zusammenrücken der Wülste schliesst sich die Bucht zu einer Epithelblase, welche noch längere Zeit durch einen engen Gang, den Ductus thyreoglossus mit der Zungenoberfläche in Verbindung steht. Dies ist der unpare Theil der Schilddrüse. Er entsteht also als eine kleine Ausstülpung des Epithels der vorderen Schlundwand in der Medianebene und in der Gegend des zweiten Schlundbogens. Nun verlängert sich der Ductus thyreoglossus, wenn die Schilddrüse von ihrem Ursprung weg weiter nach abwärts rückt, zu einem feinen epithelialen Gang, dessen innere Ausmündungsstelle dauernd als Foramen coecum sichtbar bleibt. Die übrige Strecke bildet sich zurück, bleibt aber ab und zu in einzelnen Theilen auch dauernd erhalten. So verlängert sich zuweilen das Foramen coecum in einen $2^1/_2$ Ctm. langen, zum Zungenbein führenden Canal den Ductus lingualis. In anderen Fällen geht der mittlere Theil der Schilddrüse nach oben in ein Horn über, das sich bis zum Zungenbein in ein Rohr fortsetzt, den Ductus thyreoideus. Als Reste (nach His) dieses Ductus thyreoglossus ist der Canal aufzufassen, den Bochdalek beim geborenen Menschen häufiger in der Länge von 2—3 Ctm. mit seitlichen Sprossen fand. Zweimal setzte sich derselbe in einen Anhang fort, der bis zum Zungenbein reichte. In Seitensprossen fand er Flimmerepithel, im Lumen glasigen Schleim. Er hat schon krankhafte Erweiterungen des Ductus excretorius so wie Cysten in der Substanz der Zungenwurzel gesehen, die er

von Verschliessung der in denselben mündenden Schläuche herleitet.

Auch Verneuil und Roser sahen analoge Cysten. Von grosser Bedeutung für diese Frage waren die Untersuchungen Zuckerkandl's, namentlich aber Streckeisen's, der den Beweis geliefert hat, dass sich der Weg, den der mittlere Schilddrüsenlappen macht, vom Foramen coecum der Zunge aus bis herab zum Isthmus der Drüse in kleinen hirsekorn- bis bohnengrossen, gelegentlich stehen gebliebenen Resten[1]) verfolgen lässt und dass diesen Schilddrüsenresten Cysten mit Flimmer- und Plattenepithel ausgekleidet und mit schleimigem Inhalt gefüllt entsprechen, dass also auch Cysten der verschiedenen Gegenden die Etappen des Weges bezeichnen, den die mediane Schilddrüsenanlage in ihrer Entwicklung zurücklegt.[2]) Aus solch' einer Cyste kann natürlich, wenn sie spontan durch Entzündung aufbricht oder incidirt wird, eine unvollkommene äussere Fistel entstehen. Bleibt der Gang, der Ductus thyreoglossus aber als solcher bis zum Zungenbein, ja bis zur Vorderfläche desselben erhalten, wie es z. B. von Streckeisen beobachtet wurde, so stellt er eine unvollständige innere Fistel dar, und bricht diese in ihrem peripheren Ende auf, so ist die Fistel vollständig. — In diese Kategorie gehören meiner Ansicht nach unsere 2 medianen Fisteln und die medianen Fisteln, über die Schlange auf dem Chirurgencongress 1893 kurz berichtet hat. Die histologische Beschaffenheit der Fisteln entspricht dieser

---

[1]) In diese Kategorie gehört der folgende Fall, der hier zur Beobachtung kam:

19. Oct. 1887. F. L., 14jähr. Schon seit längerer Zeit bemerkten die Eltern, dass das Mädchen am Hals in der Gegend des Kehlkopfes eine kleine Geschwulst habe. Die Geschwulst ist in der letzten Zeit etwas gewachsen.

In der Mittellinie des Halses etwa zwischen Zungenbein und Cart. thyreoidea findet sich eine fast wallnussgrosse, anscheinend fluctuirende Geschwulst von glatter Oberfläche und eiförmiger Gestalt. Der Tumor lässt sich nicht verschieben, Haut darüber verschieblich.

Nach Durchtrennung der Haut, des subcutanen Bindegewebes, der Fascie kommt man auf die Geschwulst, die ziemlich fest den Fascien und Bindegewebe anhaftet, gefässreich ist und zwischen den Muskeln bis auf das Zungenbein reicht. Die Geschwulst ist solid. Nach Unterbindung zweier Arterien (ziemlich grosser), die in den Tumor hineingehen, gelingt es, die Geschwulst zu entfernen. Naht. Vbd. 10 Tage später geheilt.

Der Tumor erweist sich als ein ganz isolirt bestehender Schilddrüsenlappen.

[2]) H. Haeckel hat auf dem letzten Chirurgencongresse Mittheilung über eine Cyste des Ductus thyreoglossus gemacht, die vor dem Zungenbein sass und in ihrer Wand echtes Schilddrüsengewebe enthielt.

Annahme durchaus; Flimmerepithel, Plattenepithel, Schleimdrüsen etc. sind von Streckeisen ebenso in den Cysten beobachtet worden, wie von uns und Schlange in den Fisteln. Das Foramen coecum, überhaupt der Ductus excretorius hat ja Flimmerepithel. Ausserdem fand sich in der allernächsten Umgebung unserer Fistel Schilddrüsengewebe. Es erklärt sich daraus ferner, warum sich in den Fisteln unter dem Epithel lymphoides Gewebe fand: die Zungenbasis ist ja gerade daran sehr reich. Und es ist dadurch auch dem Verständniss nahe gerückt, warum diese medianen Fisteln oft so innig mit dem Zungenbein zusammenhängen, wie dies von Schlange beobachtet wurde; liegt doch, wie Streckeisen berichtet, gelegentlich Schilddrüsensubstanz in dem Zungenbein selbst. — Nicht mit der gleichen Entschiedenheit, aber doch mit der Annahme grosser Wahrscheinlichkeit möchte ich noch folgende Cyste derselben Ursprungsquelle zuweisen. Es handelt sich um eine kleine sog. Ranula, die seitlich neben und unter der Zunge nach hinten von der Gl. sublingualis lag. Es entleerte sich aus der Cyste röthlich-gelbe, fadenziehende Flüssigkeit. Die Cystenwand zeigte einen Besatz von kleinen schmalen Cylinderzellen mit langen Flimmercilien, hinter welchem eine Bindegewebsschicht lag, der sich an einigen Stellen Mukelfasern anschlossen. Einen Zusammenhang der Cyste mit der Gl. sublingualis konnte man in keiner Weise nachweisen. Bekanntlich hat Neumann die Formen der Ranula, die mit Flimmerepithel ausgekleidet waren, auf die Bochdalek'schen Schläuche, also Reste des Ductus thyreoglossus zurückgeführt im Gegensatz zu Recklinghausen, der ihnen den Ursprung aus der Blandin-Nuhn'schen Drüse vindicirte. Gewiss hat Neumann Recht, wenn er der Meinung ist, dass durch die Recklinghausen'sche Annahme das Flimmerepithel, das die Cysten auskleidet, nicht erklärt werde; andererseits muss man den Einwand, den Merkel gegen die Neumann'sche Erklärung macht, anerkennen, dass in dieser Gegend so weit seitlich noch nie Bochdalek'sche Schläuche gefunden wurden. Doch scheint mir dieser Einwand keine principielle Bedeutung zu haben, weshalb ich nicht anstehe, die Neumann'sche Erklärung zu acceptiren.

Alle unsere seitlichen Cysten und Fisteln bis auf 2 Cysten und eine Fistel verdanken also unserer Annahme nach mit Sicherheit ihren Ursprung Störungen in der Entwicklung der 2. Kiemen-

tasche. Von einer Cyste und einer Fistel bleibt es ungewiss, ob sie zur 1. oder zur 2. Kiementasche in Beziehung steht und eine Cyste wird von mir aufgefasst als eine Abschnürung vom Oesophagus oder von der seitlichen Schilddrüsenanlage.

Eine mediane sublinguale Cyste wird erklärt durch Einstülpung von Ektoderm des mesobranchialen Feldes bei der Vereinigung der beiden ersten Kiemenbogen, während die 2 medianen Fisteln in Beziehung gebracht werden zum Ductus thyreoglossus, ebenso wie ich es auch für wahrscheinlich halte, dass auch jene seitliche als Ranula bezeichnete Cyste auf den Ductus thyreoglossus zurückgeführt werden muss.

G. C., 16 J. 6. 11. 79. Vor 3 Jahren zuerst eine kleine Geschwulst bemerkt links und oberhalb des Kehlkopfes in der Gegend des Zungenbeins, die allmälig an Grösse zunahm. Wallnussgrosse Geschwulst, die unter der Haut verschieblich ist. 7. 11. Extirpation der Geschwulst. Sie liegt ganz zwischen den Muskeln, hat eine Balgwand und eitrig schleimigen Inhalt. Mikroskopisch im Inhalt Eiterkörperchen, verfettete grosse und kleine Zellen, Cholestearin-Crystalle gefunden. Innenwand der Cyste mit schönem Epithel bekleidet. 12. 11. geheilt entlassen.

C. W., 46 J. Seit $^1/_2$ Jahr Tumor auf der linken Seite des Halses bemerkt, der in letzter Zeit ziemlich rasch wuchs. Gänseeigrosser Tumor auf der linken Seite des Halses in der Fossa inframaxill. Nach hinten und oben geht er bis zum Ansatz des Sternocleidomast, nach vorn bis zum Masseterrand. Nach unten zu verläuft er mit dem Sternocleidomast., und endigt etwa 3 Ctm. oberhalb der Clavicula. Der Sternocleidomast. geht über den Tumor hinweg. Der Tumor fühlt sich glatt an, hat unten ein Anhängsel. Er fluctuirt, das Anhängsel nicht.

15. 12. Exstirpation des Tumors. Haut durch einen lappenförmigen Schnitt abpräparirt, Muskel abgelöst von dem darunter liegenden Tumor. Die Geschwulst ist besonders fest mit dem Digastricus verwachsen, locker mit den Gefässen. Die Lösung gelingt ziemlich leicht bis auf einen Stiel, der nach der Tiefe der Mitte des Halses verläuft. Dieser Stiel ist ziemlich lang, es gelingt den Tumor weiter vorzuziehen und jetzt sieht man, dass der Tumor durch einen bindegewebigen Strang verwachsen ist. Dieser wird durchgeschnitten und der Tumor in toto herausgenommen. Es handelt sich um eine Atheromcyste. — 30. 12. 79. Entlassen. 5. 3. 80. Stellt sich geheilt vor.

Chr. St., 25 J. 12. 10. 81. Vor 2 Jahren bemerkte Pat. eine etwa haselnussgrosse schmerzlose Geschwulst an der rechten Halsseite. Allmäliges Wachsthum bis zur Grösse eines halben Hühnereies. Incision. Die rechte Submaxillargegend von einer hühnereigrossen harten Geschwulst eingenommen, in deren Umgebung derbe Infiltration und Röthung der Haut. Auf der grössten Prominenz der Geschwulst befindet sich eine haselnussgrosse Höhle, aus

der sich eine gelbliche, fast klare Flüssigkeit entleert. — 28. 10. Nachdem die Infiltration verschwunden und sich eine taubeneigrosse prallgespannte Cyste deutlich abtasten lässt, wird diese Cyste exstirpirt. Vom oberen Pol der Geschwulst ging ein theilweis hohler Zapfen tief gegen die Pharynxwand. Er wird durchschnitten, wo er bereits solide ist. Drainage. Naht. — 8. 11. Geheilt entlassen.

H. Sch., 57 J. 2. 9. 81. Seit 9 Jahren Geschwulst an der linken Seite des Halses. Allmälig gewachsen, in den letzten $1^1/_2$ Jahren rascher. Kindskopfgrosse Geschwulst von prallelastischer Consistenz. Bei einer Probepunction ergiebt sich eiterartiger Inhalt, der mikroskopisch verschiedene Arten von Zellen, meist in Verfettung begriffene Epithelzellen erkennen lässt, keine Eiterkörperchen. 6. 9. Ausschälung des Cystensackes, der 2—3 Mm. dick ist. — 16. 9. Entlassen.

A. D., 43 J. 23. 10. 85. Seit $^1/_2$ Jahr Geschwulst an der linken Halsseite bemerkt, die allmälig wuchs. Schon früher soll da ein Knoten gewesen sein, der aber wieder verschwand. Im linken obern Halsdreieck bis zur Kiefermitte nach vorn, zum Sternocleidomast. nach hinten reichend eine fluctuirende, kleinapfelgrosse Geschwulst.

26. 10. Exstirpation der Geschwulst. Die Cystenwand reisst ein, dabei ergiesst sich rahmartige, dem Eiter sehr ähnliche Flüssigkeit. Sack ziemlich leicht zu entwickeln. 2 kleine Lymphdrüsen werden mit entfernt. Der Cystensack ist etwa 4 Mm. dick, nicht verwachsen; an der Innenfläche eine Unzahl feinster und feiner follikelartiger Erhebungen. 2. 11. Entlassen.

Die Innenfläche von Plattenepithel überzogen.

H. M., 26 J. Seit 3 Jahren auf der rechten Seite des Halses eine Geschwulst, die mehrmals incidirt wurde, wobei sich dünnflüssiger, seröser Inhalt entleerte, worauf sich die Wunde nach einiger Zeit wieder schloss. — Auf der rechten Seite des Halses in dem suprahyoidalen Dreieck eine weiche, fluctuirende, hühnereigrosse Geschwulst, welche oberflächlich unter der Haut gelegen ist. Haut über der Geschwulst verschwollen. — 14. 7. 87. Schnitt schräg über die Geschwulst. Unter dem Platysma kommt die zarte Wand der Geschwulst zum Vorschein. Auslösung der Geschwulst. Drainage. Naht. Die Cyste ist etwa hühnereigross; an der Cystenwand sitzen aussen an einer Stelle mehrere Lymphdrüsen wie eine Kette. Der Inhalt der Cyste ist trüb. Die Epithelien mit Arg. nitric. schön sichtbar zu machen. — Bei der mikroskopischen Untersuchung findet man eine innerste Schicht aus Zellen bestehend, die in mehreren Schichten übereinanderliegen und sehr an Plattenepithelien erinnern. Dann folgt Bindegewebe, dann lymphoides Gewebe.

L. Schr., 27 J. 12. 6.—20. 6. 83. Angeblich seit 3 Jahren bestehender, in der letzten Zeit rascher gewachsener faustgrosser Tumor an der linken Seite des Halses, der sich medianwärts bis zur Trachea und dem Kehlkopf, lateralwärts bis zum vorderen Rand des Sternocleidomastoideus, nach oben bis zum Unterkiefer, nach unten bis zur Grenze des Halses erstreckt, offenbar in der Tiefe gelegen ist, und an einzelnen Stellen sehr deutliche Fluctuation zeigt. Die Grenzen sind nach keiner Richtung scharf ausgesprochen.

13. 6. Exstirpation des Tumors. Incision, Entleerung von blutigem Eiter, der mikroskopisch untersucht Epithelien und Cholestearin enthält. Schnitt erweitert; es findet sich nun eine unter dem M. sternocleidomastoid. gelegene Cyste, die mit der Umgebung fest verwachsen ist. Exstirpation deshalb schwierig. Die grossen Gefässe bleiben in der Tiefe unberührt. Drain. . Naht. Verband. — 20. 6. Entlassen.

Wallnussgrosse Cyste mit ziemlich dicker Wand. Auf dem Durchschnitt besteht die Wand aus einer zarten Innenmembran, die auf einer derben Bindegewebehaut aufliegt. An einigen Stellen ist die Innenwand glatt, an andern uneben, wie mit Auflagerungen versehen, an dritten mit kleinen rundlichen, etwa stecknadelkopfgrossen Erhebungen versehen, die dicht neben einander stehen, wie die Papillen der Zunge. Die Aussenseite der Cyste ist unregelmässig fetzig, in derselben einige rundliche erbsengrosse Körper, die wie Lymphdrüsen aussehen und bei der mikroskopischen Untersuchung sich auch als solche erweisen.

Mikroskopischer Befund: Die Cystenwand besteht aus dickem Bindegewebe, das theils diffus rundzellig infiltrirt ist, das anderntheils aber auch circumscripten Lymphfollikeln sehr ähnelnde Haufen von Rundzellen hat. Nach innen zu sitzt eine Epithelschicht auf, die aus etwa 6 Zellreihen besteht; die unterste zeigt vertical gestellte, die anderen quergestellte Zellen. Es handelt sich um Plattenepithelien. Stellenweise ist die Epithelschicht durch jene Lymphfollikel rundlich erhaben, prominent.

J. Sch., 53 J. Vor $^1/_2$ Jahre Knötchen bemerkt, das $^1/_4$ Jahr stärker gewachsen. Jetzt Tumor von Apfelgrösse und Gestalt, der unter dem rechten Kieferwinkel hervorkommt, prall gespannt ist und fluctuirt. Tumor wenig mobil, Haut darüber verschieblich.

19. 3. 85. Nach Spaltung der Haut und Musculatur kommt man auf eine der Gefässscheide der grossen Gefässe aufliegende, von der Gegend des Processus styloideus ausgehende Cyste, deren Inhalt trübe, gelb, mit kleinen weissen Flöckchen vermischt ist. Sie ist wenig verwachsen und leicht zu exstirpiren. Es handelt sich um eine Kiemengangcyste. — 26. 3. Geheilt entlassen.

Hühnereigrosser Sack mit dicken Wandungen. Die Innenfläche ist uneben, runzlig, an einigen Stellen sieht man Auflagerungen. Vielfach lässt sich von der Innenwand eine zarte Haut abziehen. Auf dem Durchschnitt durch die Wand der Cyste sieht man, dass sie aus einem derben äussern und einem zarteren innern Theil besteht. Auf der Aussenwand des Präparates sieht man fetziges Bindegewebe, Reste von Muskeln und mehrere kleine Lymphdrüsen.

Mikroskopischer Befund. Die derbe Sackwand besteht aus parallel faserigem Bindegewebe, das ziemlich kernreich ist. Darauf folgt eine Schicht lymphoiden Gewebes, das zum Theil in rundlichen Bezirken angeordnet ist, darauf spindelzelliges Gewebe, das vielfach von Rundzellen durchsetzt ist, schliesslich eine dicke Schicht von Plattenepithelien, unter welcher stellenweise das Bindegewebe sich halbkugelig erhebt, durch Lymphfollikel hervorgedrängt. An andern Stellen, wo die Wand dünn ist, findet sich zu-

nächst eine dünne Schicht derber, parallelfaseriger Bindegewebszüge, auf diesen sitzt nach innen eine Schicht gefässreichen lymphadenoiden Gewebes, das vielfach in Follikeln angeordnet ist, und auf diesen liegt direct eine mässig dicke Schicht von Plattenepithelien mit ziemlich grossen Kernen, die in der Tiefe vertical stehen wie beim Rete Malpighi. Durch die Lymphfollikel kommen häufig papilläre kuglige Erhebungen zu Stande. Auf der Aussenseite der Cyste sitzt meist lockeres, gefässreiches Bindegewebe.

A. P., 21 J. 21. 9. 86. Pat. stets gesund. Vor $^1/_2$ Jahre bemerkte er eine Geschwulst unter dem rechten Unterkiefer, welche ihm keine Schmerzen machte. In der rechten Regio submaxill. eine prall elastische Geschwulst von der Grösse eines Gänseeies, verschiebbar, ohne Röthung. Keine Drüsenschwellung in der Nachbarschaft.

22. 9. Exstirpation der Geschwulst. Ein etwa 8 Ctm. langer, dem Unterkieferrande paralleler Hautschnitt. Kapsel der Geschwulst mit den oberen Zungenbeinmuskeln und dem grossen Horn des Zungenbeins eng verwachsen. Aus der Kapsel entleert sich eine weissliche Masse von breiiger Beschaffenheit; Haare in der Cyste vorhanden. Naht. Drain. 1. 10. Patient mit geheilter Wunde entlassen.

Sch, J., 24 J. Seit $^1/_2$ Jahre auf der linken Halsseite das Entstehen einer Geschwulst beobachtet, die jetzt zu Kindsfaustgrösse angewachsen ist und die Gegend unterhalb des linken Unterkieferwinkels ausfüllt. Nach hinten reicht sie bis zum hintern Rand des Sternocleidomast., nach unten bis in die Höhe des Schildknorpels. Oberfläche gleichmässig. Fluctuation, Haut verschieblich. — 18. 12. 88. Schnitt am vorderen Rande des M. sternocleidomast. Ausschälung der Cyste, die leicht von Statten geht. An der Kapsel hängt eine bohnengrosse Lymphdrüse. Die Cyste enthält dickflüssigen, rahmigen Inhalt, auf dem Cholestearinkrystalle glänzen. Mikroskopisch erweist sich der Inhalt bestehend aus Zellresten verschiedener Gestalt, grossen, runden Gebilden mit Kern, Cholestearin-Krystallen. Naht der Wunde. Die innere Cystenwand ist besetzt mit unzähligen kleinen Knötchen von der Grösse einer Stecknadelkuppe. Arg. nitric. weist deutlich die Kittsubstanz zwischen den Zellen nach. Auf dem Querschnitt mehrschichtiges Epithellager. — 24. 12. 88. Entlassen.

Etwa hühnereigrosse Cyste von ziemlich gleichmässig dicker Wand; die Wand besteht aus 2 Schichten, deren äussere derber ist. Die Innenwand ist nicht glatt, sie zeigt eine Menge dicht neben einander stehender, rundlicher Erhebungen, die der Oberfläche eine grosse Aehnlichkeit geben mit der der Zunge. Auf der Aussenwand der Cyste sitzt wenig lockeres Bindegewebe, in dem sich eine bohnengrosse Lymphdrüse findet.

Mikroskopischer Befund: Innen eine mehrfache Schicht von Plattenepithelien, deren unterste vertical steht, darunter eine breite Zone lymphoiden Gewebes, das stellenweise in Follikelform angeordnet ist. Beide Zonen grenzen direct an einander. Dahinter findet sich Bindegewebe von derber Beschaffenheit mit Gefässen, Fett — keine Drüsen.

C. K., 18 J. 11. 7. 88. Seit $^1/_2$ Jahre in der Nähe des Kehlkopfes das Entstehen einer kleinen Geschwulst bemerkt, die allmälig wuchs. — Rechts

von der Medianlinie zwischen Schildknorpel und Zungenbein eine taubeneigrosse, elastische, leicht verschiebliche Geschwulst.

Exstirpation der Geschwulst in Narkose. Die Kapsel ist mit dem Zungenbeinkörper enger verwachsen. Die Geschwulst enthält grauweisse, schmierige Massen und feine Haare. Naht der Wunde. — 12. 7. Entlassen.

Wallnussgrosse Cyste mit ziemlich dünner Wand. Die Innenfläche nicht glatt, sondern durch dicht aneinander stehende, kuglige, nicht ganz stecknadelkopfgrosse Erhebungen uneben. Sieht aus wie die Zungenoberfläche. Aussen an der Wand sitzt Bindegewebe und an einer Stelle eine halb bohnengrosse Geschwulst, die sich beim Durchschneiden als Lymphdrüse erweist. Die Cystenwand besteht aus 2 Schichten, einer dünnen inneren und einer dicken, derben, äusseren.

Mikroskopischer Befund: Die Innenwand der Cyste bildet eine Schicht von Plattenepithelien, die in ihrer obersten Schicht verhornt sind. Darunter kommt eine Schicht lymphadenoiden Gewebes, das vielfach in Follikeln angeordnet ist. Durch dieses Gewebe ziehen zartwandige, capilläre, mit Rundzellen gefüllte Gefässe dahin. Darunter ziemlich dichtes, derbes Bindegewebe mit viel Gefässen, theils arteriell, sheils capillär.

N. A., 45 J. 5. 4. 89. Bei der Operation eines Oesophaguscarcinoms findet man unterhalb des Ringknorpels auf der rechten Seite des Halses, hinter dem rechten Schilddrüsenlappen, eine haselnussgrosse, kugelige Cyste, die sich leicht ausschälen lässt. Der Cysteninhalt besteht aus dünner, mit bröckligen weissen Massen vermischter weisser Flüssigkeit, die bei der mikroskopischen Untersuchung Flimmerepithelien enthält.

Zarte, dünnwandige Cyste etwa von der Grösse einer Wallnuss ohne Schale. Die Cyste hat einzelne Aussackungen. Auf der zarten, glatten Innenmembran sitzt nach aussen derbes Bindegewebe. An einer Stelle hat dieses äussere Gewebe die Dicke einer Kirsche und man findet beim Einschneiden hier wieder eine Cyste von gleicher Beschaffenheit wie die erste, ohne dass sie jedoch nachweisbar mit dieser communicirte. Der gleiche Befund ergiebt sich noch an einer zweiten Stelle.

Mikroskopischer Befund: Die Wand der Cyste besteht aus derbem zelligem Bindegewebe mit viel capillären Gefässen, dem nach innen zu eine Schicht lymphoiden Gewebes aufsitzt, das jedoch an einzelnen Stellen fehlt. Auf der Innenseite ein Besatz von sehr hohem, schmalem, flimmerndem Cylinderepithel. Das lymphoide Gewebe ist theils in Zügen, theils in rundlichen Anhäufungen angeordnet, theils auch in dichtem Ringe um die Lumina herum, die man, da sie hohes Cylinderepithel führen, für Querschnitte von Drüsenausführungsgängen halten muss. Diese Ausführungsgänge sind mehr oder weniger erweitert.

R. A., 38 J. 5. 5. 89. Seit circa 12 Jahren unter dem rechten Unterkiefer eine kleine harte Geschwulst, die in letzter Zeit rasch wuchs. Unter dem Unterkiefer rechterseits sitzt eine etwa gänseeigrosse Geschwulst, welche am Unterkieferwinkel beginnt und sich bis zur Mittellinie erstreckt. Sie deckt die rechte Hälfte des Zungenbeins und den grössten Theil der rechten Schild-

knorpelplatte. Haut unverändert, verschieblich. Die Geschwulst ist im oberen Theil sehr hart, unten weich, fluctuirend.

9. 5. 89. Schnitt durch die Haut und das Platysma, Ausschälen der Geschwulst, die bis zu den grossen Gefässen reicht. Sie liegt dem Digastricus und Zungenbein an, ohne fester mit ihnen verwachsen zu sein, nur mit dem Sternohyoideus und Sternothyreoideus ist sie inniger verwachsen. Die Geschwulst stellt eine Cyste dar mit dünner Wand und dünnem mit Haaren vermischtem Atherombrei als Inhalt. — 16. 5. 89. Geheilt entlassen.

Hühnereigrosse Cyste mit sehr dicken Wandungen. Die Innenfläche ist zum Theil glatt, an diesen Stellen sieht man eine zarte Membran als innerste Auskleidung, zum Theil uneben. Ab und zu sieht es aus, als sähe man papilläre Erhebungen auf der Innenwand. Die Wand ist sehr derbe, bindegewebig. An einer auffallend stark verdickten Stelle, die etwas nach aussen prominirt, machte man einen Einschnitt und gelangt damit in einen gut kirschgrossen Hohlraum, der mit einer feinen Oeffnung mit der Hauptcyste communicirt. Die Wand dieser Seitencyste hat dasselbe Aussehen wie die der Hauptcyste, sie besteht auch aus einem bindegewebigen derberen Theil und einer darauf liegenden Innenmembran. Aussen hängt an einer Stelle als Sackwand die Gl. submaxillaris. Inhalt der Cyste ein schmieriger, weisslicher Brei mit kleinen Haaren untermischt.

Die mikroskopische Untersuchung der Wand ergiebt ein ziemlich lockeres Bindegewebe, in dessen Maschen ab und zu Blutkörperchen und Blutfarbstoff liegen. An einzelnen Stellen lymphoides Gewebe, zum Theil in Follikel angeordnet. Einzelne sehr schöne, grosse, vielfach gelappte Talgdrüsen mit stark verfetteten Zellen, die in das Cysteninnere einmünden. Die epitheliale Auskleidung der Cyste besteht aus hohem Cylinderepithel in einfacher Schicht, auf welchem mehrere Schichten von immer platter werdenden Epithelien lagern. An manchen Stellen sieht man flache Papillen. Ab und zu dünne Haare.

D. M., 20 J. 18. 6. 89. Seit 1 Jahre allmälig wachsende Geschwulst unter der Zunge. Grade vor und unter der Zunge eine etwa hühnereigrosse, unter der Schleimhaut gelegene fluctuirende Geschwulst, auf deren hinterem Abschnitt die Zungenspitze wie eine Kappe aufsitzt. Die Schleimhaut ist darunter verschieblich, durch dieselbe schimmert die Geschwulst gelblich durch.

19. 11. Exstirpation der Geschwulst vom Munde aus. An einer Stelle ist die Geschwulst in der Nähe des Zungenbeines fest fixirt. Der Stiel wird abgebunden und durchtrennt. Ausstopfen der Wunde. Der Inhalt der Cyste ist breiig. Auf der Innenwand des Sackes keine Haare zu sehen. — 24. 12. Auf Wunsch entlassen, Wunde noch nicht ganz geschlossen.

Gut wallnussgrosse Cyste von nicht sehr dicker aber derber Wand. Wand gleichmässig dick. Die Innenfläche zeigt meist einen weisslichen schmierigen Belag, darunter eine zartere Membran, welche einer derben, bindegewebigen Haut aufsitzt. Von Haaren sieht man nichts auf der Innenfläche. Aussen sitzt der Sackwand stellenweise etwas Muskel auf. Inhalt Epidermisbrei, mit feinen Härchen untermischt. Die Wand besteht aus mässig derbem Bindegewebe mit

ziemlich viel Gefässen. Auf der Innenwand sitzt ein mehrschichtiges Plattenepithel, das in der innersten Schicht keine Kernfärbung mehr aufweist, dessen unterste Schicht eine Cylinderzellenschicht ist. Von Talgdrüsen findet sich nichts.

Sch. F., 39 J. 6. 9. 89. Seit 14 Tagen Geschwulst am Hals bemerkt. An der Vorderfläche des Halses besteht eine längliche wallnussgrosse Geschwulst mit glatter Oberfläche. Ihre Längsachse stets etwas schräg, sodass der obere Pol nach rechts, der untere nach links von der Mittellinie liegt. Sie sitzt der Cartilago thyreoidea auf; auf derselben nicht verschieblich, macht die Schluckbewegungen des Kehlkopfs mit. Die Haut ist darüber verschieblich; Consistenz ziemlich hart. Keine Fluctuation.

Operation: Die Geschwulst sitzt auf der Vorderfläche der Cart. thyreoid., bedeckt von den Thyreohyoidei, und oben auf der Membr. thyreohyoid. Der obere rechte Pol reicht seitlich bis zur Pharynxwand; eine Communication der Cyste mit dem Pharynx besteht nicht. Die Cystenwand ist dünn; trüber, schleimiger Inhalt, Innenfläche der Cyste grauroth, glänzend, schleimhautähnlich. — 10. 10. Entlassen.

Wallnussgrosse Cyste. Innenwand glatt. Die Wand der Cyste besteht aus Bindegewebe, das ab und zu etwas rundzellig infiltrirt ist, mit dünnwandigen Blut- und Lymphgefässen. Die Innenwand wird an einigen Stellen von flimmerndem Cylinderepithel, an anderen von mehrschichtigem Plattenepithel gebildet. Ab und zu finden sich noch weiche mit Cylinderepithel ausgekleidete Lumina mitten im Bindegewebe, die Drüsenausführungsgänge darstellen können oder auch Querschnitte von Zipfeln der Cyste. Lymphoides Gewebe fehlt ganz.

Sch. A., 34 J. 23. 1. 93. Seit dem 17. Lebensjahre Geschwulst rechts am Halse, die wiederholt punctirt wurde, darauf verschwand, jedoch wieder entstand. Der Inhalt war trübe. Rechts am Hals eine faustgrosse, prall gespannte, wenig verschiebliche Geschwulst vom Ohr bis 2 Finger breit über der Clavicula, nach vorn 2—3 Finger breit, nach hinten 2 Finger breit von der Mittellinie entfernt. Haut normal.

24. 1. 93. Exstirpation der fest verwachsenen Geschwulst schwierig. Die Cyste enthält reichliche Mengen dünnflüssigen Eiter. Die Cyste geht unter dem M. sternocleidomast. weit nach hinten und oben. Naht. Drainage. — 3. 2. Geheilt entlassen.

Derber über hühnereigrosser Sack mit derber Wandung. Innenfläche mit einer Anzahl kleiner, papillärer Erhebungen besetzt, so dass sie am Spirituspräparat sehr wie Zunge aussieht. Aussen an der Sackwand finden sich stellenweise Lymphdrüsen. Die innerste Auskleidung der Cyste besteht aus Plattenepithel in mehrfacher Schicht. Unter dem Epithel kommt eine Schicht von lymphoidem Gewebe, das stellenweise rundliche Anhäufungen, Lymphfollikel bildet, die papilläre Erhebungen auf der Innenwand der Cyste verursachen, zwischen welche sich das Epithel einsenkt. Unter dieser Schicht sitzt eine Partie derben Bindegewebes mit Gefässen.

K. H., 21. J. 27. 9. 90. Pat. hat seit seiner Kindheit einen kleinen

Kropf? -Knoten, der in den letzten 8 Tagen erheblich gewachsen sein soll. Dicht über dem Manubr. sterni sitzt im Jugulum dicht unter der Haut ein gut wallnussgrosser, leicht verschieblicher, fluctuirender, prallelastischer Tumor. Die beiden seitlichen Schilddrüsenlappen sind nicht hypertrophisch.

29. 9. Exstirpation. Beim Abpräpariren der Haut wird die Cyste eröffnet, es entleert sich trüber, graugelber, flüssiger Inhalt. Die Cyste sitzt über den Muskeln, die vom Sternum zum Kehlkopf gehen, steht nicht in Zusammenhang mit der Schilddrüse, welche unter den Muskeln deutlich zu fühlen ist. Die Cystenwand ist glatt, keine Spur von etwaigem Kropfgewebe an der Innenwand. Naht. Verband. — 12. 10. Wunde unter Eiterung geheilt.

Glattwandige, etwa wallnussgrosse Cyste mit ziemlich derber Wand. Erhebungen sieht man auf der Innenseite nicht. Die Wand besteht aus einer derben Membran von Bindegewebe mit mässig viel, zum Theil dünnwandigen Gefässen; auf der Innenseite sitzt dieser Membran eine dünne Schicht von Epithelien auf. Das Bindegewebe ist stellenweise papillär vorgestülpt und zwischen den Papillen senkt sich das Epithel hinein. Das Epithel ist mehrschichtig, klein, Plattenepithel; in der Tiefe zwischen den Papillen ist es stellenweise in dicken Haufen vorhanden. An einer Stelle schliesst sich an eine solche Epitheleinsenkung ein Convolut von Drüsenschläuchen an, die sich weit in das Bindegewebe hineinerstrecken. Diese Drüsen erinnern im Querschnitt stark an Submaxillarisdrüse: grosse, cubische Zellen mit kleinem, rundem, basalem Kern. Das Protoplasma der Zellen fein granulirt. Haare und Talgdrüsen finden sich nicht.

H. H., $1^1/_4$ J. Mit $^1/_2$ Jahre Furunkel, seitdem Geschwulst am Halse, sonst gesund. In der Höhe der Schilddrüse über dem unteren Theil des Sternocleidomast. nicht ganz wallnusgrosse Geschwulst; Haut darüber normal, verschieblich. Geschwulst ist weich, elastisch, giebt undeutliche Fluctuation, wölbt sich beim Schreien sehr vor. Durch Schnitt quer über die Geschwulst wird im Winkel zwischen Sternocleidom. und Sternohyoideus dünnwandiger cystischer Sack freigelegt, der nach oben zu nach einer Einziehung ampullenförmig anschwillt und sich bis in die Nähe des Os hyoid. verschmälert, bis er in einem dünnen Stiel endigt. Dieser wird abgeschnürt und abgeschnitten, Catgutnaht, Drain. Verlauf fieberlos. 12. 6. Drain und eine Naht entfernt; Pat. zur poliklinischen Behandlung entlassen.

Mikroskopischer Befund: Der trübe Cysteninhalt besteht aus verfetteten Rundzellen und Detritus. Ein Abstrichpräparat der Innenwand zeigt sehr schönes Flimmerepithel. Schnitte der Cystenwand zeigen Schleimhaut mit mehrschichtigem Cylinderepithel und zierlichem Gefässnetzwerk. Quergestreifte Muskeln reichen zum Theil nahe ans Epithel. Zum Theil dicht unter dem Epithel, zum Theil dies unterbrechend, grosse Leukocytenhaufen, dem lymphadenoiden Gewebe oder den Lymphknötchen im Darm ähnlich. An einzelnen Stellen knopfförmig über das Epithel hervorragend, sind sie hier gar nicht oder nur an den Rändern von Epithel bedeckt.

41jähriger Arbeiter, der früher stets gesund war. Dieser hatte vor 2 Jahren hinter seinem linken Kieferwinkel ein kleines haselnussgrosses

Knötchen bemerkt. Seit 1 Jahre ist dasselbe gewachsen und ist jetzt über wallnussgross. Dasselbe ist nicht mit der Haut verwachsen, fühlt sich fluctuirend an. Neben dem Haupttumor fühlt man einige kleinere erbsengrosse Knötchen. Bei der Exstirpation der Cyste zeigt sich, dass sie im unteren Theil der Parotisdrüse liegt und ganz von Parotisgewebe umgeben ist, dabei deutlich abgekapselt ist. Die Cyste enthält serös-schleimige Flüssigkeit, die Wand ist dünn und zeigt auf der Innenfläche eine Menge dicht nebeneinander stehender, kleiner, rundlicher, stecknadelkopfgrosser Knötchen; dazwischen ab und zu Stellen, die wie narbige Züge aussehen. Die Cyste war natürlich als Parotiscyste operirt worden, aber schon das makroskopische Aussehen der Innenfläche der Cyste liess die Vermuthung wach werden, dass es sich um eine Kiemengangscyste handele. Denn sie bot wirklich grosse Aehnlichkeit mit diesen. Bei der mikroskopischen Untersuchung fand man, dass die Wand auf ihrer Innenfläche einen Besatz von Epithelien hatte, die an manchen Stellen aus geschichteten Plattenepithelien, an anderen aus kurzen Cylinderepithelien bestanden. Unter dieser sehr deutlich abgegrenzten Epithelschicht findet sich lymphoides Gewebe, das stellenweise Follikel bildet und so die Ursache jener rundlichen Erhebungen nach dem Lumen der Cyste zu ist. Innerhalb dieses lymphoiden Gewebes sieht man ab und zu, meist ziemlich nahe der Epithelschicht, Häufchen von 4, 5 und mehr grossen polygonalen Zellen ausgestreut, die sich sowohl durch ihre Grösse, ihre Form als auch durch ihre mit Eosin bewirkte auffallend gelbrothe Färbung bemerklich machen. Der Zellleib ist feingranulirt, der Zellkern hat etwa die Grösse der Lymphzellen. Die Häufchen grenzen sich nicht gegen das übrige Gewebe scharf ab, sondern die Zellen sind in das letztere eingestreut und ziehen sich an einzelnen Stellen bis ins Epithel der Wand hin. Im übrigen besteht die Wand noch aus derben Bindegewebsdrüsen. Diese Cyste hat in ihrer histologischen Beschaffenheit und ihrem makroskopischen Verhalten die grösste Aehnlichkeit mit jenen eben beschriebenen Cysten. Da sie wegen dieser Beschaffenheit nicht gut aus der Parotis hervorgegangen sein kann, so glaube ich damit nicht fehl zu gehen, dass ich sie unter die Halscysten rechne. Für jene auffallenden, in das lymphoide Gewebe eingesprengten Epithelien weiss ich keine Erklärung.

A. H. 5. 6. 82. 31 J. alt. Hat seit seiner Kindheit bemerkt, dass vorn seitlich am Halse eine kleine Oeffnung besteht, aus der sich oft weisse Flüssigkeit ausdrücken lässt. Die eingeführte Sonde geht nach oben mehrere Ctm. in die Höhe. Spaltung der Fistel; der Fistelgang ist unmittelbar hinter der Haut sackartig erweitert. Er lässt sich bis in die Nähe der Speiseröhre verfolgen. Exstirpation des Sackes. Vollständig geheilt.

Sch. M., 17 J. 8. 7. 84. Will seit 9 Jahren eine offene Stelle vorn am Halse haben. Es wurde schon mehrere Male geschnitten, heilte aber nicht zu. Links neben dem Schildknorpel eine feine Fistelöffnung, aus der man weisses, rahmiges, schleimiges Secret ausdrücken kann. Die Fistel führt schräg nach rechts oben in die Gegend zwischen Zungenbein und Larynx.

9. 7. Spaltung des Ganges, man kommt in einen gefalteten Sack, dessen oberes Ende in der Höhe des Zungenbeins liegt. Es macht eher den Eindruck

einer früheren Cyste. — 14. 7. Entlassen. Nicht geheilt, eitert noch immer und macht Beschwerden.

K. F., 22 J. 11. 12. 84. Im Alter von $^1/_2$ Jahre hat Pat. am Hals rechts vom Kehlkopf einen vogeleigrossen Knoten bekommen, der aufgegangen ist und Schleim entleert hat. Seitdem besteht eine Fistel, aus der sich beim Essen oder Trinken Schleim entleert. Vor 8 Wochen hat sich die Oeffnung geschlossen; es bildete sich bald darauf wieder eine kirschgrosse Geschwulst, die vor 4 Wochen geschnitten, Schleim entleerte. Diese Wunde heilte rasch zu, bis auf die mediangelegene Fistelöffnung. — An dem medianen Ende einer quer zur Seite des Larynx verlaufenden 2 Ctm. langen bläulichrothen Narbe bemerkt man eine feine Oeffnung, durch die die Sonde circa 2 Ctm. nach oben nach dem Zungenbein hin gelangt. Bei Schluckbewegungen wird die Fistel nach oben gezogen. Die Fistel liegt nicht subcutan, sondern geht in die Tiefe zum Pharynx.

Spaltung der Haut. Excision des derbwandigen nach oben zu einem kleinen Sack verwachsenen, indess nur mit einem sehr engen Lumen versehenen Fistelganges in der Ausdehnung von 2,5 Ctm. Die Fistel geht nach dem Zungenbein hin. Naht der Wunde. — 15. 12. Entlassen.

19. 1. Pat. stellt sich wieder vor. Narbe zu Weihnachten wieder aufgeplatzt, seitdem wieder eine Fistel, die ab und zu sich schliesst. Spaltung der Fistel, die schleimhautähnliche Wand des Ganges exstirpirt und in Pausen von 3—5 Tagen Fistel mit dem Paquelin cauterisirt. Nach zweimaligem Aufbrechen im Februar 1886 vollständig geheilt; kein Recidiv seitdem.

An dem Spirituspräparat ist nicht viel zu sehen, als auf einer Seite der der Länge nach aufgeschnittenen Fistel eine glatte, wie mit Epithel bedeckte Fläche, die ganz leichte papilläre Unebenheiten zeigt. Ausserdem liegt bei dem Präparat ein Stückchen Knochen von etwa Kirschkerngrösse.

Mikroskopischer Befund: Man findet an dem Präparat zunächst an der Stelle, wo man Epithel vermuthet, eine nicht überall erhaltene Schicht von Cylinderepithelien mit dahinter liegender gefässreicher Schicht von lymphoidem Gewebe, darunter liegt Bindegewebe mit Gefässen und schliesslich eine Schicht von derbem parallelfaserigem Bindegewebe. Das lymphoide Gewebe ist zum Theil in Follikeln und Papillen angeordnet, so dass Epitheleinsenkungen dadurch entstehen. Stellenweise geht dieses Epithel so weit in die Tiefe, dass man an Talgdrüsen denken könnte.

H. K., 13 J. 9. 11. 85. Angeblich vor 4 Jahren entstand eine Schwellung in der Medianlinie des Halses, die nach ungefähr $^1/_2$ Jahre von selbst aufbrach. Damals soll sich Eiter entleert haben. Seitdem besteht eine kleine, wenig secernirende Fistel am Halse.

Kleine, wenig Schleim secernirende Fistel der Medianlinie des Halses in der Höhe des Schildknorpels, breite Narbenzüge in der Umgebung bis zum Jugulum hin. Sonde dringt etwa 2 Ctm. tief ein.

Spaltung der Fistel, Bloslegung einer mit Schleimhaut ausgekleideten feinen Rinne. Excision dieser Rinne. Verband.

Mikroskopisch zeigt das excidirte Stück einfaches Cylinderepithel. 16. 11.

Sonde dringt wieder ein Stück weiter nach oben. Spaltung. — 20. 11. Spaltung und Excision. — 29. 11. Keine Communication mit dem Kehlkopf oder Pharynx gefunden. Mit granulirender Wunde entlassen.

Die Beschwerden besserten sich anfangs, kehrten aber nach Mittheilung des Patienten in den letzten Jahren verstärkt wieder, indem sich unter der ersten Fistelöffnung noch eine zweite bildete, und die Fistel durch Füllung mit Eiter einen Druck in der ganzen Kehlkopfgegend ausübt, was früher nicht der Fall war. Pat. will sich in dieser Zeit wieder operiren lassen.

M. H., 15 J. Pat. hat als Kind an einer angeborenen secernirenden Fistel des Halses gelitten. Sie hat sich operiren lassen; darauf ist die Fistel verheilt; aber an Stelle der Fistelöffnung hat sich ein Knötchen gebildet. In der Mitte des Halses, unter dem Zungenbein, ein ziemlich hart sich anfühlendes, mit Narbengewebe überzogenes, etwa kirschgrosses Geschwülstchen.

Narcose. Die Kuppe des Knotens wird abgeschnitten, es entleert sich dabei etwas Schleim. Man kommt mit einer dünnen Sonde etwa $1^1/_2$ Ctm. nach der Cartil. thyreoid. zu in einen engen Schleimhautsack, der blind zu endigen scheint. Exstirpation dieses Sackes. Ausstopfen der Wunde. — 28. 8. Beim Verbandwechsel findet sich noch eine kleine Schleimhauttasche, die in Narcose exstirpirt wird. — 1. 9. Pat. mit granulirender Wunde entlassen.

N., 35 Jahre. 13. Juli 1891. Angeborene Fistel am Hals. Oefters geschlossen, dann wieder aufgebrochen. In letzter Zeit ist eine Anschwellung in der Gegend der Fistel dazugekommen.

Rechts von der Medianlinie des Halses oberhalb des Zungenbeins, ungefähr zwischen Mylohyoideus und Ansatz des vorderen Biventerbauches an dem Zungenbein eine kleine, wenig secernirende Fistel. Oberhalb derselben eine ca. 6 Ctm. lange spindelförmige Anschwellung unter der Haut.

14. Juli. Ausschneidung der Fistelränder, Exstirpation jener Geschwulst, die in direktem Zusammenhang mit der Fistel steht. Diese Geschwulst läuft aber spindelförmig zu, verschmälert sich plötzlich stark und reisst ab. Im Innern des wurstförmigen Gebildes verläuft ein ziemlich weiter, mit eitrigem Inhalt gefüllter Canal, auf dessen Wandung es gelingt, mikroskopisch Epithelien nachzuweisen.

19. Juli. Entlassen. Ueber den Erfolg der Operation ist keine Auskunft zu erhalten.

Cystisch erweiterte Fistel von dicker Wand. Die Wand besteht aus einer derben bindegewebigen Haut und einer zarteren Innenmembran. Die Innenfläche ist nicht glatt, sondern durch eine Menge dicht nebeneinander stehender rundlicher Erhebungen hat sie ein papilläres Aussehen bekommen. An einer Stelle sieht man äussere Haut direkt an die Cystenwand anstossen. Auf der Aussenseite sitzt derbes, fettiges Bindegewebe und Muskelreste. Die Sackwand setzt sich im Wesentlichen aus 2 Schichten zusammen, deren eine, die dünnere, aus lymphadenoidem Gewebe besteht, das sich in continuirlicher Schicht hinzieht. Vielfach erhebt sich das lymphoide Gewebe zu rundlichen Papillen, die oft nur mit einem relativ dünnen Stiel mit der continuirlichen Schicht ver-

bunden sind. Alles besteht aus dicht gedrängtem lymphadenoidem Gewebe. Auf diesem sitzt nach innen zu eine Epithelschicht, die an vielen Stellen aus gewöhnlichem, etwas dünnem Plattenepithel in mehreren Schichten besteht; auf der anderen Seite des Schnittes sieht man aber statt dessen langes, schmales Cylinderepithel, das als hoher Epithelsaum die papillären Erhebungen des lymphadenoiden Gewebes umgiebt. Das Cylinderepithel zeigt einen deutlichen Grenzsaum, auf welchem zarte Fortsätze, Flimmern sitzen. Unter dem lymphadenoiden Gewebe liegt eine Schicht von gefässreichem Bindegewebe und dahinter Muskelgewebe.

W. A., $9^1/_2$ Jahre. Seit 1 Jahr eine Fistel rechts unten am Hals bemerkt. Rechts auf dem unteren Viertel des Sterno-cleidomast. kleine Fistel, aus der sich wässrige Flüssigkeit entleert. Man fühlt einen doppelt strohhalmdicken Strang gerade nach oben verlaufen. Die Sonde dringt tief in dieser Richtung ein.

26. Februar 1892. Sonde in die Fistel eingeschoben. Haut gespalten. Es lässt sich ein anscheinend muskulöser Strang leicht ausschälen, der anscheinend in den Pharynx übergeht, Abschneiden des Stranges am Ende. Vernähen des Stumpfes. Hautnaht. Drain. Nach 14 Tagen völlige Verheilung der Wunde ohne auffällige Narbe und bis jetzt ohne Recidiv.

6. März 1892. Entlassen.

Halsfistel ca. 4—5 Ctm. lang. In dem centralen Theil ein Durchmesser von etwa $^1/_2$ Ctm., in dem peripheren von 1 Ctm. (am Spirituspräparat). Die Wand ist dick (geschrumpft), deutlich abgesetzt gegen die umgebende Muskulatur. Stellenweise hat die Wand die Dicke von $^1/_3$ Ctm. Das Lumen ist unregelmässig mit seitlichen Buchten und Spalten versehen.

Die mikroskopische Untersuchung des peripheren Theiles der Fistel ergiebt Folgendes: Die innere Auskleidung der Fistel bildet eine Schicht von Plattenepithelien, die stellenweise recht beträchtlich dick ist. Hinter dieser Epithelschicht liegt lymphoides Gewebe, das sich stellenweise zu Lymphfollikeln formirt. Auf dieses lymphoide Gewebe folgt eine an Blut- und Lymphgefässen reiche Schicht von derbem Bindegewebe. Die Epithelschicht schiebt stellenweise Epithelzüge weit in das Bindegewebe hinein. Ausserdem finden sich in der Bindegewebsschicht weite Lumina mit Cylinderepithel ausgekleidet, die wie Drüsenausführungsgänge aussehen. Daneben liegen Haufen von Drüsenquerschnitten mit dicken glasigen Zellen. An einigen Schnitten findet sich aussen hinter der Wand der Fistel ein mächtig weites, in die Länge gezogenes mit Cylinderepithel ausgekleidetes Lumen, das den Eindruck macht, als ob es etwa einer seitlichen Ausbuchtung der Fistel angehöre. Um die Fistel herum sieht man eine Schicht von quergestreiften Muskelfasern, doch ist die Anordnung der einzelnen Theile nicht eine so scharf geschiedene, insofern stellenweise grössere Drüsencomplexe zwischen 2 Muskelschichten liegen. In den Schnitten vom centralen Theil findet sich als innerste Schicht Cylinderepithel, das zum Theil sehr lang, an einigen Stellen flimmernd ist. Hinter demselben folgt lymphoides Gewebe, das mit dem Epithel vielfach papilläre Einstülpungen in das Lumen der Fistel macht. Auch hier finden sich Lymphfollikel, jedoch

keine Drüsen. An einigen Schnitten sieht man innerhalb desselben Schnittes Cylinder- und Plattenepithel die Auskleidung der Fistel bilden.

D. W., 16 Jahre. 5. October 1892. Vor $^1/_2$ Jahre entstand vorn in der Mittellinie des Halses etwas unterhalb der Incisura thyreoid. sup. eine kleine Schwellung, die allmälig wuchs und als sie die Grösse eines Hühnereies erreicht hatte, aufbrach, wobei sich eiterähnliche Flüssigkeit entleerte. Seitdem blieb die Fistel offen. Es findet sich an der betreffenden Stelle eine ca. 1 Ctm. lange, wenige Millimeter breite, nach unten verlaufende granulirende Stelle. Es entleert sich ein Tropfen eitrige Flüssigkeit. Die Sonde dringt in einen Fistelgang ein und lässt sich einige Centimeter weit nach aufwärts führen. Man spaltet die Oeffnung und gelangt in einen engen Canal, der nahe der Ausmündung etwas erweitert ist. Es entleert sich etwa ein Theelöffel schleimiger grauweisser Flüssigkeit. Der Canal ist mit einer feinhockerigen dünnen Membran ausgekleidet, die sich abpräpariren lässt. Der Canal lässt sich dicht am Zungenbein vorbei stets in der Mittellinie weiter verfolgen. Die Sonde gelangt dabei schliesslich an die Basis der Zunge. Fistelcanal quer abgeschnitten. Naht. In die Mitte der Wunde Jodoformgaze.

15. October mit granulirender Wunde entlassen. 22. November: Es besteht noch eine Fistel, aus der Eiter und Epithelien sich entleeren. 15. Januar: Vollständige Heilung.

Im Inhalt der Fistel finden sich bei der mikroskopischen Untersuchung sehr grosse mächtige Epithelzellen und Leukocyten. An Schnitten durch den peripheren Theil der Fistel findet man als innere Auskleidung eines Theiles eine dicke Schicht von Plattenepithel, während der andere Theil von langen Cylinderepithelien mit deutlichem Flimmersaum besetzt ist. Beide Epithelsorten stossen direkt aneinander. Während das Plattenepithel in vielen Schichten vorhanden ist, ist das Cylinderepithel nur einschichtig, hinter dieser Epithelschicht kommt eine Zone von derben gleichgerichteten Bindegewebsfasern, die gefässreich und stellenweise stark rundzellig infiltrirt ist. An einigen Stellen liegt hinter der Epithelschicht lymphoides Gewebe. Hinter jener Bindegewebsschicht kommt man auf quergestreifte Muskelfasern. Die Wand der Fistel ist vielbuchtig. In dem Bindegewebe sieht man häufige Querschnitte von geschlossenen, mit Cylinder ausgekleideten Hohlräumen. An einer Stelle trifft man auf einen ziemlich grossen Bezirk von hyalinem Knorpel, ja sogar etwas Knochen findet sich an einer Stelle. Dicht neben diesem Bezirk von Knorpel sieht man einen Haufen von Hohlräumen, die mit kleinen kubischen Zellen ausgekleidet sind und homogene colloide Massen enthalten, die sich mit Pikrocarmin intensiv gelb färben. Ich deute sie als Follikel eines Strumastückes.

W. G., 36 Jahre. 1.—14. November 1893. Im letzten Sommer Ausfluss aus einer kleinen Oeffnung vorn am Halse. Im 7. Jahre an derselben Stelle ein Geschwür, das nach Einschneiden bald heilte mit Zurücklassung einer winkligen Narbe. Sonst ist Pat. gesund. Vorn am Halse, etwa der Mitte der Cartilago thyr. entsprechend, eine kleine Fistelöffnung im Scheitel des Winkels der oben erwähnten Narbe aus der sich Schleimtropfen entleert. Oeffnung

gewöhnlich durch die überhängenden Ränder der Narbe verdeckt. Sehr dünne Sonde kommt bis nahe ans linke Zungenbeinhorn. Herauspräpariren der Fistel unter Leitung der eingeführten Sonde, wobei man bis zur Gegend der Gland. submax. gelangt, wo der Gang abgetrennt wird. Tamponade mit Jodoformgaze und theilweiser Verschluss mit Catgutnähten. Weicher Verband. Nach 14 Tagen ist die Wunde bis auf eine kleine Stelle geschlossen; keine Secretion. Nach 3 Wochen an der alten Stelle eine kleine Fistel, die ebenfalls exstirpirt wird, worauf nach 3 Tagen Entlassung zur weiteren ärztlichen Behandlung in die Heimath.

Bis Ende April d. J. war die Fistel offen; es entleerte sich aus ihr anfangs Eiter, dann klares Wasser. Seitdem ist die Fistel geschlossen.

Mikroskopischer Befund fehlt.

A. G., 23 Jahre. 8. December 1893. Seit 12 Wochen vorn am Kehlkopf nussgrosse Anschwellung. Vor 6 Wochen Incision, wobei schleimig-eitrige Flüssigkeit entleert. Seitdem permanent Secretion aus der kleinen Wundöffnung. Schon in frühester Jugend nach Aussage der Eltern eine ähnliche Sache. Sonst gesunder Patient zeigt am Hals etwas rechts von der Medianlinie kleine rothe Hervorragung, aus deren Mitte sich einige Tropfen blutiger Flüssigkeit hervordrücken lassen. Eine Sonde kommt leicht bis nahe an das rechte grosse Zungenbeinhorn; der Gang zeigt mehrere Taschen, in die die Sonde hineingeräth. Spaltung der Fistel und Exstirpation des Fistelganges. Jodoformirung. Tamponade mit Jodoformgaze. Nach 11 Tagen entlassen, um sich zu Haus weiter ärztlich behandeln zu lassen, da die Wunde bis auf eine kleine Stelle geheilt ist. Vollständige Heilung ohne Beschwerden.

Mikroskopischer Befund fehlt.

---

2. Ueber angeborene cystische Geschwülste der Steissgegend.

Diesem Bericht über die hier beobachteten Cystengeschwülste in der Umgebung des vorderen Darmendes möchte ich eine Mittheilung anschliessen über ähnliche Geschwülste am hinteren Darmende, die ja ungleich seltener sind.

Im Ganzen wurden hier sechs[1]) Steisstumoren beobachtet und operirt. Alle (bis auf 1) waren schon direct nach der Geburt bemerkt worden, waren also auch in diesem Sinne angeboren. Sie hatten sich in dem Raume zwischen Anus und Rectum einerseits, Steiss- und Kreuzbein andererseits entwickelt, indem sie theils nach

[1]) Der eine ist schon früher von Dr. Walzberg beschrieben worden. Deutsche Zeitschrift f. Chirurgie. Bd. 18.

aussen grosse Tumoren vorwölbten, die das Steiss- und Kreuzbein auf der Dorsalseite zum Theil überlagerten, theils hoch zwischen Hinterfläche des Rectums und Vorderfläche des Steiss- und Kreuzbeins ihre Fortsätze hinaufschickten. An den Knochen hafteten sie in keinem Falle inniger, so dass man auf einen Entwicklungszusammenhang mit diesen hätte schliessen können. Die Knochen waren auch stets intact. Doch sassen die Geschwülste in einzelnen Fällen sehr fest auf der Hinterfläche des Rectums und des Peritoneums; in anderen dagegen konnte man die Schleimhaut des Rectums sehr gut gegen den Tumor verschieben. Zum grössten Theil stellten die Geschwülste einen Complex von grossen und kleinen Cysten dar, die theils communicirten, theils isolirt waren und deren Inhalt in den ersten 4 Fällen ein atherombreiartiger oder grauer gallertig-schleimiger, in den zwei letzten klare gelbliche Flüssigkeit mit einigen Gerinnseln war. Als weiterer Bestandtheil kam aber meist noch eine mehr oder weniger entwickelte grosse Partie von Zellgewebe hinzu, in der sich ausser kleinen Cysten in dem 1. Fall noch ein grösseres Stück Knochen und Knorpel, in dem dritten 3 kleine Knorpelstückchen fanden. Die Muskelfasern, die einige Male gesehen wurden, gehörten wohl der Dammmuskulatur an. Die genauere histologische Untersuchung der Geschwülste ergab eine Scheidung in zwei dem Wesen nach sehr verschiedene Gruppen: die der ersten Gruppe enthalten nur Cysten mit epithelialer Auskleidung verschiedenster Art, die der anderen nur solche mit endothelialer Wand. Und zwar fanden sich im ersten Fall Cysten, die austapeziert waren mit hohen, schlanken, wenig granulirten Cylinderzellen, ferner solche mit niedrigen cubischen, stark granulirten Zellen und länglich rundem Kern, schliesslich eine Cyste, in der Cylinder- und Plattenepithel aneinanderstiessen.

Im zweiten Fall entsprach dem atheromartigen Inhalt einiger Cysten eine Auskleidung von Plattenepithel mit Talgdrüsen, Schweissdrüsen und Haaren, während andere Cysten Cylinderepithel vom Charakter des Darmepithels, Cylinderepithel mit Basalsaum, und Darmschleimdrüsen aufwiesen. Auch hier fanden sich Cysten, in denen beide Sorten von Epithelien anzutreffen waren.

Auch im dritten Fall liessen sich Cylinderepithelien, cubische und Plattenepithelien auf der Innenwand der verschiedenen Cysten

nachweisen. Und hier kam noch das besondere hinzu, dass sich eine fast wallnussgrosse Einstülpung in eine Cyste fand, die sich bei der mikroskopischen Untersuchung als Rückenmark erwies.

Der vierte Fall stellt eine einfache Cyste mit Cylinderepithel vom Charakter des Darmepithels dar.

In dem Bindegewebe um die Cyste waren ab und zu Platten von glatten Muskelfasern eingelagert, ausserdem Gefässe.

Die letzten beiden Geschwülste hatten eine endotheliale Auskleidung ihrer theils isolirten, theils communicirenden Cysten, während sie im übrigen ebenso wie jene Fett, glatte Musculatur etc. aufzeigten.

Es waren also die ersten 4 Fälle Complexe epithelialer Cysten verschiedenster Art zugleich mit Bildung von Fett, Knorpel, Knochen und Rückenmarkssubstanz, während die 2 letzten Fälle wohl als cystische Lymphangiome bezeichnet werden müssen, bei denen es ausserdem zu starker Entwicklung von Fettgewebe kam.

Wie hat man sich nun die Entstehung dieser Cystengeschwülste zu denken?

Die Epithelcysten können ihre Erklärung nur finden in der Abstammung von einem Epithel führenden Organ und als solches können in dieser Gegend wiederum nur in Betracht kommen: die äussere Haut, das Ende des Darmkanales, das Ende des Rückenmarkes mit den von den beiden letzten abstammenden Theilen, die sich normaler Weise in embryonaler Zeit, nicht aber später finden. Die Steissdrüse, an die man früher ab und zu gedacht, kommt nicht in Frage, weil sie kein Epithel hat. Da man aber, wenigstens in unseren Fällen, keine Abnormität des unteren Darmkanales fand, so kann man diesen selbst wohl ausschalten, ebenso wie auch die Wirbelsäule und das Rückenmark keine Spuren anomaler Bildung aufwies, weshalb ich glaube auch auf jede Art der Spina bifida auch die anterior als Erklärungsmöglichkeit für unsere Fälle verzichten zu müssen. Es bleiben somit ausser der äusseren Haut nach dem heutigen Stand der Entwicklungsgeschichte nur noch jene vergänglichen embryonalen Gebilde, die Pars intestini postanalis, jenes im Schwanzende des Embryo nach hinten von der Analeinstülpung gelegene Stück des Enddarmes, welches Middeldorpf[1]) zur Deutung einer von ihm in der Kraske'schen

[1]) Virchow's Archiv. Bd. 101.

Klinik beobachteten Steissgeschwulst herangezogen hat und der Canalis neurentericus, jenes kurze Verbindungsstück zwischen Rückenmarksrohr und Darmrohr resp. Pars intest. postanalis, dessen Existenz auch beim menschlischen Embryo von Graf von Spee[1]) festgestellt worden ist. Vielleicht ist es nicht unzweckmässig die hier in Frage kommenden Thatsachen der Entwicklungsgeschichte kurz zu überblicken.

Der Urmund[2]), die am Schwanzende gelegene äussere Oeffnung des Darmrohres, wird dadurch, dass seine beiden Seitenränder einander entgegen- und mit einander verwachsen, in 2 Oeffnungen zerlegt, deren obere die äussere Mündung des Canalis neurentericus, deren untere das definitive Darmende darstellt. Dieser obere Theil, der Canalis neurentericus, liegt zunächst am Ende der Medullarrinne. Indem sich die Medullarwülste weiter nach hinten ausdehnen, kommt die vordere Urmundöffnung oder der Canalis neurentericus bald in ihr Bereich zu liegen und wird, wenn dieselben sich zum Nervenrohr schliessen, von aussen nicht mehr sichtbar. Es tritt jetzt der Zustand ein, wo Nervenrohr und Darmcanal zusammen ein U-förmig beschaffenes Rohr bilden, an dessen Umbiegungsstelle der Canalis neurentericus gelegen ist. Zwischen Medullarrohr und Darmrohr entwickelt sich nun durch einen Faltungsprocess aus einem Theil des dorsalen Blattes des Darmrohres, des Entoblasts, die Chorda. Diese reicht in Folge dessen zunächst nur bis zum Canalis neurentericus. Nun aber bildet sich der Schwanzdarm zurück, er verliert seine Höhlung, geht in einen soliden Epithelstrang über, löst sich darauf vom Afterdarm und vom Nervenrohr ab und schwindet vollständig. Damit hört auch der Canalis neurentericus als letzter Rest des Urmundes zu bestehen auf. Er obliterirt ebenfalls und die Chorda mit dem Rückenmark schiebt sich bei dem Wachsthum der Schwanzknospe weiter nach hinten, ebenso die um die Chorda sich entwickelnde häutige und knöcherne Wirbelsäule, sodass also jenes Gewebe, welches den Rest des Canalis neurentericus und des Schwanzdarmes darstellt, vollständig getrennt vom Rückenmark auf der Vorderseite des Kreuz-Steissbeins zu liegen kommt.

[1]) Archiv f. Anatomie u. Physiologie. 1889.

[2]) Diese Darstellung der entwicklungsgeschichtlichen Verhältnisse ist nach dem Lehrbuch von O. Hertwig 1893 gegeben.

Da nun die Pars intestini postanalis durchaus die Eigenschaften des Darmrohres hat in den betr. Entwicklungsstadien und da das Epithel des Enddarmes zunächst aus einfachem Pflasterepithel, dann aus einfachem Cylinderepithel, später aus mehrschichtigem Cylinderepithel und dann wieder aus einfachem Cylinder- oder Plattenepithel besteht (Kölliker), so können wir wohl alle die Cysten auf die Pars intest. postanalis zurückführen, die Cylinderepithel in irgend einer Form oder cubisches Epithel haben; ein Theil derselben hatte in unsern Präparaten ja auch durchaus das Aussehen des Darmepithels mit Becherzellen, Cylinderzellen mit Basalsaum, dabei Darmschleimdrüsen und lymphoides Gewebe. Die Cysten aber, die geschichtetes, zum Theil verhorntes Plattenepithel, Talgdrüsen, Schweissdrüsen, Haare hatten, diese müssen wir wohl zu dem Ektoderm, zur äussern Haut in Beziehung setzen. — Nicht ganz so einfach wie diese Bestimmung ist die Beantwortung der Frage, was mag das Muttergewebe gewesen sein für die Cysten, die sowohl Plattenepithel als Cylinderepithel hatten. Wenn das untere Darmende abnorm wäre, so könnte man ja Störungen bei der Vereinigung der ektodermalen Einstülpung mit dem entodermalen Darm annehmen, Störungen, die zu Abschnürungen eines Epithelhaufens geführt hätten derart, dass ein Theil vom Ektoderm, ein anderer vom Entoderm stammte. Derartige Störungen fanden sich aber nie, nie wurden bei den verschiedenen Entwicklungsfehlern des Anus und des Rectum bis jetzt Cystenbildungen beobachtet. Als weitere Erklärung könnte man noch annehmen, dass eine solche Cyste aus dem Zusammenfluss zweier Cysten, einer mit Cylinderepithel und einer mit Plattenepithel bekleideten entstanden sei, von einer solchen Vereinigung finden sich freilich gar keine Spuren mehr. Schliesslich bliebe auch noch die Möglichkeit, sie von der Pars intest. postanalis abzuleiten, wenn man annimmt, dass in Folge des Epithelwechsels, zu gleicher Zeit verschiedenartiges Epithel dieselbe auskleidet, eine Annahme, die durch den Befund von Flimmerepithel neben geschichtetem Plattenepithel, den Neumann und später Kölliker im Oesophagus erhoben, eine gewisse Berechtigung erlangt. Dies letztere erscheint mir das Wahrscheinliche.

Bei dieser Annahme, dass die Pars int. postanalis für alle jene Cysten das Muttergewebe liefert, ist noch eine Schwierigkeit

aus dem Weg zu räumen. Es fanden sich in einzelnen der Cysten Darmschleimdrüsen. Können diese auch mit der Pars intest. postanalis erklärt werden? Letztere hat zwar Epithel, sie entwickelt sich aber doch nicht weiter zum eigentlichen Darm, sondern geht, ehe das Darmrohr zu dieser Entwicklung kommt, zu Grunde. Für gewöhnlich werden also keine Schleimdrüsen in der Pars int. postanalis beobachtet. Wir müssen also annehmen, dass die Pars postanalis die Fähigkeit besitzt sich zu einem vollständigen Darm auch histologisch zu entwickeln, ohne jedoch für gewöhnlich davon Gebrauch zu machen. Nur bei dieser Annahme könnte auch jener Befund einer wirklichen Darmschlinge, wie ihn Middeldorpf in einer Steissgeschwulst erhob, mit der Pars intest. postanalis erklärt werden.

Die Haupterscheinungen jener Geschwülste wären somit wohl erklärt. Jene vorhin dargestellten entwicklungsgeschichtlichen Verhältnisse geben uns aber auch den Schlüssel in die Hand zur Erklärung jenes auffallenden Befundes von Rückenmarkssubstanz, dessen Menge in dem einem Falle doch recht bedeutend war. Im äusseren Theil des Canalis neurentericus kommt Ektoblast, das sich zum Medullarrohr umbildet und Entoblast, dessen Fortsetzung zum Darmrohr wird, zu directer Berührung. Fällt also die Abtrennungsstelle des Canalis neurentericus von dem Medullarrohr etwas in den Bereich des letzteren und bleibt dieser Theil des Canalis neurentericus in irgend einer Form als Canal oder solider Strang etc. erhalten, so werden damit Zellen erhalten, die die Fähigkeit in sich bergen zu Rückenmarkssubstanz zu werden. Damit würden wir eine Erklärung haben für unseren Befund von Rückenmarkssubstanz in einer Steissgeschwulst, die ventral vom Steiss-Kreuzbein gelegen war. Es wird damit auch die Erklärung gegeben für den nahen Zusammenhang einiger Epithelcysten mit der Rückenmarkssubstanz, wie wir ihn constatiren konnten. — Das Auftreten von Knochen, von Knorpel in diesen Geschwülsten, das hat nichts Merkwürdiges, wenn man bedenkt, dass bei der Entwicklung der Schwanzknospe auch die Wirbelsäule in ihren verschiedenen Entwicklungsphasen betheiligt ist.

Meine Meinung geht also dahin, dass jene epithelialen Gebilde mit Ausnahme der dermoiden und das Rückenmark ihre Entstehung einer Persistenz der Pars intestini postanalis und Canalis neurentericus

verdanken, und je nachdem diese Gebilde blos theilweise oder ganz als Epithelhaufen oder als Canal erhalten bleiben, die Beschaffenheit einer solchen Geschwulst verschieden sein wird. Die dermoiden Theile aber stammen von einer Einstülpung des Ektoderm, während Knorpel und Knochen auf die Chorda resp. die Wirbelsäule zu beziehen sind.

Ganz unberücksichtigt habe ich bei dieser Erklärung jene Reste embryonalen Rückenmarkes gelassen, welche Tourneux und Hermann[1]) auf der Dorsalseite des Steissbeines entdeckten und zur Erklärung von Steisstumoren heranzogen, jene „vestiges medullaires coccygiens". Diese sitzen, das muss betont werden, auf der Dorsalseite des Steissbeins und können nur zur Erklärung dorsal gelegener Sacraltumoren verwendet werden. Ich halte es, ebenso wie Nasse[2]), nicht für wahrscheinlich, dass, wie Ritschl[3]) meint, ohne hochgradige Defectbildungen an der unteren Wirbelsäule eine Transposition jener Reste embryonalen Rückenmarkes von der Dorsalseite auf die Volarseite zu Stande kommen kann.

Die 2 letzten Sacralgeschwülste waren, wie ich schon angab, cystische Lymphangiome. Beide waren bei der Geburt des Kindes schon stark entwickelt. Sie gehören also zu den congenitalen Lymphangiomen. Man kann sie daher wohl ohne Bedenken dem congenitalen cystischen Lymphangiom am Halse, dem sog. Hygroma colli cysticum congenitum zur Seite setzen. Ueber die Ursachen dieser Geschwülste wissen wir bis jetzt aber gar nichts. Es müssen ja wohl Störungen in der Entwicklung sein, die zu Abschnürung von Lymphgefässen führen, die sich später dann cystisch erweitern. Aber irgend etwas Genaueres über den Vorgang ist nicht bekannt.

26jähriges Mädchen[4]) wurde mit einer kleinen Geschwulst zwischen Anus und Spitze des Steissbeines geboren. Der Tumor wuchs allmälig bis vor fünf Jahren: An der bezeichneten Stelle findet sich ein 2 Faustgrosser fluctuirender Tumor, etwas mehr nach links gelegen. Die bedeckende Haut ist dunkelbläulich-roth. Nach oben und nach unten zu liegen 2 kleinere Tumoren, der obere ist fistulös, der untere ist apfelgross, derb gelappt und bietet das Gefühl eines Lipoms. Vom Rectum aus fühlt man die Geschwulst als rundlichen Vorsprung,

[1]) Journal de l'anatomie et de la physiologie. 1887.
[2]) Langenbeck's Archiv. Bd. 45.
[3]) Beiträge zur klin. Chirurgie. Bd. VIII.
[4]) Dies ist der von Walzberg beschriebene Fall.

doch ist der Darm über derselben verschieblich. Exstirpation der Geschwulst. Die Ausschälung gelingt gut. Als der Tumor bis in die Nähe des Steissbeins gelöst war, fand sich ein neben dem Ende der Wirbelsäule um das Becken gehender gut fingerdicker Fortsatz, dessen Ende nicht zu fühlen war. Es wird deshalb die Geschwulst hier abgeschnitten, wobei sich dieser Fortsatz als ein rundlicher Schlauch entpuppt, aus dem putride Flüssigkeit abfloss. Das blinde Ende dieses Recessus war nicht zu erreichen. Nach Desinfection dieser Höhle und Drainirung wird die Wunde verbunden. Die Heilung ging gut von Statten und Patientin wurde mit Fistel entlassen.

Der Tumor besteht aus zwei ziemlich scharf getrennten Abschnitten, dem oberen grösseren cystischen und dem unteren, der sich auch in situ schon als solcher charakterisirte, lipomatösen.

Beim Längsdurchschnitt des ganzen Tumors fiel das Messer oben sogleich in einen weiten Sack, aus dem sich eine erhebliche Quantität dickflüssigen, erbssuppenfarbigen Inhalts ergoss. Auf dem Grunde dieses Hohlraumes fand sich eine fingerdicke Oeffnung, die in einen zweiten, etwas kleineren Sack führte. Die Innenwand des ersteren ist glatt, die des zweiten trägt einige halbmondförmig vorspringende Falten, durch die eine entsprechende Anzahl von Buchten oder Taschen gebildet wird. Ausser diesen beiden Höhlen findet sich nun noch eine grosse Menge viel kleinerer Cysten, von Kirschen- bis Erbsen- und Stecknadelkopfgrösse, und wo das unbewaffnete Auge nichts mehr findet, zeigt noch das Mikroskop eine grosse Anzahl von solchen kleinen, theils abgeschlossenen, theils und das in überwiegender Mehrzahl, mit einander communicirenden Bläschen oder Schläuchen. Alle diese Gebilde sind eingebettet in ein hier lockeres, dort derbfaseriges, sehniges Bindegewebe, in das hin und wieder das subcutane Fettgewebe einen Ausläufer einsenkt. Die Wand der grösseren Cyste erscheint derb, elastisch, ihre Dicke nimmt der Grösse der Hohlräume entsprechend ab, lässt sich aber selbst an den kleinsten noch als resistentes, durchscheinendes Häutchen hin und wieder deutlich erkennen.

Vom unteren Umfang dieses Cystencomplexes strahlt nach abwärts ein Fächerwerk derben glänzenden Fasergewebes aus, zwischen dessen Abtheilungen sich Fettgewebe in zahlreichen Lappen schiebt, so den bereits mehrfach erwähnten lipomartigen Tumor bildend.

Ausserdem fand sich in der Geschwulst an ihrer vorderen, dem Körper zugewandten Fläche noch ein knorpeliges und ein knöchernes Gebilde. Ersteres, 3—4 Ctm. lang, glattrundlich, von Rabenfederkieldicke, halbmondförmig geschwungen, liesse sich, ohne für seinen anatomischen Charakter ein Präjudiz fällen zu wollen, am ehesten mit einem Zungenbein oder einem Wirbelbogen vergleichen. An seinem beiderseits mit abgerundetem Ende schliessenden Körper trägt es zwei kurze Fortsätze, ganz ähnlich wie das Zungenbein seine kleinen Hörner. Das knöcherne Gebilde ist herzförmig, abgeplattet uneben, auf dem Durchschnitt spongiös und von einer periostalen Membran umschlossen.

Zur histologischen Untersuchung eignen sich besonders die Theile der Geschwulst, die, von vielen kleinen Cysten durchsetzt, im Zwischenraum der grösseren liegen. Es scheiden sich auf den ersten Blick zwei Gruppen von

Cysten: die Innenwand der einen ist mit hohen schlanken, wenig granulirten Cylinderzellen austapezirt, deren kleiner runder Kern am Fuss der Zelle liegt, die der anderen trägt eine Schicht ganz niedriger, kubischer stark granulirter Zellen mit länglich rundem, grossem Kern. Beide Epithelarten sind nicht geschichtet. Stellenweise sieht man Querschnitte von Darmdrüsen, die mit beträchtlichem Cylinderepithel besetzt sind. Eine Cyste zeigt eine glatte, mit regelmässigem Cylinderepithel ausgekleidete Strecke, daneben Papillen mit Cylinderepithel besetzt, während eine andere Strecke derselben Cyste in denselben Schnitten geschichtetes Plattenepithel aufweist; an anderen Stellen finden sich zottige papilläre Einstülpungen in die Cyste. Die Wand der Cyste besteht aus faserigem, straffem Bindegewebe mit einer nicht unbeträchtlichen Menge elastischer Fasern und ist die das Epithel begrenzende Schicht ausserordentlich kernreich, stark rundzellig infiltrirt. Weiter finden sich, nicht constant, aber in der Wand einzelner Cysten sehr reichlich vertreten, Bündel organischer Muskelfasern, in circulärer Richtung verlaufend. Die Innenwand ist reich an Vorsprüngen und Vertiefungen und stehen diese Buchten mit der Cyste oft nur durch einen so engen Hals in Connex, dass es den Anschein hat, als schnüre sich hier eine junge Cyste ab.

Wo die eigentliche Wand, der Balg aufhört, wird die Verbindung zwischen den verschiedenen Cysten durch sehr lockeres Bindegewebe hergestellt.

Gefässe sind in recht beträchtlicher Anzahl vorhanden, die Venen meist stark erweitert. Grössere Nervenstämme habe ich nicht gefunden.

Der Cysteninhalt besteht zum weit überwiegenden Theil aus Fetttropfen, mit wenigen Epithelien gemischt.

M. D., 8jähriges Mädchen. Gesundes, wohlgenährtes Kind. In der Kerbe zwischen beiden Hinterbacken eine etwa orangengrosse Geschwulst, welche in der Höhe zwischen Steiss- und Kreuzbein beginnt und fast bis an den hinteren Analrand reicht. Die Geschwulst ist angeboren und soll in ihrer Grösse wechselnd sein. Im Anschluss an Typhus eine Entzündung des Tumors, die zu Fistelbildung führte. Aus der Fistel soll dickflüssiges weisses Secret ausfliessen.

Die Haut über der Geschwulst sieht stellenweise narbig verändert aus und trägt einige Haarbüschel. Die Consistenz der Geschwulst ist im Ganzen weich, doch an verschiedenen Stellen verschieden. Mit dem Kreuzbein und Steissbein scheint sie nicht in Zusammenhang zu stehen. Auch mit der Vorderfläche des Kreuzbeins scheint sie nichts zu thun zu haben. Keine Lähmungserscheinungen.

8. März 1890. In Narkose Exstirpation der Geschwulst. Die Geschwulst erweist sich als ein dicker, lederartiger Sack mit einigen Cysten, die theils dicken, weissen, flüssigen, theils schmierigen Inhalt besitzen. An die äussere Geschwulst, die bis auf das Kreuz- und Steissbein reicht, schliessen sich dünnwandige Cysten mit dickflüssigem Inhalt an, welche auf der Innenfläche vom Steissbein sich befinden und tief ins Becken hineinragen. Exstirpation des Steissbeins, 2 kleine Cysten werden noch entfernt, die grösste etwa faustgrosse

muss zurückgelassen werden. Man sieht in der Höhle derselben das Rectum, welches von der vorderen Sackwand bedeckt ist. Der Sack wird mit Chlorzink geätzt und mit Jodoformgaze ausgestopft. Naht der Hautwunde.

12. April. Glatter Verlauf. Wunde bis auf eine Fistel geschlossen, die in einen grösseren Hohlraum führt. Aus der Fistel entleert sich gallertiges Secret.

26. April. Entlassen. Es besteht noch ein etwa haselnussgrosser Hohlraum.

Der Tumor besteht aus einer Anzahl kleinerer und grösserer (bis hühnereigrosser) Cysten, die in Fettgewebe eingebettet sind, das durch derbes theils narbiges Bindegewebe in einzelne Territorien eingetheilt ist. Die nach aussen zu gelegenen Cysten haben einen atherombreiartigen Inhalt, während die nach dem Rectum zu gelegenen grauen, gallertigen Inhalt haben ähnlich dem von Ovarialcysten. Die Wand der äusseren Cysten sieht sehr wie etwas erweichte äussere Haut aus, die der inneren weniger, man glaubt auf der ersteren auch Haare zu sehen. Ungefähr in der Mitte der Geschwulst finden sich 3 kleine Knorpelstücke in das Fettgewebe eingesprengt von dem Aussehen hyalinen Knorpels.

Bei der mikroskopischen Untersuchung der Cystenwand stellt sich Folgendes heraus: Die Wand jener äusseren Cysten besteht aus einem mehrschichtigen Plattenepithel, dessen oberste Schicht stellenweise verhornt ist und das nach dem Bild der äusseren Haut zwischen Papillen sich in die Tiefe senkt. Hier finden sich viele Haare vollständig ausgebildet, stellenweise auch epitheliale Einsenkungen tief hinunter und verzweigt wie Talgdrüsen. Daneben stösst man auf Schweissdrüsen, ferner auf grosse ektatische Schleimdrüsen. Unter der epithelialen Schicht liegt Bindegewebe, das ziemlich derb und reich an glatten Muskelfasern ist. Ausserdem finden sich hier viele Blutgefässe mit dicken Wandungen, recht gewucherten Endothelien, andererseits auch zarte Capillaren. Die Wand jener inneren Cysten mit gallertigem Inhalt besteht ebenfalls aus einer ziemlich dicken Schicht von Plattenepithelien; an das letztere stösst stellenweise ganz direct Cylinderepithel vom Charakter des Darmepithels an. In dem Bindegewebe unter dieser Epithelschicht findet man vielfach Quer- und Längsschnitte von Darmschleimdrüsen mit glasigen hellen Cylinderzellen. Einzelne derselben sieht man auf der inneren Oberfläche der Cyste münden. An einer Stelle ist das Bindegewebe stark rundzellig infiltrirt und hier sieht man oft ein Fibrinfasernetz mit einer Menge eingestreuter Lymphzellen auflagern.

Die Knorpelstückchen haben bei der mikroskopischen Untersuchung durchaus das Aussehen von hyalinem Knorpel.

L. H., 6 Mon., Mädchen. Das Kind ist mit einer Geschwulst am Steiss geboren. Dieselbe soll nicht erheblich gewachsen sein. Zweimal vom Arzt incidirt; es floss eine klare gelbliche Flüssigkeit ab.

Die Gesässgegend setzt sich in eine über kindskopfgrosse Geschwulst fort. Die letztere ist von gleichmässiger Oberfläche, prall elastisch fluctuirend und füllt sich bei forcirter Exspiration stärker (beim Schreien). Auf der Kuppe der Geschwulst ist die Haut dünner und von vielen dilatirten Gefässen durchsetzt. Sie beginnt unten dicht über der Analöffnung und reicht oben mit ihrer Basis

bis in die Kreuzbeingegend, seitlich geht sie ohne deutliche Grenze in die Glutaealgegend über. Die Rectaluntersuchung constatirte eine Fortsetzung der Geschwulst ins Becken linkerseits vom Rectum bis nach oben über die Steissbeingegend hinaus. Durch Compression lässt sich die Geschwulst nicht verkleinern. Vorbereitungscur.

1. October 1891 Incision. Stumpfe Enucleation der Geschwulst. An die grosse etwa kindskopfgrosse Geschwulst setzt sich eine kleinere mit der ersteren nicht communicirende an, welche in das Becken hineinragt, hier von Peritoneum bekleidet ist, das sich sehr leicht zurückstreifen lässt. Beide Geschwülste sitzen der Steissbeinspitze fest auf. Das Steissbein ist nach aussen abgebogen. Ausstopfen mit Jodoformgaze. Naht. Verband. Guter Verlauf. 16. October entlassen.

Die grosse Cyste misst im sagittalen Durchmesser 13—14 Ctm., im Höhendurchmesser 14 Ctm., im frontalen 9—10 Ctm. Die kleinere hat die Gestalt und Grösse einer grossen Birne. Die Wandungen sind dick (bis $^1/_2$ Ctm. dick); die innerste Schicht bildet eine glatte leicht zu isolirende Haut; derselben sitzen stellenweise multiple kleinere Cysten und solide Tumoren mit ganz kleinen Cystchen auf. Die Knollen machen einen drüsigen Eindruck. Ausserdem finden sich noch eine Anzahl Cysten. In einer derselben, die etwa apfelgross ist, sind mehrere etwa wallnussgrosse Einstülpungen zu sehen, deren Aussenfläche durch feine Fäden mit der Innenwand der Cyste verklebt ist. Diese Einstülpungen haben eine glatte Oberfläche, sehen auf dem Durchschnitt sehr bröcklig, krümlig, zart aus. Nicht weit davon findet sich eine Partie, die aus einer Reihe kleinerer Cysten mit gallertigem Inhalt besteht. Und wiederum nicht weit davon stösst man innerhalb einer Cyste auf Wucherungen, die in die Cyste hinein stattgefunden haben. In einer dieser kleineren Cysten ragen 2 rundliche, erbsengrosse, knopfartige Vorsprünge in das Innere hervor.

Bei der mikroskopischen Untersuchung finden sich in dem Tumor noch an verschiedenen Stellen eine Menge mannigfacher drüsiger und cystischer Gebilde. Grosse und kleine epitheliale Cysten sind in derbes zelliges, stellenweise sklerotisches, zum Theil rundzellig infiltrirtes Bindegewebe eingelagert. Das Epithel der Cysten ist ein sehr verschiedenes. Eine Anzahl der Cysten zeigt eine Auskleidung von Cylinderepithelien mit basalem Kern und glasigem hellglänzendem Leib, die an Darmepithelien erinnern, namentlich an einigen Stellen, wo sie wie Becherzellen gequollen und aufgeblasen sind. In einigen dieser Cysten sind die Epithelien ziemlich klein. Ganz entsprechende nicht erweiterte Drüsen sind an einzelnen Stellen zu Häufchen angeordnet, bei ihnen sieht man stets eine sehr schöne Membr. propria. Ausserdem trifft man noch Cysten mit flimmerndem Cylinderepithel, solche mit kubischem Epithel und auch mit Plattenepithel, welches letztere mehrfach geschichtet und in der obersten Schicht verhornt ist. Die grossen Cysten haben meist kubisches oder niedriges Cylinderepithel. Das Cylinderepithel und Flimmerepithel ist stets nur in einfacher Schicht vorhanden, dagegen trifft man in einer Cyste auf eine Epithelwucherung der Innenwand, die die Gestalt von breitbasigen Pilzen hat: die oberste Reihe besteht aus Plattenepithelien mit quergestellten Kernen, dar-

unter liegen kubische kurzcylindrische Epithelien. In anderen Cysten findet man bindegewebige Einstülpungen mit einfachem Epithelbesatz. Jene vorerwähnten erbsengrossen, knopfartigen Vorsprünge in die Cysten setzen sich zusammen hauptsächlich aus Bindegewebe, das reich ist an grossen langen Spindelzellen und dazwischen liegenden Haematoidinkrystallen. Die oberste Schicht bildet aufgelagerter Faserstoff. Die Cysten sind vielfach ausgebuchtet, längsgestreckt etc., verzogen. Ab und zu enthalten diejenigen Cysten, die mit kubischem und cylindrischem Epithel ausgekleidet sind, grössere ovale oder rundliche Epithelzellen, deren Kerne oft peripher am Rand sitzen, ähnlich wie beim Gallertkrebs.

Das Bindegewebe, das an manchen Stellen der Geschwulst recht reichlich vorhanden ist, wird von vielen Blutgefässen durchzogen, ausserdem ist es reich an glatten Muskelfasern, die manchmal zu Platten geordnet sind. Jene obenerwähnte wallnussgrosse Einstülpung in eine Cyste besteht der Hauptsache nach aus Neuroglia. Diese stellt meist ein sehr gleichmässig kernreiches Netzwerk sehr feiner zarter Fasern dar, das sich theils aus engeren, theils aus weiteren rundlichen, ovalen oder längsgestreckten Maschen zusammensetzt, stellenweise aber bildet es auch fein granulirtes, krümeliges Gewebe. Oft liegt zwischen den Fasern in dem freien Raum einer Masche ein kleiner rundlicher intensiv gefärbter Kern, oft aber findet man diesen auch im Kreuzungspunkt der Fasern, vielfach jedoch sind diese auch so dicht, dass dies nicht zu unterscheiden ist. Hier kann man manchmal um diese rundliche Kerne einen blassen zarten Zellleib von wenig bestimmter Form bemerken, als dessen Fortsatz die zarten Fasern erscheinen. Ausserdem liegen an einzelnen Stellen in grösserer Menge eine Anzahl von grösseren Zellen, die theils rund, theils oval, theils mit Fortsätzen versehen, grössere Kerne haben und Ganglienzellen durchaus ähnlich sind. Dazu sieht man ab und zu in diesem Gewebe verstreut verschieden geformte kleine Körper, die eine Schichtung zeigen namentlich in der äusseren Partie, meist haben sie hier eine doppelte Contour. Dieses Rückenmarksgewebe durchziehen ab und zu Bindegewebszüge mit grossen und kleinen Gefässen, so dass es an manchen Stellen in viele kleine Partien zerlegt ist. Auch der freie Rand jener wallnussgrossen Geschwulst ist von einer dünnen Schicht gleichgerichteter Bindegewebsfasern mit Gefässen umgeben, die in das Rückenmarksgewebe Gefässe mit Bindegewebsdissipimenten hineinschicken. An diese Bindegewebssepten setzen sich die zarten Neurogliafasern an, indem sie hier meist ein dichtes Netz bilden. Die Gefässe haben manchmal deutliche Lymphscheiden. An einzelnen Stellen sind ganz in der Nähe dieses Neurogliagewebes Haufen von Drüsen, die das Aussehen von Darmdrüsen haben.

V. D., 43jähr. Frau. Carcinoma recti. Circuläre Resection des Darms. Nachträgliche Entfernung der hinten und etwas links vom Rectum liegenden Drüsen. Die vermeintlichen Drüsen erweisen sich als ein Gebilde, welches aus mehreren Cysten besteht, die einen trüben, flüssigen Inhalt besitzen. Die Wandung desselben ist glatt.

Bei der mikroskopischen Untersuchung erweist sich die Cyste als aus

einer bindegewebigen Wand bestehend mit hohem Cylinderepithel. Auf der Innenseite stellenweise papillenförmige Hervorstülpungen. Mit Carcinom hat die Cyste nichts zu thun.

Die Bindegewebsfasern unter dem Epithel sind gleich gerichtet. In einer gewissen Tiefe unter dem Epithel sieht man einen Zug von lymphoidem Gewebe. Die äusserste Schicht der Cyste besteht aus Fettgewebe.

M. K., 1 Mon., Mädchen. Das Kind ist mit einer colossalen Geschwulst in der Gegend des Afters geboren. Die Geschwulst, gut kindskopfgross, hat in der Gegend zwischen Steissbein und Sitzbein ihren Ansatzpunkt und läuft von da aus nach unten frei hinab. Ihre Oberfläche ist von Venen mannigfach durchzogen, ist sehr durchscheinend und fluctuirt ausgiebig. Das Kind ist im Uebrigen vollkommen gesund, zeigt keine Lähmungen oder Paresen, auch keine Störungen innerer Organe. Es wird angenommen, dass es sich um eine Steissbeingeschwulst handelt und auf Wunsch der Mutter am 10. December operirt. Die Haut, die sehr dünn und an einer Stelle mit der Cyste verwachsen ist, wird senkrecht zur Längsachse eingeschnitten und die Cyste stumpf ausgeschält. Dies geht sehr gut bis zum Steissbein und zur Incis. ischiad. maj. Hier hat sie etwas stärkere Verwachsungen mit den Muskeln und dem Steissbein. Letzteres sowohl wie die Adhäsionen werden mit der Scheere abgeschnitten; dabei einige Blutung, die jedoch schnell durch Unterbindung gestillt wird. An der Hauptcyste hängt noch eine Nebencyste, die in den gemeinsamen Sack eingeschlossen ist. Diese wird noch mit exstirpirt. Schliesslich glaubt man noch eine dritte Cyste vor sich zu haben, indess ist dies, wie sich durch die Respirationsbewegung, welche dieser Tumor macht, und durch seinen tympanitischen Klang kund giebt, das Peritoneum, an welches die letzte Cyste fest angewachsen ist, so dass das Peritoneum auch eine äussere Epithelbekleidung trägt. Letztere muss sitzen bleiben, da die Gefahr der Verletzung des Peritoneums zu gross ist. Von dem grossen leeren Hautbeutel wird ein Stück resecirt, die Wunde vernäht und nach oben drainirt, aus Furcht vor der Infection durch den After. Dann wird ein modificirter Listerverband angelegt und der Verband aussen gegen den After hin durch Bestreichen desselben mit Borsalbe und die Haut der Umgebung des Afters geschützt. Die Operation ist unter Salicylspray gemacht nach vorheriger äusserer Abspülung mit Chlorzink. Carbol ist gar nicht verwendet. -- 11. December: Wunde ganz aseptisch. Kind anscheinend wohl. Heute Abend trinkt das Kind nicht und stirbt 10 Uhr. In der Cyste Endothel, ausserdem Nervensubstanz. (Pathol. Institut.)

Sectionsprotokoll des pathologisch-anatomischen Instituts: Zwischen Anus und Steissbein befindet sich eine an Grösse etwa der Hand des Kindes entsprechende Wundfläche, welche unmittelbar unter dem Steissbein in eine wallnussgrosse Höhle übergeht, die mit einer glatten, schleimhautähnlichen Auskleidung versehen ist, von deren Oberfläche man durch Abschaben Platten-, Uebergangs- und Cylinderepithelien erhält. Von hier aus führt an der vorderen Fläche des Steissbeins eine etwa 5 pfennigstückgrosse Oeffnung, die durch ein dünnes ligamentöses Gebilde überbrückt ist, in einen etwas über kirschgrossen, ziemlich dickwandigen cystischen Sack, der in der Kreuzbeinaushöhlung bis

zum 3. Kreuzbeinwirbel hinaufreicht. Beckenorgane im Uebrigen normal gebildet. Im Innern des uneröffneten Sackes befinden sich grauröthliche weiche Massen, in denen man mikroskopisch unbestimmte körnige Massen, Kerne oder kleine Zellen, hie oder da kleinere oder grössere Stücke markhaltiger Nervenfasern und einmal auch ein kleines Capillargefäss erkennt. An Schnitten durch die Wand des exstirpirten Sackes sieht man besonders an einer etwas ausgebuchteten und dadurch geschützten Stelle zu innerst eine Schicht, welche aus einer ähnlichen feinkörnigen Masse besteht, wie die oben erwähnten Inhaltsmassen, in der man eine nicht unbeträchtliche Zahl von Kernen und Zellen nachweisen kann. Dieser Theil löst sich sehr leicht von der folgenden, die Hauptmasse der Wand bildenden und aus derbem Bindegewebe bestehenden Schicht ab; sie enthält mit Blut gefüllte Gefässe, welche im Ganzen klein sind und im Allgemeinen senkrecht von grösseren, der Oberfläche parallel und dicht unter der körnigen Schicht gelegenen Gefässen in diese einstrahlen. Die ganze Masse hat am meisten Aehnlichkeit mit grauer Gehirnsubstanz. Ein Epithelbelag an der Oberfläche ist an den Schnitten nicht nachzuweisen.

Vorläufige Diagnose: Myelocele sacrococcygea gliomatosa?

Nachträgliche Untersuchung erwies den Tumor mit grosser Wahrscheinlichkeit als Lymphangiom.

M. W., 3jähr. Knabe. 27. August 1891. Pat. ist mit einer Geschwulst am Steiss geboren, die bisher constant gewachsen ist.

Status: Blasser, gut genährter Knabe. Auf der rechten Hinterbacke von der Steissbeingegend schräg nach aussen unten ziehend befindet sich ein kindskopfgrosser, weicher, cystischer Tumor mit unregelmässiger Oberfläche. Links neben dem Steissbein ein etwa wallnussgrosser, ziemlich harter knolliger Tumor. Die Haut über beiden ist normal und verschieblich. Per rectum fühlt man am Kreuzbein ebenfalls einen weichen Tumor, der sich bei Druck auf den grossen äusseren füllt. Das obere Ende wird nicht erreicht.

2. September. Vorbereitungskur. Operation. Längsschnitt. Theils stumpfe, theils scharfe Trennung des Tumors von der Haut ohne besondere Schwierigkeit und Blutung. An der Spitze und der Innenseite des Steissbeins Lösung ziemlich schwer, weil anscheinend innige Verbindung. Die Cyste geht dabei auf. Lösung vom Rectum ziemlich leicht. Das innere Ende des Tumors wird ohne erhebliche Schwierigkeit erreicht. Naht, Jodoformgazestreifen in die Wunde. Klarer, gelblicher Inhalt mit einzelnen Gerinnseln in den dünnwandigen Cysten. — 10. September: Medialer Wundrand nekrotisch. — Später entlassen; es bestehen bei der Entlassung noch 2 kleine Granulationsstreifen.

Etwa faustgrosser Tumor, der der Hauptsache nach aus Fettgewebe besteht, in welches ein grosses System communicirender Cysten eingelagert ist. Die Cysteninnenwand zeigt Vorsprünge wie eine Balkenblase, ausserdem papilläre Einstülpungen. In dem Fett finden sich noch eine Anzahl kleiner Cysten, die noch isolirt liegen, nicht mit einander communiciren. Ausserdem findet sich etwas Muskelgewebe in der Umgebung.

Mikroskopische Untersuchung: Auf der Innenfläche der Cystenwand lässt sich mit Arg. nitr. eine Zeichnung erzeugen, die an verschiedenen Stellen sehr

das Aussehen einer Endothelzeichnung hat. Bei der weiteren Untersuchung findet man als innere Auskleidung der grösseren Cyste eine einfache Lage von Endothel; hinter dieser kommt derbes Bindegewebe in breiter Schicht, das stellenweise sich papillär in das Lumen der Cyste hineinstülpt. Die derben Bindegewebsfaserbündel sind durch einander verflochten, manchmal finden sich zwischen ihnen Häufchen von Zellen mit ziemlich grossen ovalen Kernen. Die soliden Partien der Geschwulst bestehen der Hauptsache nach aus derbem Bindegewebe, aus Fett, lockerem Bindegewebe, stellenweise quergestreiften Muskelfasern und Gefässen, die verschieden durch einander gemischt sind. Die Gefässe stellen zum Theil dickwandige Gefässe dar, zum Theil aber sind es auch nur dünne Endothelschläuche, deren nächste Wand das derbe Bindegewebe ist, welchem die Endothelien direkt aufliegen. Diese Endothelschläuche öffnen sich manchmal unter allmäliger Erweiterung in die Cysten. Ausserdem trifft man stellenweise eine grössere Anzahl von weiten, blos von einer Endothelschicht umgrenzte Lumina, die mit Blutkörperchen oder auch mit krümligen, feinkörnigen Massen gefüllt sind. Um manche dieser Gefässe liegt ein Mantel von intensiv mit Hämatoxylin gefärbten Rundzellen. Vielfach ist auch das Bindegewebe rundzellig infiltrirt.

Das Fettgewebe bildet zwischen den derben Bindegewebszügen ab und zu Complexe, die reich sind an grösseren Gefässen, ausserdem sind die Spalten zwischen den Fettzellen zellreich. An den Muskelfasern ist nichts Abnormes zu bemerken, sie liegen in verschieden grosser Menge in das andere Gewebe eingestreut, zwischen ihnen finden sich ebenfalls oft viele weite dünnwandige Lumina.

Stellenweise zeigt der Cysteninhalt den Charakter von fädigem Fibrin mit Rundzellen vermischt.

V.

Ueber Wachsthums-Störungen bei Thieren nach frühzeitiger Schilddrüsen-Exstirpation.

Von

Dr. A. Freiherr von Eiselsberg,

Professor der Chirurgie in Utrecht.[1])

(Hierzu Taf. II, III, IV).

Die vielfachen im Laufe der letzten Jahrzehnte an Säugethieren[2]) vorgenommenen Exstirpationen der Schilddrüse haben verschiedene Resultate zu Tage gefördert.

Zunächst zeigte es sich, dass die Carnivoren fast immer mit tödtlicher Tetanie auf die Totalexstirpation reagirten, während die Pflanzenfresser als immun gegen diesen Eingriff galten, bis eine Reihe von Versuchen aus der letzten Zeit auch diese letztere Ansicht wesentlich geändert hat.

Weiter ergab die Exstirpation bei jugendlichen Individuen viel stürmischere und deutlicher sichtbare Folgeerscheinungen, als bei alten.

Von Carnivoren wurden zumeist Hunde und Katzen (gelegentlich auch Füchse) als Versuchsthiere verwendet. Nach den übereinstimmenden Beobachtungen von Bardeleben, Schiff, Zesas, Colzi, Wagner, Albertoni und Tizzoni, Alonzo, Sanguirico und Canalis, Fuhr, Horsley,

[1]) Ueber einen Theil dieser Versuche wurde am 3. Sitzungstage des XXII. Congresses der Deutschen Gesellschaft f. Chirurgie zu Berlin 14. April 1893 berichtet.

[2]) In jüngster Zeit exstirpirte Lanz (Zur Schilddrüsenfrage. Volkmann's Sammlung klin. Vorträge. 1894. No. 27.) in der Neapler zoologischen Station bei Reptilien (Lacerta viridis) und Fischen (Scillium catulus u. canicula) die Schilddrüse, ohne dass positive Befunde dabei gemacht werden konnten. Immerhin erschien die Totalexstirpation die Lebensdauer und Lebenskraft der Thiere wesentlich herabzusetzen.

Ughetti, Mattei und meinen Arbeiten ist es erwiesen,[1]) dass wirklich die Totalexstirpation der Schildrüse bei diesen Thieren von schweren Symptomen begleitet ist.

Davon abweichende Beobachtungen einiger Forscher (Kaufmann, Munk, Drobnick) beruhen entweder auf Versuchsfehlern oder lassen sich in der Weise erklären, dass in den betreffenden Fällen Nebenschilddrüsen vorgefunden wurden, oder endlich, dass die Beobachtungszeit eine zu kurze war, indem in allerdings seltenen Fällen das Auftreten der tödtlichen Tetanie längere Zeit auf sich warten lässt (Tizzoni, Ughetti, Alonzo). Vereinzelt steht die Beobachtung von Slosse (Congrès international de Liége) da, wonach ein Hund 13 Monate nach der Totalexstirpation gesund gewesen sein soll, und bei welchem sich bei der Obduction keine Nebenschilddrüse gefunden hat.

Nach all diesen Versuchen kann man es als eine ausgemachte Thatsache hinstellen, dass die Total-Exstirpation der Schilddrüse bei Fleischfressern die schwersten Folgezustände bedingt und diese Folgen nicht durch Nebenverletzungen, sondern durch den Ausfall des Organs zu Stande kommen.

Einer der besten Beweise dafür, dass wirklich der Ausfall des specifisch funtionirenden Organs, und nichts anderes es ist, was diese ernsten Symptome bedingt, scheint mir durch die Therapie dieser schweren Erkrankung gegeben: nur die erfolgreiche Verpflanzung einer Schilddrüse oder die Einspritzung von Schilddrüsensaft ist im Stande die bedrohlichen Symptome zu heilen, oder ganz zu verhindern.[2]) Jede andere Therapie war erfolglos.

Allerdings wurde von Munk und Breisacher dadurch, dass sie ihren der Schilddrüsen beraubten Hunden ausschliesslich Milch verabfolgten, ein milderer Verlauf der Tetanie constatirt. Breisacher konnte von 30 Hunden, denen er die Totalexstirpation gemacht hatte, und die alle mit Milch gefüttert wurden, 9 am Leben erhalten. Ja Quervain,[3]) der diese Beobachtung bestätigte, konnte eine Katze anscheinend vollkommen von ihrer Tetanie durch die Milchnahrung heilen. Doch heben diese Autoren (Quervain und u. A. auch Cannignano) mit Recht hervor, dass man den Einfluss der Nahrung auf den Verlauf der Schilddrüsenexstirpation nicht überschätzen darf, und es recht gut möglich ist, dass zwar die acuten Folgeerscheinungen sich bessern, aber die chronischen dadurch noch nicht verhindert werden können. Ich sah noch vor kurzer Zeit, dass bei einer erwachsenen Katze die Totalexstirpation

---

[1]) Betreffs des Literatur-Verzeichnisses verweise ich auf die vortreffliche Arbeit Horsley's: „Die Function der Schilddrüse". Internationale Beiträge zur wissenschaftlichen Medicin (Festschrift zu Virchow's 70. Geburtstage 1891) und sollen daher im Nachfolgenden nur jene Arbeiten citirt werden, welche nach Erscheinen dieses Werkes veröffentlicht wurden.

[2]) In letzterer Zeit bin ich damit beschäftigt, bei Katzen und Hunden durch Fütterung von Schilddrüsen (vom Kalb) die der Totalexstirpation folgende Tetanie zu behandeln. Ohne zu einem Abschluss gekommen zu sein, kann ich schon jetzt sagen, dass, analog den Resultaten, die am Menschen erhalten wurden, auch hier eine günstige Beeinflussung des Leidens erzielt wird.

[3]) Fritz de Quervain, Ueber die Veränderung des Centralnervensystems bei exp. Cachexia thyreopriva der Thiere. Virchow's Archiv. 1893. 133. Bd.

ohne Folgen blieb; eine nach 6 Wochen vorgenommene Revision der Halsgegend ergab, dass ein Stückchen Schilddrüse (Nebendrüse?) knapp unter der unteren Ligatur linkerseits sass. Dieses Stück wurde entfernt, doch blieb nahezu jede Folgeerscheinung aus. Als aber die Katze nach weiteren 3 Wochen reichliche Fleischnahrung bekam, entwickelte sich allmälig die Tetanie, der das Thier schliesslich erlag. Keine Nebendrüsen. Andererseits hat Ughetti[1]) diese günstige Beeinflussung der Tetanie durch die Nahrung nicht finden können. Gleich negative Resultate erzielte ich, als ich vor zwei Jahren 5 junge Katzen, welche von 4 verschiedenen Müttern stammten, anfangs mit Milch auffütterte und ihnen dann allmälig blos Vegetabilien (Reis, gelbe Rüben, Feigen, Mehlspeisen) zu fressen gab. Sie nahmen diese Nahrung und wuchsen ziemlich gut. Als ihnen aber nun zwei Monaten die Total-Extirpation der Schilddrüsen gemacht wurde und nachher die nämliche vegetabilische Kost (dazu auch wieder reichlich Milch) verabreicht wurde, gingen sie doch an der typischen Tetanie zu Grunde.

Wenn auch bei diesen Versuchen die tetanischen Symptome etwas schwächer ausgeprägt waren, so wurde doch der letale Ausgang weder verhindert noch verzögert. (Vielleicht konnten die Thiere, in Folge der ungewohnten Nahrung, die Kraft zu starken Krämpfen nicht aufbringen.) Es erinnert dieses Verhalten an die Abschwächung der Tetanie, welche ich durch Morphin, und Gley durch Gaben von Bromkali erzielt haben, ohne dass es dabei gelungen wäre, die Thiere vor dem tödtlichen Ausgange zu bewahren.

Wirkliche Heilung oder vollkommenes Ausbleiben der schädlichen Folgen der Totalexstirpation wurde, wie oben erwähnt, nur dann beobachtet, wenn es gelang, die Drüse der Thiere zu transplantiren oder aber, wenn der Saft injicirt wurde. Misslingt die Transplantation etwa in Folge von Eiterung, so ist der Eingriff erfolglos. Vorübergehend günstig gestaltet sich der Erfolg dann, wenn die transplantirte Drüse resorbirt wird. Während dieser Zeit können vielleicht andere Organe (Nebendrüsen) heranwachsen und so kann der vorübergehende Erfolg zu einem dauernden werden. Im andern Falle bleibt das Thier nur dann von den Folgenerscheinungen bewahrt, wenn die transplantirte Drüse wirklich anheilt und in ihrem neuen Lager weiter functionirt. Letzteres wird wohl am deutlichsten durch meine Versuche[2]) bewiesen, bei denen nach der Exstirpation der transplantirten und eingeheilten Drüse, die bis dahin von der Tetanie vollkommen verschont gebliebenen Thiere plötzlich an derselben schwer erkrankten und zu Grunde gingen.

Vor Kurzem ist es mir geglückt in die Bauchdecke einer erwachsenen Katze zwei Schilddrüsen eines ganz frischen etwa 15 Ctm. langen Katzenembryo's (von einer eben mittelst Chloroform getödteten, graviden Katze herstammend) einzuheilen. Das Thier wurde auf

---

[1]) Ughetti, Sulla Fisiologia della tiroide. Riforma Medica. 1892. Dec.

[2]) Ueber erfolgreiche Einheilung der Katzenschilddrüse in die Bauchdecke und Auftreten von Tetanie nach deren Exstirpation. Wien. klin. Wochenschr. 1892. No. 5.

die einige Wochen hernach ausgeführte Totalexstirpation der Halsschilddrüsen nur vorübergehend etwas krank. Als jedoch dann in einem zweiten Acte die transplantirte Drüse sammt der umgebenden Musculatur entfernt wurde, entwickelte sich eine typische Tetanie, die in 2 Wochen zum Tode führte. Die mikroskopische Untersuchung des exstirpirten Stückes ergab erhaltenes Schilddrüsengewebe.

Wohin man transplantirt, kommt nicht in Betracht. Schiff, welcher als erster erfolgreiche Transplantationen machte, warf die Drüse ins Peritoneum; ebenso verfuhr Carle; ich verpflanzte sie zwischen Fascie und Peritoneum. In letzterer Zeit endlich hat Godard Danhieux[1]) nach Art der von Minkowsky und Hedon vorgeschlagenen mehrzeitigen Transplantation des Pancreas die Schilddrüse mit Erfolg successive aus ihrem Lager dislocirt. Ein Analogon dazu stellt die von Woelfler mit bestem Erfolge ausgeführte Verlagerung des Kropfes dar.

Stets muss ein Einheilen des transplantirten Organes erfolgen, um die Thiere vor schädlichen Folgen zu bewahren.

Merkwürdig erscheint die Beobachtung von Ughetti, dass es ihm gelang, einen Hund durch Einpflanzung einer Kaninchenschilddrüse frei von schädlichen Folgezuständen zu erhalten, nachdem ihm die eigenen Drüsen total exstirpirt waren. Es ist wohl nicht gut denkbar, dass hier ein wirkliches Einheilen der Kaninchendrüse im Hundekörper statt hatte,[2]) viel eher hat die Resorption des Drüsensaftes vorübergehend die Ausfallerscheinungen im Hintergrund gehalten, bis dass die vicariirend grösser gewordenen Nebenschilddrüsen für die Function aufkamen.

Die günstigen Erfolge, welche Vassale[3]) bei intravenöser Injection des Saftes der eben exstirpirten, zerriebenen Schilddrüse gegen die acute Tetanie erzielte, konnten von anderen Beobachtern nicht, oder nur theilweise bestätigt werden. Vassale sieht mit Recht den Nutzen der Injectionen hauptsächlich darin, dass sie dem Thiere über die erste kritische Zeit hinweg helfen, bis

---

[1]) Recherches sur la transplantation progressive de la glande thyroide chez le chien. Laboratoire de Physiologie de Bruxelles. 1894.

[2]) Aus den von mir seinerzeit (Ueber Hautverpflanzung nach Thiersch. Wien. klin. Wochenschr. 1889. No. 34) versuchten Verpflanzungen von gestielten Hautlappen von einem Thiere auf das andere ergab sich, dass eine Anheilung bei Thieren derselben Species (Kaninchen auf Kaninchen) bei nöthiger Vorsicht gelingt, von einem Thiere auf eines einer anderen Species (z. B. Katze auf Hund, Kaninchen auf Hund) jedesmal misslang. — Es ist wohl möglich, dass das Anheilen von grösseren, besonders dickeren Stücken, nur soweit bei Thieren verschiedener Species gelingt, als sie unter einander fortpflanzungsfähig sind.

Nicht zu verwechseln mit diesem Ueberpflanzen von grösseren, gestielten Lappen von einem Thier auf das andere ist die Epidermis-Transplantation (Reverdin, Thiersch), welche ja sogar schon vom Frosche auf den Menschen mit Erfolg gemacht wurde. Hier handelt es sich ausschliesslich darum, dass die feinen Epidermisläppchen von den aus der angefrischten Wundfläche neu sich bildenden Capillarschlingen durchwachsen werden.

[3]) Intorno agli effetti dell'injezione intravenosa di succo di tiroide nel cane operato di estirpazione della tiroide. Rivista sperimentale di freniatria e medicina legale. Vol. 16. 1890.

sich andere Organe (Nebenschilddrüsen) entwickelt haben, welche vicariirend eintreten. Gley[1]) erzielte nur dann Erfolge, wenn er unmittelbar post exstirpat. intravenös injicirte. Wartete er jedoch auf das Auftreten der ersten Anfälle, so blieb der Erfolg ganz aus, oder war blos vorübergehend. Vollkommen wirkungslos erwies sich diese Injection in den Versuchen von Schwarz, Gratia und Godard Dahieux. Ich sah weder bei subcutanen noch bei intraperitonealen Injectionen des Schilddrüsensaftes eine Beeinflussung der bereits entwickelten Tetanie bei Katzen.

— — —

Die Pflanzenfresser schienen bis in die jüngste Zeit immun gegen die Folgen der Totalexstirpation. Erst in neuerer Zeit haben wir darüber unsere Anschauungen ändern müssen. Auch hier war es wieder Horsley, der um die Physiologie der Schilddrüse so hochverdiente Forscher, welcher durch eine Reihe von Versuchen nachwies, dass der Affe, sowohl an acuten, (Tetanie) als an chronischen (Cachexia) Folgezuständen der Totalexstirpation erkranken und die Tetanie desselben in Cachexie übergehen kann. Die exacten Beobachtungen Horsley's konnten in keiner Weise durch die gegentheiligen Behauptungen Munk's beeinträchtigt werden, der auf Grund seiner Experimente zu anderen Schlüssen kam.

In neuester Zeit konnten sowohl Kocher (bei Fritz de Quervain) als ich denselben Befund machen wie Horsley.

Immerhin aber zeigte es sich, dass der Affe (ganz so wie der Mensch) nicht so typisch auf die Totalexstirpation mit acuten Folgeerscheinungen reagirt, als dies beim Fleischfresser der Fall ist. Aber auch anderen in der Stufenleiter der Säugethiere weiter ab vom Menschen stehenden Herbivoren bekommt die Totalexstirpation schlecht: Gley[2]) zeigte, dass das Kaninchen seine Immunität gegen die Totalexstirpation blos dem Umstande verdankt, dass stets die Parathyreoidealdrüsen (Sandstroem's) zurückgeblieben waren. Trägt man Sorge, auch diese mit zu entfernen, so ist die Exstirpation für das Kaninchen fast ebenso gefährlich als für den Fleischfresser (Hund, Katze), indem das Thier an tetanischen Erscheinungen erkrankt, ja die Mehrzahl daran zu Grunde geht; ein geringer Theil der Kaninchen bleibt jedoch am Leben. Moussu sah mehrere Versuchsthiere ohne Schaden am Leben bleiben. Fritz de Quervain und Hofmeister konnten die Beobachtung Gley's bestätigen, während Lanz nicht so acute Erscheinungen auftreten sah. Ja Hofmeister[3]) fand als wichtiges Factum, dass die Exstirpation der Schilddrüse (bei erhaltener Parathyreoidealdrüse) nur für das erwachsene Kaninchen unschädlich zu sein scheint. Bei jugendlichen entwickelt sich nach diesem Eingriffe eine chronische Cachexie und Zurückbleiben des Wachsthums, mit auffallender Verzögerung der Ossification sowohl der Epiphysen-

[1]) Recherches sur la fonction de la glande thyroide. (Arch. de physiologie. 1892.)
[2]) Archives de physiologie. 1892/93.
[3]) Zur Physiologie der Schilddrüse. Fortschritte für Medicin. 1892. Febr.

knorpel als der Synchondrosen (die nämliche Beobachtung machte Moussu: Compt. rendu de la soc. de biologie 23. XII. 92. 978).

Weiters konnte Hofmeister, der in einer vor Kurzem erschienenen Arbeit[1]) einen ausführlichen Bericht über die Untersuchung der einzelnen Organe von den im Wachsthume zurückgebliebenen Kaninchen erstattet, noch Folgendes constatiren: Bedeutende Vergrösserung des drüsigen Theiles der Hypophysis cerebri und Auftreten von grossen Vacuolen im Protoplasma der vergrösserten Hauptzellen, denselben Process in den Epithelien der gewundenen Harncanälchen und degenerative Vorgänge in den Ovarien.

Die mikroskopische Untersuchung der Epiphysenlinie der zurückgebliebenen Knochen ergab „eine specifische Degeneration, Herabsetzung der normalen Zellenwucherung, verbunden mit blasiger Auftreibung der Knorpelhöhlen und Schrumpfung, ja selbst theilweisem Untergang der Zellen."

Christiani[2]) hat bei Ratten, Haus- und Feldmäusen analoge Nebenschilddrüsen gefunden und gezeigt, dass die Mitentfernung derselben schädlich wirkt, indem dann diese Thiere ganz so wie die Katzen an Tetanie erkranken und daran verenden.

Durch Inplantation der exstirpirten Drüse in's Peritoneum konnte er die Cachexie vermindern, ja sogar manche Thiere ganz retten.

Von grösseren Pflanzenfressern hatte Rapp (vor mehr als 50 Jahren) zuerst eine Ziege operirt und keine schädlichen Folgen der Totalexstirpation zu bemerken vermocht.

Sanguirico und Orrechia konnten bei drei Schafen nach Entfernung der Schilddrüsen keinerlei cachectische Symptome finden.

Horsley operirte an zwei Schafen und einem jungen Esel. Eines dieser Schafe war noch $2^1/_2$ Jahre post operat. wohl und zeigte keinerlei Folgezustände; das andere magerte ab, schien aber dann kein weiteres Symptom darzubieten, als dass es noch stupider ward, als zuvor. Erst als das Thier $1^2/_3$ Jahre post oper. frisch geschoren in einen kalten Stall kam, erkrankte es an acuten Symptomen der Cachexie (tetanoide Contracturen, Paralysie, Coma, Abfall der Temperatur auf 25° C.) und ging nach 2 Wochen daran zu Grunde. Bei der Section zeigte sich gelatinöse Infiltration des subcut. Zellgewebes, und die mikroskopische Untersuchung erwies mucinoide Degeneration der Grundsubstanz, die chemische Analyse (Halliburton) ergab das Vorhandensein von Mucin.

Der operirte Esel zeigte den nämlichen Verlauf: 195 Tage post operat. erkrankte er, als das Wetter plötzlich kalt wurde, unter analogen acuten Symptomen der Cachexie wie das Schaf und ging innerhalb 10 Tagen zu Grunde. Sections-Befund negativ.

Horsley meint daher, dass bei Wiederkäuern und Einhufern die Entfernung der Schilddrüse nach einem Zeitraum von vielen Monaten noch Folgen nach sich ziehe. Bei Schweinen konnten weder Horsley noch Munk schäd-

[1]) Experimentelle Untersuchungen über die Folgen des Schilddrüsenverlustes. Beiträge zur klinischen Chirurgie. XI. 2. 1894.

[2]) Archives de physiologie. 1893.

liche Folgen nach der Exstirpation nachweisen; doch betont Horsley ausdrücklich, dass die Thiere nicht lang genug beobachtet worden waren, um sichere Schlüsse zu erlauben.

Endlich hat in neuester Zeit Moussu[1]) berichtet, dass die Totalexstirpation bei erwachsenen Schafen, Ziegen, Schweinen, Eseln und Pferden ohne merkliche Folgen bleiben, selbst wenn früher das Thier (Schwein) ausschliesslich mit Fleischnahrung gefüttert war. Bei einem im Alter von 14 Tagen operirten Schweine entwickelte sich hingegen nach einigen Wochen das charakteristische Bild der Wachsthumsstörung mit Myxoedem combinirt, während bei einer jungen Ziege die atrophische Form des Cretinismus (Kleinbleiben, Meteorismus, Fehlen von Myxoedem, Verkümmerung der Genitalien) im Gegensatz zur myxoedematösen Form, constatirt werden konnte.

Dass die Jugend des Experimental-Thieres den Verlauf der nach der Totalexstirpation folgenden Symptome viel stürmischer gestaltet, wurde häufig beobachtet. Ja Horsley fand einmal bei einer alten Katze das Ausbleiben von acuten Folgezuständen, währenddem das Thier ungemein fett und lethargisch wurde (Cachexie). Die schweren Wachsthumsstörungen, welche seinerzeit nach Totalexstirpation der Struma bei jugendlichen Individuen beobachtet worden waren, und die von Hofmeister bei Kaninchen beobachteten Wachsthumsstörungen geben weitere Zeugnisse dafür ab. Auch zeigt ja die Entwicklung und das Wachsthum der Drüse, dass sich ihre Hauptthätigkeit in der fötalen und jugendlichen Periode abspielt, ohne jedoch beim erwachsenen Individuum überflüssig oder unwichtig zu werden.

Somit schien es mir behufs genauen Studiums der Wachsthumsstörungen, welche nach Schilddrüsen-Exstirpation auftreten, wünschenswerth, zunächst Pflanzenfresser zu wählen, da die Fleischfresser meist kurze Zeit nach der Operation zu Grunde gehen; weiters möglichst jugendliche Individuen zu nehmen, um genau die Hemmungen zu beobachten und endlich an grösseren Thieren zu experimentiren, an welchen ein etwaiger Unterschied am meisten in die Augen fällt. Ich wählte dazu Lämmer und Ziegen[2]), und machte die Versuche bei zwei jungen Lämmern, 4 jungen Ziegen, einem jungen Schweine, und will im Nachfolgenden darüber, sowie

---

[1]) Comptes rendus de la Société de biologie. Paris. 1892 et 1893.

[2]) Ich verdanke dem freundlichen Entgegenkommen meines Onkels, Br. Pirquet, die Möglichkeit, diese Untersuchungen ausgeführt zu haben; die Thiere wurden alle auf dem Lande in guten Stallungen gehalten, waren Tags über in einer geräumigen Hürde und bekamen reichliche Nahrung.

über eine bei einem Affen vorgenommene Totalexstirpation berichten.

Der Eingriff war bei den Lämmern und Ziegen, sowie beim Affen ein besonders leichter: In Narkose (die erwähnten Thiere haben eine vortreffliche Narkose) wurde durch einen Längsschnitt die Gegend unterhalb des Zungenbeins frei präparirt und die gesondert von einander[1]) rechts und links neben der Trachea liegenden Hälften exstirpirt.

Beim jungen Schweine gestaltete sich der Eingriff etwas mühsam. Dass bei Ziegen gelegentlich Nebenschilddrüsen vorkommen, geht aus einer unten zu erwähnenden Beobachtung hervor.

A. Totalexstirpation der Schilddrüse bei Schafen.

Es wurden 3 trächtige, gleich grosse Mutterschafe eingestellt. Diese Thiere brachten am 14. resp. 15. März 1892 je ein Lamm zur Welt. Zwei dieser Lämmer waren recht gut entwickelt, das dritte, im Vergleich zu den beiden anderen, sehr stark zurückgeblieben. Dieses letzte wurde zur Controle behalten; an den beiden anderen wurde am 22. März (also an je einem 7 und 8 Tage alten Thiere) in Narkose die Totalexstirpation ausgeführt. Die Thiere überstanden den Eingriff ganz gut und es war in den ersten 3—4 Wochen keinerlei schädliche Einwirkung zu sehen. Wunde in beiden Fällen per primam verheilt. Nach Ablauf eines Monats war das Controlthier den beiden operirten Schafen schon bedeutend im Wachsthume voraus und dieser Unterschied machte sich immer mehr und mehr geltend, so dass nach sechs Monaten das Controlthier schwerer war, als beide operirten zusammen. Es wog im Monate October das Controlthier 35 Kilo, das operirte Schaf (No. I) 10 Kilo, das operirte Schaf (No. II) 14 Kilo. Die beiden operirten Thiere waren stark zurückgeblieben, das eine jedoch noch mehr als das andere.

Ich will die kurze Beschreibung der Thiere mit dem am meisten im Wachsthume zurückgebliebenen (No. I) beginnen:

Operirtes Schaf (No. I). (Taf. II. Fig. 10 und 13.)

Zwei Symptome sind bei der Betrachtung des Thieres ganz besonders auffällig: das starke Zurückgebliebensein im Wachsthume

[1]) Bei Lämmern findet sich gelegentlich ein Isthmus.

und das veränderte psychische Verhalten. Markirt schon der Gewichtsunterschied: 10 Kilo zu 36 Kilo des Controlthieres, dieses Zurückgebliebensein, so wird es noch auffälliger illustrirt durch die Fig. 10 und 13 auf Taf. II. — während Fig. 8 und 11 auf Taf. II. das Controlthier darstellt.[1]) Das operirte Lamm könnte für das Junge des Controlthieres gehalten werden!

Stat. praes. vom 1. Juli, 3½ Monate post exstirpation. Vliess von normalem Stapelbau, doch schwach entwickelt; Schädel klein, Hörner rudimentär; Vorderkopf im Verhältniss zum Hinterkopf zurückgeblieben; der Abstand der Hörner erscheint beträchtlicher, da das Horn so klein und kümmerlich entwickelt ist. Schleimhaut der Conjunctiva sondert etwas Secret ab. Hinterleib trommelartig aufgetrieben (und zwar nicht etwa vorübergehend, sondern constant). Schweif nur schwach bewollt; Hoden auffallend klein. Athmung, 28 in der Minute, geschieht durch leichte Flankenbewegung. Herzschlag 48, Temperatur durchschnittlich 37,6—38,0, während das Controlthier in der Regel 39,7—39,9 aufweist. Bei der Auscultation ein schnurrendes (anscheinend synchronisch mit der Systole einhergehendes) Geräusch hörbar. Das allgemeine Verhalten des Thieres erinnert entschieden an die apathische Idiotie eines Cretins. Der Kopf wird stets stark zur Erde gesenkt getragen; das Thier ist in seinen Bewegungen ungeschickt und träge. Es macht ganz kleine Schritte und oft mehrere, bis es von der Stelle kommt, und lässt beim Gehen das Gewicht des Körpers mit einem Rucke auf die vorderen Füsse fallen. Während die anderen Thiere rasch in der Hürde umherlaufen, folgt ihnen das Operirte nur langsam, bleibt dann plötzlich ruhig stehen und versucht, wenn es gehalten wird, kaum zu entfliehen. Die Esslust nicht vermindert; das Thier frisst vielmehr fast den ganzen Tag und reichlich.

Ende October wurde zu curativem Zwecke die Einpflanzung der eben exstirpirten Schilddrüse eines der Mutterschafe zwischen Fascie und Peritoneum versucht. Die Narkose scheint dem decrepiden Thiere geschadet zu haben, indem es zwei Tage später verendete. Bei der Sektion[2]) ergab sich Folgendes:

[1]) Die Abbildungen sind nach Photographien angefertigt, welche zu wiederholten Malen abgenommen wurden.

[2]) Herr Dr. J. Czokor, Professor am Thierarznei-Institute in Wien, war mir bei der Untersuchung der Thiere, sowie bei der Obduction behülflich, wofür ich ihm hier meinen besten Dank ausspreche.

Atrophisches Fettgewebe (ohne Spur einer myxödematösen Schwellung im subcutanen Zellgewebe). Keine Reste der Schilddrüse, noch accessorische Schilddrüsen, weder am Halse, noch tiefer unten (Mediastinum) nachweisbar. In der Lunge partielle Atelectase und capilläre Bronchitis.

Ganz besonders auffällig sind die Veränderungen der Aorta, die dem atheromatosen Processe sehr ähnlich erscheinen: Ihre Intima ist schon in der Gegend der halbmondförmigen Klappen mit weissen, sehr derben, schüsselförmigen, glatten Balken bedeckt (s. Taf. IV, Fig. 6). Die mikroskopische Untersuchung dieser Stellen ergiebt: Verkalkung der Intima (ohne Verfettung), welche nicht als Folge von Entzündung zu Stande gekommen zu sein scheint, sondern sich wie senile Veränderungen verhalten.

Hoden sehr klein, Milz nicht hypertrophisch. Im Blute, kurz ante mortem genommen, auffallend wenig eosinophile Zellen (im Vergleiche zum Controlthiere). Vagus und Ulnaris wurde in Osmiumsäure gehärtet und von Prosector Dr. Kretz auf etwaige Degenerationsvorgänge im Sinne der von verschiedenen Autoren [1]) beschriebenen Befunde untersucht. Die Untersuchung fiel negativ aus. In Fig. 2 und 7 auf Taf. III. ist das Skelet des Thieres nach genau abgenommenen Massen gezeichnet.

Nachstehende Tabelle ergiebt einige Messungen des Skeletes gegenüber dem des Controlthieres (welch letzteres um 8 Monate älter geworden war):

	Controlthier.	Schaf No. 1.
Gesammte Kopflänge	23 Ctm.	17 Ctm.
Gesichtslänge	16,5 „	11 „
Spheno-occipital-Durchmesser des Schädels	6,5 „	6 „
Länge des Humerus	17,0 „	8,5 „
„ „ Radius	17,5 „	10,5 „
„ „ Metacarpus	13,5 „	10 „
„ „ Femur	17,5 „	10,5 „
„ der Tibia	24,0 „	15,5 „
„ des Metatarsus	19,0 „	10 „

[1]) Langhans und Kopp (Virchow's Archiv. 128) fanden bei Cretins und bei Thieren, denen die Schilddrüse exstirpirt ward, Degenerationsvorgänge peripherer Nerven.

Fritz de Quervain (Virchow's Archiv, 133) hat das Centralnervensystem operirter Thiere genau untersucht, ohne constante Befunde zu bekommen.

Capobianco (Centralblatt für Physiologie, 1893, 4) fand verschiedene Veränderungen im Rückenmark und Gehirn.

Nebst der allgemeinen Kleinheit ist besonders das verminderte Wachsthum der langen Röhrenknochen auffallend. Dabei sind die Epiphysenlinien, wie Taf. III, Fig. 12 (Durchschnitt des Oberschenkels) zeigt, erhalten, nur schien sie mir stärker concav, als es bei einem gesunden gleichaltrigen Thiere Taf. III, Fig. 11 der Fall ist, bei dem dieselbe auch noch erhalten ist; nach Mittheilung Prof. Czokor's erfolgt die Verknöcherung erst nach circa einem Jahre — dieses Thier war 9 Monate alt es lässt sich demnach nicht entscheiden, ob sich ein Unterschied in der Zeit des Verknöcherungsprocesses findet. — Besonders bemerkenswerth sind die abnormen Wachsthumsverhältnisse am Schädel, welche im Längswachsthume beträchtlich zurückgeblieben, also kürzer ist und dadurch breiter erscheint, als dieses in Wirklichkeit der Fall ist.

Dabei ist die Knorpelfuge erhalten und der geringste Theil der Verkürzung des Längsdurchmessers in dem Sphenoccipital Durchmesser gegeben, der beim Operirten 6 Ctm. beträgt gegen nur 6,5 Ctm. beim Gesunden; es trifft daher der wesentlichste Ausfall den Gesichtstheil. Der infantile Typus des Unterkiefers sowie die rudimentäre Entwicklung des Hornes ist ohne Weiteres aus der Abbildung ersichtlich (Taf. III, Fig. 10).

Es lässt sich somit der gesammte Befund als eine hochgradige Wachsthumstörung (ähnlich dem Zwergwachsthume) des Knochensystems, verbunden mit einem schweren, frühzeitigen, aber dem senilen (?) ähnlichen Marasmus bezeichnen.

Operirtes Schaf No. 2. (Taf. II, Fig. 9, 12, 14, 15.)

An diesem Thiere waren die Erscheinungen ganz ähnliche wie bei dem eben Beschriebenen: also vor allem die Wachsthumshemmung. Körpergewicht Ende October 14 Kilo gegen 36 Kilo des Controlthieres (und 10 Kilo des Schafes No. 1). Durchschnittliche Temperatur 38 °. Vliess besser entwickelt als bei No. 1, ebenso das Horn. Auch hier ist wieder die Distanz der beiden Hörner auffallend gross. Im Uebrigen sind nahezu dieselben psychischen Eigenschaften am Thiere zu constatiren, wie sie oben beschrieben. Nur ist die Idiotie des Thieres nicht so ausgeprägt sls bei No. 1.

Am 6. Nov. 1892 wurde dem Thiere zwischen Fascie und

Peritoneum und ins Peritoneum je eine Schilddrüse eines Mutterthieres eingepflanzt. Die Heilung der Wunde erfolgte per primam.

Sechs Monate später war in Bezug auf das körperliche Wachsthum kein Fortschritt zu bemerken: das Thier war klein geblieben und hatte trotz reichlicher Nahrungsaufnahme nur einige Kilo an Gewicht zugenommen. In Bezug auf das geistige Verhalten muss jedoch hervorgehoben werden, dass dasselbe wesentlich gebessert war, indem das Thier, sowie die Gesunden, in der Hürde umherlief, sich schwer fangen liess etc. Ob dies der Effekt der Transplantation oder aber der acquirirten Erfahrung war, muss ich wohl dahingestellt sein lassen.

8 Monate nach der Transplantation wurde das Schaf durch Chloroform getödtet. — Bei der Sektion zeigte sich am Halse keine Spur eines Schilddrüsenrestes, noch Nebendrüsen. Von den transplantirten Drüsen war weder im Peritoneum noch zwischen ihm und der Fascie etwas zu finden. Wenig Fett im subcutanen Zellgewebe; keine Veränderung der Aorta. Auch sonst nichts Abnormes nachweisbar. Epipyhsenlinie überall gut erhalten. Skeletzeichnung: Taf. III, No. 6 und 9 stammt von diesem Thiere.

Zu gleicher Zeit wurde auch das Controlthier (Taf. II, Fig. 8 und 11), welches inzwischen 40 Kilo Körpergewicht erreicht hatte, getödtet. Die Zeichnungen auf Taf. III, Fig. 1 und 5 veranschaulichen deutlich den Contrast in der kräftigen Knochenentwicklung (besonders in der Länge). Die Epiphysenlinie war in diesem Falle bereits verknöchert.

Zur Veranschaulichung der Skeletveränderungen sind wieder einige Maasse in der folgenden Tabelle zusammengestellt, welche hier werthvoller sind, als die der obigen Tabelle, da es sich um vollkommen gleichalterige Thiere handelt.

	Control-Lamm.		Schaf No. 2.	
Gesammte Kopflänge . . .	23,0		18,5	
Gesichtslänge	16,5	23	13,5	19,5
Spheno-Occipit.-Durchmesser	6,5		6,0	
Humerus (Länge) . . .	17,0		10,0	
Radius	17,5		11,0	
Metacarpus	13,5		11,0	
Femur	17,5		11,5	
Tibia	24,0		17	
Metatarsus	19,0		10,5	

Während an der vorderen Extremität, besonders der Humerus zurückgeblieben ist (17 : 10), erscheint an der hinteren der Metatarsus am meisten verkürzt (19 : 10,5).

B. Totalexstirpation bei jungen Ziegen.

I. Versuchsreihe.

Am 7. März 1892 exstirpirte ich bei zwei von demselben Wurfe stammenden 9 Tage alten Zicklein die Schilddrüse. Beide waren männlichen Geschlechts und gleich stark. Ein Controlthier stand hier nicht zur Verfügung. Auffallenderweise war schon nach einem Monate zwischen diesen Thieren ein merklicher Unterschied zu merken, der sich im Laufe der Zeit immer mehr und mehr herausbildete: das eine Thier zeigte die Symptome, die eben bei den Lämmern beschrieben wurden, im schwersten Grade, während sich das Andere zu einem ganz normalen, kräftigen Ziegenbock entwickelte, der schon nach 3 Monaten 2 mal so gross und schwer war als sein Zwillingsbruder.

1. operirtes Zicklein.

(Schwerste Wachsthumsstörung und Idiotie.)

Schädel breit, Vorkopf wenig entwickelt; anscheinend grosser Abstand der beiden Hörner, welche selbst blos ganz rudimentär sind; Haare besonders lang und struppig, sie lassen sich sehr leicht ausziehen. Bauch immer mächtig aufgetrieben. Längswachsthum sehr zurückgeblieben.

Das Thier steht mit gesenktem Kopfe da und erinnert in seinem geistigen Verhalten ganz an das früher sub No. I beschriebene Schaf. Beim langsamen Gehen stösst es manchmal mit dem Kopfe direct an einen Baum oder an die Wand; dabei war keine

Alteration des Sehvermögens nachzuweisen. Es nahm nur dann Nahrung, wenn ihm dieselbe direct vor das Maul gehalten wurde; frass aber dann mit auffallender Hast, welche mit der grossen Trägheit und Apathie, mit der sich alle übrigen Bewegungen abspielten, ganz auffallend contrastirten. Fünf Monate nach der Operation (im August) verendete das Thier spontan und wurde (in meiner Abwesenheit) blos eine genaue Section des Halses und Thorax vorgenommen, und dabei das Fehlen der Schilddrüse und jeder accessorischen Drüse constatirt. Die obige Zeichnung stellt einen Sagittalschnitt durch den macerirten Schädel dar, wobei sich die Knorpelfuge an der Schädelbasis erhalten erweist.

2. operirtes Zicklein.

(Weder Wachsthumsstörung noch Idiotie; Befund einer accessorischen Schilddrüse.)

Das Thier entwickelte sich zu einem kräftigen Ziegenbocke, der — ein Jahr alt — 35 Kilo wog. Es war keine Spur von Wachsthumsstörung, keine Spur einer geistigen Abnormität bemerkbar; das Genitale besonders gut entwickelt.

Diese auffallende Abweichung im Verhalten von dem bei den früher beschriebenen Thieren gemachten Befunden fand ihre Erklärung bei der Obduction: Neben der Trachea, etwa 22 Ctm. unterhalb der Stelle, wo einige Ligaturen den ursprünglichen Sitz der exstirpirten Drüsen andeuteten, fand sich links eine Nebenschilddrüse, welche an Grösse fast der Hälfte einer Drüse eines erwachsenen Thieres entsprach. Sie wog 1,7 Grm. und zeigte bei der mikroskopischen Untersuchung typisches Schilddrüsengewebe, mit auffallend starken papillären Wucherungen, welche vielleicht durch vicariirende Hypertrophie zu Stande gekommen sind. Colloid fehlte nahezu ganz. Durch diesen Befund war der Anfangs räthselhafte Unterschied im Wachsthume der Zwillingsthiere in befriedigender Weise erklärt.

II. Versuchsreihe. (Taf. II. Fig. 1—7.)

Im Frühjahre 1893 standen mir drei von einem Wurfe stammende Zicklein zur Verfügung, von denen zwei (ein männliches und ein weibliches) gleichmässig gut, das dritte recht schwach entwickelt waren. Bei den beiden ersten wurde, als sie 3 Wochen

alt waren (am 1. Mai 1893) die Totalexstirpation in Narkose gemacht. Das dritte schwache Thier blieb zur Controle.

Etwa drei Wochen hindurch war kein wesentlicher Unterschied zu bemerken; die Wunden waren per primam geheilt. Nach einem Monate jedoch zeigte sich schon, dass die beiden operirten Zicklein kleiner und dicker waren, als das Controlthier und sollen sie im Nachfolgenden genauer beschrieben werden:

Die beiden operirten Zicklein. (Taf. II. Fig. 2, 3, 5, 6, 7.) (Schwerste Wachsthumsstörung und Idiotie entwickelten sich ganz gleichmässig bei den beiden operirten Thieren.)

Die Wachsthumshemmung war hier ganz besonders ausgeprägt: die Thiere blieben klein, kurz und dick, während das Controlthier schlank und schon nach zwei Monaten 20 Ctm. grösser war als die operirten. Am deutlichsten wird die schwere Wachsthumsstörung durch einen Blick auf die Taf. II. (Obere Hälfte) mit der Angabe der Gewichte versinnlicht:

4 Monate post operationem wog:

die operirte Ziege 9½ Kilo. (Taf. II. Fig. 2, 6, 7.)
der operirte Bock 10 „ (Taf. II. Fig. 3, 5.)
das Controlthier 20 „ (Taf. II. Fig. 1, 4.)

Die Haare bei den operirten Thieren waren zweimal so lang als beim Controlthier und liessen sich mit der Hand leicht büschelweise ausziehen. Am Schädel fällt wieder die starke Verkürzung des Vorkopfes auf, während der Hinterkopf aufgetrieben erscheint. Bauch constant meteoristisch aufgetrieben. Hoden nur sehr wenig entwickelt. Hervorheben möchte ich auch, dass die Thiere ganz besonders unrein aussahen, die dicken Haare ganz mit Schmutz und Unrath verklebt waren und sich massenhaft grosse Läuse in denselben aufhielten, während das Controlthier rein war.

Die operirten Thiere waren vollkommen apathisch. Während das Controlthier in munteren Sprüngen sich umhertummelte und sobald der Versuch gemacht wurde, es zu haschen, stets zu entwischen trachtete, machten die Operirten kaum eine Fluchtbewegung, standen mit Vorliebe mit gesenktem Haupte still oder trollten träge vor sich hin,[1])

[1]) Die Dicke des Abdomen, die Länge der Haare gaben den kurzen, kleinen Thieren fast die Gestalt einer Kugel und erinnerten dieselben, wenn sie sich langsam fortbewegten, an das Bild von kranken oder frierenden Vögeln (Hühner).

auch nahmen sie nicht viel Nahrung zu sich. Die Zeichnungen stammen vom Monate August, sind also 4 Monate nach der Operation angefertigt.

Am 9. August wurde dem operirten Ziegenbocke eine Transplantation der eben exstirpirten Schilddrüse eines gesunden Ziegenbockes, zwischen Fascie und Peritoneum gemacht.

Es öffnete sich am 2. Tage die Wunde und secernirte durch etwa zwei Wochen; es war also gewiss ein Fehler in der Asepsis unterlaufen, weshalb die Drüse nicht einheilen konnte. Das Thier wurde immer apathischer, rührte sich schliesslich kaum mehr von seinem Standorte und erinnerte lebhaft an das von Kocher für die Formen von schwerem Cretinismus so treffend gegebene Bild des „Pflanzenmenschen". Spontaner Exitus einen Monat post transplant.

Sectionsbefund: Am Halse fand sich weder ein Drüsenrest noch eine accessorische Drüse. Im subcutanen Zellgewebe wenig Fett, Muskel sehr blutarm. Zwerchfell steht sehr hoch, in Folge davon sind Compressionserscheinungen an der Lunge sichtbar. An den Coronararterien und der Aorta bis in die A. abdominalis hinunter reichliche Kalkablagerungen, welche dasselbe Bild ergeben, wie dies oben beim Schaf No. I beschrieben wurde. Herzfleisch gelblich und morsch, Därme ad maximum gebläht. Milz nicht vergrössert.

Sectionsbefund des anderen Thieres: Bei der operirten Ziege war kein Transplantationsversuch gemacht worden, sie verendete 4 Wochen später als der Ziegenbock. Bei der Section konnte nirgends Schilddrüsengewebe entdeckt werden. Hier fand sich nichts von einer Verkalkung der Gefässe, wohl aber das subcutane Zellgewebe als auch das des Mediastinums und das subpericardiale Zellgewebe gallertig infiltrirt. Milz nicht vergrössert.

Die Epiphysenlinie des Oberschenkels wurde sagittal geschnitten (Prosector Dr. Kretz) und ergab sich hiebei:

„Epiphysenlinie 0,8 Mm. breit, scharf begrenzt, der Knorpel bläulich durchscheinend; im Verlaufe der Linie keine wesentliche Abweichung; Richtungszellen schön ausgebildet, nur an einzelnen Stellen Quellungserscheinungen, jedoch ohne Zerfaserung in der Grundsubstanz."

Die der obigen analog angefertigte Tabelle ergab hier folgende Maasse:

	Controlthier	oper. Ziege	oper. Ziegenbock
Gesammte Kopflänge	20,7	16,8	16,2
Länge des Radius	15,7	10	9
„ „ Metacarpus	15	11,5	11
„ „ Femur	17	11	10
„ „ Tibia	19	13	12,3.

C. Total-Exstirpation der Schilddrüse bei einem Schweinchen. (Taf. IV, Fig. 2 u. 4.)

Im Juli 1893 suchte ich von einem Wurfe von 6 Schweinen (halb englischer Race) die zwei schönsten männlichen Exemplare aus und exstirpirte dem einen dieser genau 4 Wochen alten Thiere in Narcose die Schilddrüse. Die Operation war mühsam, da der Hals des Thieres kurz ist und daher die Schilddrüse sehr nahe gegen die Thoraxapertur zu liegen kommt. Die Wunde heilte prima intentione und das Thier schien unter dem Eingriffe nicht gelitten zu haben.

Schon einen Monat post exstirpat. war ein Unterschied zu bemerken, indem das operirte Thier im Wachsthum zurückgeblieben war. Dieser Unterschied machte sich immer mehr und mehr geltend, wie dies ein Vergleich zwischen Fig. 1 u. 3 und Fig. 2 u. 4 auf Taf. IV. am besten zeigt. Diese Zeichnungen sind im Monate März 1894, also neun Monate post exstirpat. aufgenommen und stammt Fig. 1 u. 3 vom Controllthier, 2 u. 4 vom Versuchsthier. Das operirte Thier wog zu dieser Zeit 36 Kgr., das Controllthier 50 Kgr. Der Unterschied betrifft mehr das Längen- und weniger das Höhenwachsthum. Ganz besonders fiel auch hier die starke Entwicklung der Borsten am Rücken auf. Die apathische Idiotie, welche bei Schafen und Ziegen so deutlich ausgeprägt war, fehlt hier vollkommen; das Thier ist ebenso lebhaft als das Andere und nimmt ebenso reichlich Nahruug zu sich. Jetzt, ein Jahr post operationem, hat das operirte Thier nahezu dieselbe Höhe als das Controlthier.

D. Totalexstirpation bei einem Affen (Inuus ecaudatus).

Im Anschlusse an die eben mitgetheilten Experimente möchte ich noch über den einzigen Versuch berichten, welchen ich an einem Affen auszuführen Gelegenheit hatte:

Mitte September 1892 machte ich bei einem jungen Exemplar

von Inuus ecaudatus in Narcose die Totalexstirpation der Schilddrüse. Das Thier, welches schon vor der Operation einige Zeit im Käfig beobachtet worden war, zeigte in den ersten Tagen keinerlei Folgezustände. Die Wundheilung erfolgte prima intentione. Nach wie vor nahm es in zutraulicher Weise die ihm dargereichte Nahrung aus der Hand.

8 Tage post operat. stürzte der Affe unter einem lauten Schrei vom oberen Sitze seines Käfigs zu Boden und zuckte am ganzen Körper; Vorder- und Hinterhände waren krampfhaft gestreckt und die Finger in die Hohlhand eingeschlagen. Das Thier war scheinbar bewusstlos; die aufgelegte Hand konnte fibrilläre Zuckungen in den Muskeln nachweisen. Nach etwa 3 Minuten liess die starre Spannung in den Extremitäten nach, die fibrillären Zuckungen wurden schwächer und der Affe begann wieder, wenn auch in geringem Umfange, willkürliche Bewegungen zu machen, sass aber dann noch durch mehr als eine Stunde fast unbeweglich da, worauf er wieder einen normalen Eindruck machte. Diese Anfälle wiederholten sich während der folgenden 3 Wochen im ganzen noch 4 mal. Jedesmal setzte der Anfall, wie ein epileptischer, ganz acut ein, meist unter lautem Schreien. Immer waren die fibrillären Zuckungen, wie bei den typisch tetanischen Anfällen des Menschen, der Katze und des Hundes zu fühlen. In der Zwischenzeit anscheinend ungetrübtes Wohlbefinden.

Vier Wochen nach der Operation änderte sich das Bild insoferne als das Thier tagsüber stundenlang mit gesenktem Haupte dasass, die Finger der vorderen und hinteren Hände in die Hohlhand eingeschlagen waren und nur unter starker Anstrengung aus dieser Stellung gebracht (z. B. gestreckt) werden konnten. Stets war ein leichtes Flimmern zu fühlen. Die Stellung der Extremitäten entsprach der als Geburtshelferhand bekannten Stelluug der menschlichen Hand bei der operativen Tetanie. (Taf. IV, Fig. 5.) Während dieser Zeit konnte der Affe nicht über den Gebrauch seiner Extremitäten verfügen; er nahm die ihm gereichten Lieblingsspeisen (Kohlrüben, kleine Stücke von Gummi arabicum) nicht mit der Hand, sondern direct mit dem Munde auf, und musste zu diesem Behufe oft recht mühsam den Kopf dem dargereichten Futter entgegenbringen; ferner war noch ein reichlicher Speichelfluss zu bemerken. Neben den Stunden, in welchen der Affe, wie catale

tisch, starr in der beschriebenen Stellung verharrte, kamen wieder vollkommen anfallsfreie Stunden vor, in welchen das Thier frei über den Gebrauch seiner Glieder verfügte. Auch da war aber von der früheren Lebhaftigkeit nichts mehr zu bemerken; der Affe war entschieden apathisch geworden und konnte oft, selbst durch Reize, nicht dazu veranlasst werden, seine ruhige Stellung zu verändern. Gegen Ende October verschlimmerte sich der Zustand immer mehr: Der Affe sass fast continuirlich in der durch die Abbildung vergegenwärtigten Stellung; die aufgelegte Hand fühlte die Muskeln bretthart und leicht zitternd und die Nahrung wurde blos mehr direct mit dem Munde ohne Beihilfe der Vorderhände und in geringer Quantität aufgenommen.

Gleichzeitig mit dem Eintritte dieser Verschlimmerung hatte sich auch die Winterkälte eingestellt — 8° C. und es mag wohl vorgekommen sein, dass die Temperatur des Zimmers, wo sich das Thier befand, manchmal des Nachts auf + 10° C. und darunter gesunken war. 9 Wochen post operat. wurde das Thier eines Morgens todt in seinem Käfige vorgefunden, nachdem in den letzten Tagen continuirlich die Muskeln wie in spastischer Contractur verharrten, und der Affe von der Aussenwelt keine Notiz mehr zu nehmen schien.

Ausfallen der Haare oder Zähne oder Schwellungen unter der Haut waren niemals bemerkt worden.

Bei der Obduction fand sich weder ein Rest der exstirpirten Schilddrüse noch eine accessorische Drüse. Subcutanes Zellgewebe auffallend blass, an einzelnen Stellen etwas gallertig. Catarrh in den Lungen mit einigen frischen tuberculösen Herden[1]). Am Herzen und der Aorta nichts abnormes; Milz nicht vergrössert. Testikel noch in der Bauchhöhle (Cryptorchismus) und wenig entwickelt. Auffallend war die Grösse der Parotis und Submaxillar-Drüse. Die mikroskopische Untersuchung (durch Prosector Dr. Kretz vorgenommen) des Nervus vagus und ulnaris (in Osmiumsäure gehärtet) ergab nichts auffälliges (keine Andeutung von Neuritis).

Somit hatte sich hier eine acute Tetanie mit sehr intensiven Anfällen (fast epileptischer Art) entwickelt, welche dann all-

[1]) Zwei grössere Affen, welche gleichzeitig mit diesem Thiere im Nachbarzimmer zu anderen Versuchen gehalten wurden, starben später an ausgedehntester Tuberculose.

mälig in das chronische Stadium: chronische Tetanie, Cachexie mit ausgeprägter Apathie überging, in welchem das Thier zu Grunde ging, ohne dass es zu äusserlich sichtbaren Symptomen von Myxödem gekommen war. Doch konnte das bei der Section wahrnehmbare, etwas gallertig degenerirte subcutane Zellgewebe als erster Anfang desselben aufgefasst werden. Bemerkenswerth erscheint mir der Befund der Hypertrophie der Speicheldrüsen (Horsley).

Mithin stimmt diese Beobachtung (falls die exacten Untersuchungen Horsley's überhaupt noch einer Bestätigung bedürfen) vollkommen mit dem überein, was Horsley als Folgezustände von Schilddrüsen-Operationen bei Affen beschrieben hat.

Wenn ich aus den angeführten Beobachtungen an Schafen und Ziegen die Schlüsse ziehe, ergiebt sich, dass die Totalexstirpation der Schilddrüse bei jungen Herbivoren (ebenso wie auch beim Schwein) dieselben schweren Wachsthumsstörungen bedingt, welche Hofmeister bei seinen gleichen Versuchen beim Kaninchen finden konnte und ich möchte die Einwirkung dieses Eingriffes bezeichnen, als: Zwergwuchs, verbunden mit Idiotie, oder noch besser als Cretinismus.

Die Wachsthumsstörung betrifft vor allem die langen Röhrenknochen, indem ganz analog wie beim Cretinismus (Wagner) dasjenige Knochenwachsthum gestört zu sein scheint, welches aus den Knorpeln zu Stande kommt. Und in dieser Beziehung verhält sich eben das Versuchsthier ganz so wie der Cretin.

Nebst dieser Hemmung im Längenwachsthume müssen wir noch ein Dicker- und Plumperwerden der Knochen (Knochenquellung) verbunden mit einer gewissen Festigkeitsabnahme (weniger dichte und dicke Corticalis) verzeichnen.

Die Veränderung der Epiphysenknorpel (deren Untersuchung ich, wie oben erwähnt, der Freundlichkeit des Prosectors Dr. Kretz verdanke) kann man, wie sich derselbe äussert, weniger als Vergrösserung im Sinne der Hypertrophie, sondern höchstens als Aufquellung und Verbreitung in Folge weniger raschen Ausschmelzung des primären Markraumes ansprechen.

Neben diesen auffallenden Störungen des Knochenwachsthumes sind auch eine Reihe von anderen Ernährungsstörungen zu verzeichnen, zunächst der Haarwuchs und zwar verschieden bei

Schaf und Ziege: die Schafe hatten auffallend schlecht entwickeltes Vliess (Hofmeister fand schlechte Entwicklung der Haare bei seinen Kaninchen). Die Ziegen hingegen zeigten einen sehr starken Haarwuchs, ebenso wie das operirte Schwein, die einzelnen Haare waren länger, dünkler, liessen sich aber sehr leicht ausziehen; es war also ein vermehrtes Wachsthum zu constatiren.[1])

Während das Verhalten der Haare bei Schafen und Ziegen so verschieden war, war die Verkümmerung des Hornes bei beiden gleich intensiv. Ebenso constant fand sich bei allen der aufgetriebene Unterleib (durch Atonie des Darmes?). Weiter fand sich jedesmal eine Herabsetzung der Temperatur.

Die Sektion der thyreopriven Thiere erwies nur einmal (Ziege) ein sulziges Gewebe im subcutanen Zellgewebe, sonst war dasselbe stets besonders fettarm und anämisch (atrophische Form des experimentellen Cretinismus).

Besonders hervorzuheben sind die senilen marastischen Erscheinungen, die sich an der Aorta (Atherom) in zwei Fällen fanden, sowie die Atrophie des Genitales.

In zweiter Linie steht die Idiotie, welche im psychischen Verhalten hervortritt. Dieselbe entspricht der von Wagner für die Cretins beschriebenen, apathischen oder torpiden Form. Das Thier reagirt abnorm wenig auf die Eindrücke der Aussenwelt. Auch der Gang der Thiere erinnert in seiner Unbeholfenheit und in dem eigenthümlichen schleppenden, mit der Neigung zum nach vorne Fallen an den bekannten Gang des Cretins, den auch Wagner u. A. so treffend gezeichnet hat. Ja in den schweren Fällen (Ziege, Schaf) werden wir bei Betrachtung der Thiere unwillkürlich an den von Kocher so bezeichnend geschilderten „Pflanzenmensch" als den höchsten Grad des Cretinismus erinnert.

Alle diese schweren Erscheinungen sind entschieden auf die Exstirpation der Drüse zurückzuführen und können nicht etwa als Folge eines in diesem jugendlichen Alter überhaupt vorgenommenen Eingriffes gelten. Dagegen spricht ja die genügend bekannte Thatsache, dass in den Tausenden von Fällen, wo an jungen Thieren

[1]) Beides wird auch beim Myxödem des Menschen beobachtet. Ich selbst sah abnorm starkes Wachsthum der Haare dabei. (Siehe dieses Archiv (48, 3): „Ueber physiol. Function einer im Sternum zur Entwicklung gekommenen krebsigen Schilddrüsenmetastase").

Castrationen vorgenommen werden, niemals ähnliche Wachsthumsstörungen beobachtet werden, sondern blos die specifischen Ausfallserscheinungen eintreten. So sah ich z. B. bei einem Lamme, welchem ich in den ersten Lebenstagen die Semicastratio machte, nicht die Spur einer Wachsthumsstörung (natürlich auch keine Veränderung des männlichen Habitus).

Noch treffender wird diess illustrirt durch das Ausbleiben von Wachsthumserscheinungen in dem Falle, wo eine Nebenschilddrüse bei dem einen operirten Zicklein sich fand; hier hatte die in frühestem Lebensalter vorgenommene Operation keinerlei Beeinflussung des Wachsthums bedingt. Dass die beiden operirten Lämmer die Wachsthumsstörungen nicht in gleicher Intensität darboten, ist vielleicht dadurch zu erklären, dass sie von verschiedenen Eltern abstammten, daher individuelle Verschiedenheiten in breiteren Variationen möglich waren, als bei den Ziegen, die jedesmal vom nämlichen Wurf stammten. Ganz ähnlich (nicht nur Racen, sondern auch individuelle Verschiedenheiten) scheinen ja auch beim Menschen zu bestehen.

Aus allen diesen Versuchen geht hervor, dass auch die Pflanzenfresser die Schilddrüsenexstirpation schlecht vertragen, besonders im jugendlichen Alter und daher der Schilddrüse — bei allen Säugern, welche nach der Exstirpation während längerer Zeit mit Aufmerksamkeit beobachtet wurden — eine wichtige Rolle zukommt. In Bezug auf die ihr zugeschriebene Funktion verweise ich auf Horsley's oben citirte Arbeit, wonach sich ergiebt, dass sie thatsächlich in Beziehung zum Stoffwechsel steht, dass sie bei Erfüllung ihrer Funktion direkt und indirekt bei der Blutbereitung mitwirkt, Substanzen verändert oder zerstört, die im Blute circuliren und dem Organismus schädlich sind und endlich, dass sie eine colloide Substanz bildet, welche durch die Lymphbahnen aus den Acinis der Drüse in die Circulation übergeführt wird[1]).

Ganz besonderes Interesse gewinnen diese Versuche durch den Vergleich mit den Verhältnissen beim Menschen: Es ist ja bekannt,

[1]) Eine kurze treffende Uebersicht über den gegenwärtigen Stand unserer Ansicht über die Function der Schilddrüse giebt Zwaardemaker: „De Functie der Schildklier". (Weekblad van het Nederlandsch Tijdschrift voor Geneeskunde, 1894, No. 13.)

wie vielfach im Laufe der letzten 15 Jahre Strumen operirt wurden, und sich besonders nach Totalexstirpation des Organes die schwersten Folgezustände entwickelt haben. Dieselben waren anscheinend ganz verschiedener Art — entweder acuter (Tetanie) oder chronischer Natur (Cachexie). Vollkommen in derselben Weise finden wir beim Affen beide Formen als Folgen desselben Eingriffes.

Die Folgezustände, die wir bei den Fleischfresssern auftreten sehen, entsprechen den stürmischen, beim Menschen beobachteten (operative Tetanie); die beim Pflanzenfresser auftretenden, den chronischen (Cachexia strumipriva). Dass die beiden Symptomen-Complexe, trotz ihrer anscheinenden Verschiedenheit, doch sehr viel Aehnlichkeit haben, geht auch schon daraus hervor, dass man den einen direct in den Andern übergehen gesehen hat (Tetanie in Cachexie). Ueber die Ursache, warum beim Menschen die Totalexstirpation das eine Mal von acuten, das andere Mal von chronischen (in einer dritten, allerdings verschwindend kleinen Reihe von Fällen[1]), von gar keinen) Folgezuständen begleitet ist, wissen wir noch immer nichts bestimmtes. Es spielen hier wohl individuelle Dispositionen (der Racen im Sinne Wölfler's) eine grosse Rolle, in der Art, das Leute, welche in einer Gegend wohnen, wo überhaupt viele Kröpfe vorkommen, oder ebenso Leute, welche aus einer Familie stammen, in welcher Kröpfe endemisch sind, auf den Ausfall des Organes in anderer Weise reagiren als solche, bei denen keine hereditäre Belastung der Schilddrüse vorliegt. Ist letzteres der Fall, so reagirt eben der Mensch auf den Ausfall viel stürmischer, als wenn schon früher die Funktion seiner Schilddrüse eine Beeinträchtigung erfahren hat. So finden wir auch Tetanie hauptsächlich dort, wo Kropf nicht endemisch ist, während die Cachexia strumipriva vorwiegend in den Kropfendemischen Gebieten (also dort, wo auch der Cretinismus zu Hause ist) vorgefunden wurde. Wo kein infantiles Myxödem — also kein Cretinismus vorkommt, findet sich häufiger das Myxödem der Erwachsenen, weshalb letzteres auch sporadischer Cretinismus der Erwachsenen genannt wurde. Die Cachexia strumipriva hatte besonders dort Aehnlichkeit mit den

[1]) Dass sich die Fälle dieser dritten Reihe bei genauer Berücksichtigung (unwissentliches Zurücklassen eines Stückchens der Drüse bei der Operation, Auftreten von recidiven Kröpfen) wesentlich reduciren, habe ich seinerzeit bewiesen. Reverdin bezeichnet das operative Myxoedème, welches durch irgend eine Compensation verschwindet, als „Myxoedème frustré".

hier in Frage kommenden Folgezuständen bei den Pflanzenfressern gezeigt, wo die Total-Exstirpation an jugendlichen Individuen vorgenommen war, indem dort dieselben schweren Wachsthums-Störungen beobachtet wurden. Diese Cachexia strumipriva sehen wir ja zum Glück jetzt immer seltener, da die Total-Exstirpation des Organs ein mit Recht verpönter Eingriff geworden ist. Sie findet ihre Analogie in einer Reihe von theils angeborenen (fötale Rachitis), theils in frühester Kindheit sich entwickelnden Krankheiten (Cretinismus) oder in einer erst beim Erwachsenen zum Ausbruch kommenden Krankheit (sporadisches Myxödem). Die fötale Rachitis hat mit der eigentlichen Rachitis nichts zu thun, sondern scheint nichts anderes zu sein (Wagner, Hofmeister[1]) als ein angeborener (fötaler, intrauteriner [Horsley]) Cretinismus. Die Schilddrüse functionirt eben, wie Horsley treffend sagt, bereits vor der Geburt des Kindes und behält in der frühen Periode des extrauterinen Lebens eine besondere Bedeutung für die Entwicklung, während ihr Werth sinkt, sobald das Wachsthum aufhört. Er verschwindet jedoch anscheinend niemals. Der Cretinismus wiederum ist nichts anderes, als ein infantiles Myxödem, bedingt durch Degenerirtsein der Drüse (Kropf) oder aber vollkommenes Fehlen (resp. Atrophie) derselben (Kocher's und meine Beobachtungen); während das Myxoedema sporadicum der Erwachsenen eine nach Ausgewachsensein des Skelettes auftretende Erkrankung ist, welche sich durch das Aufhören der Function der Schilddrüse äussert. Wir verdanken speciell Wagner[2]) eine klare Darstellung dieser Verhältnisse und möchte ich in einer Tabelle alle die verschiedenen Erkrankungsarten anführen, welche wir als zusammengehörig betrachten müssen, weil sie trotz der Verschiedenheit der Symptome doch durch ein ätiologisches Moment bedingt sind: nämlich durch den Ausfall der Schilddrüsenfunction.

1. Myxoedema foetale, s. intrauterinum	=	Foetale Rachitis, congenitaler Cretinismus.
2. Myxoedema infantile	=	Typischer Cretinismus (z. B. endemisch in vielen Alpengegenden).
3. Myxoedema spontaneum d. Erwachsenen (Gull, Ord, Charcot).	=	Sporadischer Cretinismus. Cachexie pachydermique.

[1]) Vom letzteren auch durch das Microscop bestätigt.
[2]) Ueber den Cretinismus. Mittheilungen des Vereins der Aerzte Steiermarks. 1893. No. 4.

4. Myxoedema operativum = a) Chronisch (Myxoedème opératoire [Reverdin]), Cachexia strumipriva (Kocher).
b) Acute Tetanie nach Total-Exstirpation, hie und da in schwachem Grade auch nach Exstirpation von mehr als $^4/_5$ des Kropfes[1]).

Noch zweckmässiger ist vielleicht die von Kocher[2]) vorgeschlagene Eintheilung der hierher gehörigen Erkrankungen; wonach die sub 1, 2, 3 bezeichneten Krankheitsbilder in die Rubrik Cachexia thyreopriva, die sub Punkt 4 beschriebenen als Cachexia thyreoidectomia einzureihen wäre.

Mit einigen wenigen Worten möchte ich noch auf die erfolglose Transplantation der Schilddrüse bei meinen Lämmern und Ziegen, und damit überhaupt auf die Therapie der erwähnten Zustände beim Menschen zurückkommen. Dreimal wurde bei den im Wachsthume so schwer geschädigten Thieren (2 Schafe und 1 Zicklein) eine Transplantation der Drüse vorgenommen. Einmal verendete das Thier nach 2 Tagen, wahrscheinlich noch durch den Shock bedingt, welchen die Narcose mit sich brachte, so dass dieser Versuch nach keiner Richtung hin beweisend erscheint. Im zweiten Falle (Ziege) ging das Thier an zunehmenden Erscheinungen der Cachexie zu Grunde, ohne dass die Transplantation etwas genützt zu haben schien; dieser Fall kommt ausser Betracht, da die verpflanzte Drüse vereitert war[3]).

Im dritten Falle (2. Lamm) war eine glatte Anheilung der Drüse erfolgt, und konnte das Thier länger beobachtet werden. 8 Monate später war nichts mehr von der transplantirten Drüse zu finden; diesmal war keine Aenderung in der Wachsthumshemmung, wohl aber ein lebhafteres Benehmen des Thieres zu verzeichnen.

---

[1]) Siehe meine Beobachtungen: Weitere Beiträge zur Lehre von den Folgezuständen der Kropfoperationen (Festschrift, gewidmet Th. Billroth. 1892). Hier wurde auch der eine von mir beobachtete Fall angeführt, in welchem sich eine acute Tetanie im Anschlusse an eine acute Strumitis mit Vereiterung des grössten Theiles des Kropfes einstellte.

[2]) Siehe O. Lanz (Zur Schilddrüsenfrage).

[3]) Eine solche Eiterung der Transplantationswunde war mir, bei den vielen Versuchen, an Thieren nur ganz ausnahmsweise vorgekommen, und ich muss dabei hervorheben, dass das Thier (wie ich bereits erwähnt habe) in Folge seiner Apathie ganz besonders unreinlich war, daher es — trotzdem dass die Umgebung der zu setzenden Wunde vorher in grosser Ausdehnung rasiert wurde — entschieden erschwert war, einen aseptischen Erfolg zu erzielen.

Was die Therapie dieser Processe beim Menschen anlangt, kann für etwaige durch die Kropfoperation zu erzeugende Folgezustände nicht genugsam betont werden, dass man am besten durch Zurücklassen eines genügenden Stückes der Schilddrüse (resp. des Kropfes), der Entwicklung von Ausfallserscheinungen vorbeugt[1]). Nachdem diese Forderung fast ausnahmslos mit genügender Aufmerksamkeit berücksichtigt werden kann (Fälle von Carcinom können dabei eine Ausnahme ergeben), wird die von Horsley empfohlene, und u. A. von Bircher und Kocher mit Erfolg ausgeführte Transplantation heutzutage kaum mehr gemacht werden; es könnten höchstens alte, aus früherer Zeit stammende Totalexstirpationen eine Indication dafür abgeben. Anders steht es aber bei der foetalen Rachitis, dem Cretinismus und Myxoedem. Bei diesen Erkrankungen kommt nebst der Verpflanzung noch die Einspritzung des Drüsensaftes in Betracht, und ist letztere Methode bei subcutaner Applikationsweise so gut wie ungefährlich. Während diese Therapie beim Thiere, welches an akuten Ausfallserscheinungen nach Schilddrüsen-Exstirpation leidet, nur unvollkommen oder gar nichts nützt, hat sie sich beim Menschen mit **chronischen** Folgezuständen bestens bewährt. Dieser Unterschied in der Wirkung ist wohl dadurch zu erklären, dass nach der Operation die Erscheinungen stürmischer sind. Diese Injection, zuerst von Vassale in die Vene empfohlen, wurde beim Menschen behufs Vermeidung von Embolie ins subcutane Zellgewebe gemacht. Die neue Literatur, besonders die Englands (wo die meisten Fälle von sporadischem Myxoedem beobachtet werden), ist reich an Fällen, welche mit bestem Erfolge durch solche Einspritzungen behandelt wurden. Endlich haben in neuester Zeit Mackenzie[2]) und Vermehren[3]) die Schilddrüse innerlich verabreicht, und damit selbst, und nach ihnen noch eine Reihe von Forschern[4]) günstige Erfolge

---

[1]) Die in vereinzelten Fällen nach partieller Exstirpation beobachtete Tetanie war doch stets unvergleichlich milder, als die nach Totalexstirpation aufgetretene.

[2]) A case of myxoedema treated with great benefit by feeding with fresh thyroid glands. Brit. med. Journal. 29. Oct. 1892.

[3]) Ueber die Behandlung des Myxödems. Deutsche med. Wochenschrift. 16. März. 1893.

[4]) Siehe: Vassale, Sui recenti progressi nella cura del mixedema. Riv. sperimentale di Frenatria e di Medicina legale. Vol. XIX. Fasc. II. III. 1893. Leichtenstern, Ueber einen mittelst Schilddrüsen-Injection und Fütte-

erzielt; demnach ist letztere Therapie meiner Ansicht nach in allen solchen Fällen unbedingt zu versuchen.

Da jedoch wiederholt schon Vergiftungserscheinungen bei zu langem Gebrauche der Schilddrüse (per os) beobachtet wurden, ist gewiss der Horsley'sche Vorschlag sehr in Betracht zu ziehen: zuerst die allgemeine Constitution des Patienten durch Fütterung zu heben und dann, um ihn von letzterer unabhängig zu machen, eine Transplantation einer Schilddrüse (z. B. vom Lamme) zu versuchen.

Erklärung der Abbildungen auf Taf. II, III, IV.

Tafel II.

(Obere Hälfte.)

Fig. 1—7 stellen drei von einem Wurfe herstammende Ziegen dar, von welchen zweien in frühester Jugend die Schilddrüse exstirpirt war.

Fig. 1 und 4 zeigt das Controlthier en face und en profil.

Fig. 2 die operirte Ziege,

Fig. 3 und 5 den operirten Ziegenbock en face und en profil,

In Fig. 6 und 7 ist der macerirte Schädel der operirten Ziege (Fig. 2) zu sehen.

Die Zeichnung der operirten Ziegen wurde am selben Tage aufgenommen als die des Controlthieres, so dass ein Blick auf die Tafel die schweren Wachsthumsstörungen, welche dem Eingriffe folgten, deutlich veranschaulicht.

(Untere Hälfte.)

Fig. 8 bis 15 zeigt das Controlthier und die beiden operirten Schafe; sämmtliche Zeichnungen sind nach Photographien angefertigt, welche am selben Tage aufgenommen worden sind.

Fig. 8 und 11 stellt das Controlthier dar, — die übrigen Figuren die beiden operirten Schafe.

Fig. 10 und 13 stammt vom operirten Schaf No. 1, welches die allerschwersten Wachsthumsstörungen aufwies.

Fig. 9 und 12 zeigt das operirte Schaf No. 2, bei welchem die Wachsthumstörungen in etwas geringerem Grade als bei Lamm No. 1, aber immerhin deutlich vorhanden waren.

Von diesem letzterwähnten Thiere (Schaf No. 2) ist in Fig. 14 und 15 der Schädel en face und en profil dargestellt.

---

rung behandelten Fall von Myxödema operativum. Deutsche med. Wochenschr. No. 49—51. 1893.

Neuere englische Literatur über therapeutische Versuche mit Thyreoïdpräparaten. Wiener klin. Wochenschr. 12—14. 1894.

Costanzo, Un caso di cachessia strumip. curato colla nutrizione di glandola tiroide animale. Rivista Veneta di scienze Mediche. Tomo XX. Fasc. II. 1894.

Tafel III.

Dieselbe veranschaulicht die Skelette der eben beschriebenen operirten Schafe resp. des Controlthieres. Hier muss jedoch bemerkt werden, dass das Controlthier und das operirte Schaf, Schaf No. 2 8 Monate länger lebten, als das Lamm No. 1 so dass eigentlich blos die Skelettzeichnung des operirten Lammes No. 2 und des Controlthieres als gleichwerthig mit einander verglichen werden können.

Fig. 1 und 5 stellt das Controlthier in toto dar.

Fig. 3 und 8 den macerirten Schädel desselben en face und en profil.

Fig. 2 und 7 betrifft das operirte Schaf No. 1,

Fig. 4 und 10 den macerirten Schädel desselben.

Fig. 6 und 9 stammt vom operirten Schaf No. 2.

Fig. 12 stellt einen Sagittalschnitt durch das untere Ende des Femur des operirten Lammes No. 1 dar, während

Fig. 11 denselben Schnitt von einem gleichalterigen nicht operirten Schafe derselben Rasse zeigt.

Tafel IV.

Fig. 1 und 3 stellen das Controlthier vor,

Fig. 2 und 4 das von demselben Wurfe stammende Schwein, welchem in frühester Jugend die Schilddrüse exstirpirt war.

Sämmtliche Zeichnungen sind am selben Tage aufgenommen, zu einer Zeit, als die Thiere etwas über 9 Monate alt waren.

Fig. 5 stellt den operirten Affen dar, welcher an chronischer Tetanie leidet, und dessen vier Extremitäten in tonischer Contractur sich befinden.

Fig. 6 zeigt die der Länge nach aufgeschnittene Aorta des operirten Schafes No. 1. Die Innenfläche derselben ist von einer grossen Anzahl weisser, schüsselförmiger Knoten bedeckt, welche lebhaft an das Bild des atheromatösen Processes erinnern.

Sämmtliche Zeichnungen sind von Herrn Dr. med. Hermann Heller theils direct nach der Natur, theils nach Photographien angefertigt und spreche ich ihm dafür meinen herzlichsten Dank aus.

VI.

Zur Behandlung der Knochen- und Gelenktuberculose.

Von

Dr. G. Neuber,

in Kiel[1]).

M. H.! Gestatten Sie, dass ich Ihnen einige Kranke vorstelle, welche an tuberculösen Knochen-, resp. Gelenkentzündungen litten und bei denen durch operatives Eingreifen in kurzer Zeit Heilung, oder doch wesentliche Besserung erreicht wurde.

1. H. Sch., 2 Jahre alt, litt seit einigen Monaten an tuberkulöser Entzündung im Talocruralgelenk, war bisher mit warmen Verbänden und Salben behandelt. Am 3. 2. 94 weite Eröffnung des Fussgelenkes durch zwei seitliche Incisionen, Ausschabung und Exstirpation der Granulationen, Knochen gesund, Knorpel z. Th. durch Granulationen zerstört, wird soweit erkrankt mit dem Messer flach abgetragen. Auswaschung des Gelenks mit gekochtem Wasser, Ueberschwemmung mit 10proc. Jodoformglycerin. Wunden nur theilweise genäht, bleiben in der Mitte offen und werden mit Jodoformgaze bedeckt. Spahnverband. Erster Verbandwechsel nach 10 Tagen, Wundverhältnisse sehr gut, keine Eiterung. Heilung unter wenig Verbänden nach 2 Monaten vollendet.

Jetziger Zustand: vollkommen normale Verhältnisse bis auf die Narben, volle Beweglichkeit, geht ohne jede Störung.

2. A. W., 29 Jahre. Seit mehreren Jahren bestehende Schmerzen und Schwellung im linken Fussgelenk. Auswärts mit Ruhe, Umschlägen, Salben, auch 7 Wochen mit Stauungshyperämie erfolglos behandelt. Zur Zeit der Aufnahme besteht grosse Schmerzhaftigkeit und Schwellung im linken Talocruralgelenk. Am 2. 4. 94 je eine Incision an der Aussen-, Innen- und Vorderseite des Gelenks, von beiden Knöcheln werden oberflächlich cariöse kleine Knochenstückchen sammt Knorpeltheilen entfernt; Knochen im Uebrigen gesund. Entfernung aller fungösen Wucherungen; Anfüllung des Gelenkes mit 10proc. Jodoform-

[1]) Vorgetragen im Verein Schleswig-Holsteiner Aerzte am 1. August 1894.

glycerin. Wunden nur an den Enden vereinigt, bleiben in der Mitte offen und werden hier mit Jodoformgaze bedeckt. Langsame Heilung ohne Eiterung. Seltene Verbanderneuerungen. 15. 7. Vollständige Heilung.

Jetziger Zustand: Gang noch unbehülflich, Bewegung vorhanden, aber noch nach allen Richtungen beschränkt; ziemlich starke Valgusstellung, welche übrigens schon vor der Operation bestand.

3. W. Schl., 5 Jahre. Tuberkulöse Ostitis im unteren Femurende, nicht aufgebrochen, Gelenk frei. Am 7. 4. 94 Eröffnung eines grossen parostalen Abscesses an der Aussenseite des unteren Femurendes; Aufmeisselung des Knochens und Ausräumung eines ca. wallnussgrossen Granulationsherdes, Entfernung eines etwa kirschgrossen cariösen Sequesters. Füllung mit 10proc. Jodoformglycerin, tiefe Periost-, oberflächliche Weichtheilsnaht. 24. 4. erster Verbandwechsel, Eiterung, Oeffnung der Wunde, Tamponade. Am 29. 6. Revision der Knochenhöhle in Narkose; Ausräumung der schwammigen Granulationen, Auffinden eines bei der ersten Operation übersehenen zweiten cariösen Sequesters, welcher tief im Cond. ext. steckte. Reinigung der Wunde, Ablösung der eingezogenen Hautränder, Anfüllung der Höhle mit Jodoformglycerin, Naht. — Nach 14 Tagen erster Verbandwechsel, Wundränder in der Mitte etwas auseinander gewichen, keine Eiterung. Unter Jodoformglycerinverbänden und nachträglich auftretender geringer Eiterung, zunehmende Heilung. — Zur Zeit noch nicht geheilt.

4. M. S., 17 Jahre. Seit einigen Jahren bestehende fungöse Ellbogengelenksentzündung, während des letzten Winters mit häufigen Jodoformglycerin-Injectionen, später mit Scott'schen Verbänden behandelt. Am 31. 5. 94 Eröffnung des Gelenkes durch lange Incision über Cond. ext. und Cap. radii. Kleiner verkäster Herd im Cond. ext. Radiusköpfchen am Aussenrande cariös, benachbarte Gelenktheile mit Granulationen erfüllt, serös-fibrinöser Erguss. Das Gelenk wird durch seitliches Abbiegen weit klaffend gemacht, Cond. ext. und Radiusköpfchen von aussen schräg abgemeisselt und nach Ausräumung aller Granulationen mit 10proc. Jodoformglycerin gefüllt. Darüber feste Naht. Beim ersten Verbandwechsel nach 10 Tagen alles geheilt.

Jetziger Zustand: Volle Streckung und Beugung nicht möglich, Drehbewegungen der Hand normal, krankhafte Erscheinungen nicht mehr nachweisbar.

5. Cl. K., 9 Jahre. Seit 1892 bemerkte Schmerzhaftigkeit und Schwellung des linken Fussgelenkes. Auswärts mit fixirenden Verbänden, Salben etc., schliesslich 3 Monate mit Stauungshyperämie behandelt. Am 3. 6. 94 Eröffnung des Gelenkes durch langen Schnitt an der Vorderseite, seitliche Ablösung des Tibiaperiost und der Gelenkkapsel, Luxation der Tibia nach vorn, Ausräumung der das ganze Gelenk erfüllenden Granulationen, Beseitigung eines grösseren cariösen Sequesters aus dem Tibiaende und zweier kleiner Herde von der Innenseite der Mall. ext. Anfüllung des Gelenkes mit Jodoformglycerin. Reposition der Tibia, Naht. Erster Verbandwechsel nach 14 Tagen, bis auf den untersten Wundwinkel, welcher wenig klafft, Alles ohne Eiterung geheilt. Nach 6 Wochen mit Schienenstiefel ausser Bett.

Jetziger Zustand: Beweglichkeit annähernd normal, leichte Valgusstellung, scheinbar vollständige Heilung; geht in Schienenstiefel umher.

6. St., 43 Jahre. Chronische fungöse Sehnenscheiden- und Fussgelenksentzündung, seit einem halben Jahr bestehend, erst in letzter Zeit mit Ruhe und Umschlägen behandelt. Am 5. 6. 94 werden die Sehnenscheiden der Peronei eröffnet und die Granulationen aus denselben entfernt. Da dieselben vor dem Mall. ext. ins Fussgelenk eindringen, wird auch letzteres eröffnet und von allen Wucherungen gesäubert. Anfüllung des Gelenkes und der Weichtheilwunde mit Jodoformglycerin, Naht. Beim ersten Verbandwechsel bis auf die wenig klaffende Mitte der Wunde alles geheilt. Im Laufe der nächsten Wochen reactionslose Abstossung oberflächlicher Sehnenfetzen. Am 22. 7. vollständige Heilung; normale Beweglichkeit, geht jetzt vollkommen unbehindert umher.

7. St., 20 Jahre. Hat als Kind eine schwere rechtsseitige Coxitis ohne Durchbruch überstanden, seitdem hin und wieder Schmerzhaftigkeit des ankylosirten Gelenkes. — Am 9. 1. 92 wegen fungöser Gonitis derselben Seite resecirt und mit nahezu steifem Kniegelenk in gestreckter Stellung geheilt.

Wieder aufgenommen am 26. 6. 94. Von Seiten des vor $2^1/_2$ Jahren resecirten Kniegelenks nichts zu erwähnen, Gesammtverkürzung des Beines 10 Ctm., Hüftgelenk in starker Flexion, Adduction und mässiger Rotation nach innen ankylotisch, auf Druck etwas empfindlich. — Am 29. 6. 94 Meisselresection des Hüftgelenkes; zwischen dem destruirten Schenkelkopf und der nach oben hinten gewanderten Pfanne besteht eine breite knöcherne Verbindung, innerhalb derselben dicht an der Beckenverbindung ein etwa kirschkerngrosser alter Herd, welcher ziemlich abgekapselt erscheint. Die knöcherne Verbindung wird abgemeisselt, der Schenkelhals an seinem oberen Ende abgerundet und ihm gegenüber die alte obliterirte Pfanne ausgehöhlt, darauf die ganze Wunde mit Jodoformglycerin überschwemmt, die Wunde durch versenkte, sowie oberflächliche Nähte geschlossen und verbunden. Am 29. 7. erster Verbandwechsel, alles primär geheilt, Beginn passiver Bewegungen, täglich mehrere Stunden ausser Bett.

8. Gr., 5 Jahre. Vorübergehendes Hinken schon früher bemerkt, seit 1 Monat ca. in ärztlicher Behandlung wegen linksseitiger Coxitis. Am 18. 7. 94 Schnitt wie zur Hüftgelenksresection; Eröffnung des Gelenkes, Luxation des Kopfes nach Durchschneidung des Lgt. teres. Ausräumung der das ganze Gelenk erfüllenden Granulationen. Beseitigung eines kleinen acetabulären Herdes. Erheblicher Knorpelschwund im äusseren Abschnitt des Acetabulum. Auswaschen und Austrocknen des Gelenkes, Reposition des Kopfes, tiefe Periost-, Capsel-, oberflächliche Weichtheilnaht, Verband. Nach 14 Tagen Entfernung des ersten Verbandes vor der Aerzteversammlung. — Es zeigt sich alles primär vereinigt. Dieser Fall spricht zunächst nur für den reactionslosen Wundverlauf, ob auch die Tuberkulose damit beseitigt sein wird, muss die Zukunft lehren; ich werde später darüber berichten.

Während der Correctur. Fall 7 u. 8 Ende September untersucht und vollkommene Heilung mit beweglichem Gelenk constatirt. Befinden der übrigen Patienten bis auf Fall 3, welcher noch nicht geheilt, gut.

Ausser den soeben zur Vorstellung gelangten Fällen sind noch acht andere in gleicher Weise behandelt worden, nämlich vier Fuss-, sowie je eine Ellenbogen- und Kniegelenksentzündung und eine tuberculöse Bursitis am Oberarm. Alle sind hergestellt bis auf die Ellenbogengelenksentzündung, welche unlängst operirt, sich noch in Behandlung befindet. Abzüglich der letzten, über welche sich noch nicht urtheilen lässt, liegen somit 15 Fälle vor, davon sind zunächst 14 geheilt, 1 in Behandlung (No. 3), 8 mal erfolgte primäre Heilung, 4 mal secundäre Heilung ohne und 2 mal mit geringer Eiterung, 1 in Behandlung.

M. H.! Wenn Sie sich die soeben vorgestellten Patienten nunmehr einzeln genauer ansehen wollen, so werden Sie zugeben, dass es sich um gute Resultate handelt, welche in kurzer Behandlungszeit erreicht wurden. Zwar die Fälle sind verhältnissmässig frisch und es ist das spätere Auftreten eines Recidivs nicht ausgeschlossen, wenngleich ich dies bei der festen Verheilung, den derben Narben, nicht für sehr wahrscheinlich halte.

Bei der in Frage stehenden Behandlung habe ich erstens von den Resectionen das behalten, was zweifellos gut war, nämlich die radicale Entfernung aller tuberculös-fungösen Wucherungen und Sequester, das aber fallen lassen, was ebenso zweifellos nicht gut war, nämlich die mit jeder typischen Resection verbundene Vernichtung der Gelenkstructur. Auch hier werden Synovialtheile, Knorpel- und Knochenstücke, wenn erforderlich, entfernt aber nicht über die Grenzen der Erkrankung hinaus. Nach vollkommener Säuberung des Gelenks bleibt die Form der dasselbe constituirenden Theile im Allgemeinen erhalten und das um so mehr, je weniger weit die Krankheit vorgeschritten war.

Ich wandte zweitens diejenigen Erfahrungen an, welche wir seit einigen Jahren hinsichtlich der specifisch antituberculösen Wirkung des 10 proc. Jodoformglycerins gemacht haben. Wenn letzteres bei häufig wiederholter Injection kleiner Mengen in die von fungösen Massen erfüllten Gelenke öfters Heilungen herbeiführt, um wie viel wirksamer muss es nicht sein, wenn man nach Entfernung aller schwammigen Wucherungen, Auswaschung des Eiters, Ausräumung cariöser Knochentheile und Sequester die ganze für tuberculöse Erkrankung disponirte Wundfläche mit 10proc. Jodoformglycerin überschwemmt.

Und drittens konnte ich derartige Eingriffe unter dem Schutz meiner Wundbehandlung wagen. Bei den ersten Versuchen habe ich die Wunden nur an den Enden geschlossen und die klaffende Mitte mit Jodoformgaze bedeckt. Durch die günstigen Erfolge ermuthigt, habe ich aber später in allen Fällen die Wundränder durch die Naht fest vereinigt. Die Gelenke wurden geöffnet, event. luxirt, die krankhaften Wucherungen, flüssige oder fibrinöse Exsudate entfernt, die luxirten Knochen reponirt, Periost- und Capselschnitte durch versenkte, Weichtheilschnitte durch oberflächliche Nähte vereinigt — nicht drainirt, sondern Alles fest geschlossen. Ueber diese Wunde lege ich ein wenig, durch Heftpflaster fixirte Jodoformgaze — event. noch zur Festlegung des Gelenkes einen Contentiv- oder Streckverband — das ist Alles und in kurzer Zeit pflegen die Wunden zu heilen. Betrachten Sie z. B. dieses Hüftgelenk und Sie müssen zugeben, dass es sich um einen idealen Verlauf handelt. Es ist ohne Frage ein Unternehmen, ein krankes Hüftgelenk blutig zu luxiren, auszuräumen, zu reponiren, darüber Alles fest zu schliessen, und mit solch einem minimalen Verband zu bedecken, wie ich ihn nochmals Ihnen vorzeige. Sie mögen daraus erkennen, welch' hohen Grad von Sicherheit meine Wundbehandlung erreicht hat.

Ich habe bis jetzt meine Erfahrungen nur am Ellenbogen-, Fuss-, Knie- und Hüftgelenk gemacht bezweifle aber garnicht, dass dieselbe Methode sich auch für Hand- und Schultergelenk eignet. Bei voraussichtlich partieller Erkrankung der Gelenke wird man die befallene Stelle durch einen langen Schnitt freilegen, das Gelenk durch Ueberbiegen nach der entgegengesetzten Seite klaffend und dadurch in grosser Ausdehnung übersichtlich machen. Soweit dasselbe gesund erscheint, wird es zum Schutz mit Jodoformgaze provisorisch angefüllt und nunmehr die Gelenkhöhle, nach Ausräumung der fungösen Massen etc., ausgespült, trocken gelegt und nach Entfernung der provisorisch eingelegten Gaze mit 10 proc. Jodoformglycerin überschwemmt. Versenkte und oberflächliche Nähte vollenden die Operation. Bei Totalerkrankung des Gelenks hingegen kommt die **Ausräumungsluxation** in Frage. Beim Handgelenk lässt sich dies durch einen langen dorsalen Schnitt mit seitlicher Periost- und Capselablösung erreichen, beim Schultergelenk ähnlich wie an der Hüfte, bei Kniegelenksentzündung wird

man durch einen oder zwei seitliche Schnitte und nach seitlicher Luxation Gelegenheit zur vollkommenen Säuberung des Gelenkes finden. Um Beweglichkeit zu erzielen, sollte in allen Fällen der Beginn passiver Bewegungen nicht zu lange aufgeschoben werden, ich beginne damit zuweilen schon nach Ablauf der zweiten Woche.

M. H.! In Rücksicht auf die geringe Zahl der Fälle, sowie auch die viel zu kurze Beobachtungszeit, kommt es mir natürlich nicht in den Sinn schon jetzt behaupten zu wollen, dass man auf vorher besprochene Weise dauernde Resultate bei Knochen- und Gelenktuberculose erreichen könne. Aber der bisherige Verlauf in allen derart behandelten Fällen ist doch ermuthigend und wenn ich die Sache heute publicire, so geschieht es wesentlich in der Absicht, diejenigen Herren dafür zu interessiren, welche über ein grösseres Krankenmaterial verfügen. Jedenfalls lässt sich theoretisch gegen meine Vorschläge nicht viel einwenden, die practische Durchführbarkeit ist von mir nachgewiesen und die bisherigen Erfolge fordern zur Nachahmung auf. Ich verkenne nicht, dass die momentane Zeitströmung für diese Ideen ungünstig ist; denn auf eine Periode vielleicht allzu grosser Activität gegenüber den Knochen- und Gelenktuberculosen folgte eine weit über das Ziel hinausgehende Reaction. Man ist ja an einigen Orten geradezu messerscheu geworden, und bemüht sich durch mechanische Behandlung, Injectionen, Wickeln u. s. w. Erfolge zu erzielen, welche oft — so z. B. bei den primären Herderkrankungen den Knochen — durch rechtzeitiges operatives Eingreifen schneller und mit grösserer Sicherheit zu erreichen sind. Ich erkläre mich gegen diese Richtung und trete für eine operativ-chirurgische Behandlung der chirurgischen Tuberculosen ein. Dazu fehlt mir nicht die Berechtigung, denn ich habe in langjähriger Praxis mit typischen und atypischen Operationen im Allgemeinen gute Resultate erzielt, ich darf eine Steigerung dieser Erfolge durch die vorher beschriebene operative Behandlung erwarten und verfüge über eine Wundbehandlung, welche den erforderlichen, event. sehr bedeutenden Eingriffen gegenüber eine ausserordentlich grosse Sicherheit gewährt. — Die Anwendung des Jodoformglycerin oder der Jodoformemulsion mit Guajacol auf frische Wunden nach Operationen wegen Gelenktuberculose wurde bereits 1892 von Schüller empfohlen. Schüller spült die Wundfläche mit Sublimatlösung und näht fest zusammen,

spritzt sodann durch die Nahtlinien hindurch mit einer mit Hohlnadel versehenen Spritze Jodoformemulsion in den Gelenkraum und direct in die Wandungen der Wundhöhle. Der erste Verband liegt gewöhnlich bis zur Heilung. (Verh. d. Deutsch. Ges. f. Chir. 1892. S. 70.) Derartige Versuche waren ja eigentlich sehr naheliegend und ich bezweifle nicht, dass sie auch schon anderweitig gemacht worden sind.

Und nun zum Schluss noch die kurze Bemerkung, dass ich erstaunt über die auf vorstehend beschriebene Weise erzielten Erfolge bei Gelenk- und Knochentuberculose, dasselbe Verfahren seit einiger Zeit auch bei vielen anderen Wunden angewandt habe. Meine Erfahrungen erstrecken sich auf Geschwulstexstirpationen, Amputationen, frische Verletzungen u. s. w., welche sämmtlich in ähnlicher Weise, wie vorstehend beschrieben, zwar nicht mit 10proc., sondern mit 5proc. Jodoformglycerin, behandelt wurden. Als Beispiel wähle ich eine Oberschenkelamputation, welche wegen seniler Gangrän unlängst an einem alten Herrn zur Ausführung gelangte. Nach Absetzung des Gliedes und Anlegung einiger versenkten Nähte, wurde die Wundfläche mit gekochter Gaze bedeckt und von beiden Seiten her die äussere Naht bis auf das mittlere Drittel der Wunde vollendet. Ich zog jetzt die Gaze heraus und füllte bei aufgerichtetem Stumpf und hoch gehobenen Hautlappen die Wundhöhle mit 5proc. Jodoformglycerin an. Darauf wurden die Lappen gesenkt und die noch fehlenden Nähte des mittleren Wundabschnittes angelegt, wobei ein grosser Theil des Jodoformglycerins wieder abfloss. Noch mehr davon drang, bei leichter Massage des Stumpfes gegen die Nahtlinie hin, aus den Spalten der letzteren hervor. Der kleine in der Wunde verbleibende Rest dient lediglich zur Anfüllung der Wundspalten und Nischen; jedenfalls befindet sich jetzt keine Luft mehr in der Wunde, denn sie wurde durch das eingegossene Jodoformglycerin verdrängt. Das ist von Wichtigkeit, weil nach meinen Erfahrungen der Luft in ihren Beziehungen zur Wunde mehr Bedeutung beigelegt werden muss, als neuerdings geschieht. Die Nahtlinie wird mit einer dünnen Gazeschicht bedeckt und letztere durch Heftpflasterstreifen fixirt. Damit ist der Verband vollendet. In gleicher Weise sind in letzter Zeit viele Wunden nach Operationen oder Verletzungen behandelt und alle primär geheilt, ich kann Ihnen somit dies Verfahren zur Nachahmung empfehlen.

Jedenfalls bitte ich Sie, m. H., sofern Sie überhaupt noch Drains benutzen, letztere aufzugeben denn sie sind wirklich überflüssig und nachtheilig. Seit mehr denn 10 Jahren bekämpfe ich die Drainage. Lediglich um dieselbe los zu werden, habe ich seiner Zeit die aseptische Wundbehandlung eingeführt und wenn Sie über sichere Hülfe sowie gute Einrichtungen disponiren, können Sie, wie ich es früher beschrieben habe, die aseptisch behandelten Wunden fest abschliessen und dabei fast ohne Ausnahme primäre Heilungen erreichen. Aber über die erforderlichen prophylactischen Einrichtungen und über eine gute Assistenz verfügt nicht jeder, das hinderte auch zunächst die allgemeine Einführung der aseptischen Wundbehandlung, das machte man ihr zum Vorwurf; ich empfahl daher vor 4 Jahren bei nicht allzu sicherer Prophylaxe die provisorische Tamponade der Wunde mit gekochter Gaze. Mit letzterer wird die Wunde vollkommen angefüllt, darüber die Naht bis auf einen kleinen offen bleibenden Winkel vollendet und alsdann der Wundbezirk gegen diese Oeffnung hin von allen Seiten comprimirt, wobei Luft, Blut, Wasser etc. hervordringen. Unter fortgesetzter Compression zog ich alsdann die Gaze heraus und schloss durch Vollendung der Naht die Wunde nach aussen hermetisch ab. Bequemer und vielleicht noch sicherer ist das Verfahren, über welches ich Ihnen heute berichtet habe, es ist zwar in Rücksicht auf das bischen in der Wunde verbleibende Jodoformglycerin nicht ganz aseptisch, sondern wieder ein klein Wenig antiseptisch, aber das schadet meines Erachtens Nichts, weil irgend welche unangenehme Nebenwirkungen bis jetzt nicht beobachtet sind. Uebrigens habe ich in einigen Fällen zur Anfüllung der Wunden reines Glycerin mit demselben Erfolg benutzt.

Die vorstehend erwähnten drei Arten des primären Wundabschlusses sind verschiedenen Verhältnissen angepasst. Je unsicherer die Hülfen und die prophylactischen Einrichtungen desto complicirter wird die Methode des Wundabschlusses sein müssen. Jedenfalls kann man unter Berücksichtigung der jeweils vorliegenden Verhältnisse auf die eine oder andere Weise ohne Drainage fertig werden und damit das Ideal der Wundbehandlung, die Heilung unter einem Dauerverband erreichen.

VII.

Ein seltener Fall von divergirender Luxation beider Vorderarmknochen.

Von

Dr. Petzholdt,

zu Gröditz bei Riesa in Sachsen.

Die divergirende Luxation beider Vorderarmknochen ist, wie Bardenheuer sagt, eine noch so seltene Verletzung, dass jeder veröffentlichte Fall das Interesse der Chirurgen wachruft. In noch höherem Grade interessant wird sicherlich ein Fall sein, der eine meines Wissens noch nicht beschriebene Varietät dieser seltenen Luxationsform darstellt. Die Verletzung nämlich, die ich zu beobachten Gelegenheit hatte, bestand nicht nur in einer gleichzeitigen Luxation der Ulna nach hinten und des Radius nach vorn, sondern der Radius war ausserdem nach innen bis auf den inneren Rand der Trochlea, über die Fossa supratrochlearis pro proc. coron. ulnae hinaus, abgewichen.

Die Verletzung betraf einen neunjährigen Knaben von gracilem, ja schwächlichem Knochenbau. Der Knabe war kaum einen Meter hoch von einem Strohhaufen auf den Erdboden herabgefallen, und zwar, wie er selbst angiebt, auf die flache, stark nach einwärts gedrehte rechte Hand bei gestreckt gehaltenem Vorder- und vor- und seitwärts ausgestrecktem Oberarme, während er mit dem Körper nach hinten zurückgefallen sei.

Der Verletzte wurde mir sofort zugeführt. Das Bild, das die Verletzung bot, war folgendes: der rechte Vorderarm befindet sich in stumpfwinkliger Beugung zum Oberarm und wird in dieser Stellung durch die linke Hand unter Vermeidung jeder Bewegung unverrückt festgehalten. Das Ellenbogengelenk fällt sofort durch sein difformes Aussehen auf. Es besteht fast keine Schwellung, so dass verschiedene Knochenvorsprünge sich schon bei der ersten flüchtigen Besichtigung deutlich aus der Umgebung abheben. Die genauere Besichtigung lässt erkennen, dass die Hand in halber Supinationsstellung, der Vorder-

arm in einer Mittelstellung zwischen völliger Streckung und rechtwinkliger Beugung sich befindet. Der Vorderarm erscheint an seiner Beugeseite, der Oberarm an seiner Streckseite verkürzt, eine auffallende Adductions- und Abductionsstellung des Vorderarms ist nicht sichtbar. Die Axe des Oberarms schneidet die Vorderarmaxe nicht am obersten Ende des Oberarms, sondern etwas weiter abwärts. Das Ellenbogengelenk ist in seinem sagittalen Durchmesser vergrössert, in seinem frontalen anscheinend normal. Die Vergrösserung des sagittalen Durchmessers wird, wie die Besichtigung lehrt, dadurch verursacht, dass das Olecranon stark nach hinten über die Epicondylenlinie vorspringt, während die Beugeseite des Ellenbogengelenks sehr voll aussieht, besonders am inneren Abschnitte. Von der Spitze des Olecranon sieht man die Tricepssehne deutlich vorspringend nach oben ziehen; beiderseits vom Olecranon, zwischen ihm und den deutlich vortretenden Epicondylen des Oberarms, befinden sich tiefe Gruben, besonders auffallend an der äusseren Seite. Die active Beweglichkeit des Ellenbogengelenks ist völlig aufgehoben.

Die Berührung des verletzten Gelenks ruft sofort starke Schmerzensäusserungen hervor. Die Betastung lässt, der Besichtigung ganz entsprechend, Olecranon und die Epicondylen des Oberarms deutlich erkennen. Das Olecranon steht nicht in der Epicondylenlinie, sondern befindet sich ca. $1^1/_2$ Ctm. über und hinter derselben, direct in der Mittellinie über und hinter der Fossa olecrani humeri. Die Tricepssehne ist deutlich umgreifbar. Druck auf die Epicondylen ist schmerzlos; ebenso ist der Oberarmknochen deutlich und schmerzlos abzutasten. An der äusseren Seite der Ulna fehlt die Prominenz des Radiusköpfchens, dasselbe ist auch an seiner normalen Stelle unter dem Epicondylus ext. nicht aufzufinden. An der Beugeseite des Ellenbogengelenks fühlt man eine breite, harte Knochenresistenz, an der — und zwar an der inneren Seite direct unter dem Epicondylus internus humeri — sich ein kleiner harter Vorsprung am besten von innen-vorn, undeutlicher von innen-hinten abtasten lässt. Der auf diesen kleinen Knochenvorsprung aufgelegte Finger fühlt bei den nur in geringem Umfange möglichen Pronations- und Supinationsbewegungen undeutlich geringe Mitbewegungen (Drehungen) desselben. Der Radius ist nur in seinem untersten Theile gut abzutasten und verschwindet dann unter den Muskeln nach der Mitte zu. Genauere Contouren lassen sich trotz der fehlenden Schwellung weder an der breiten, starken Knochenresistenz, noch an dem kleinen Knochenvorsprung constatiren. Die Ulna kann deutlich und ohne Schmerz an ihrer hinteren Seite der ganzen Länge nach gut abgetastet werden.

Active Beweglichkeit ist, wie bereits erwähnt, völlig aufgehoben, wahrscheinlich in Folge der bei Bewegungen eintretenden Schmerzen. Passiv sind, allerdings nur unter starker Schmerzensäusserung, möglich geringe Bewegungen im Sinne der Streckung, der Beugung (nicht ganz bis zum rechten Winkel) und der Pronation, während der Versuch einer stärkeren Supinationsbewegung wegen der sich excessiv steigernden Schmerzhaftigkeit sofort unterbrochen werden muss. Nach später eingeleiteter Chloroformnarcose können etwas grössere Bewegungen ausgeführt werden, besonders ist die Streckung leichter

möglich, es wölbt sich dabei unter dem Epicondylus int. der kleine Knochenvorsprung stärker hervor; die Beugung ist nahezu bis zum rechten Winkel, die Pronation ausgiebiger und auch die Supination in etwas grösserem Umfange als vorher möglich, doch fühlt man bei Pronations- und Supinationsversuchen deutlichen Widerstand.

Nach diesem Befunde handelte es sich zweifellos um eine sogenannte divergirende Luxation beider Vorderarmknochen: die Ulna war nach hinten, der Radius nach vorn und innen luxirt, der Condylus humeri oder vielmehr die Trochlea hatte sich zwischen beide Vorderarmknochen keilförmig eingetrieben. Die Diagnose der Luxation der Ulna nach hinten war gesichert durch die Verkürzung des Vorderarms an der Beuge- und des Oberarms an der Streckseite bei der gleichzeitigen nach hinten und oben verschobenen Lage des Olecranons, durch die Stellung des Arms, die Configuration des Ellenbogengelenks, die Verschiebung des Schnittpunktes der Oberarm- und Vorderarmaxe, das Verhalten der Tricepssehne und durch die Einschränkung der Beweglichkeit. Die Luxation des Radius nach vorn und innen aber ergab sich einerseits aus dem Fehlen des Radiusköpfchens an normaler Stelle, andererseits aus der Anwesenheit des schon genauer beschriebenen, bei Pronation und Supination bezw. Streckung des Vorderarms sich undeutlich mitbewegenden bezw. vorwölbenden Knochenvorsprungs auf der Beugeseite der Trochlea: des Capitulum radii. Auf diesen Stand des Köpfchens verwies ja auch der Verlauf des unteren Theiles des Radius mit seiner Richtung nach innen. Dass das Radiusköpfchen nur undeutlich gefühlt werden konnte, darin liegt — das sei nebenbei bemerkt — nichts Absonderliches, denn Bardenheuer sagt bei der Besprechung dieser Luxationsform, dass das Capitulum radii selten und zwar nur auf sehr starken Druck hin zu entdecken ist, und auch v. Pitha giebt zu, dass das Durchtasten des Radiusköpfchens sehr unsicher sein kann: konnte er doch auch z. B. in dem Falle von incompleter Luxation des Radius nach vorn, den er mit Patruban beobachtete, trotzdem der Arm des Kindes sehr mager und ohne Schwellung war, das Capitulum radii nicht auffinden. Nur Stetter giebt an, dass man bei tiefen Fingereindrücken die flache Grube auf dem Capitulum radii fühle. Das von fast allen Autoren angegebene, für eine Luxation des Radius nach vorn höchst characteristische Symptom — hörbares und für den Patienten schmerzhaft fühlbares Anschlagen des Radiusköpfchens an die vordere Fläche des Humerus bei Beugungsversuchen — habe ich nicht deutlich constatiren können.

Ein Knochenbruch liess sich an keiner Stelle nachweisen. Nach dem Verschwinden des Chloroform-Rausches liess sich auch constatiren, dass selbst der Processus coronarius ulnae nicht fracturirt sein konnte, wie man dies bei der Schwere und der Art der Verletzung hätte annehmen müssen, denn der Knabe konnte activ den pronirten Arm ohne Schmerz beugen und die Betastung der Stelle des Proc. coron. ulnae war schmerzlos.

Der erste Einrichtungsversuch ohne Chloroformnarcose misslang insofern, als nur die Ulna durch die Extensionsbewegung sich einrenkte, dagegen das Radiusköpfchen an der falschen Stelle verblieb. Da nun die passive Beweg-

lichkeit mit Ausnahme der Streckung, die nach der Reposition der Ulna leichter möglich war, noch mehr abgenommen hatte — Beugung wie vorher, nur knapp bis zum rechten Winkel, Pronations- und Supinationsmöglichkeit fast null — und dieses Verhältniss sich auch nicht durch die jetzt eingeleitete Chloroformnarcose änderte und ich dadurch zur Ueberzeugung kam, dass in dieser Stellung die Reposition des Radius an seine richtige Stelle unmöglich sei — das Radiusköpfchen blieb trotz aller Versuche, es nach aussen zu drücken, wie eingekeilt, auf seinem falschen Orte —, so stellte ich den früheren Zustand, d. h. die Luxation der Ulna nach hinten wieder her, was sich in der Chloroformnarcose gut und leicht bewerkstelligen liess, indem ich zuerst vorsichtig den Arm extendirte und dann auf den Vorderarm einen Druck nach hinten, auf den Oberarm einen Druck nach vorn ausübte, wobei der Proc. coron. ulnae über die Trochlea hinwegschlüpfte. Sofort wurden die Bewegungen wieder freier und die Stellung des Radiusköpfchens lockerer. Ich versuchte nun zunächst durch möglichst starke Supinationsbewegung und durch gleichzeitigen Druck auf das Capitulum radii von innen und oben nach vorn, unten und hauptsächlich aussen dasselbe aus seiner falschen Stellung zu befreien, was mir nach einigen vergeblichen Versuchen auch endlich glücklich gelang, woran sich leicht durch eine stärkere Extensions- und Flexionsbewegung die Reposition der Ulna anschloss. Nach erfolgter Reposition konnten alle normalen Bewegungen im Ellenbogengelenk passiv leicht ausgeführt werden, ebenso activ, nachdem der Chloroformrausch verschwunden war. Weder die Ulna, noch der Radius zeigte die Neigung, spontan in die luxirte Stellung zurückzukehren; deshalb begnügte ich mich damit, den Arm in spitzwinkliger Stellung in einer Mitella zu befestigen. Am nächsten Tage zeigte sich am inneren Abschnitte eine mässige Schwellung und in den nächsten Tagen daselbst eine bläulich-grünliche Verfärbung. Am 4. und am 8. Tage nahm ich leichte passive Bewegungen vor, vom 12. Tage aber, nachdem die Schwellung völlig verschwunden war, regelmässige Massage der Ellenbogengegend nebst ausgiebigen activen und passiven Bewegungen, die Mitella wurde entfernt, der Arm möglichst viel gebraucht, und so konnte ich bereits am 17. Tage den Knaben als völlig geheilt entlassen: alle Bewegungen im Ellenbogengelenk wurden mit normaler Kraftentfaltung ausgeführt. Eine acht Tage später vorgenommene, nochmalige Untersuchung ergab dasselbe günstige Resultat.

Die soeben beschriebene Verletzung stellt also einen reinen Fall der eigentlichen divergirenden Luxation beider Vorderarmknochen dar. Unter dieser Bezeichnung erwähnt Bardenheuer in der Deutschen Chirurgie, Lieferg. 63b, S. 75 u. 76 vom Jahre 1888 im Ganzen 13 Fälle, bemerkt aber gleichzeitig, dass es sich nur bei wenigen um die eigentliche divergirende Luxation, sondern oft eigentlich nur um eine Luxation nach aussen mit starker Rotation nach innen und gleichzeitiger starker Diastasis der beiden Vorderarmknochen gehandelt hat. Albert erwähnt in seinem Lehr-

buche der Chirurgie noch fünf andere Fälle, ohne dass es mir gelungen ist, etwas Genaueres über dieselben in Erfahrung zu bringen. Von den vier bei Bardenheuer genauer beschriebenen Fällen (Fall Michaux, Bulley, Mayer, v. Pitha[1]) — die meist ausländischen Originalmittheilungen der anderen Fälle sind mir nicht zugänglich gewesen — unterscheidet sich der von mir beobachtete Fall hauptsächlich dadurch, dass das Radiusköpfchen sich nicht ausserhalb oder in der Fossa supratrochl. ant. pro proc. coron. uln. befand, sondern über dieselbe hinaus auf den inneren Rand der Trochlea abgewichen war. Es bildet dadurch dieser Fall eine meines Wissens bisher noch nicht beschriebene Varietät dieser seltenen Luxationsform. Diese Abweichung erscheint mir nicht ganz unwichtig bezüglich der Reposition der Luxation. Denn die so weit nach innen verschobene Lage des Radiusköpfchens ist wohl sicherlich als einziger Grund dafür anzusprechen, dass die Reposition des Radius nicht nach erfolgter Ulnarreposition gelang, wie in den Fällen von Michaux und Bulley, sondern nur möglich war, als die Ulna sich wieder in ihrer luxirten Stellung befand. Wahrscheinlich bildete der Proc. coron. uln., sobald er bei der richtigen Lage der Ulna im Einschnitte der Trochlea lag, das Repositionshinderniss, indem er das Ausweichen des Radiusköpfchens nach aussen bei dem auf dasselbe ausgeübten Drucke hinderte. Im Uebrigen ist dieser Fall dem von Bulley ganz ähnlich: nicht nur darin, dass bei beiden die Verletzung durch einen Fall aus geringer Höhe veranlasst war, sondern hauptsächlich darin, dass bei diesen zwei eine stärkere Schwellung, die man gerade bei dieser Luxation eigentlich erwarten sollte, fehlte, während bei den Fällen Michaux und v. Pitha ein Sturz aus grosser Höhe vorlag und ausserdem in diesen Fällen, sowie in dem von Mayer eine sehr bedeutende Schwellung bestand. Noch in einer Beziehung unterscheidet sich der jetzige Fall von den früheren: durch diese wurden kräftige, muskelstarke Mannespersonen betroffen, hier ist es ein zartgebauter, neunjähriger Knabe, der die Verletzung erleidet. Vielleicht ist dieser Umstand geeignet, einiges Licht über den Mechanismus, der bei der Entstehung dieser Luxation wahrscheinlich obgewaltet hat,

[1]) Eine noch genauere Beschreibung findet sich bei Streubel, Prager Vierteljahrsschr. 1850. I. Bd. bez. in Pitha-Billroth's Handbuch d. allgem. u. spec. Chirurgie.

zu verbreiten. Die Frage bez. des Mechanismus der divergirenden Luxation ist noch sehr dunkel, nur in dem Falle v. Pitha lässt sie sich mit ziemlicher Sicherheit beantworten. In den übrigen Fällen dagegen lässt er sich nur mit einiger Wahrscheinlichkeit vermuthen.

Die Angaben, die der Knabe selbst hinsichtlich der Art seines Sturzes wiederholt und consequent gleichlautend gemacht hat, geben einen Anhalt dafür, dass im Momente des Sturzes der Vorderarm gestreckt und stark pronirt gehalten worden ist, während der Oberarm sich in Abduktion befunden hat, ferner dass durch das Zurückfallen des Oberkörpers der Arm in Ueberstreckung gerathen ist und ausserdem eine Rotation des Oberarms nach aussen bei fixirtem Vorderarme, vielleicht auch eine Seitwärtsbewegung des Vorderarms gegenüber dem Oberarme (Adduktion oder Abduktion) stattgefunden hat. Aus diesen Angaben lässt sich der Mechanismus, der dieser Luxation zu Grunde liegt, mit grosser Wahrscheinlichkeit ableiten. Wie erwähnt, ist der Umstand nicht ohne Belang, dass der Verletzte ein Kind mit schwachem Knochenbau ist. Im Kindesalter zeigt aber der Radius und seine Bänderverbindung wesentliche Verschiedenheit gegenüber seinem Verhalten in späterem, ausgewachsenem Zustande: das Radiusköpfchen ist sehr klein, so dass „dasselbe, wie Schüller zuerst hervorhob, aus dem Ringe des Lig. annul. selbst ohne Zerreissung herausschlüpfen kann, die seitliche Abhebung des Randes fehlt noch, das Köpfchen selbst geht ohne Halseinschnürung in den Schaft über. Das Ligam. annulare ist ausserdem weit und schlaff. Hierzu kommt noch, dass sowohl dieses, wie auch das Ligam. laterale ext. weniger fest und widerstandsfähig ist; es reisst besonders am Uebergange des Seitenbandes in den Ring seitlich aus einander. Der Radius ist ausserdem in der Längsrichtung sowohl nach oben, als unten sehr beweglich, so dass das Köpfchen bei einem Stosse leicht nach oben durch einen vorderen Kapselriss hindurch ausweicht“ (Bardenheuer l. c. S. 87, s. auch Hoffa, Lehrb. d. Fract. u. Lux. S. 266). Diese Verhältnisse sind es, die im Kindesalter das Entstehen einer isolirten Luxation des Radius begünstigen. Abgesehen von den antagonistischen Muskeln wird bekanntlich die Pronation des Vorderarms am Ellenbogengelenk gehemmt durch die Anspannung des Lig. annulare, der Chorda transversalis und der vorderen Kapsel-

wand, sowie des Lig. lat. ext., die Rotation des Oberarms aber durch die Anspannung der Gelenkkapsel, besonders der vorderen Kapselwand, der Chorda transversalis und des Lig. lat. intern.; ausserdem wird durch eine kräftige Streckung ausser den Seitenbändern die vordere Kapselwand stark angespannt. Bei einer gleichzeitigen starken Streckung und Pronation des Vorderarms und erzwungener Rotation des Oberarms wird also die vordere Kapselwand nicht nur aufs Aeusserste angespannt, sondern bei stärkerer Einwirkung dieser Bewegungen zerrissen werden. Da nun durch die gleichzeitige forcirte Pronation des Vorderarms und Rotation des Oberarms die Chorda transversalis über die Massen gedehnt und möglicherweise eingerissen wird, ferner das Radiusköpfchen ebensowohl durch die Rotation des Oberarms nach aussen, als auch durch die starke Pronation des Vorderarms relativ weit nach vorn gelangt (Schüller) und endlich der Radius durch den Fall auf die Vola manus kräftig nach oben gestossen wird, so kann es kaum Wunder nehmen, wenn das durch die starke Pronation sehr gespannte Lig. annulare gleichfalls reisst und nunmehr das seiner Bandverbindungen ledige Radiusköpfchen durch den Riss der vorderen Kapselwand nach vorn und oben weicht. Der durch die starke Streckung und die forcirte Pronation angespannte Biceps im Verein mit den noch in starker Kontraktion befindlichen Pronatoren wird den Radius aber ausserdem nach innen ziehen.

Die Ueberstreckung, die in Folge des Zurückfallens des Oberkörpers stattfindet, ist natürlich auch nicht ohne Einfluss auf die Ulna geblieben, das Olecranon hat sich in der Fossa olecrani eingestemmt und drückt den Processus cubitalis nach vorn und unten durch die zerrissene vordere Kapselwand und, da die Ulna nicht mehr durch die zerrissenen Bänder gehindert ist und vielleicht auch noch von vorn durch den nach innen abgewichenen Radius einen Druck erfährt, schlüpft der Proc. coron. über die Trochlea in die Fossa olcrani. Es hat sich somit der Processus cubitalis humeri zwischen Ulna und Radius keilförmig eingeschoben, es ist eine divergirende Luxation entstanden.

Wenn ich auch zugeben muss, dass möglicherweise der Mechanismus dieser Luxation anders gedeutet werden kann, so halte ich doch den soeben dargelegten Mechanismus für den allerwahrscheinlichsten und zwar aus zwei Gründen: 1. bei der kindlichen Be-

schaffenheit des oberen Radiusendes wird bei in den genannten Richtungen forcirten Bewegungen zunächst von vornherein das Entstehen einer isolirten Luxation des Radius nach vorn zu erwarten gewesen sein, und besonders 2. kann ich mir nur auf die geschilderte Art und Weise den Umstand erklären, dass der Radiuskopf bis auf den inneren Rand der Trochlea ausgewichen ist, eine Stellung des Radiusköpfchens, die nur ganz selten und nur bei isolirten Luxationen des Radius nach vorn beobachtet worden ist (Fall Lacombe). Würde die Ulna zeitiger als der Radius luxirt sein, so würde das Radiusköpfchen sicherlich in der Fossa supratrochlearis ant. pro proc. coron festgehalten worden sein, hätte also nicht bis auf den inneren Rand der Trochlea gelangen können, während im anderen Falle der Radiuskopf über den Processus coron. hinweg auf den Trochlearrand gleiten konnte.

Auf jeden Fall ist diese Luxation nur auf indirekte Weise entstanden; denn der Knabe hat mir gegenüber wiederholt und mit consequenter Sicherheit ein direktes Aufschlagen des Ellenbogens auf den Erdboden in Abrede gestellt.

Die nächste Frage würde nun sein: welche pathologisch-anatomische Veränderungen darf man an einem so luxirten Gelenke erwarten? Auch diese Frage ist nur mit einiger Wahrscheinlichlichkeit, nicht mit Sicherheit zu beantworten; denn nur von dem Falle v. Pitha liegt ein Sektionsbericht vor. Dieser aber ist nicht ohne Weiteres auf die übrigen vorgekommenen Fälle von divergirender Luxation zu übertragen, da im Pitha'schen Falle ein Sturz aus grosser Höhe die Verletzung veranlasst hat und ferner eine Fraktur des Processus coronar. die Luxation complicirt hat. Gurlt führt in seinem vorzüglichen, ausführlichen Werke nur einen Fall an von Luxation der Ulna nach aussen und des Radius nach vorn. Nach den massgebenden Streubel'schen Untersuchungen muss eine Zerreissung der vorderen Kapselwand, des Lig. lat. int., des Lig. annulare, der Chorda transversalis und auch ein kürzerer oder längerer Einriss in das Ligam. interosseum als nothwendig für das Zustandekommen dieser Luxationsform angesehen werden, während das Lig. later. ext. unverletzt oder nur am vorderen Rande eingerissen sein kann. Wunderbar bleibt aber bei einer so hochgradigen Bänderzerreissung das Fehlen einer grösseren Schwellung, eines grösseren Blutergusses. In dem hier beschriebenen Falle be-

stand eine im Ganzen nur geringe Schwellung an der inneren, vorderen Seite des Gelenks, die sich nur bis ungefähr in die Mitte erstreckte und hauptsächlich erst in den der Verletzung folgenden Tagen zur vollen Beobachtung kam. Auch die in den nächsten Tagen auftretende blaugrüngelbliche Verfärbung in Folge der Resorption des Blutergusses beschränkte sich lediglich auf die innere Hälfte, besonders auf den Pronatorenwulst.

Hinsichtlich der Diagnose bietet mein Fall keine neuen Gesichtspunkte; dagegen verbessert er die Prognose der divergirenden Vorderarmluxation insofern, als er zu den Fällen, welche ohne jede bleibende Bewegungsstörung geheilt sind, einen neuen hinzufügt und die von Streubel ausgesprochene Befürchtung, dass die Pro- und Supinationsbewegungen des Vorderarms gewiss für lange Zeit, wenn nicht für immer beschränkt bleiben werden, nicht bewahrheitet.

Was endlich die Behandlung der Luxation anlangt, so ist der beschriebene Fall ein Beleg dafür, dass Supinationsbewegungen bei der Reposition dieser Luxationsform, wie sie von der Mehrzahl der Autoren angerathen werden, vom besten Erfolge begleitet sind; in diesem Falle wenigstens würden die von Stetter empfohlenen Pronationsbewegungen sicherlich nicht zum Ziele geführt haben. Der Umstand, dass der Radius sich hier nur während des Bestehens der Ulnarluxation reponiren liess, enthält einen Hinweis darauf, dass es vielleicht räthlich ist, bei der Reposition der divergirenden Luxation in erster Linie die Einrichtung des Radius zu versuchen, da es immerhin unangenehm ist, nach erfolgter Ulnarreposition die Luxation der Ulna nochmals künstlich wiederherstellen zu müssen.

VIII.

(Aus der chirurgischen Universitäts-Klinik in Rostock).

Angeborener Defect der Oberschenkel-Diaphyse.

Von

Dr. H. Grisson,

in Hamburg.

(Hierzu 2 Figuren).

In seiner „Wiener Klinik 1871—1876" giebt Billroth auf Taf. XII die Abbildung eines Mannes mit „totalem angeborenem Defect des rechten Oberschenkels". Auf dieses an sich interessante Bild wurde meine Aufmerksamkeit in besonderem Maasse gelenkt, als Ende des Jahres 1887, während ich als Assistent in der Rostocker chirurgischen Klinik beschäftigt war, sich in der Poliklinik ein ähnlicher Fall präsentirte. Derselbe gab mir Veranlassung, die einschlägige Literatur durchzusehen und ich fand, vorausgesetzt, dass mir nicht in der entlegenen Literatur ein Fall entgangen sein sollte, dass in gewissem Sinne, worauf ich noch näher eingehen werde, der Billroth'sche Fall damals in der Literatur ein Unicum darstellte, dass aber unser Fall demselben vollständig analog sei. In derselben Zeit, als wir unsere Beobachtung machten, wurde von Schrakamp in Stuttgart ein dritter ganz gleicher Fall beobachtet, abgebildet und kurz beschrieben.

Nun hatte ich kürzlich, nach etwa 6 ½ Jahren, durch die Güte meines hochverehrten Lehrers, Herrn Professor Madelung Gelegenheit, den Knaben noch einmal zu untersuchen. Die Ergebnisse waren interessant genug, um eine Publication des an sich so seltenen Falles zu rechtfertigen. Für die Anregung zu dieser Arbeit, sowie für die gütige Ueberlassung des Materials sage ich Herrn Professor Madelung meinen besten Dank.

Der zur Zeit der ersten Beobachtung $2^3/_4$jährige Knabe Franz Lübs aus Neu-Gaaz in Mecklenburg zeigt eine bedeutende reelle Verkürzung der linken unteren Extremität, die gleich nach der Geburt beobachtet wurde, sich aber erst ernstlich störend bemerkbar machte, als beim Heranwachsen des Kindes die Längendifferenz der Beine sich vergrösserte. Die Verkürzung betrifft nur den linken Oberschenkel, die Unterschenkel sind gleich lang und gleichmässig gut ausgebildet, ebenso die Füsse. An den Unterschenkeln und Füssen findet sich keinerlei Missbildung und kein Defect.

Der linke Oberschenkel wird gebildet von einem kurzen, sehr dicken Klumpen von Weichtheilen, er besteht aus sehr viel Fett und darunter Musculatur, die sich bei Bewegungen deutlich contrahirt. Der Knochen ist durch die Weichtheile hindurch an keiner Stelle palpirbar, nicht einmal einen Trochanter, der bei der späteren Untersuchung tastbar war, kann man fühlen. Trotzdem muss ein Knochen vorhanden sein, denn mit einer gewissen Wahrscheinlichkeit können wir annehmen, dass mindestens die obere und untere Epiphyse des Femur, sowie das Hüft- und Kniegelenk ziemlich normal gebildet sind, da die den beiden Gelenken zukommenden Bewegungen getrennt, sowohl passiv wie activ in ziemlich normaler Ausdehnung ausführbar sind. Ob von der Diaphyse des Femur Theile vorhanden sind, und über die Form eines etwaigen Restes ist eine bestimmte Vorstellung nicht zu erlangen. Jedenfalls ist dieselbe sehr kurz.

Die Längenverhältnisse der Extremitäten ergeben sich aus folgenden Maassen:

		Links:	Rechts:
Spina ant. sup. oss. ilei bis	Kniegelenkspalte	13 Ctm.	25 Ctm.
„ „ „ „ „ „	Malleol. intern.	33 „	45 „
Kniegelenkspalte	„ „ „	20 „	20 „

Vom Trochanter aus konnte nicht gemessen werden, da derselbe links nicht fühlbar war.

Im Uebrigen ist der Knabe durchaus wohlgebildet, für sein Alter sehr gross und schwer und zeigt eine sehr starke, beinahe abnorme Fettbildung.

Er ist im Stande, sich auf den Beinen fortzubewegen; „Gehen" kann man seine Bewegungen kaum nennen. Er senkt die linke Beckenseite und abducirt das rechte Bein stark. Dabei berührt vom rechten Fuss nicht die Sohle, sondern der innere Fussrand den Erdboden, wodurch der rechte Fuss in Valgus-Stellung gerathen ist. Ein gleichmässiger Gang, bei dem die Beine abwechselnd die Rumpflast tragen, ist so unmöglich, da das abducirte rechte Bein die Leibeslast nur für kurze Augenblicke tragen kann, während das linke Bein unter einer hüpfenden Bewegung vorwärts gebracht wird. Das linke Bein trägt also die Körperlast beim Gegen hauptsächlich. Der Beckenneigung entsprechend zeigt der Knabe eine compensatorische Skoliose, die aber noch völlig ausgleichbar ist.

Um zu verhüten, dass die Skoliose fixirt werde und überhaupt um den Knaben auf die Beine zu bringen, erhält er eine Maschine mit Beckenring, Aussen- und Innenschiene für das linke Bein. Der Unterschenkel wird durch

eine Hülse gehalten. Die Maschine hat die Länge des gesunden Beines und trägt unten einen künstlichen Fuss mit Stiefel. In richtiger Höhe ist zwischen den Schienen ein zweiter Stiefel befestigt, in dem der linke Fuss ruht.

Der Kleine konnte sehr bald mit der Maschine gut gehen.

Fig. 1.

Am 5. Mai 1894 sah ich den Knaben wieder; er ist ein kräftiger, gesunder Bursche geworden. Die Skoliose ist verschwunden und der rechte Fuss befindet sich in normaler Stellung.

Er hat den ihm gegebenen Apparat nicht lange getragen, da er den Angehörigen zu umständlich erschien und seine Instandhaltung zu kostspielig war. Er bedient sich einer roh gezimmerten Krücke, an welcher in richtiger Höhe ein Trittbrett wie an einer Stelze befestigt ist; auf dieses setzt er beim Gehen den linken Fuss auf. Er ist im Stande, stundenweite Wege zurückzulegen.

Leider hat dieser, sonst ganz zweckentsprechende Apparat den linken Fuss in Valgus-Stellung gebracht.

Der linke Oberschenkel ist nicht mehr so unförmlich wie früher, man kann die tieferen Theile abtasten und constatiren, dass ein Trochanter vorhanden ist, dass Hüft- und Kniegelenk getrennt vorhanden und frei beweglich sind, ferner kann man eine Patella durchfühlen. Die Musculatur hat sich entwickelt, man fühlt z. B. einen kräftigen Quadriceps.

Die Differenz in der Länge der Beine hat sich noch vergrössert zu Ungunsten des missgebildeten Beines. Zunächst fällt eine functionelle Verkürzung auf, eine Folge der Flexionsstellung, in welche das Hüft- und Kniegelenk durch das Gehen gebracht worden sind. Aber auch die reelle Verkürzung des Oberschenkels ist relativ grösser geworden. Dieser Umstand ist wichtig, denn er weist darauf hin, dass die Missbildung nicht nur die Diaphyse betrifft; es müssen auch an der Epiphyse Störungen vorhanden sein.

Die Längenentwickelung des linken Unterschenkels hat mit der des rechten Schritt gehalten, nur die Dicke der Knochen und Weichtheile ist links etwas geringer als rechts.

Fig. 2.

Die Maasse sind folgende:

		Links:	Rechts:
Spina ant. sup. bis	Malleolus intern.	45 Ctm.	68 Ctm.
„ „ „ „	Kniegelenkspalte	16 „	39 „
Trochanter major „	„	16,5 „	39,5 „
Kniegelenkspalte „	Malleolus internus	29 „	29 „
Breite der Condylen	des Femur	6,3 „	7 „
„ „ „	der Tibia	6,0 „	7,6 „
Umfang der Wade		21,5 „	25 „

Länge der Füsse gleich.

Angeborene Defecte von Extremitäten sind ja keine besondere Seltenheit, Fälle von Amelus, Peromelus, Phocomelus werden nicht so selten beobachtet, ebensowenig angeborene Defecte von einzelnen Knochen. Am häufigsten kommen solche vor von Radius, Fibula, Patella, Clavicula, Scapula, seltener auch Ulna. Es ist aber fast durchweg zu beobachten, dass, wenn ein mehr central gelegener Knochen fehlt, diese Missbildung mit Defecten der peripherwärts sich anschliessenden Knochen complicirt ist. So sind bei Defecten des Radius die Handknochen der Radialseite, bei Defecten der Fibula die Fussknochen der Aussenseite missgebildet.

Dass bei einem Defect eines central gelegenen Knochens die mehr peripherwärts gelegenen Theile der Extremität ganz normal gebildet sind, gehört zu den grössten Seltenheiten. Für die untere Extremität weiss ich ausser unserem Falle nur noch zwei, die Fälle

von Billroth[1]) und Schrakamp[2]), die ich eingangs schon erwähnte. Letzterer giebt Beschreibung und Abbildung eines zweijährigen Knaben. Es fehlt bis auf ein kleines Rudiment das rechte Femur. Ob ein Hüftgelenk vorhanden ist, liess sich nicht sicher constatiren. Die active Beweglichkeit ist gut, so dass man auf relativ gute Erhaltung der Muskulatur schloss. Die beiden anderen Segmente der Extremität, sowie der ganze übrige Körper sind vollkommen wohlgebildet.

Diese beiden Fälle dürften dem unsrigen ganz analog sein, insofern als auch bei ihnen der Defect einseitig ist, und Unterschenkel und Fuss anatomisch normal sind.

Sieht man von der streng anatomischen Gleichheit ab, so können wir noch weitere 6 Fälle zum Vergleich heranziehen, bei denen zwar am Unterschenkel und Fuss auch Abnormitäten vorhanden, wo aber die peripheren Theile wenigstens ausgebildet sind und functionirten. Sie unterscheiden sich ferner dadurch von unserem und den analogen Fällen, dass der Mangel des Oberschenkels beiderseitig ist.

1. Bei einem von Dumas[3]) beschriebenen Manne vertrat ein einziger, am einen Ende mit dem Becken, am anderen mit dem Sprungbein articulirender Knochen, der die Grösse eines Schienbeines hatte, die Stelle aller Ober- und Unterschenkelknochen. In der Abbildung, die von Ammon[4]) giebt, bemerkt man an den oberen Enden je eine ungleich geformte, dreieckige, oben spitze Masse, welche die verkrüppelten Femora darzustellen scheinen, und an welchen man selbst die Trochanteren und Condylen mit ihren Gelenkflächen angedeutet findet. Am rechten Bein ist dieses Stück von den übrigen Knochen völlig getrennt, am linken sind beide Stücke zu einer Masse vereinigt.

---

[1]) Billroth, Wiener Klinik 1870—76. Tafel XII.

[2]) Schrakamp, Casuistische Beiträge zur Lehre von den Extremitäten-Missbildungen. Medicinisches Correspondenzblatt des Würtemberger ärztlichen Landesvereins. LVII. 1887. No. 30.

Anmerkung bei der Correctur. Ein weiterer, augenscheinlich hierher gehöriger Fall wurde inzwischen von Kümmell in Breslau publicirt. Deutsche medic. Wochenschr. 1894. No. 34. Vereins-Beilage S. 85.

[3]) Dumas, Principes de physiologie. Paris. 1800. Tom. III. p. 165.

[4]) von Ammon, Die angeborenen chirurg. Krankheiten des Menschen. Tafel XXXI. 11 u. 12.

2. Buhl[1]) konnte die unteren Extremitäten einer 70jährigen Frau mit auffallend kurzen Beinen untersuchen. Dieselbe konnte sich gut fortbewegen aber mit watschelndem Gang.

Am Becken fehlte die Gelenkpfanne vollständig. Die untere Extremität bestand jederseits eigentlich nur aus einer Tibia, die Fibula fehlt vollständig. Oben war mit der Tibia eine knorrige Knochenmasse fest verbunden, augenscheinlich der letzte Rest des Femur. Der Knochen articulirte mit dem Becken in der Fossa iliaca externa mit einem nach Art der Synovialcysten gebauten Gelenk. Die Muskeln waren fast alle vorhanden.

3. Breschet[2]) beschreibt einen 10jährigen Knaben, dessen untere Extremitäten zu kurz und verdreht waren. Beide Beine schienen ein ganz kurzes Femur zu enthalten und hatten als Hauptknochen ein Schienbein. Rechts fehlte die Fibula, links war ein Stück davon vorhanden.

4. Veiel[3]) berichtet über 2 Fälle. Eine reife, wohlgenährte Frucht weiblichen Geschlechts, die wahrscheinlich eine Zeit gelebt hat, und bis auf die Difformität der Extremitäten durchaus wohlgebildet war. Von den oberen Extremitäten waren nur Rudimente vorhanden.

Beide untere Extremitäten bestanden aus zwar missgestalteten aber doch ausgebildeten Füssen und einem Schienbein. Die Oberschenkel fehlen fast vollständig.

Auf der rechten Seite fand sich an Stelle des Femur eine Halbkugel, welche die Gelenkpfanne ausfüllt, und damit verbunden ein dreieckiger Knorpel von der Gestalt eines Schenkelhalses. Dieser Knorpel articulirte mit einem straffen, unbeweglichen Gelenk mit dem Schienbein. Veiel betrachtet den Knorpel als eine Verschmelzung des unteren Endes des Femur mit der Patella.

Auch auf der linken Seite fand sich eine Halbkugel in der Gelenkpfanne, aber sie articulirte nicht mit dem Schienbein, sondern letzteres war oben verdickt und verband sich mit der Spina anterior inferior durch eine Gelenkkapsel zu einem frei beweglichen Gelenk.

---

[1]) Buhl, Angeborener Mangel beider Oberschenkelknochen. Zeitschrift f. rat. Medicin. 1861. 3. S. 128—152.

[2]) Breschet, Nouv. Journal de Méd. T. VII. 1820. pag. 176.

[3]) Veiel, Ueber mangelhafte Bildung der Extremitäten. Inaug.-Diss. Tübingen. 1829.

5. Von dem zweiten Falle Veiel's[1]) haben wir eine Beschreibung des Befundes gleich nach der Geburt und aus dem 15. Lebensjahr. Es handelt sich um ein Mädchen, das sechste von 7 Geschwistern, die sonst alle wohlgebildet waren.

Der Rumpf war gut entwickelt, die Arme fehlten gänzlich. An Stelle der unteren Extremitäten fanden sich bei der Geburt 2 fingerdicke Rudimente von 1½ Zoll Länge, die einen beweglichen Knochen enthielten.

Im 15. Lebensjahre waren diese Beine 9¼ Zoll lang, also im Vergleich zum übrigen Körper unverhältnissmässig stark gewachsen. Beide hatten oben eine sehr starke Fleischmasse. Im linken fühlte man deutlich 2 Knochen, Tibia und Fibula, im rechten nur einen Knochen. Vom Oberschenkel war keine Spur nachweisbar. Das Mädchen konnte beide Beine nach allen Seiten hin frei activ bewegen.

Füsse waren vorhanden aber verkrüppelt.

6. Bei einem von Duméril[2]) beschriebenen Manne, Marco Catozze, der kleine Zwerg von Venedig genannt, war, neben Defecten der oberen Extremitäten, von beiden Oberschenkeln nur der Kopf und die beiden Rollhügel vorhanden.

Die Unterschenkel hatten nur eine Schienbeinröhre, die aber nicht mit dem Oberschenkel articulirte, sondern in der Gegend der Spina anter. inf. sich mit dem Becken in einer rundlichen überknorpelten Gelenkfläche vereinigte.

Diese letzten Fälle entfernen sich bereits ziemlich weit von dem Unsrigen. Je weiter man übergeht zu den hochgradigeren Veränderungen, desto ergiebiger und reichhaltiger werden die Aufzeichnungen in der Literatur, so dass es nicht schwer wäre, eine ziemlich vollständige Stufenfolge bis zum Amelus zu construiren. In analoger Weise könnte man nach der anderen Seite stufenweise eine Reihe von immer geringeren Veränderungen ausgehend von unserem Falle aufbauen. Beides würde aber hier zu weit führen.

[1]) Veiel, l. c.
[2]) Duméril, Bullet. de la société philomat. Tom. III. p. 122—124.

IX.

(Aus der Königl. chirurgischen Klinik in Breslau).

Eine neue Indication und Modification der osteoplastischen Fussresection nach Wladimirow-Mikulicz.

Von

Dr. Alfons Niché.

(Hierzu 2 Figuren).

In seiner ersten Mittheilung[1]) über die osteoplastische Fussresection sagt Mikulicz am Schlusse des Aufsatzes: „Ob die Operation geeignet sein wird, einen bleibenden Platz in der operativen Chirurgie einzunehmen, werden erst weitere Erfahrungen lehren müssen, und aus diesem Grunde habe ich es unternommen, dieselbe schon heute nach dem ersten Erfolge der Burtheilung der Fachgenossen zu übergeben". Seitdem sind über 13 Jahre verflossen und die osteoplastische Fussresection hat sich in der Chirurgie nicht nur einen bleibenden Platz erworben, sondern gewinnt von Jahr zu Jahr immer mehr Anhänger.

So konnte schon Kohlhaas[2]) 1891 73 nach dieser Methode operirte Patienten aufzählen; seitdem ist die Zahl der publicirten Fälle weit über 100 gestiegen.

In demselben Maasse, als sich die Fälle von osteoplastischen Fussresectionen mehrten, wuchs auch die Indicationsstellung.

Mikulicz stellte im Jahre 1881 drei Indicationen auf:

1. Fusscaries, bei welchem der Sitz der Erkrankung Calcaneus und Talus, sowie das Fussgelenk sind,

2. ausgedehnte Substanzverluste im Bereich der Fersenhaut und

[1]) Archiv f. klin. Chir. Bd. XXVI.
[2]) Beiträge zur klinischen Chirurgie. Bd. VIII. 95.

3. Verletzungen, namentlich Schussverletzungen, durch welche die Ferse und deren Umgebung verletzt sind.

Im Jahre 1890 konnte Rydygier[1]), theils auf eigene, theils auf fremde Erfahrungen gestützt, drei weitere Indicationen aufstellen und zwar:

4. Maligne Neubildungen im Bereiche der Ferse (Skliffasowski, Trzebicky),

5. schlecht geheilte Malleolarbrüche (Renssen) und

6. starke Verkürzung der einen unteren Extremität.

Rydygier's Versuche an der Leiche lehrten, dass man durch die osteoplastische Fussresection eine Verlängerung des Gliedes um 5 Ctm. erzielen können. Die Versuche von Caselli ergaben eine Verlängerung von 7,5 Ctm.

Am Lebenden wurde zum ersten Male und unabhängig von den genannten Versuchen die osteoplastische Fussresection wegen Verkürzung der Extremität im Winter 1889 von Mikulicz ausgeführt und später zum zweiten Male von Samter[2]).

Die dabei erzielten Verlängerungen der Extremität betrugen in dem einen Falle von Mikulicz 7 Ctm., in dem anderen von Samter 11 Ctm.

Mikulicz modificirte damals seine Operation, um möglichst viel Knochenmaterial zu schonen, in der Weise, dass er dicht über den Malleolen den horizontalen Hautschnitt in der typischen Weise führte und von den Enden desselben einen senkrechten Steigbügelschnitt durch die Sohle legte, etwa so wie bei der Syme'schen Operation. Danach wurde der Calcaneus und Talus in der Richtung des Steigbügelschnittes durchsägt, ebenso entsprechend dem ersten Schnitte die Malleolen. So wurde vom ganzen Fussskelett nur der hintere Theil des Calcaneus und Talus geopfert; die Sägeflächen dieser Knochen wurden mit Tibia und Fibula in Verbindung gebracht. Nach derselben Methode operirte später auch Trzebicky wegen Sarcom des Calcaneus[3]).

---

[1]) Eine neue Indication zur osteoplastischen Fussresection nach Wladimirow-Mikulicz von Prof. Rydygier. Verhandl. der Deutschen Gesellschaft f. Chirurgie. 1890.

[2]) Ueber die Bedeutung der osteoplastischen Resection des Fusses nach Wladimirow-Mikulicz als orthopädische Operation. Dr. Samter, Langenbeck's Archiv f. klin. Chir. Bd. 45.

[3]) Ein Beitrag zur osteoplastischen Resection der Fusses nach Wladimirow-Miculicz. Dr. Trzebicky, Wiener medic. Wochenschr. 1894. No. 28.

Eine neue Indication stellte dann Prof. Bruns für die Operation auf.

Er operirte in 2 Fällen von

7. paralytischem Spitzfuss, um einen nachgiebigen, unbrauchbaren in einen festen Spitzfuss zu verwandeln.

Von einem anderen Gesichtspunkte aus wurde im Mai vorigen Jahres die Operation von Herrn Geheimrath Mikulicz in der Breslauer Klinik ausgeführt, bei einem Fall von ausgedehntem Geschwür des unteren Drittels des Unterschenkels und Ankylose im Talocruralgelenk.

Die Idee, Unterschenkelgeschwüre durch Amputationen und Continuitätsresectionen zu eliminiren ist nicht neu und haben Jasinski, Löbker, Martel und Rydygier[1]) aus diesem Grunde theils Amputationen, theils Continuitätsresectionen ausführt. Neu hingegen ist diese Indication für die osteoplastische Fussresection.

Zugleich mit dieser neuen Indicationsstellung musste auch die bisher übliche Operationsmethode modificirt werden. Es handelte sich um einen fast handflächengrossen Haut- und Fasciendefect an der hinteren und inneren Circumferenz des unteren Drittels des Unterschenkels. Dabei war das Fussgelenk in Spitzfussstellung anchylosirt. Das Wesentliche der Modification bestand nun darin, dass das sonst in Wegfall kommende Stück der Fersenkappen- und Sohlenhaut vollkommen erhalten und zur Deckung des Weichtheildefectes am Unterschenkel benützt wurde. Die Einzelheiten der Technik ergeben sich aus der Krankengeschichte.

Knosche, Paul, 19 Jahr. Patient will stets gesund gewesen sein bis zum Beginn seines jetzigen Leidens. Vor mehreren Monaten gerieth er bei der Arbeit mit dem linken Fusse in das Getriebe eines Göpelwerkes und wurde dabei am unteren Theile des linken Unterschenkels in ausgedehnter Weise gequetscht. Der Knochen war gebrochen und freigelegt. Patient kam ins Krankenhaus und machte dort ein langes Krankenlager durch. Es mussten an ihm zweimal Operationen vorgenommen werden, bei denen mehrere Knochenstücke entfernt wurden. Schliesslich bildete sich eine Narbe, in deren Mitte eine zweimarkstückgrosse wunde Fläche stehen blieb. Der Fuss war wenig beweglich.

Als Patient wieder zu arbeiten anfing nahm der Umfang des Geschwürs trotz ärztlicher Behandlung mehr und mehr zu. Desshalb suchte er in der Kgl. chirurgischen Klinik zu Breslau Hülfe.

---

[1]) Osteo-dermoplastische Fussamputation von Prof. L. Rydygier. Verhandlungen der Deutschen Gesellschaft f. Chirurgie. 1888.

Status: 1. 5. 1893. Kräftig gebauter, gut genährter junger Mann, an dessen inneren Organen etwas Abnormes nicht nachzuweisen ist.

Localbefund: Wenn Patient geht, so schiebt er den linken Fuss beim Vorwärtsschreiten, ohne ihn vom Boden aufzuheben, ein Stück auf den Zehen vorwärts und stützt sich erst dann vorsichtig mit der ganzen Sohle auf, indem er dabei das rechte Bein im Knie- und Hüft-Gelenk ein klein wenig beugt. Wieder aufgefordert, gerade zu gehen, setzt er den Fuss nur mit den Zehen auf und geht, indem er das linke Bein etwas abducirt in leicht hüpfender Weise vorwärts. Der linke Unterschenkel ist dem rechten gegenüber atrophirt.

Fig. 1.

An der hinteren inneren Seite des Unterschenkels, vom Knöchel aufwärts, findet sich ein unregelmässig begrenztes, tief greifendes Geschwür von mehr als Handtellergrösse; den Grund bildet missfarbiges, graugrünliches, oberflächlich zerfallendes Gewebe, das ein höchst übelriechendes Secret absondert. Die Ränder sowie die Umgebung des Geschwürs sind schwielig verdickt; nach oben zu liegt ein 3—4 Ctm. breiter Saum derber Narbe, die mit der Unterlage fest verbunden ist. Die umgebende normale Haut straff gespannt, auf der Unterlage nicht verschiebbar. (Vergl. Fig. 1.) Der linke Unterschenkel zeigt nach längerem Umhergehen starke Neigung zu Oedemen.

Das Fussgelenk befindet sich in einer bei ca. 120° fixirten Pes equinus-Stellung, nur Andeutung von Varus-Stellung. Bewegungen in der Axe der Talusrolle sind absolut unmöglich. Die ganz leichten Beuge- und Streck-Bewegungen erfolgen in einer schräg gerichteten Axe, entsprechend dem unteren Fussgelenk.

6. 5. 1893. Operation in Chloroformnarkose, unter lokaler Anämie. Zunächst wird die ganze Geschwürsfläche mit dem scharfen Löffel vollständig abgekratzt, die Geschwürsränder mit dem Messer abgeschnitten. Dann wird, genau dem unteren Geschwürsrande entsprechend, ein Schnitt bis auf den Knochen geführt, der auf der Aussenseite fortgesetzt wird bis an den äusseren Malleolus.

Die Fersenkappe und die Weichtheile der Fussohle werden dann von dem Fersenbein sorgfältig dicht am Knochen abpräparirt und zurückgeschlagen bis zur Stelle des typischen Fersenschnittes der osteoplastischen Resection. Nunmehr wird im Sprunggelenk exarticulirt und die Operation in typischer Weise zu Ende geführt.

Die Fusswurzelknochen werden von den sie bedeckenden vorderen Weichtheilen losgelöst und schliesslich ein Sägeschnitt durch Würfel- und Schiffbein

gelegt. Nach querer Absägung beider Malleolen sammt Gelenkfläche werden die beiden Sägeflächen aneinander gelegt.

Der Hautlappen, welcher die Weichtheile der Fusssohle und der Fersenkappe enthält, ist noch stark gehöhlt und lässt sich desshalb beim Heraufschlagen auf die angefrischte Geschwürsfläche unvollkommen adaptiren. Desshalb wird der Lappen zunächst von den Rändern her an mehreren Stellen leicht eingekerbt, da dies jedoch nicht hinreicht, um die Haut flach zu entfalten, wird noch der Fersenhöhlung entsprechend ein tiefer Querschnitt gemacht, worauf es gelingt, den Weichtheildefect vollkommen zu decken bis auf kleine Reste am vorderen und hinteren Rande. — Die beiden Knochenflächen werden jetzt durch tiefausgreifende Plattennähte, welche nahe den vorderen Wundwinkeln angelegt werden, in Berührung gebracht.

Dann wird nach Unterbindung der sichtbaren durchschnittenen Gefässe und nach Ausreiben der angefrischten Geschwürsfläche mit Jodoformbrei der Lappenrand mit dem Rande der Geschwürsfläche durch Silbernähte vereinigt.

Mit Rücksicht auf die unsichere Desinfection der angefrischten Geschwürsfläche wird jedoch von einer exacten Naht abgesehen und behufs Drainage ein schmaler Streifen Jodoformgaze am inneren Rande eingelegt. Im Uebrigen typischer Verband.

Fig. 2.

14. 5. Verbandwechsel. Aus dem oberen Wundrande quillt eine mässig reichliche Menge bläulich grün gefärbten Eiters. Der Lappen ist in seinem oberen Theile von der Unterlage abgehoben. Entfernung der oberen Silbernähte. Drainage.

31. 5. Die Wunddtasche granulirt rein, Eiterung mässig. Geringer Pyocyaneusgeruch. Knochen beginnen sich zu vereinigen.

6. 6. Wunde bis auf eine 2 Ctm. lange Fistel geheilt. Es wird ein abnehmbarer Gypsverband gemacht, der oben bis an die Spina tibiae, nach unten bis fast an die Zehen reicht. Pat. geht mit dorsal flectirten Zehen zunächst mit Stock und Krücke, später mit dem Stock allein umher.

11. 7. wird der Kranke mit einer Prothese, wie sie von **Mikulicz** in seiner ersten Mittheilung angegeben worden ist, geheilt entlassen. Er vermag mit dem Stock gut umherzugehen.

17. 6. 1894. Patient stellt sich auf Wunsch wiederum vor. Er befindet sich vollständig wohl, geht seinem Berufe als Schneider ganz und gar nach, vermag gut, auch ohne Stock zu gehen, nur bei längeren Strecken klagt er über leichteres Ermüden.

Die objective Untersuchung ergiebt vollständige Consolidation der Knochen, keine Verkürzung der Extremität. (Vergl. Fig. 2.)

Das einzige, was auffällt, und vielleicht auch die Schwäche und leichtere Ermüdung erklärt, ist eine Atrophie der gesammten Muskulatur der linken

unteren Extremität. Die Narben sind theils linear, theils strahlig, nirgends schmerzhaft.

Vielleicht wäre das Abschälen des Fersenlappens vom Knochen etwas erleichtert worden, wenn man von Anfang an von den Endpunkten des hinteren Querschnittes 2 Längsschnitte schräg nach unten geführt hätte, analog der typischen Operation, Hautschnitte, die auch die Entfaltung des Lappens erleichtert hätten. Vielleicht liesse die osteoplastische Fussresection mit geringen Abänderungen der Schnittführung auch für andere Fälle von Ulcus cruris sich verwerthen, bei denen das Ulcus in der Nähe des Sprunggelenkes vorn oder seitlich liegt, so dass noch eine genügend breite Hautbrücke übrig bliebe, die dann mehr seitlich zu liegen käme.

Die in unserem Falle neu aufgestellte Indication wird ausserordentlich eingeschränkt durch alle die üblichen Hauttransplantationsmethoden, insbesondere durch die an der Breslauer Klinik jetzt sehr häufig geübte Krause'sche Methode[1]), bei der ein ungestielter Lappen vom Oberschenkel nach sorgfältigster Entfernung des Unterhautfettgewebes auf den Defect transplantirt wird, nachdem vorher das Geschwür entsprechend vorbereitet und eine völlig aseptische Wundfläche geschaffen worden ist. Die dabei erzielten Resultate sind bei uns ausserordentlich günstig; es misslang unter 14 auf diese Weise operirten Fällen nur einmal die Anheilung des Lappens vollständig. In 6 Fällen heilte der Lappen in toto an; in 7 Fällen blieben theils grössere, theils kleinere Hautinseln erhalten, von denen aus die Epidemisirung des ganzen Defectes rasch vor sich ging.

In dem hier beschriebenen Falle handelte es sich indessen nicht allein darum, den Weichtheildefect zu decken, sondern auch den zum Gang wenig brauchbaren Spitzfuss in einen brauchbaren zu verwandeln; beiden Indicationen wurde hier durch die osteoplastische Fussresection Genüge gethan.

[1]) Ueber die Transplantation grosser ungestielter Hautlappen. Prof. Fedor Krause. Verhandl. der Deutschen Gesellsch. f. Chir. Bd. 22. 1893.

X.

(Aus der Königl. chirurg. Klinik in Breslau.)

Mittheilungen aus der chirurgischen Casuistik

und

kleinere Mittheilungen.

Maschinenverletzung der Hand, Zermalmung der Finger, ausgedehnter Substanzverlust auf dem Dorsum der Hand, secundäre Deckung desselben durch den Rest der Fingerhaut.

Von

Dr. Alexander Tietze,

Assistenzarzt der Klinik, Privatdocent für Chirurgie.

(Hierzu eine Figur).

Patient N., 31 Jahre alt, gerieth drei Jahre vor seiner Aufnahme in die chirurgische Klinik mit der rechten Hand unter eine Chausseewalze und erlitt dadurch mehrfache complicirte Fracturen der drei äusseren Finger der rechten Hand, einen Abriss eines grossen Theiles der Dorsalhaut nebst den darunterliegenden Strecksehnen und eine Fractur des V. Metacarpalknochens. Unter langwieriger Eiterung heilten die Wunden endlich bis auf eine feine Fistel über dem Metacarpus V., welche den Patienten veranlasste, die Hülfe der chirurgischen Klinik nachzusuchen.

Bei der Aufnahme des sonst gesunden Mannes fanden sich die drei äusseren Finger der rechten Hand in rechtwinkliger Volarflexion fixirt, der kleine Finger gleichzeitig über den vierten etwas adducirt; im zweiten Phalangealgelenk sind dieselben hyperextendirt. Auf dem Dorsum der Hand eine dasselbe fast ganz bedeckende Narbe, welche am Knochen fest adhärirt. Der Metacarpus V ist am oberen Ende verdickt, rauh, auf denselben führt eine feine Fistel, welche eine geringe Menge eitrigen Sekretes producirt.

Der dritte und vierte Finger können noch etwas gebeugt werden, der fünfte ist total ankylotisch.

Um wenigstens einen Theil der Finger zu erhalten, versuchte Herr Dr. Kader die Narbe am Handrücken zu excidiren, die an den Fingern noch vor-

handenen Strecksehnen freizulegen, die Fingerphalangen so weit zu re
oder zu exarticuliren, dass der distale Rest an die Metacarpen herang
und die Strecksehnen mit den jenseits der Narbe liegenden centralen S
stümpfen vereinigt werden konnten. Dieser Versuch misslang jedoch,
Sehnen sich nekrotisch abstiessen.

Der nunmehrige Status war folgender:

Es war auf dem Rücken der Hand ein Geschwür geblieben, welche
über den drei äusseren Metacarpen ausdehnte. Ausserdem existirten v
drei äusseren Fingern nur rudimentäre unbrauchbare Stümpfe, welche
fast die ganze normale Hautbedeckung auf der Volarseite besassen.

Diesen letzten Umstand benutzend, beauftragte mich Herr Gehei
Mikulicz, den Rest der Finger unter Bildung grosser volarer Lappen z
articuliren, die resultirenden Hautlappen nach hinten umzuklappen u
diese Weise den dorsalen Hautdefect so gut als möglich zu decken.

Die Operation wurde genau nach dieser Anweisung ausgeführt und
einen vollkommenen Erfolg.

Die Hautlappen erhielten sich vollständig und reichten fast ganz aus
den Substanzverlust am Handrücken zu decken; der Rest heilte durch
nulation.

Jetzt liegen, wie die Abbildung zeigt, die volaren Hautbekleidungen
drei Finger auf dem Dorsum der Hand neben einander und bilden eine f
und etwas verschiebliche Bedeckung. Das normale Gefühl hat sich wi
hergestellt, Daumen und Zeigefinger sind normal beweglich.

Dem Bericht ist nicht viel hinzuzufügen. Auf's Neue erhellt aus d
selben die ausserordentliche Plasticität der Fingerhaut, eine Eigensch
deren man sich vielleicht auch in anderen Fällen wird mit Vortheil bedien
können.

Gedruckt bei L. Schumacher in Berlin.

Langenbeck's A

Herm. Heller de



Fig. 3.

Fig. 4.

Fig. 5.

Fig. 11. (nat. Gr.)

Fig. 12. (na

Fig. 9.

animal totum (1:8.)

dcm.

cm.


Fig.

Fig. 5.

Fig. 6.

Im vierten Hefte des 48. Bandes des Archivs ist in Folge eines Unfalles in der Druckerei auf S. 903 die nachstehende Figur in einer Anzahl von Exemplaren mit einer fehlerhaften Bezifferung versehen abgedruckt worden. Wir geben daher nachstehend die richtige Bezifferung:

Fig. 3.

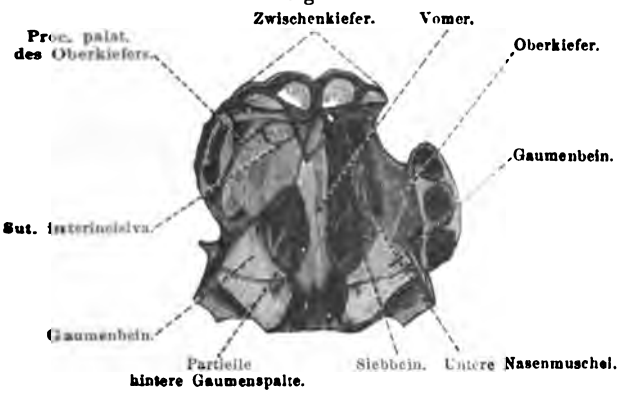

ARCHIV

FÜR

KLINISCHE CHIRURGIE.

BEGRÜNDET

von

Dr. B. von LANGENBECK,

weil. Wirklichem Geh. Rath und Professor der Chirurgie.

HERAUSGEGEBEN

VON

Dr. E. v. BERGMANN, Prof. der Chirurgie in Berlin.

Dr. E. GURLT, Prof. der Chirurgie in Berlin.

Dr. C. GUSSENBAUER, Prof. der Chirurgie in Wien.

NEUNUNDVIERZIGSTER BAND.

ZWEITES HEFT.

Mit Abbildungen im Text.

BERLIN, 1894.

VERLAG VON AUGUST HIRSCHWALD.

N.W. Unter den Linden No. 68.

Inhalt.

Seite

XI. Ueber die traumatische Entstehung der Geschwülste. (Aus dem pathologischen Institut zu München). Von Dr. Carl Löwenthal. (Schluss zu S. 100.) 267

XII. Die unblutige Reduction der angeborenen Hüftverrenkung. Von Prof. Dr. Joh. Mikulicz. (Mit 1 Holzschnitte.) 368

XIII. Ueber Glycerinintoxication nach Jodoformglycerininjection. (Aus der Königl. chirurgischen Klinik in Breslau). Von Dr. Leop. Schellenberg 387

XIV. Isolirter Bruch des Capitulum fibulae. Knochennaht; vollständige Heilung. Von Dr. Alexander Tietze 397

XV. Ueber die Diagnose und die Behandlung der bösartigen Nierengeschwülste bei Erwachsenen. Von Dr. Thorkild Rovsing. 407

XVI. Beiträge zur chirurgischen Erkrankung des peripheren Nervensystems. Von J. P. zum Busch, M. D. 451

XVII. Ueber die Einwirkung der Suspension am Kopfe auf den Kreislauf. (Aus dem pathologischen Institut der Kgl. Universität zu Berlin.) Von Dr. G. Joachimsthal. (Mit Holzschnitten.) . 460

Sammelforschung betreffend die operative Behandlung bösartiger Kehlkopfneubildungen. Von Dr. Johann Sendziak . 485

XI.

(Aus dem pathologischen Institut zu München.)

Ueber die traumatische Entstehung der Geschwülste.

Von

Dr. Carl Löwenthal,

aus Rothenburg ob der Tauber.

(Schluss zu S. 100.)

Adenom.

Tabelle No. 16. 10 Fälle: 4 Männer, 6 Weiber.

359. [1]. August Scholz, 31 J. 1873 (148). — Stoss in die rechte Unterbauchgegend durch eine Deichsel vor etwa 5 Monaten. — Seit 1 Woche. 31 J. — Adenoma destruens des Blinddarms. Bei Palpation der Coecalgegend findet man eine flache, auffallend harte Geschwulst, deren Druck sehr schmerzhaft ist. Sectionsbefund: Entsprechend einer Stelle der hinteren Wand des Coecum findet sich ein kraterförmiges, von knolligen und blumenkohlartigen Neubildungsmassen umwuchertes Geschwür von etwa Thalergrösse. Die Geschwulstmasse ist ziemlich derb, aber bröcklig und erstreckt sich tief ins Bindegewebe und die benachbarte Muskulatur. — Das Trauma hatte ausser mehrere Tage anhaltender Schmerzhaftigkeit keine weiteren Folgen. Erst seit 1 Woche stellte sich in der rechten Lendengegend dicht über der Crista ilei eine Geschwulst mit Röthung ein, die aufbrach und wenig Eiter entleerte. Die Sonde dringt in der Richtung nach vorn und innen tief ein. Nach Dilatation der Fistel wurden die überall sich vordrängenden Granulationen herausbefördert. Pat. starb am 18. 3. 1874. Mikroskopischer Befund: Adenom der Darmschleimhaut; die epithelialen Einlagerungen haben überall ihren typischen Charakter bewahrt.

360. [2]. Johann Goez, 71 J. Holzmacher. 1879 (149). (Patholog. Institut München). — Stoss gegen die rechte Brust durch eine Wagendeichsel vor 15 Jahren. — Vor 15 Jahren. 56 J. — Adenom der rechten Mamma. — 4—5 Wochen nach dem Stosse entwickelte sich unter der Haut an der betreffenden Stelle ein erbsengrosser, unter derselben verschieblicher Tumor, der im Verlauf von 12 Jahren langsam und schmerzlos heranwuchs. Im Jahre 1877 allmäliges Weichwerden und schliesslich Perforation der Geschwulst nach aussen; mit der Zeit nahm

das Sekret einen stinkenden Geruch an. Zu gleicher Zeit Entwicklung eines neuen Tumors, der nach 6 Wochen ebenfalls perforirte. Im October 1879 Exstirpation der Tumoren. Nach 2 Jahren vollständiges Wohlbefinden.

361. [3]. Katharina Wock, 38 J. Näherin. 1882 (97). Patholog. Institut München). — Stoss an die rechte Brust vor 2 Jahren. — 1881. 37 J. — Adenoma mammae sin. In der linken Mamma im unteren äusseren Quadranten ein mehr als bohnengrosser Knoten, verschiebbar auf seiner Unterlage, tief in die Brustdrüse eingebettet. Häufige Schmerzen. — Stoss an die Brust vor 2 Jahren; Entzündung daran vor 1 Jahre. Geschwulst seit $^1/_2$ Jahre. Exstirpation im April 1882.

362. [4]. 51jähr. Frau. 1882 (97). (Patholog. Institut Münrhen). — Stoss an die Brust vor 16 Jahren. — Vor 16 Jahren. 35 J. — Cystadenom der Mamma. Pflaumengrosser Tumor. — Stoss vor 16 Jahren an die betreffende Stelle; seitdem kleine Verhärtung; auffallende Vergrösserung seit ca. 3 Monaten. Schmerzen dabei gering und unbestimmt. Exstirpation am 9. 2. 1882.

363. [5]. 17jähr. Mädchen. 1882 (97). (Patholog. Institut München). — Trauma. — Vor $^3/_4$ Jahren. 16 J. — Adenoma carcinomatodes der rechten Mamma.

364. [6]. Weinich. 46 J. 1883 (72). — Fall mit der linken Seite des Thorax auf einen Steinhaufen. — Vor 4 Monaten. 46 J. — Fibro-Adenom der linken Mamma. Gänseeigrosser Tumor von unveränderter Haut bedeckt, mit dieser nicht verwachsen. Oberfläche glatt. Bei Druck keine besondere Schmerzhaftigkeit. — Patient, der Potator und Epileptiker ist, fiel in einem epileptischen Anfall mit der linken Seite des Thorax auf einen Steinhaufen auf und beobachtete seitdem die Entwicklung einer Geschwulst in der linken Mamma. Exstirpation im August 1883. Bis Anfang des Jahres 1885 kein Recidiv.

365. [7]. Frau. 1887 (47). (Patholog. Institut München). — Biss in die Mamma. — 1884. — Fibro-Adenom der Mamma. — Operation am 30. 12. 1887.

366. [8]. 33jähr. Mann. 1888 (48). (Patholog. Institut München). — Trauma vor 3 Jahren. — 1886. 31 J. — Fibro-Adenom des Hodens. — Patient hat die Geschwulst, die langsam wuchs, seit 2 Jahren beobachtet. Hereditär Nichts bekannt. Trauma vor 3 Jahren; ebenso Gonorrhoe vorausgegangen. Operation 7. 11. 1888.

367. [9]. 33jähr. Frau. 1890 (150). — Starke Quetschung der linken Mamma vor ca. 6 Monaten. — ? — Cystadenom der Mamma. In beiden Mammae, besonders aber im unteren Abschnitt der linken, treten erbsen- bis bohnengrosse, harte, unter dem palpirenden Finger etwas hin- und hergleitende Prominenzen des Drüsenkörpers auf, welche alle unter der Haut sehr verschieblich sind. — Seit der Quetschung Schmerzen in der linken Mamma, welche besonders heftig werden, wenn Patientin längere Zeit umhergegangen ist und gearbeitet hat. Ekzeme und Entzündungen an den Brüsten sind nie da gewesen. Von einem operativen Eingriff wird Abstand genommen und lediglich ein die Mamma gut stützendes Corsett verordnet.

368. [10]. W., Directorsfrau. 1892 (52). (Patholog. Institut München). — Stoss an die linke Mamma. — 1890. — Fibro-Adenom der linken Mamma. Pflaumengrosser Tumor; unregelmässig begrenzt, nicht scharf zu bestimmen in seinen Grenzen; zäh, derb. Auf dem Schnitt von grauröthlicher Farbe, speckig

glänzend; nicht ganz gleichmässig, sondern aus kleinsten Läppchen aufgebaut. — Operation am 19. 8. 1892. Mikroskopischer Befund: Im Zupfpräparat reichlich fasriges Bindegewebe mit deutlichen Spindelzellen, die an einzelnen Stellen so zahlreich werden, dass deutlich sarkomatöser Bau erscheint. Ferner sieht man frei Lagen zusammenhängender kleiner Epithelien, die aussehen, wie aus dem Stroma irgendwo herausgefallen; offenbar solide Zellzapfen.

B. Bindegewebs-Geschwülste.

Fibrom.

Tabelle No. 17. 21 Fälle: 12 Männer, 8 Weiber, 1 unbest.

369. [1]. Gustav B., 18 J. Bürstenbinderlehrling. 1871 (65). — Distorsion des linken Fussgelenks im Alter von 4 Jahren. — 1867. 14 J. — Fibrom des linken Unterschenkels. Beide Seiten des linken Fussgelenks sind von der Geschwulst umgeben, welche sich bis über die Mitte des Unterschenkels hinauferstreckt. Die Geschwulst verursacht keine Schmerzen und setzt auch die Leistungsfähigkeit des Fusses nicht herab. — Pat. sprang im Alter von 4 Jahren von der Fussbank und verstauchte sich dabei den linken Fuss. Dieser wurde bald wieder brauchbar und es blieb an demselben keine Abnormität zurück. Vor 4 Jahren trat Pat. in die Lehre als Bürstenbinder und seit dieser Zeit bemerkte er, dass am linken Fussgelenk sich allmälig eine kleine Anschwellung ausbildete.

370. [2]. Theresia O., 29 J. 1872 (151). — Stoss an der linken Temporalgegend vor 10 Jahren. — Bald nach dem Trauma. — Fibroma molle musc. temporalis. Die linke Temporalgegend, sowie die Partie gerade unter dem Pons zygomaticus von einer flach sphärischen Geschwulst vorgewölbt. Die Tumoroberfläche glatt, vollkommen sphärisch. Consistenz sehr weich; deutliche Fluctuationen. — Pat. wurde vor 10 Jahren von dem Joche eines ausfahrenden Ochsen an der linken Temporalgegend gestossen. Bald nachher soll sich der jetzige Tumor entwickelt haben und anfänglich in der Grösse einer Haselnuss über der Mitte des Pons zygomaticus als eine weiche, elastische Beule aufgesessen sein. In dieser Grösse blieb der Tumor lange Zeit stationär, bis er vor $2^1/_2$ Jahren merklich zu wachsen anfing. 4. 11. Exstirpation. Pat. wurde geheilt entlassen.

371. [3]. 38jähr. Knecht. 1872 (151). — Hufschlag in die rechte Hälfte der Regio epigastrica vor 3 Jahren. — ? — Fibrom der Regio epigastrica. Wegen der localen Recidive und des verhältnissmässig raschen Wachsthums wurde die Diagnose auf Sarcom gestellt; die microscopische Untersuchung ergab ein Fibrom. — An der getroffenen Stelle entwickelte sich ein durch 1 Jahr stationär bleibender haselnussgrosser Knoten, der späterhin jedoch allmälig an Grösse zunahm. Erste Operation im Februar 1872. Jedoch 14 Tage nach der bald eingetretenen Vernarbung entwickelten sich zu beiden Seiten der früheren Incisionsstelle neue Tumoren. Exstirpation. Heilung.

372. [4]. 18jähr. Mann. 1874 (152). — Verletzung am Hinterhaupte durch einen Steinwurf vor 8 Jahren. — ? — Fibrom der behaarten Kopfhaut. Der Tumor ist hart, unempfindlich, frei verschiebbar, mit der Haut nicht verwachsen. Er besteht aus einem Knoten von der Grösse einer halben Nuss und einem erbsengrossen Knoten. — Nach der Heilung der Wunde bemerkte man unter der Narbe ein kleines Knötchen, welches allmälig wuchs, aber seit 4 Jahren stationär geblieben war. Exstirpation des Tumors.

373. [5]. Marie L., 22 J. 1875 (58). — Contusion der linken Brust vor 1 Jahre. — Vor einigen Monaten. 22 J. — Adenofibrom der linken Mamma. — Operation 13. 10. 1875. Nach $1^2/_3$ Jahren kein Recidiv.

374. [6]. 51jähr. Stellmacher. 1877 (153). — Stoss. — ? — Fibro-Colloid des linken Oberschenkels. Reicht bis zum Schenkelhalse hinauf. — Exarticulation des Oberschenkels im Juli 1877. Heilung nach 3 Monaten vollendet.

375. [7]. Chr. Christmann, 16 J. Lehrling. (54). — Heftiger Stoss gegen die Nase vor 1 Jahre. — Bald nach dem Stosse. 15 J. — Fibromatöser Polyp an der Vorderseite der Halswirbelsäule im Nasenrachenraum. — Pat. rannte vor 1 Jahre mit der Nase gegen einen Pfosten. Nachfolgende Blutung. Seitdem bekam Pat. immer wenig Luft durch die Nase.

376. [8]. Heinrich Gilger, 42 J. Schuhmacher (54). — Fall vor 3 Jahren. — Vor 2 Jahren. 40 J. — Erweichtes Fibrom der linken Kniekehle. — Pat. erlitt vor 3 Jahren einen Fall, nach dem ein Fussleiden auftrat. Vor 2 Jahren entwickelte sich in der linken Kniekehle eine erbsengrosse Geschwulst.

377. [9]. 26jähr. Frau. (154). — Stoss in der Gegend des rechten Epigastriums. — ? — Fibrom der Bauchdecken. Gänseeigrosse, empfindliche Geschwulst in der Lebergegend. Kein Zusammenhang mit der Leber. Fibrom der Musculatur oder Fascie des Rectus abdominis. — Nach dem Stosse allmälige Entwicklung einer Geschwulst. Ausschälung derselben. Glatte Heilung.

378. [10]. 17jähr. Mädchen. 1885 (155). — Stoss gegen die rechte Brust. — Vor 5 Wochen. 16 J. — Fibrom der rechten Mamma. — Vor 5 Wochen, nach einem Stosse gegen die rechte Brust, war starke Schwellung und Röthung mit heftigen Schmerzen in derselben eingetreten. Neben der Warze blieb eine kleine Verhärtung, welche sich vergrösserte. Exstirpation. Heilung.

379. [11]. 23jähr. Mann. 1887 (156). — Fall auf den Kopf im Alter von 3 Jahren. — ? — Fibrom des Gehirns. Bei der Trepanation an der Stelle der Narbe findet sich ein mehr als hühnereigrosses Fibrom oberhalb der Fissura Sylvii, welches sich nach vorn und oben bis in die Stirnwindungen erstreckt. — Vor 2 Jahren begannen epileptische Anfälle mit heftigen Kopfschmerzen; 2 Monate später rechtsseitige Hemiplegie und Aphasie. Rechte Pupille stark erweitert, nicht reagirend. 1887 noch verlangsamtes Sprechen, Kopfschmerzen, epileptische Anfälle mit allgemeinen Convulsionen, rechte Pupille erweitert. Auf dem linken Scheitelbein eine Narbe; Trepanation. Enucleation. Heilung.

380. [12]. 42jähr. Mann. (157). — Starke Contusion vor 10 Jahren. — ? — Subunguales Fibrom der linken grossen Zehe. — Operation wie beim eingewachsenen Nagel. Abtragung des ulcerirenden Fibroma plexiforme.

381. [13]. ? (158). Stoss vor 4 Jahren. — ? — Fibroma pendulum septi

narium. Kirschkerngrosse Geschwulst, pendelnd an einem dünnen Stiele im vorderen Drittel des rechten Septum; verursachte häufig sich wiederholende, heftige Blutungen. — Vor 4 Jahren Fractur des Septums durch einen Stoss, wobei wahrscheinlich ein Stück der zerfetzten Schleimhaut aus der Continuität seiner Umgebung getreten war. Die Geschwulst erwies sich nach der Entfernung mit der heissen Schlinge als ein sehr gefässreiches Fibrom.

Keloide.

382. [14]. Gottlieb G., 26 J. 1872 (65). — Schuss in die rechte Achselhöhle im Jahre 1870. — 1871. 25 J. — Keloid der rechten Achselhöhle. 2 Zoll lange Narbe, aus der, stielartig aufsitzend, eine pilzähnliche bräunliche Geschwulst mit maulbeerförmiger Oberfläche herauswächst. — Vor Orleans Streifschuss in die rechte Achselhöhle; Heilung der Wunde. Nach 1 Jahre Geschwulst aus der Narbe. Exstirpation 1872.

383. [14]. 14jähr. Knabe. (58). — Verbrennung mit Schwefelsäure vor 1 Jahre. — Vor 1 Jahre. 13 J. — Keloid der Gesichtshaut. Dickes, hartes, sehr rothes Keloid, von der Ausdehnung eines Markstückes vor dem linken Ohre. — Nach dreiwöchentlicher Behandlung mit Compression bedeutende Besserung. Entlassung mit der Weisung, die Compression fortzusetzen.

384. [16]. N. Th., 20 J. 1878 (159). (Patholog. Institut München). — Verbrennung am 1. 8. 1877. — Anfang 1878. 20 J. — Keloide des Rückens. 5 Geschwülste: 1. Vom linken Deltoides bis zur unteren Spitze der Scapula. 2. Oberhalb dieser. 3. Auf der rechten Scapula. 4. Neben dieser. 5. Von der Nähe der Wirbelsäule ausgehend links bis zur Mamma reichend. — Die sehr umfangreichen Narbenkeloide waren in Folge einer Verbrennung entstanden. Patientin hatte durch Unvorsichtigkeit mit einem Lichte ihre Kleider und ihr Hemd in Brand gesteckt. Im December 1877 waren nur flache Narben vorhanden. Schon 9 Tage nach der Operation zeigen sich einzelne neu entstandene Keloidknoten, die immer grösser wurden.

385. [17]. Anna Reske, 12 J. Tischlerskind. 1878 (160). — Biss in den 3. Finger der rechten Hand im 1. Lebensjahre. — Vor 11 Jahren. 1 Jahr. — Keloid der rechten Hand. Der Tumor, welcher etwa die Grösse einer Erbse hat, sitzt an der 3. Phalanx des 3. Fingers der rechten Hand dicht unter dem Nagelfalz. — Patientin wurde in ihrem 1. Lebensjahre von einer Katze in das Nagelglied des 3. Fingers der rechten Hand gebissen. In der Narbe entwickelte sich bald nach der Verheilung eine kleine Geschwulst, die öfter abgeschnitten wurde, jedoch stets wieder an der alten Stelle hervorwuchs. 24. 10. 1878 Excision; Heilung. Nach 6 Monaten kein Recidiv.

386. [18]. 41jähr. Mann. 1879 (161). — Stoss gegen den rechten Oberarm im Jahre 1876. — 1876. 38 J. — Keloid des rechten Oberarms. Die grösste Länge des Keloids beträgt 10 Ctm., die grösste Breite 5 Ctm. — Nach eingetretener Vernarbung der durch den Stoss entstandenen oberflächlichen Hautschrunde fing die Narbe an zu wuchern; sie wurde deshalb 1877 excidirt und die Wundränder durch Suturen geschlossen. Von der Mitte der Wunde

aus begann von Neuem eine Wucherung der Narbensubstanz. Excision des Keloids am 8. 5. 1879. Heilung. Im August noch kein Recidiv.

387. [19]. Frau Haupt, 35 J. 1880 (162). — Verbrennung. — ? — Keloid über der linken Mamma. Fast handtellergross. — Das Keloid ging von einer nach Verbrennung entstandenen Hautnarbe aus. 22. 6. 1880 Exstirpation. Heilung.

388. [20]. R. M., 20 J. Köchin. 1881 (159). (Patholog. Institut München). — Bedeutende Verbrennungen der Vorderarme, der vorderen Partie des Halses und des Gesichtes am 19. 5. 1881. — 1881. 20 J. — Narben- oder Pseudo-Keloide in Form fibromatöser Wucherungen von Brandnarben. 5 Geschwülste: Die grösste in der Halskieferfurche rechts ca. 5 Ctm. vom Ohrläppchen anfangend fast ganz bis zum linken Ohre; eine zweite am linken Arm; eine 3. genau in der Mitte des M. sterno-cleidomastoid., und ein kleineres Knötchen am linken Ohrläppchen und an der rechten Frontalgegend. — Patientin war so unvorsichtig, am 19. 5. 1881 glühende Kohlen mit einer Spiritusflasche, die eine kleine Oeffnung hatte, in Berührung zu bringen, wodurch eine starke Explosion erfolgte und durch den brennenden Spiritus die vom Kleide entblössten Vorderarme, die vordere Partie des Halses und das ganze Gesicht bedeutende Verbrennungen erlitten. Fast unmerklich und ohne Schmerzgefühl entwickelten sich auf den Narben Erhabenheiten, die immer grösseren Umfang annahmen.

389. [21]. 16jähr. Mann. 1889 (50). (Patholog. Institut München). — Verbrennung vor $1^1/_4$ Jahren. — 1888. 15 J. — Keloid des rechten Vorderarms. Auf der Innenseite des rechten Vorderarms zwischen Hand- und Ellenbogengelenk. — Die Verbrennung kam nach 8wöchentlicher Granulation zur Heilung. Excision am 17. 10. 1889. Das Keloid musste wegen starker und schmerzhafter Spannung excidirt werden.

Lipom.

Tabelle No. 18. 16 Fälle: 8 Männer, 8 Weiber.

390. [1]. 75jähr. Mann. (163). — Heftiger Schlag gegen die linke Stirngegend. — Einige Jahre nach dem Trauma. Vor 25 Jahren. 50 J. — Lipom der linken Stirngegend. Circa $1^1/_2$ Fuss hoher und $1^1/_4$ Fuss im Umfange messender Tumor über der linken Hälfte des Stirnbeins und über dem vorderen und seitlichen Theile des linken Seitenwandbeins. Die Geschwulst fühlt sich derb an; an einer Stelle undeutliche Fluctuation in der Tiefe. — Die Diagnose blieb bis zur Operation unbestimmt. Bei der Operation zeigte sich an einer circumscripten Stelle eine feste Verwachsung mit dem Periost. Heilung. Der Tumor zeigt unter dem Mikroskop die charakteristischen Eigenschaften einer Fettgeschwulst.

391. [2]. ? Frau. (164). — Sturz auf die linke Hinterbacke. — ? — Lipom der rechten Hinterbacke. Der Tumor fluctuirt nicht deutlich, ist sehr weich und scheint im Centrum einen Kern zu haben. Starke Schmerzen. Im Centrum des Tumors eine haselnussgrosse Cyste, die eine ölähnliche Flüssigkeit entleerte. — In Folge eines Sturzes auf die linke Hinterbacke war im Verlaufe von 5 Monaten aus einem Blutextravasat ein Tumor entstanden. Exstir-

pation des zum grössten Theile aus gewöhnlichem Fettgewebe bestehenden Tumors.

392. [3]. Johann Tamm, 52 J. Bauer. 1874 (66). — Vor ungefähr drei Jahren Stoss mit der Stirn gegen die scharfe Kante einer Thüre. — 1871. 49 J. — Lipom der Stirngegend. Etwa von dem Umfange eines Apfels und mit seiner gleichmässig gewölbten Oberfläche das Niveau der Umgebung um 1 Zoll überragend, sitzt der Tumor auf der Stirn auf. Consistenz weich elastisch. Beweglichkeit beschränkt. — Im Februar 1874 Exstirpation der Geschwulst, die makroskopisch und mikroskopisch alle charakteristischen Eigenschaften eines einfachen, weichen Lipoms mit lappigem Bau darbot.

393. [4]. Wilhelm Dittmann, 61 J. Arbeiter. 1875 (29). — Trauma. — 1872. 58 J. — Lipom am Rücken. Kindskopfgrosse Geschwulst auf der rechten Scapula. — 27. 1. 1875 Exstirpation des Tumors. Tod an Pyämie am 15. 2. 1875.

394. [5]. 30jähr. Frau. 1878 (36). — Fall auf die rechte Schulter vor 6 Jahren. — 1872. 24 J. — Lipom am rechten Acromio-Clavicular-Gelenk. Welschnussgrosse, wenig verschiebliche, undeutlich fluctuirende Geschwulst. — Am 13. 2. 1878 Exstirpation der Geschwulst. Mikroskopischer Befund: Lipom.

395. [6]. Bertha Hermann, 8 J. Klempnerskind. 1878 (160). — Stoss mit der Nase gegen eine Tischkante. — ? — Lipom auf dem Nasenrücken. Kleine, nicht schmerzhafte, kaum zu fixirende Geschwulst. Haut über dem Tumor normal und verschieblich. — Exstirpation. Die mikroskopische Untersuchung ergiebt ein reines Lipom.

396. [7]. Amalie Baltrusch, 53 J. Maurersfrau. 1878 (160). — Stoss mit der rechten Schulter gegen einen harten Gegenstand im Jahre 1878. — 1878. 53 J. — Lipom der rechten Schulter. In der Fossa supraspinata eine von normaler Haut überzogene, 10 Ctm. lange, 5 Ctm. breite Geschwulst von weicher, fast fluctuirender Consistenz. — Exstirpation. Heilung per prim. int.

397. [8]. 49jähr. Frau. 1880 (165). — Stoss mit dem Oberarm gegen eine Thürklinke vor 15 Jahren. — 1865. 34 J. — Lipom des rechten Oberarms. Hühnereigrosse Geschwulst an der Aussenseite des rechten Oberarms. — 14 Tage, nachdem Patientin sich an der betreffenden Stelle an einer Thürklinke gestossen hatte, bemerkte sie daselbst eine haselnussgrosse Geschwulst, welche seitdem langsam wuchs. Exstirpation im Jahre 1880. Heilung per prim. int.

398. [9]. 36jähr. Mann. 1882 (97). (Pathol. Institut München). — Schlag auf den Nacken. — 1876. 30 J. — Lipom des Nackens. — Exstirpation 1. 3. 1882.

399. [10]. G. M., 35 J. Maurer. 1882 (105). — Fall eines Ziegelsteines auf die rechte Schulter im Frühjahre 1879. — November 1880. 33 J. — Lipom der rechten Schulter. Auf der rechten Schulterhöhe eine Geschwulst von der Grösse einer Orange. — Seit November 1880 bemerkt Patient auf der rechten Schulterhöhe eine erbsengrosse Geschwulst, die im August 1882 die Grösse einer Orange erreicht hatte. Exstirpation, Heilung.

400. [11]. ? Techniker. 1883 (166). — Anfang November 1882 Fall eines

Ziegelsteines aus beträchtlicher Höhe auf die linke Schulter. — Ende 1882. — Lipom der linken Schulter. Anfangs Januar 1883 war die genau dem Sitze des ehemaligen Hämatoms entsprechende Geschwulst etwa kinderfaustgross; und wuchs weiterhin im Verlaufe des Januar noch beträchtlich. Maasse des Alkoholpräparates: Höhe $2^1/_2$ Ctm., Breite $6^1/_2$ Ctm. — Wenige Stunden nach dem Trauma wurde ein etwa faustgrosses Hämatom auf der linken Schulterhöhe, über der Articulatio acromio-clavicularis und dem äusseren Drittel der Clavicula constatirt. Der grosse Bluterguss resorbirte sich bis Mitte December. Ende Januar 1883 Exstirpation der Geschwulst; Heilung. Der Patient giebt mit Bestimmtheit an, vor dem Trauma an der betreffenden Stelle keine Geschwulst bemerkt zu haben.

401. [12]. Frau N., 52 J. 1885 (66). — Stoss mit der linken Stirngegend an einem scharfkantigen Holzpfosten. — 1882. 49 J. — Lipom an der linken Stirngegend. Der Tumor sitzt an der linken Stirnhälfte; seine Consistenz ist weich elastisch; auf der knöchernen Unterlage leicht verschiebbar. — Einige Zeit nach dem vor 3—4 Jahren erfolgten Stosse bemerkte Patientin einen unter der Haut gelegenen, etwa erbsengrossen Knoten an derselben Stelle. Am 20. 10. 1885 Operation; Heilung.

402. [13]. Magdalene Dietsch, 52 J. (54). — Stoss vor 18 Jahren. — ? — Lipom an der Stirn rechts. — Patientin erlitt vor 18 Jahren an der Stelle der Geschwulst einen Stoss.

403. [14]. Valentin Königsbauer, 50 J. Lehrer. 1886 (167). (Patholog. Institut München). — Stoss. — 1874. 38 J. — Lipom der linken Schultergegend. 6 Kilo schwer. — Operation am 28. 8. 1886. Ausgezeichneter Heilverlauf.

404. [15]. 14jähr. Knabe. (168). — Fall mit der rechten Schläfe gegen eine Tischkante vor 2 Jahren. — Vor 2 Jahren. 12 J. — Lipom der rechten Schläfengrube. — Rundliche, schmerzlose Anschwellung, die unter dem Musc. temporalis und hinter dem Jochbogen sitzt. — Nach dem Falle entwickelte sich die Geschwulst an der getroffenen Stelle. Die Exstirpation ergab ein intensiv gelb gefärbtes, mit dünner Kapsel bedecktes Lipom.

405. [16]. 21jähr. Mädchen. 1890 (84). (Patholog. Institut München.) — Trauma. — 1889. 20 J. — Subcutanes Angio-Lipom der Trochantergegend. — Der Tumor verursacht zeitweise Schmerzen. Excision am 30. 6. 1890.

Myxom.

Tabelle No. 19. 8 Fälle: 4 Männer, 4 Weiber.

406. [1]. Anna Lorenz, 34 J. 1875 (169). — Fall und Verletzung an der linken Seite des Kopfes im Jahre 1861. — ? — Myxom des N. opticus. Weiche, elastische, nicht über haselnussgrosse Anschwellung der vorderen Partien des N. opticus des linken Auges. Mikroskopischer Befund: Reines Myxom; der Nerv war darin vollständig untergegangen. — Patientin war im Jahre 1861 eine Treppe hinuntergefallen und hatte sich dabei an der linken Seite des Kopfes verletzt. Im Jahre 1863 bemerkte sie, dass ihr linkes Auge bis auf geringen Lichtschein erblindet war. 1867 geringe Prominenz des linken Auges, welche

stetig zugenommen hat. Erst geringer, im Laufe der Jahre heftiger werdender Schmerz in der Tiefe der Orbita. Am 5. 10. 1875 Exstirpation der Geschwulst mit Erhaltung des Bulbus nach Durchschneidung des N. opt. 14 Tage nach der Operation Patientin geheilt entlassen.

407. [2]. Justine Weibchen, 54 J. 1877 (34). — Fall auf das Gesäss. — Anfang 1877. 54 J. — Myxom der rechten Hinterbacke. Zweifaustgrosse Geschwulst. — 1. Operation Juni 1877. Recidiv. Ende December 1877 2. Exstirpation der Geschwulst. Juli 1880 noch frei von Recidiv.

408. [3]. 38jährige Frau. (170). — Hufschlag an die Hinterbacke vor 14 Jahren. — ? — Myxom der Hinterbacke. Die Geschwulst reicht zur Zeit der Operation bis zur Hälfte der Unterschenkel. — Seit 14 Jahren nach Hufschlag stetig wachsende Geschwulst der Hinterbacke; zur Zeit der Verheirathung hühnereigross; seit der 1. Schwangerschaft erheblich beschleunigtes Wachsthum. Exstirpation.

409. [4]. ? Cavallerist. 1880 (171). — Patient wurde beim Reiten mit dem Hodensack auf den Sattelknopf geworfen. — Unmittelbar nach dem Trauma. — Myxom des rechten Hodens. In der rechten Hälfte des Hodensackes findet sich ein Tumor von 11 Ctm. Länge und ca. 6 Ctm. Durchmesser, der mit dem äusseren Leistenring abschliesst, elastisch ist und an mehreren Stellen fluctuirt. — Die Folge des Unfalls war eine sofortige Schwellung des rechten Hodens mit blutiger Suffusion der Scrotalhaut. Die Schwellung des Hodens nahm allmälig zu. Castration im März 1880. Heilung erfolgte ohne Anstand. Patient 2 Jahre nach der Operation frei von Recidiv.

410. [5]. E. O. van Z., 63J. Landarbeiter. 1885 (172). — Heftige Contusionen des linken Kniegelenks. — ? — Myxom der linken Praepatellargegend. Vor dem linken Knie befindet sich eine 20 Ctm. lange, 18 Ctm. breite, theilweise ulcerirte und bedeutende Massen stinkender seröser Flüssigkeit absondernde Geschwulst, deren grösster Umfang 62 Ctm. beträgt. Die seitlichen Partien der rundlichen, einigermaassen pilzförmigen Geschwulstmasse ragen nach allen Seiten, vorzugsweise nach unten, nach dem Fusse zu, über die relativ kleine Anheftungsfläche des Tumors hinaus. — Die Entstehung der schon vor reichlich 2 Jahren wahrgenommenen Geschwulst führt Patient auf wiederholte Stösse mit einem Holzeimer, den er beim Tränken des Rindviehes benutzte, zurück. Der scharfe Rand dieses, von einem zu besorgenden Kalbe mehrmals umgeworfenen Eimers hatte ihn 2mal gerade gegen die linke Kniescheibe und zwar recht heftig getroffen. Wenige Tage nach der 2. Contusion bemerkte er zufällig die präpatellare Anschwellung, welche sich stetig vergrösserte. — Am 14. 1. 1885 Exstirpation. Tod am 28. 1. 1885 an hypostatischer rechtsseitiger Pneumonie.

411. [6]. 28jährige Frau. (173). — Schwere äussere Gewalteinwirkung vor 9 Jahren. — ? — Myxoma fibromatosum und Lipom der linken Niere. Die im unteren Theile des Hypogastrium, rechts von der Mittellinie fühlbare, grosslappige, feste Geschwulst ist bei gelindem Druck wenig empfindlich, fluctuirt nicht. Die exstirpirte Geschwulst war eine Mischform von einem Myxoma fibromatosum und einem Lipoma. — Erst $1^1/_2$ Jahre nach dem Trauma hörten

die Schmerzen und die Paraplegie vollständig auf. Patientin heirathete in ihrem 23. Jahre und hat 3 Kinder geboren; seit 2 Jahren keine Conception mehr. Im September 1887 beobachtete sie eine allmälig zunehmende Geschwulst im unteren Theile des Hypogastrium. — Exstirpation der 10 Kilo wiegenden, von der linken Nierenkapsel ausgehenden Geschwulst. Patientin am 26. Tage entlassen. Innerhalb eines Jahres Rückfall mit allmälig sich entwickelnder, colossaler Auftreibung des Bauches.

412. [7]. Wilhelm Strickert, 16 J. 1888 (174). — Trauma vor 6 Jahren. — ? — Myxom der rechten Orbita. Im unteren äusseren Theile der rechten Orbita ein ca. wallnussgrosser Tumor, welcher den Bulbus nach oben und innen verdrängt und leichten Exophthalmus bewirkt. Die Geschwulst ist weich, elastisch, mit der Haut nirgends verwachsen. Bulbus intact. — Angeblich nach Trauma vor 6 Jahren entstand eine langsam wachsende Geschwulst unter dem rechten Auge. — 6. 7. 1888 Entfernung des Tumors. Patient wird am 3. 9. geheilt entlassen. Mikroskopischer Befund: Reines Myxom mit dem lappigen, traubenbeerartigen Bau des orbitalen Fettes.

413. [8]. A. K., Steinträger. 1890 (175). — Verbrennung der Hornhaut des rechten Auges durch gelöschten Kalk im December 1886. — ? — Myxom der Cornea. Auf der Hornhaut befindet sich eine weisse, kegelförmige Geschwulst, mit glatter Oberfläche, die beinahe die ganze Hornhaut einnimmt. Auf den Schnitten nimmt die Neubildung fast die ganze Dicke der Hornhaut ein; die letztere beträgt mit der Neubildung zusammen 3,5 Mm. — Dem Patienten war am 3. 12. 1886 gelöschter Kalk in das rechte Auge gespritzt. In der Hornhaut entstand Eiterung, die man mittelst Cauterisation behandelte. Trotz der Behandlung vereiterte die Hornhaut fast ganz und war am 1. 2. 1887 bis auf eine schmale Randzone vollständig narbig. — Im April 1890 Enucleatio bulbi.

Chondrom.

Tabelle No. 20. 27 Fälle: 21 Männer, 6 Weiber.

414. [1]. 32jähriger Arbeiter. 1870 (176). — Fall eines Sackes Getreide von einem Wagen herab auf die Brust vor 3 Jahren. — 1867. 29 J. — Enchondrom des Brustbeins. Die Geschwulst entspringt von dem linken Rippenknorpel und dem Sternum; sie hat eine gelappte, höckerige Oberfläche. Der grösste Längsumfang beträgt 33 Zoll, der grösste Breitenumfang 25 Zoll. — Patient bemerkte nach einigen Wochen an der getroffenen Stelle eine Geschwulst, welche schmerzhaft wurde und an Umfang immer zunahm. Der Tod erfolgte am 16. 5. 1870. Mikroskopischer Befund: Das Knorpelgewebe ist theils wohl erhalten, theils cystisch degenerirt.

415. [2]. 40jähriger Mann. (65). — Contusion des Hodens. — $^3/_4$ Jahre später. — Enchondrom des Hodens. — Patient hatte 3 Jahre vor der Aufnahme in die Klinik eine heftige Contusion des Hodens erlitten.

416. [3]. 15 J. Knabe. 1871. (65). — Trauma. — ? — Enchondroma metacarpi V. dextr.

417. [4]. Margarethe K., 17 J. Magd. 1871 (177). Schlag auf das linke Schienbein durch Fall in einem Keller vor 2 Jahren. — Gleich darauf. 1869. 15 J. — Enchondrom der linken Tibia. Aus Faser-, Hyalin- und Schleimknorpel bestehend, mit Verknöcherung. Die grösste Peripherie des Unterschenkels misst in der Gegend der Wade 54 Ctm. Die Haut ist glänzend, über der Geschwulst verschieblich. — Angeblich entstand sofort nach dem Falle ein kleiner unverschiebbarer Knoten, ungefähr handbreit unter dem Knie. Dieser Knoten wurde immer grösser, besonders nachdem Patientin von Neuem gefallen war. — Amputation des Oberschenkels im Juni 1871. Tod nach 13 Monaten in Folge von metastatischer Enchondrombildung im Becken und in den Lungen.

418. [5]. 21 J. Mann. 1872 (65). — Wurf mit einer grossen Kartoffel gegen den linken Zeigefinger. — 1860. 9 J. — Enchondroma phal. I. et III. dig. indic. sin.

419. [6]. 20 J. Mann. 1873 (65). — Fall auf die linke Hand. — 1859. 6 J. — Enchondroma dig. III. et V. manus sin.

420. [7]. C. B., 17 J. 1873 (178). — Fall eines schweren Steines auf den rechten Fuss vor 7 Jahren. — Gleich darauf. — Enchondroma ossi metatarsi primi dextri. Harter, hühnereigrosser Tumor. Haut an 2 Stellen ulcerirt. — Nach der Verletzung bildete sich ein Abscess in der Gegend des Köpfchens des I. Metatarsus. Auch nach der Heilung desselben blieb eine Anschwellung, die allmälig zunahm. Nov. 1872 neuer Abscess, welcher durchbrach und wieder zuheilte. Aufnahme am 30. 1. 1873. Exstirpation des Tumors mit Resektion des erkrankten Theiles vom I. Metatarsus. Nach 6 Wochen wurde der Pat. geheilt entlassen.

421. [8]. August Schneider, 46 J. 1873 (57). — Heftiger Fall auf das rechte Kniegelenk im Frühjahre 1872. — 1872. 45 J. — Enchondroma sarcomatosum myxomatodes capit. tibiae et membranae synovialis genu. Caput tibiae um mindestens das Dreifache vergrössert und namentlich dem Condyl. ext. entsprechend erhebt sich eine flache, blaurothe, pseudofluctuirende Geschwulst. Haut über der unteren Hälfte des Gelenks stark braun pigmentirt. — Pat. begann zuerst im Frühjahr 1872 über Schmerzen im rechten Knie zu klagen. Ein Vierteljahr darauf trat am Condyl. ext. tibiae dicht unter der Gelenkspalte unter zunehmenden Schmerzen ein flacher Buckel hervor, der rasch wuchs. Das Gelenk stellte sich in Flexion. Am 6. 8. 1873 Amputatio femor. dextri etwas über der Mitte; Nachblutungen. Am 3. 9. nach lange anhaltendem Collaps Tod.

422. [9]. Georg Sch., 65 J. (179). — Trauma. — Seit 35 Jahren bestehend. — Osteochondrom am Ulnarrande der Mittelhand; von beinahe Mannsfaustgrösse. — Exstirpation. Heilung nach 6 Wochen.

423. [10]. Benedict Ballmoos, 40 J. Polizeidiener. 1875 (176). — Fall von einem Baume im Jahre 1870; dabei Bruch der 2. rechten Rippe. — Enchondroma cysticum der Rippen. Die colossale Geschwulst nimmt die ganze rechte vordere und seitliche Thoraxpartie ein. Von der Axilla zum unteren Ende der Geschwulst beträgt die Wölbung 50 Ctm., von vorn nach hinten 68 Ctm., der

Umfang der Basis 90 Ctm. Consistenz prall; Fluktuation und in der Querausdehnung deutliches Wellenschlagen. — Bald nach dem Falle war an der Bruchstelle eine ungefähr baumnussgrosse, feste Geschwulst fühlbar, die ungefähr in der Mammillarlinie ganz fest auf der 2. Rippe sass; schon Neujahr 1875 hatte der Tumor die gegenwärtige Grösse erreicht. 2. 2. 1875 Punktion; in 1 Stunde werden ca. 3500 Grm. einer bräunlichen, fadenziehenden, fast gallertigen Flüssigkeit entleert. 8. 2. Geschwulst nahezu so gross wie vor der Punktion. 22. 2. wieder Punktion; Entleerung von 2250 Grm. Flüssigkeit. 25. 2. wird Pat. gebessert entlassen; stirbt am 30. 5. 1875.

424. [11]. 22jähr. Mädchen (180). — Pat. wurde vor 7 Jahren von einer Eisenplatte am Fusse getroffen. — Bald nachher. — Enchondrom des Fusses. Die unregelmässige, gelappte Geschwulst ist hart, unbeweglich, sehr schmerzhaft. — Exstirpation der Geschwulst, die vom peripheren Ende des 5. Metatarsalknochens ausgegangen $1^1/_2$" im grössten Durchmesser mass.

425. [12]. 15jähr. Mädchen (181). — Trauma des rechten Schienbeins. — Vor 3 Monaten. — Enchondrom der rechten Tibia. Chondroma osteoides mucosum, vom Periost ausgegangene Cyste. — Anfangs langsam, später schnell wachsende Geschwulst. 2 Jahre nach dem Trauma Amputatio femoris.

426. [13]. 30jähr. Mann (182). — Contusion des Unterschenkels ohne Fraktur. — 4 Monate später. — Enchondrom des oberen Drittels der Fibula. Cysten. Keine Spur von Sarkom. — Die Geschwulst war in 8 Monaten zu 65 Ctm. Umfang gewachsen. Amputation. Heilung.

427. [14]. 25jähr. Mann (104). — Schlag auf den linken Hoden vor 2 Jahren. — Unmittelbar nach dem Schlage. 23 J. — Chondroma testis sin. Unter normaler Haut grosse ovale, platte, pralle Geschwulst des Hodens, vorn mit einer knorpelharten Stelle. Druck nicht sehr empfindlich. Samenstrang normal. Durchmesser des Tumors: senkrechter $10^1/_2$ Ctm., horizontaler $6^1/_2$ Ctm. — Pat. hatte vor 2 Jahren in Folge eines Schlages auf den linken Hoden heftige Schmerzen bekommen; am anderen Tage war letzterer angeschwollen und wurde im Laufe der nächsten Wochen härter. Die Schmerzen hörten nach 8 Tagen auf. Aber nach 9 Wochen traten sie nach einem Marsche wieder ein und die Schwellung nahm zu. Exstirpation.

428. [15]. August Bosse, 27 J. 1878 (34). — Quetschung der Hand vor 4 Jahren. — Vor $^1/_2$ Jahre. 26 J. — Enchondrom der Hand. Wallnussgrosses Enchondrom des 5. Metakarpalknochens. — Jan. 1878 Exarticulatio digit. V. et ossis metacarpi V. 3. 2. 1878 entlassen. Lebt gesund und ohne Recidiv Juli 1880.

429. [16]. Carl H., 59 J. 1878 (178). — Fall auf die linke Hand im 8. Lebensjahre. — ? — Enchondrom der I. Phalanx des IV. Fingers links. Wallnussgrosser, harter Tumor. — Bei dem Falle brach sich der Pat. die I. Phalanx des IV. Fingers. An der Frakturstelle entwickelte sich seitdem eine feste Anschwellung, welche stetig wuchs, bis Pat. in das Mannesalter trat. 11. 4. 1878 Exarticulation des Fingers. Entlassen am 13. 5. 1878.

430. [17]. 51jähr. Mann (183). — Hufschlag in die linke untere Beckengegend vor 5 Jahren. — Bald darauf. — Enchondrom des Os pubis. Kinds-

kopfgrosser Tumor, der mit breitem Stiele auf dem Schambein sitzt und sich unter die Adductoren erstreckt. — Sehr bald nach dem Trauma zeigte sich eine kleine Geschwulst, die allmälig wuchs. Exstirpation. Heilung in 3 Wochen.

431. [18]. Wilhelm L. (178). — Fall und dabei Verletzung der Gegend der rechten Skapula und des Handgelenks vor 1 Jahre. — Vor 1 Jahre. — Osteochondrom der rechten Skapula. Harte, zweifaustgrosse Geschwulst; auch am Handgelenk ein kleiner Knochenvorsprung. Ebensolche Exostosen auch an der linken Tibia. — Die dem Falle unmittelbar folgenden Beschwerden gingen rasch vorüber. Es bildete sich aber nun in der rechten Skapulargegend eine harte, allmälig wachsende Geschwulst. Weitere Notizen fehlen.

432. [19]. 16jähr. Mädchen. 1882 (184). — Quetschung der Zehe, bei welcher sich der Nagel ablöste. — 1881. 15 J. — Osteochondrom am Nagelglied der grossen Zehe. Haselnussgrosse, höckerige, der Phalanx breit aufsitzende, oberflächlich ulcerirte, harte Geschwulst. — Abtragung der Geschwulst im Niveau der Phalanx mit einer Knochenscheere. Heilung. Mikroskopischer Befund: Knorpelzellen, an der Peripherie Knochenkörperchen; an einzelnen Stellen Verkalkung.

433. [20]. 40jähr. Mann (185). — Trauma vor 10 Jahren. — ? — Enchondrom des linken Femur. Die Geschwulst wiegt $94^1/_2$ Pfund; der Pat. selbst 85. — Exarticulation im Hüftgelenk; Heilung in 5 Wochen. Der Pat. erlag 3 Monate nach der Operation einer Pneumonie.

434. [21]. Ignaz Väht, 36 J. Polizeidiener. 1885 (186). — Vor 6 Jahren Beschädigung des rechten Armes (Verrenkung) beim Arbeiten. — 1879. 30 J. — Chondro-Fibroma cysticum des rechten Oberarmes. Der Tumor misst von oben nach unten 113 Ctm.; der Umfang beträgt 96 Ctm., der des Ellenbogens 23 Ctm., der des Schultergelenkes 51 Ctm. Consistenz verschieden an verschiedenen Stellen: von Knorpelhärte bis zu deutlicher Fluktuation. Gewicht des Tumors 3) Kilo. — Ungefähr im oberen Drittel des rechten Oberarmes bemerkte Pat. vor 6 Jahren eine sehr harte Anschwellung, welche schmerzlos entstand, schmerzlos und langsam wuchs. Seit 2 Jahren hindert ihn die Geschwulst am Arbeiten. Im letzten Jahre soll das Wachsthum sehr beträchtlich gewesen sein. Am 21. 1. 1885 Exarticulation des Armes. Pat. verliess am 24. 2. 1885 geheilt die Klinik; befindet sich im November vollkommen wohl, ohne Recidiv.

435. [22]. H. Mützel, 42 J. Bauer. 1885 (187). — Vor 15 oder 16 Jahren Stoss mit einem schweren Stück Holz unterhalb des linken Schulterblattes. Vor 5 oder 6 Jahren ein zweites Trauma. — 1870. 27 J. — Chondrom der Rippen. Die linke hintere und seitliche Brustgegend, ebenso die linke Lumbalgegend ist von einem grossen, längsovalen Tumor eingenommen, welcher von der 7. Rippe bis zur Crista ilei und zur Spina ilei ant. herabreicht, sich bis über die linke Axillarlinie hinauserstreckt und bis auf 3 Ctm. an die Proc. spinosi der Wirbelsäule reicht. Consistenz im Ganzen elastisch hart, Oberfläche glatt. Mikroskopischer Befund: Osteochondroma myxomatosum. — Vor 15 oder 16 Jahren soll sich nach einem Stosse unterhalb des linken Schulterblattes eine hühnereigrosse Geschwulst entwickelt haben; dieselbe vergrösserte sich etwas im Laufe der Jahre ohne Beschwerden. Der Tumor fing schneller an zu

wachsen, als Pat. vor 5 oder 6 Jahren mit einem Sack voll Birnen von einem Baume herabgefallen und mit der Geschwulst auf den Sack aufgeschlagen war. Am 21. 2. 1885 Exstirpation des Tumors; von der 9., 10. und 11. Rippe wurden je 11 Ctm. lange Stücke und ein entsprechendes Stück der Pleura entfernt. Heilungsverlauf günstig. Pat. wurde am 4. 3. entlassen.

436. [23]. Michael Berglehner, 54 J. 1886 (167). (Patholog. Institut München). — Auffallen eines $^1/_2$ Ctr. schweren Balkens auf den rechten Fuss. — 1881. 49 J. — Chondrom des Metatarsus der rechten grossen Zehe. Faustgrosse Geschwulst. — Nach Angabe des Pat. hatte die Geschwulst sicher einige Wochen nach dem Trauma begonnen. Am 20. 2. 1886 Operation.

437. [24]. N., 47 J. Steuermann. 1886 (188). — Im Jahre 1878 Fall und heftige Quetschung des linken Knie- und linken Schultergelenks. Im Jahre 1883 wieder Fall auf die linke Schulter. — 1878. 39 J. — Enchondroma myxomatodes des linken Schultergelenks. Befund im Jahre 1880: Die Fossa infraclavicularis ist in ihrer ganzen Ausdehnung prominent, besonders in der Gegend des Proc. coracoideus. Es lässt sich hier ein Tumor von fast weicher Consistenz abfühlen; gegen das Schultergelenk hin giebt er keine ganz scharfen Grenzen zu erkennen. Die aufgelegte Hand fühlt undeutliche Fluktuationen. Nach der mikroskopischen Untersuchung hat man es mit einer multiplen Enchondrombildung zu thun. Befund im Jahre 1886: Mehr als mannskopfgrosser Tumor in der linken Schlüsselbeingegend. — Im Jahre 1878, 6 Monate nach dem Falle, traten Schmerzen im linken Schultergelenk auf; im Jahre 1879 wölbte sich die Gegend unter dem linken Schlüsselbein vor. Im Febr. 1880 Resectio capitis humeri und Exstirpation des Tumors. Ende April wurde Pat. mit beweglichem Arm entlassen. Um Weihnachten 1883 fiel er wieder auf die linke Schulter. Bald bemerkte Pat. wieder eine Schwellung in der Schlüsselbeingegend, welche langsam und gleichmässig wuchs. Am 9. 12. 1886 Operation: Auslösung der Scapula aus ihren Weichtheilverbindungen, Abhebung der Geschwulst mit der ganzen Extremität, der Skapula und dem grössten Theile der Clavicula vom Rumpfe. Am 25. 1. 1887 Pat. geheilt entlassen; über 1 Jahr nach der Operation vollkommen wohl, ohne Recidiv.

438. [25]. Sch. R., 46 J. Tagelöhnersfrau. 1888 (189). — Im Jahre 1887 Verletzung durch einen schlechten Tritt. — 1887. 45 J. — Enchondroma ossis ilei dextri. Mannskopfgrosse, höckerige, harte Geschwulst, die dem rechten Darmbeinkamm fest aufsitzt, dicht über der Spina ant. sup. beginnt und sich bis zur Symphysis sacro-iliaca ausdehnt. Ihre obere Grenze überragt weit den Darmbeinkamm, ihre untere Grenze befindet sich 4 Ctm. oberhalb des Trochanter major. Die Geschwulst erweist sich als viellappiges, hyalines Enchondrom. — Pat. erkrankte in ihrem 10. Lebensjahre plötzlich an Krämpfen in der linken oberen und unteren Extremität. In Folge dieser Erkrankung blieben diese beiden Extremitäten im Wachsthum zurück. Vor 1 Jahre traten nach einem schlechten Tritte Schmerzen in der rechten Hüfte auf. Nach einigen Wochen bemerkte Pat. daselbst eine Geschwulst, welche sehr langsam wuchs. Am 23. 2. 1888 subperiostale Ausmeisselung der Geschwulst. Nach Bericht vom 23. 2. 1890 befindet sich die Frau ganz wohl; ohne Recidiv.

439. [26]. 28jähr. Mädchen. 1889 (190). — Stoss gegen die Brust. — Unmittelbar darauf. — Enchondrom des Brustbeins. Hühnereigrosse Geschwulst, die am oberen Ende des Brustbeins sitzt, etwas links von der Mittellinie, und bis zum Schwertfortsatze reicht. Ihre Oberfläche ist leicht höckerig, ihre Consistenz hart, knorpelartig. Sie ist mit dem Knochen fest verwachsen. Die Haut darüber ist vollständig unverändert. — Bei dem Stosse gegen die Brust fühlte Patientin ein Krachen; schon 2 oder 3 Tage darnach bemerkte sie am oberen Ende des Brustbeins eine haselnussgrosse Geschwulst, die langsam wuchs. Entfernung der Geschwulst. Patientin, geheilt entlassen, tritt am 10. 12. 1888 mit Recidiv wieder ein. Resektion des Brustbeins. Patientin, am 24. 1. 1889 entlassen, musste sich am 2. 8. 1889 abermals 3 kleinere Recidive entfernen lassen. Auch diese zeigten mikroskopisch den Bau des Enchondroms.

440. [27]. 28jähr. Maurer. 1889 (50). (Patholog. Institut München). — Trauma am rechten Fusse vor 2 Jahren. — Bald darauf. — Enchondrom des rechten Fusses. Ungefähr wallnussgrosser Tumor von derber Consistenz, glatter Schnittfläche und hyalinem Aussehen derselben. — Bald nach dem Trauma, welches dem Pat. während der nächsten 3 Wochen Schmerzen verursachte, entstand eine kleine Geschwulst, welche sich allmälig bis zur heutigen Grösse ausgebildet hat. Am 25. 9. 1889 Operation.

Osteom.

Tabelle No. 21. 18 Fälle: 14 Männer, 3 Weiber, 1 unbestimmt.

441. [1]. Johann P. 1870 (58). — Wurde im Mai 1869 von einem Pferde getreten. — 1869. — Osteom der rechten grossen Zehe. — Kleiner Knochenauswuchs, welcher den Nagel verdrängt. — Abtragung mit einer Knochenzange. Heilung.

442. [2]. ? (191). — Fall vor 4 Wochen. — Gleich darauf. — Submuskuläres Osteom der Ellenbogenbeuge. 6 Ctm. im Durchmesser haltende Geschwulst, bei Beugung im Ellenbogen beweglich, bei Streckung unbeweglich. — Der Ausgangspunkt war die Sehne des Brachialis int., resp. die vordere Kapselwand. Obwohl in dieser ein kleines Fragment zurückgelassen werden musste, erfolgte Heilung.

443. [3]. 18jähr. Bauer. (192). — Vor 5—6 Jahren Schlag mit dem Peitschenstiel auf das linke Auge. — Vor 3 Jahren. 15 J. — Osteom des Sinus frontalis sin. Hühnereigrosse, fast durchaus elfenbeinharte Geschwulst, die am inneren Theil des Daches der linken Orbita festzusitzen scheint und den Bulbus verdrängt. Oberfläche höckerig. — Abmeisselung des Tumors. Am 5. Tage trat unter sehr heftigem Erbrechen Meningitis auf. Am 10. Tage Tod. — Die Geschwulst wog 78 Gr.; Ausgangspunkt war der Boden des Sinus frontalis.

444. [4]. Johanna B., 26 J. 1875 (58). — Stoss im Jahre 1874. — 1874. 25 J. — Osteom des rechten Fusses. Stark wallnussgrosse Geschwulst am Köpfchen des Metatars. I. dext. — Resection am 3. 2. 1875. Heilung.

445. [5]. 39jähr. Mann. (193). — Heftiger Schlag gegen den Ober-

kiefer im 8. Lebensjahre. — ? — Osteom des Oberkiefers. Der Tumor umfasste den ganzen Oberkiefer, besonders hypertrophisch erscheint der Nasen- und Augenhöhlenfortsatz. Das Antrum ist aufgehoben. — Die nach dem Schlage zurückgebliebene distincte Härte nahm allmälig an Grösse zu. Die Geschwulst war besonders gegen die Orbitalwand hin gewachsen und hatte das Auge vorgetrieben. Resection mit gutem Ausgang.

446. [6]. Heinrich Schirrmann, 18 J. 1878 (34). — Fall eines Steines auf die rechte grosse Zehe. — 1877. 17 J. — Osteom der rechten grossen Zehe. — Abtragung der zum Theil knorpeligen Geschwulst. 21. 9. 1878 entlassen. Wunde bald geheilt; sonst ungeheilt geblieben; geht beständig mit Schmerzen. 15. 7. 1880.

447. [7]. Emil Römer, 16 J., Fabrikarbeiter. (54). — Fall vor 5 Jahren. — Vor 3 Jahren. 13 J. — Exostosis cartilaginea an der unteren Epiphyse der rechten Tibia. Apfelgross. — 2 Jahre nach dem Falle traten Schmerzen im rechten Fussgelenk auf; die Tibia wurde dicker. Seit 4 Wochen rapides Wachsthum.

448. [8]. Joseph Reinbold, 11 J. (54). — Fall von einem Baume herab. — Bald darauf. — Erbsengrosse Exostose am hinteren Rand des Acetabulum coxae dextr. — Einige Wochen nach dem Falle Schmerzen im rechten Hüftgelenk.

449. [9]. Jacob Bonnert, Steinbrecher. (54). — Aufheben einer schweren Last. — Vor 4 Wochen. — Exostose an der linken Tibia. — Die Geschwulst war schmerzhaft.

450. [10]. Eduard Pantzer, 20 J., Bauer. (54). — Tritt auf die rechte grosse Zehe. — ? — Exostose an der rechten grossen Zehe. — Entstand nach einem Tritt auf die Zehe und folgender Excision des Nagels.

451. [11]. Ferdinand B., 21 J., Knecht. 1887 (194). — Hufschlag gegen die Vorderfläche des rechten Armes vor 6 Wochen. — Unmittelbar darauf. — Osteom des rechten Oberarmes. An der Innenseite fühlt man eine unregelmässige, platte, ca. 12 Ctm. lange, knorpelharte, auf der Unterlage federnde Spange. — Der Arm schwoll nach dem Schlage unter den Zeichen eines Blutergusses an und konnte weder völlig gebeugt noch völlig gestreckt werden. — Am 13. 5. 1887 Entfernung des ossificirten Brachialis int. in Zusammenhang mit dem Periost. Es bildet sich eine Beugecontractur aus. Patient wird vorläufig entlassen.

452. [12]. 37jähr. Rittmeister. (195). — Unfall beim Reiten. — Bald darauf. — Osteom des Musc. adductor longus. $5\frac{1}{2}$—$6\frac{1}{2}$ Ctm. unter der linken Inguinalfalte markirt sich eine kleine Erhöhung in der Haut der vorderen Innenseite der Hüfte. Verursacht wird dieselbe durch das scharfe Ende eines an die Beckenknochen beweglich befestigten knöchernen Blättchens. — Patient verspürte plötzlich heftigen Schmerz in der Leistengegend, nachdem er zu Pferde über einen Graben gesetzt. Unter ständigen Schmerzen bemerkte Patient selbst die Entwickelung einer knochenharten Geschwulst in der linken Inguinalfalte in den nächsten Monaten. — Entfernung des Osteoms; an dem ganzen inneren Rande desselben sind Fasern des Musc. adductor longus befestigt.

453. [13]. 17jähr. Mädchen. (196). — Im 11. Lebensjahre Fall mit dem Gesicht auf harten Steinboden. — Vor $4^1/_2$ Jahren. — Osteom der Nasenhöhle. Die von Schleimhaut überkleidete Geschwulst, welche eine vollkommene Unwegsamkeit bewirkt, ist sowohl von vorne als auch hinten über dem weichen Gaumen fühlbar. Die Geschwulst wog ca. 70 Gr. — Seit dem Falle bot Patientin eine leichte Schwellung der Nase dar, die etwa $4^1/_2$ Jahre später stärker zuzunehmen begann und seit dieser Zeit auch mit einer immer mehr sich bemerkbar machenden Verstopfung der rechten Nasenhöhle verbunden war. Exstirpation der Geschwulst. Vollkommene Heilung, kein Recidiv.

454. [14]. Friedrich Zühr, 35 J., Arbeiter. 1889 (174). — Verwundung am linken Oberschenkel, durch Hufschlag, Ende December 1888. — Anfang 1889. 35 J. — Osteom des linken Oberschenkels. An der Aussenseite im unteren Drittel eine hühnereigrosse Anschwellung von knochenharter Consistenz; geringe Verschieblichkeit gegen den Femurschaft. — Die Wunde heilte innerhalb 14 Tagen, es blieb jedoch eine Anschwellung bestehen, die härter und schmerzhaft wurde. — Am 26. 1. 1889 Excision. 15. 2. Patient geheilt entlassen. 4. 4. Recidiv an gleicher Stelle operirt.

455. [15]. Wilhelm Schult, 19 J. 1889 (194). — Hufschlag gegen den rechten Oberschenkel vor 3 Wochen. — Unmittelbar darauf. 1889. 19 J. — Osteom des rechten Oberschenkels. In der Mitte des Oberschenkels handflächenbreite, ungefähr 10 Ctm. lange, harte Geschwulstmasse, welche der Vorderseite des Femur fest aufsitzt. Oberfläche uneben. — Am 12. 12. 1889 Exstirpation der Geschwulst. Heilung.

456. [16]. Junger Husar. (197). — Verrenkung des rechten Ellenbogengelenks beim Sturz vom Pferde. — Bald darauf. — Osteom des rechten Vorderarms. 4 Ctm. hohes Osteom von Pyramidenform; ausserdem am Condyl. ext. humeri eine Exostose von 4 Ctm. Höhe und Breite. Flexion und Extension beschränkt. — Bald nach dem Sturze bildete sich ein ausgedehntes Hämatom des Musc. brach. int., der an seiner Infectionsstelle zerrissen war. Lange Behandlung des Armes mit Massage. Nach 3 Monaten an Stelle des Hämatoms ein Osteom. — Resection verweigert.

457. [17]. 20jähr. Mann. 1890 (194). — Hufschlag gegen den Oberschenkel; vor 4 Wochen. — Unmittelbar darauf. 20 J. — Osteom des linken Oberschenkels. Handflächengrosse, harte Geschwulst in der Muskulatur des linken Musc. quadriceps. — 4 Wochen nach dem Unfall, als der Kranke sich vorstellte (Januar 1890), war die Bewegungsbeschränkung sehr ausgedehnt. Patient entzog sich der Behandlung.

458. [18]. 16jähr. Mädchen. 1892 (52). (Patholog. Institut München). — Entfernung des Nagels. — Vor 4 Wochen. — Osteom der Zehe. — Nach Entfernung des Nagels in 4 Wochen gewachsen. — Operation am 23. 3. 1892.

Angiom.

Tabelle No. 22. 5 Fälle: 2 Männer, 3 Weiber.

459. [1]. Euphrosine J., 35 J. 1872 (58). — Fall auf die Nase. — 1852. 15 J. — Angiom der Nase. Pulsirende Anschwellung, welche die Nase um

das Doppelte vergrössert erscheinen lässt und derselben ein adlerschnabelähnliches Aussehen giebt. Die Geschwulst lässt sich fast ganz zusammendrücken, besteht aus stark pulsirender Arterie und sehr erweiterten Venen (Angioma arterio-venosum racemosum). — Die Anschwellung entstand vor 20 Jahren, einige Zeit nach einem Fall auf die Nase. Patientin will sich keiner operativen Behandlung unterziehen.

460. [2]. Johanna P., 20 J. (58). — Fall auf den Vorderarm im Alter von 14 Tagen. — Bald darauf. — Angiom des linken Vorderarms. Die ganze Gegend zwischen Ellenbogengelenk und Hand ist von einem zum Theil tief liegenden cavernösen Tumor eingenommen. Die Knochen sind intakt, nicht usurirt. — Patientin fiel im Alter von 14 Tagen aus dem Bett und brach den Vorderarm. Bald darauf entwickelte sich an der Volarfläche des linken Vorderarms eine schmerzlose, blaue Anschwellung. Bei Einwickelung mit elastischen Binden verschwindet der Tumor vollständig, doch wird das nie lange ertragen.

461. [3]. Wilhelm M., 41 J. 1876 (58). — Vor 25 Jahren viele kleine Verletzungen an der rechten Hand durch eine Pulverexplosion. — Unmittelbar darauf. 1851. 16 J. — Angiom der rechten Hand. Zusammenhängende cavernöse Geschwülste am 2. und 3. Finger der rechten Hand; einzelne blaue, weiche Punkte derselben dem Aufbruch nahe. — Als die Wunden geheilt waren bemerkte Patient an dem oberen Theil des 2. und 3. Fingers der rechten Hand blaue Punkte, die sehr langsam grösser wurden. Am 12. 10. 1876 mehrfache elliptische Excisionen. Heilung mit Erhaltung der Beweglichkeit der operirten Finger.

462. [4]. S. Fischer, 17 J. Schneider. (54). — Verwundung der Oberlippe durch Fall vor 3 Jahren. — Vor 1 Jahre. 16 J. — Angiom der Wangenschleimhaut. — Patient fiel vor 3 Jahren auf ein kantiges Eisenstück und zog sich eine Wunde der Oberlippe zu. Seit einem Jahre umgiebt die Geschwulst die Oberlippe.

463. [5]. Frau D. T., 24 J. 1885 (172). — Vor 5 Jahren Verwundung an der Stelle der Affection durch Fall beim Schlittschuhlaufen. — 1880. 19 J. — Angiom der linken Praepatellargegend. Weiche, bläuliche Geschwulst vor der linken Kniescheibe. Mikroskopischer Befund: Einfach hyperplastisches Capillar-Angiom. — Durch den Unfall war zu jener Zeit auch eine harte, rundliche Anschwellung vor dem unteren Theile der linken Kniescheibe entstanden, welche jedoch den Gebrauch des Beines nicht weiter beeinträchtigte. Diese Geschwulst war fast vollständig zum Verschwinden gebracht worden; seit einigen Monaten hatte sich dann eine ziemlich rasch wachsende Geschwulst an der bekannten Stelle entwickelt. 17. 1. 1885 Exstirpation, Heilung.

Myom.

464. [1]. ? Knabe. (198). — Trauma des Hodens vor 18 Monaten. — In der letzten Zeit. — Leiomyoma testis. Im Anfang des Samenstrangs findet sich ein Myom, besonders des Vas deferens. Die glatten Muskelfasern des Samenstrangs sind an der Austrittstelle aus dem Hoden so beträchtlich ver-

mehrt, dass dadurch eine Geschwulst zu Stande kommt. Die Muskelneubildung erstreckt sich auf die Gefässmuskulatur der Arterien und Venen, auf die Albuginea, auf das Corpus Highmori und auf die obliterirten Epididymis-Canäle. — Patient nahm in der allerletzten Zeit Schwellung und Schmerzhaftigkeit des Hodens wahr. Die Operation zeigte Verwachsung der Scheidenhaut, Verdickung und Verhärtung derselben. Der Hoden selber gesund bis auf die Umgebung des Hilus, wo die Gefässe beträchtlich erweitert und Blutungen zu constatiren waren. Epididymis atrophisch.

465. [2]. B. J., 69 J. 1883 (199). (Patholog. Institut München). — Pferdehufschlag in die Regio hypogastrica zur Zeit der Eiberufung zum Militär. — ? — Fibroma-Myoma adenoides der Harnblase. Bei der Untersuchung in der Nierengegend ist eine Geschwulst tastbar. Hypogastrium nnd eine Zone beiderseits über den Regiones inguinales gedämpft. Sectionsbefund: Harnblase hypertrophisch und aufgetrieben; am urethralen Ende des Trigonum Lieutaudii sitzt eine glatte, kuglige, harte, taubeneigrosse Neubildung; die Prostata ist vergrössert. Oberfläche der Geschwulst glatt. — Patient giebt an, schon seit 18 Jahren unterleibsleidend zu sein. Nach dem Hufschlage hatte er immer an leichten Schmerzen in der Regio hypogastrica zu leiden. Seit 18 Jahren nahmen die Beschwerden immer mehr zu: habituelle Obstipation und Beschwerden beim Uriniren. Tod des Patienten am 30. 1. 1883.

Gliom.

Tabelle No. 23. 11 Fälle: 10 Männer, — Weiber, 1 unbestimmt.

466. [1]. 38jähr. Mann. (200). — Trauma des Kopfes. — ? — Gliome im rechten Temporal- und Parietallappen. — Rechtsseitige Kopfschmerzen am Os parietale. Schwindel. Convulsionen. Keine Lähmung zu Anfang, später linksseitige Paralyse. Neuritis opt. Imbecillität. Gedächtnisschwäche.

467. [2]. 16jähr. Mann. 1876 (201). — Starke Contusion und dabei vielleicht Ruptur des linken Augapfels. — ? — Gliom des linken Auges. Enorm grosses, ulcerirendes Gliom, welches vom linken Auge ausgehend, über Stirn, Schläfe nnd Wange ragt. — $^3/_4$ Jahre Vernachlässigung trotz andauernder Schmerzen. Nach der Operation erst Heilung, dann Tod in Folge eines ähnlichen Tumors im Gehirn.

468. [3]. 10jähr. Kind. (202). — Vor einem halben Jahre wurde ein Buch gegen das rechte Auge geworfen. — Bald darauf. — Gliom der Netzhaut des rechten Auges. Der ganze rechte Bulbus ist voll von Gliommassen. — Nach dem Trauma wurde das Auge alsbald roth und lichtscheu; unerträgliche Schmerzen nach 3 Monaten, wo das Auge erblindet war. Nach 4 Wochen erkrankte auch das linke Auge an sympathischer Iridochoroiditis. Trotz sofortiger Enucleation wurde das linke Auge phthisisch. Das Kind starb einige Monate später.

469. [4]. 20jähr. Soldat. (203). — Fall vom Schwebebaum mit dem Hinterkopf auf den Boden. — ? — Myxogliom des Kleinhirns. Gänseeigrosser Tumor. Sectionsbefund: Dura hier und da mit dem Schädeldach verwachsen.

Tumor im Lob. post. inf. und semilunaris der rechten Kleinhirnhemisphäre; Hydrocephalus int., Pons und Med. obl. etwas comprimirt, Schädelknochen intact. — Seit dem Falle heftiger Hinterhauptsschmerz und Urinverhaltung, die in den nächsten Wochen permanent bleibt. Späterer Stat. praes.: Heftige Schmerzen im Hinterkopf, Nacken und Brust; Nackensteifigkeit, frequenter Puls (116), Urinverhaltung; einige Monate später Krämpfe mit Aura und spätem Bewusstseinsverlust. Tod nach $1^1/_4$ Jahren.

470. [5]. 40jähr. Mann. (204). — Kopfverletzung 1874. — ? — Gliom im rechten Stirnlappen. — Heftiger Kopfschmerz. Sensibilität normal. Epileptische Anfälle. Eigenthümlicher Gang nach links, dann nach rechts. Neuritis optica. Veränderter Charakter. Stupidität. Sprache normal. Erbrechen.

471. [6]. 11jähr. Knabe. (205). — Fall und Kopfverletzung vor $^1/_2$ Jahre. — Bald darauf. — Glioma pontis Varoli. Sectionsbefund: Glioma cysticum pont. Varoli. Erweiterung des 3. und 4. Ventrikels, sowie des Aquaeductus Sylvii, Ependymitis des 4. Ventrikels. — Patient fiel mit einem Messer in der Hand zu Boden und stiess sich dasselbe ca. 1 Zoll tief in den rechten inneren Augenwinkel. Nach 2 Monaten fühlte sich Patient wieder vollkommen wohl. Zu dieser Zeit fiel er mit einem Eimer Wasser 4 Stufen einer Treppe herunter und schlug mit der linken Schulter und Wange auf den Eimer. Nach kurzer Zeit linksseitige Extremitätenparese, linksseitige Facialislähmung. Sprachstörung, Schlingbeschwerden. Allmälige Verschlimmerung sämmtlicher Symptome; dabei Sensorium frei. Tod $^1/_2$ Jahr nach Beginn der Krankheit.

472. [7]. Wilhelm Paul, 24 J. Arbeiter. (205). — Heftiger Schlag auf den Kopf durch Auffallen einer schweren Stange vor 1 Jahre. — ? — Gliom des Pons, der Med. oblong. und der Vierhügel. Sectionsbefund: Gliomatöse Hypertrophie des Pons, der Med. obl. und der Vierhügel, besonders linkerseits. Mässige Hypertrophie der Hirnschenkel und der N. optici und oculomotorii. Schlaffe Hepatisation des linken Unterlappens; multiple hämorrhagische Infiltration mit centraler Abscedirung in der rechten Lunge. — Die Stange fiel dem Patienten auf die linke Seite des Kopfes, über und hinter das linke Ohr. Das Trauma war zunächst ohne wesentliche Folgen. Nach $^3/_4$ Jahren Parese beider Extremitäten und der N. abducens, facialis, hypoglossus der linken Seite, Stauungspapille und Taubheit derselben Seite. Allmälige Verschlimmerung sämmtlicher Symptome innerhalb 3 Monate. Der Gang wird unsicher und schwankend; das Gefühl von Benommensein und Schwindel nimmt mehr und mehr zu. Tod an Pneumonie 1 Jahr nach dem Unfall.

473. [8]. Friedrich P., 43 J. Schreiner. 1879 (206). — In den Kinderjahren Stich in die Gegend oberhalb des linken Auges und Schlag auf den Kopf. — ? — Gliom im linken Schläfenlappen. Hochgradige Erweichung des mittleren Theiles des linken Schläfenlappens. Eine bröcklige, Hirntrümmer einschliessende Masse findet sich in der Mitte und an den Rändern des Erweichungsherdes. Die Erkrankung umfasst die 4 innersten Gyri des Schläfenlappens, genau auswärts vom linken Hirnschenkel. Der grösste Theil des Tumors, welcher noch etwa 2 Ctm. rings um die erweichte Stelle herumreicht,

ist in regressiver Metamorphose begriffen und sehr gefässreich. — Patient erkrankte im September 1877 an heftiger Diphtherie. In der 3. Woche der Diphtherie wurde er von einem Schwindelanfalle, 2 Tage darauf von heftigem Kopfschmerz betroffen. Erbrechen. Lautes Stöhnen und Schreien. Klagen über Ohrensausen und Brummen im Kopfe. Mitte Januar 1878 Schlaganfall, Mitte März 2 leichtere Anfälle, je 1 im April und Juni. Am 18. 3. 1879 Aufnahme ins Hospital. Patient kann nicht stehen; Percussion des Schädeldaches sehr schmerzhaft; Function der Hirnnerven gestört. Neuritis intraocularis. Tod am 10. 5. 1879.

474. [9]. 4jähr. Knabe. (207). — Fall auf den Kopf vor 4 Monaten. — ? — Gliom der rechten Ponshälfte und der rechten, oberhalb der Pyramidenkreuzung gelegenen Hälfte der Med. oblong. — Zu Anfang kein Kopfschmerz. Schwanken beim Gehen und Stehen. Facialislähmung rechts. Parese der linken Extremitäten. Keine Veränderung des Augenhintergrundes. Psyche intact. Sprache lallend. Zuletzt Schlingbeschwerden. Erbrechen selten.

475. [10]. Friedrich B., 43 J. Architekt. 1882 (206). — Im Alter von 10 Jahren Sturz aus dem Schlitten. Vor ca. 18 Jahren Sturz von einem Gerüst und Verwundung am Hinterkopf. — ? — Gliom in dem hinteren Theil der Markmasse der rechten Hemisphäre. Hühnereigrosse Geschwulst, welche dicht hinter der postcentralen Windung beginnt, ohne die Rinde irgendwo zu erreichen, und nach hinten bis zum Praecuneus reicht. Nach innen reicht sie bis zum Thalam. opticus, und wölbt sich noch in das Hinterhorn des rechten Seitenventrikels vor. Am inneren Theil der Geschwulst liegt eine etwa taubeneigrosse Cyste; nach oben und aussen liegt noch eine kleinere Cyste. — Nach dem ersten Trauma war Patient mehrere Wochen gehirnleidend. Seit einigen Jahren leidet er hier und da an kurzdauerndem Kopfschmerz. Am 19. 6. 1881 in einem heissen Raume (Backsteinringofen) langdauernder epileptischer Anfall. Anfangs Juli Klagen über Druck auf der Stirn; zeitweise auch über Unsicherheit des linken Arms. Am 2. 8. ein zweiter epileptischer Anfall. Auffällige Schlafsucht. Wiederholte ophthalmoskopische Untersuchung resultatlos. Im Oktober linksseitige Hemiplegien, wiederholte epileptische Anfälle. Krämpfe in den rechtsseitigen Extremitäten. Tagelang Sopor und Stupor. Unwillkürlicher Abgang der Excremente. Tod am 7. 2. 1882.

476. [11]. 33jähr. Mann. (208). — Vor 6 Jahren Kopfverletzung in der linken Scheitelbeingegend durch Sturz aus einem Wagen. — ? — Gliom im linken Stirnlappen. Bei der Autopsie fand sich im Frontallappen der linken Hirnhemisphäre ein grosses Gliom, den ganzen Lappen und einen Theil des Corpus callosum einnehmend, bis nahe an den linken Seitenventrikel hinanreichend. — Patient, ein kräftig gebauter Mann, wurde kindisch und apathisch und zeigte einen deutlichen Verfall seiner geistigen Kräfte. Ab und zu epileptische Krämpfe. Trepanation an der Stelle der Verletzung etwas unterhalb des linken Tuber parietale. In der weiten Trepanationsöffnung drängt sich nach dem Einschneiden der Dura mater ein Theil des Gehirns heraus, der beim Schliessen der Wunde abgetragen werden musste. Eine Geschwulst konnte nicht gefunden werden. 38 Stunden nach der Operation starb Patient.

Neurom.

Tabelle No. 24. 8 Fälle: 5 Männer, 2 Weiber, 1 unbestimmt.

477. [1]. ? (209). — Verletzung des Vorderarmes durch Glassplitter. — ? — Neurom am Vorderarm. Erbsengrosse Geschwulst des N. ulnaris oberhalb des Carpus. — Mit dem Neurom wurde zugleich ein $1^1/_2$ Zoll langes Stück des N. ulnaris excidirt, die Nervennaht angelegt und Heilung ohne Functionsstörung erzielt.

478. [2]. 10jähr. Knabe. (210). — Verletzung am Handgelenk durch Glasscherben vor 4 Jahren. — Vor 3 Jahren. 7 J. — Subcutanes Neurom an der Vorderseite des Handgelenks. Tumor von der Grösse einer grossen Olive, sitzt in der Gegend des Lig. annulare und der weisslichen Narbe, leicht beweglich unter der bläulich gefärbten Haut. Er ist weich wie ein Lipom, enthält aber harte Kerne. — Die Wunde am Handgelenk hatte sehr stark geblutet und war erst nach 4 Monaten vernarbt. Darnach blieb die Gegend der Wunde etwas geschwollen und 5—6 Monate später bildete sich ein kleiner Tumor daselbst. — Exstirpation. Der Tumor erwies sich bei mikroskopischer Untersuchung als ein myelinhaltiges Neurom.

479. [3]. 42jähr. Frau. (211). — Heftiger Schlag gegen die rechte Wade an der Grenze des oberen Drittels auf die Vena saphen. interna. — ? — Neurom des rechten Nerv. saphenus internus. Linsengrosses, der Haut adhärirendes Knötchen, genau an der Contusionsstelle. — Infolge des Trauma entwickelt sich eine heftige Neuralgie, welche zur vollständigen Unbrauchbarkeit der Extremität führt und allen Mitteln widersteht. — $1^1/_2$ Jahre nach der Verletzung wurde das Knötchen entdeckt, durch Cauterisation zerstört und vollständige Heilung erzielt.

480. [4]. Ernst Scheele, 17 J. (212). — Vor 3 Jahren Quetschung des linken Fusses unter einer Thüre. — ? — Neurom des Nervus peroneus profundus. Eine Geschwulst an der Vorderseite des Unterschenkels, dicht oberhalb des Fussgelenks, eine ähnliche auf dem Fussrücken; ein knotiger Strang, an der 2. Zehe beginnend, verbindet die beiden Geschwülste mit einander. Ein gleicher Strang oberhalb der zuerst aufgetauchten Geschwulst. — Der Fuss wurde in der Weise gequetscht, dass sich die Thüre bis zur Gegend der Tarso-Metatarsalgelenke hinaufschob. Nach einiger Zeit zeigte sich eine Geschwulst an der Vorderseite des Unterschenkels; später entwickelten sich noch einige ähnliche. — Totalexstirpation der Geschwulst nach Durchschneidung des N. peron. prof. Heilung nach 2 Monaten vollendet. Motilität und Sensibilität im Gebiet des N. peron. prof. zeigten keinerlei Störung.

481. [5]. Junger Mann. 1881 (213). (Patholog. Institut München). — Vor $1^1/_2$ Jahren Stich im unteren Drittel der Aussenseite des linken Oberarms. — ? — Neurom des N. radialis. Die beiden Enden des durchschnittenen Nerven standen ca. 1 Ctm. von einander ab und zwischen ihren Enden befand sich Narbengewebe. Das Ende des centralen Nervenstückes war kolbig angeschwollen. — Durch den Stich wurde der Nerv. rad. gerade an der Stelle, wo er sich zwischen Supinator longus und Brachialis int. lagert, abgeschnitten. Zur Hei-

lung der entstandenen theilweisen Vorderarmlähmung am 4. 7. 1881 nach Entfernung des Neuroms Nervennaht.

482. [6]. Margarete Hemmert, 42 J. Bäuerin. (54). — Verletzung des linken Armes durch Ueberfahren. — ? — Neurom am Plexus brachialis. Eine Anzahl rosenkranzförmiger Knoten von über Erbsengrösse links. — Patientin wurde im October 1886 in der Gegend des linken Ellenbogens überfahren. Hautquetschung, Blutextravasat.

483. [7]. Anton Umhofer, 33 J. Taglöhner. 1893 (214). — Im Jahre 1881 beim Bajonetfechten Verwundung am rechten Ellenbogen. — 1891. 31 J. — Neurom des N. ulnaris. Oberhalb der Narbe, 3 Ctm. vom Condylus int., bohnengrosser, sehr schmerzhafter, unter der Haut verschieblicher, harter Tumor. — Nach der Verwundung 4 Wochen lang nach der Schulter ausstrahlende Schmerzen. 4. und 5. Finger der rechten Hand seit dieser Zeit steif und kraftlos. Im Jahre 1891 entwickelte sich an der inneren Seite des Oberarmes ein immer grösser werdendes, auf Druck sehr empfindliches Knötchen. Atrophische Ulnarislähmung.

484. [8]. Hans D., 15 J. Schüler. 1893 (214). — Im Jahre 1891 mit einem Bleistiftmesser (Stilet) Stich in den rechten Oberarm. — ? — Neurom des Nervus medianus. An der Innenseite des rechten Oberarms, fast das ganze obere Drittel einnehmend, eine 6 Ctm. lange Narbe, in deren Mitte eine haselnussgrosse Prominenz. Palpation ergiebt eine prall elastische Geschwulst, deren Berührung für den Patienten sehr schmerzhaft ist. — Sofort nach der Verletzung Formication an der Innenseite des rechten Oberams, der proximalen Hälfte des Vorderarms, der Innenfläche der Radialseite der rechten Hand und der drei ersten Finger. Streckung der Hand und Schliessen der Hand zur Faust nicht mehr ermöglicht. Störung bei der Pronation der rechten Hand. Medianus-Lähmung. Nervennaht ohne wesentlichen Erfolg.

Sarcom.

I. Sarcome des Kopfes und Gesichtes.

1. Schädel und Gehirn.

Tabelle No. 25. 29 Fälle: 21 Männer. 8 Weiber.

485. [1]. Katharine Hessler, 68 J. Wäscherin. 1871 (215). — Auffallen eines schweren Eisenhammers auf den Kopf im October 1868. — ? — Fibrosarcom der Dura mater. Sectionsbefund: In unmittelbarer Nähe der Impression ein grösserer und ein kleinerer Tumor, von der Dura ausgehend. Fibrosarcom mit Spindelzellen. — Durch das Trauma complicirte Fractur des rechten Scheitelbeins mit Impression. Heilung in $3^1/_2$ Monaten. $2^1/_2$ Jahre nach der Verletzung, am 21. 3. 1871, ohne Vorausgang irgend welcher Hirnsymptome, plötzlicher Tod.

486. [2]. 37jähr. Frau. 1871 (58). — Vor 6 Jahren Stoss an's Hinterhaupt. — ? — Sarcom des Hinterhauptes. — Faustgrosse, elastisch weiche Ge-

schwulst, verschiebbar auf dem Knochen. In Bündel zerreissbares Sarcom. — Nach dem Stosse Bildung eines kleinen, 3 Jahre lang unveränderten Knötchens; neuer Stoss gegen dasselbe; anfangs langsames, später rascheres Wachsthum; dann Ulceration. — Exstirpation am 16. 5. 1871. Patientin im April 1877 nicht mehr aufzufinden.

487. [3]. 12jähr. Knabe. (79). — Auffallen eines schweren Brettes auf den Kopf. — Nach einiger Zeit. — Sarcom der Schädelbasis und Nasenhöhle. Sectionsbefund: Eine sarcomatöse Geschwulst geht rechts von der Schädelbasis aus und wuchert in die Nasenhöhle vor. Den Ausgangspunkt der Geschwulst bildet ein offenbar älterer Bruch des Keilbeinflügels, der ganz von Geschwulstmasse umgeben ist. — Einige Zeit nach dem Trauma entwickelte sich bei dem Patienten ein Nasenpolyp, der exstirpirt und als Sarcom bezeichnet wurde. Der sarcomatöse Polyp recidivirte schnell mehrmals hintereinander, schliesslich stellten sich Hirnerscheinungen ein, denen der Kranke in kurzer Zeit unterlag.

488. [4]. 31jähr. Mann. (216). — Schlag auf die rechte Seite des Schädels. — ? — Sarcom des weichen Schädeldaches. — Die Geschwulst war an einer Stelle entstanden, welche zweimal durch Schlag verletzt worden war. Dreimalige Exstirpation innerhalb 1 Jahres. Bei der letzten Operation Abschaben des Knochens. Phlebitis des Sin. longitud. Pyämie.

489. [5]. 5½jähr. Knabe. 1872 (217). — Fall auf den Kopf. — Bald nachher; im Juni 1872. — Sarcom des Gehirns. Sectionsbefund: Im hinteren Theil der rechten Hemisphäre eine feste, lappige, orangegrosse Geschwulst, von der Dura der Schädelbasis ausgehend. Besteht aus kleinen Rundzellen mit vielen Spindelzellen und fibrösem Zwischengewebe. — Bald nach dem Falle Kopfschmerzen, zunehmende Lähmung der Glieder und der Sphinkteren. Neuritis optica. Erbrechen. Krämpfe. Tod am 29. 11. 1872.

490. [6]. M. M., 40 J. Bäuerin. 1873 (218). — Vor 14 Monaten Schlag mit einem Stocke auf die rechte Seite des Kopfes. — Einige Wochen darauf. 39 J. — Cystoides Myxosarcom der Schädelknochen. Umfang des Tumors an der Basis: im Januar 1873 53 Ctm., im Juni 64 Ctm., im October 86 Ctm. — Einige Wochen nach dem Schlage bemerkte Patientin einen taubeneigrossen Höcker, der sich ungefähr in der Mitte des Os parietale befand und an Umfang immer mehr zunahm; dabei heftige, spannende Schmerzen. Ulceration der im höchsten Maasse gespannten Haut. Seit 14. November Blutungen aus der Geschwulst, denen die Patientin am 26. 11. 1873 erlag.

491. [7]. Johann Giebel, 41 J. Landmann. 1873 (219). — Sturz vom Pferde ohne erhebliche Erscheinungen vor 22 Jahren. — ? — Gliosarcom des Kleinhirns. Sectionsbefund: Im Oberwurm eine cystoide, mit Flüssigkeit gefüllte Höhle, deren grösste Ausdehnung 4 Ctm. beträgt; in der vorderen linken Ecke derselben eine bohnengrosse Neubildung. Gliosarcom. — Vor etwa 1½ Jahren periodisch Schwindel, bald darauf anfallsweise Occipitalschmerz, namentlich öfter durch Husten oder Lachen hervorgerufen und häufig von Erbrechen begleitet. Beim Stehen und Gehen starkes Schwanken; Sensibilität normal. Tod 25. 6. 1873.

492. [8]. 49jähr. Gasanzünder. (220). — Auffallen einer Gaslaterne auf

die linke Kopfseite. — 6 Wochen später. — Gliosarcom des linken Stirnlappens des Gehirns. Sectionsbefund: Der Kopfhautnarbe entsprechend im linken Stirnlappen eine grosse cystische Geschwulst. Grosszelliges Gliosarcom. — Patient früher kräftig und gesund. Seit dem Unfalle Kopfschmerzen, epileptische Anfälle, immer häufiger auftretend. Tod $1^1/_2$ Jahre nach der Verletzung.

493. [9]. Franz Xaver Rall, 43 J. Sägmüller. 1877 (221). — Am 13. 3. 1873 Verletzung des Kopfes. — ? — Sarcom der Schädelbasis. Sectionsbefund: An der Schädelbasis links vom For. magnum eine Geschwulst, die sich von der hinteren Fläche des Felsenbeins nach hinten, innen und aussen erstreckt; das Hinterhauptbein durchsetzt und an der äusseren Seite des Schädels bis zum 2. Halswirbel herab sich erstreckt. Sarcomknoten in Lunge und Leber. Mikroskopischer Befund: Rundzellensarcom. — Patient verunglückte in der Weise, dass er auf der rechten Seite des Kopfes von einem Thorflügel getroffen, mit der linken Kopfhälfte gegen einen Eisenbahnwaggonpuffer geschleudert wurde. Gehirnerschütterung; Heilung in 6 Wochen. — Seit Pfingsten 1876 unausgesetzt heftige Schmerzen in der ganzen linken Kopfhälfte. Schwäche in den beiden linken Extremitäten; Parästhesie, Schwindel, Erbrechen, Stuhlverstopfung. Abnahme des Gedächtnisses. Keine Veränderungen im Augenhintergrunde. Tod am 19. 9. 1877.

494. [10]. 40jähr. Mann. (222). — Trauma. — ? — Glioma sarcomatodes des rechten Schläfenlappens. Zerstörung des Claustrum, Linsenkerns, der Subst. perf. antica. Compression des Thal. opt. — Stirnkopfschmerz. Schwindel. Linksseitige Sensibilitätsverminderung. Schwäche der linken Körperhälfte, Blasenlähmung. Deviation des linken Auges nach aussen. Linke Pupille weit, später die rechte. Retardirter Puls.

495. [11]. 20jähr. Frau. (223). — Trauma. — ? — Grosses Sarcom in der hinteren Hälfte der unteren Stirnwindung, der unteren Hälfte der vorderen Centralwindung und der Aussenhälfte der Insel auf der rechten Seite und der oberen Schläfenwindung. — Kopfschmerz (Stirn, Scheitel). Schwindel. Keine Lähmung. Doppelseitige Neuritis optica. Gutes Sehvermögen. Taubheit des rechten Ohres. Unvollkommenes Riechvermögen. Geschmack normal. Tod in einem Anfall von Convulsionen.

496. [12]. 13jähr. Knabe. (224). — Fall infolge eines Stosses. — ? — Gliosarcom des Kleinhirns. In der linken Kleinhirnhemisphäre hinten und aussen ein weiches, gefässreiches Gliosarcom, nach vorne davon eine mit Serum gefüllte Höhle, die mit dem 4. Ventrikel communicirt. Hydrops ventric. — Kopfweh. Schmerzen in der linken Gesichtsseite und im linken Arm. Unsicherer Gang; allmälig Unfähigkeit zu gehen. Taumeln mit der Tendenz, nach links zu fallen. Allgemeine Convulsionen. Schwäche der Beine, linksseitige Hemiparese. Weite, reactionslose Pupillen; Blindheit durch Opticusatrophie. Erbrechen. Schneller Tod unter Convulsionen.

497. [13]. Katharine C., 19 J. 1881 (225). — Juli 1881 Stoss mit dem Kopfe und zwar mit der linken Stirngegend gegen einen Bettpfosten. — Juli 1881. 19 J. — Sarcoma periostale des Schädeldachs links. Oberhalb des linken Stirnhöckers eine von der behaarten Kopfhaut bedeckte, handteller-

grosse, halbkugelige Geschwulst, nach rechts bis fast an die Mittellinie, nach links bis an die Linea semicirc. ossis frontis reichend. Sitzt fest auf dem Knochen auf. — 28. 10. 1881 Operation. Akidopeirastik. Nach hinten convexer Schnitt, 12—15 Ctm. lang. Galea abpräparirt. Resectio durae. Paquelin. Am 26. 11. 1881 Patientin geheilt entlassen. Dauernde Heilung nach Bericht vom 14. 5. 1886.

498. [14]. 44jähr. Mann. 1882 (97). (Patholog. Institut München). — Vor 3 Jahren Schlag auf den Kopf. — ? — Gliosarkom des linken Seitenventrikels. Nahezu gänseeigrosser Tumor. — Wiederholt Delirien. Rechts Opticuslähmung. 4 Wochen im Spital. Tod am 9. 1. 1882.

499. [15]. 18jähr. Mann (226). — Fall auf den Hinterkopf. 3 Jahre später Tragen schwerer Last. — ? — Sarkom des Kleinhirns. Sectionsbefund: Flüssigkeitsansammlung in den Ventrikeln; Erweiterung des 4. Ventrikels. Flüssigkeitsansammlung im Spinalcanal. Im linken erweichten Kleinhirnlappen ein kleiner, rothgrauer, sarkomatöser Tumor. — Nach dem Falle Erbrechen und Kopfschmerz; Genesung. Neuerkrankung 3 Jahre später nach Tragen schwerer Last. Hinterhauptschmerz, Erbrechen, Schwindel. Neigung nach links und vorn zu fallen. Papillen entfärbt; Venen geschlängelt; sieht leidlich gut. Taumelnder Gang; links gesteigerter Patellarsehnenreflex. Plötzlicher Tod.

500. [16]. Carl Hofreiter, 48 J. 1884 (227). (Patholog. Institut München). — Vor ungefähr 1 Jahre plötzlicher Sturz, wobei sich Patient mehrere Male überschlug. — ? — Sarkom des Kleinhirns. Sectionsbefund: In der Mitte des Kleinhirns ein etwa taubeneigrosser Tumor, welcher gegen die Rautengrube vordrängt. Am Rückenmarke an der hinteren Peripherie mehrere kleine Knötchen. Mikroskopischer Befund: Rundzellensarkome. — Heftige Kopfschmerzen; Unmöglichkeit zu gehen; Lähmungserscheinungen der sensiblen Sphäre. Stuhl nicht verstopft, Harn träufelt kontinuirlich ab. Nachts zuweilen Delirien; bei Tag Bewusstsein erhalten. Kein Erbrechen. Stauungspapille auf dem linken Auge. Tod am 4. 1. 1884 ganz plötzlich.

501. [17]. 68jähr. Mann (228). — Schlag auf den Kopf vor vielen Jahren. — ? — Sarkom des Gehirns. Sectionsbefund: Die vordere Hälfte beider Seitenventrikel ist von einem taubeneigrossen, gefässreichen, sarkomatösen Tumor eingenommen, der oberhalb der Corp. striat. und Thal. opt. liegt und diese Gebilde freilässt. — Patient, schon zum 3. Male geistig gestört, ist still, spricht wenig, unzusammenhängend; Gedächniss schwach. Später dann und wann Erbrechen; schliesslich allgemeine Convulsionen. Ophthalmoskopische Untersuchung wurde nicht angestellt. Decubitus.

502. [18]. 22jähr. Mann (229). — Trauma des Kopfes vor 1 Jahre. — ? — Sarkom des Gehirns. Der Tumor war durch ein federkielgrosses Loch der Dura und der Pars squamosa von innen nach aussen hervorgedrungen. — Während 9 Monaten nach dem Trauma Kopfschmerz; dann hörte dieser auf und in der rechten Temporalgegend zeigte sich ein Tumor, der hühnereigross wurde und begrenzt schien. Bei der Exstirpation zeigte sich, dass der Tumor im Gehirn wurzelte und nach aussen gedrungen war. Operation unvollendet. Patient befindet sich später wohl.

503. [19]. 16jähr. Knabe (230). — Fall vom Pferde 11 Monate vor dem

Tode. — Bald darauf. — Sarkom des Kleinhirns. Sectionsbefund: Starke Ausdehnung des Seitenventrikels. $1^1/_4$ Zoll langer Tumor im Mittellappen des Kleinhirns, etwas mehr nach rechts hin gelegen. Pons und Med. oblong. abgeplattet. — 2 Monate nach dem Falle Stirn- und Hinterhauptskopfschmerz; epileptiforme Anfälle mit Steifigkeit der Glieder; Taumelgang; Erbrechen; Atrophie nach Papillitis; Blindheit; Strabism. int. dext. Rechtsseitiger Mundfacialis gelähmt. Hören durch die Luft links vermindert, keine ausgesprochene Lähmung.

504. [20]. $4^1/_2$jähr. Knabe (231). — Fall. — ? — Gliosarkom des Pons Varoli. — Taumelnder Gang, leerer Gesichtsausdruck, schwere Sprache, etwas erschwertes Schlucken.

505. [21]. 37jähr. Frau (232). — Kopfverletznng im 8. Lebensjahre. — ? — Sarkom des Gehirns. Geschwulst in der hinteren linken Centralwindung. Patientin hatte in ihrem 8. Lebensjahre eine schwere Kopfverletzung auf der linken Seite des Schädels erlitten.

506. [22]. Lina R., 18 J. 1888 (233). — Contusion vor 3 Jahren. — ? — Sarcoma diploes. Ueber dem linken Scheitelbein eine gänseeigrosse, unverschiebliche, auf Druck etwas empfindliche, sehr derbe Geschwulst. — Vor 3 Jahren nach einer Contusion öfter wiederkehrender brennender Schmerz und dann langsame Entwickelung einer Geschwulst an derselben Stelle. Patientin auf Wunsch unoperirt entlassen.

507. [23]. 31jähr. Mann. 1888 (48). (Patholog. Institut München). — Vor 10 Jahren Sturz vom Pferde. — ? — Gliosarkom des Kleinhirns. Beim Durchschneiden des Kleinhirns an der Vereinigung der beiden Hemisphären, der Medulla und der Brücke zeigt sich im Bereiche des Vermis inf. ein die Hemisphären des Kleinhirns auseinanderdrängender, etwa wälschnussgrosser Tumor. — Tod des Patienten im Juli 1888.

508. [24]. 38jähr. Arbeiter. 1888 (234). — Auffallen einer schweren Kiste auf den Kopf im April 1888. — Bald darauf. 38 J. — Sarkom des Schädelgrundes. Vor der Wirbelsäule im Pharynx eine harte, höckerige Geschwulst zu fühlen. Sectionsbefund: Der ganze Clivus und ein grosser Theil des Atlas, nach vorne die Keilbeinhöhlen, von Geschwulstmasse durchsetzt. Pia an der Geschwulst mit der Basis verwachsen. Knoten in beiden Lungen und den Halsdrüsen beiderseits. Leber und Nieren frei. Milz vergrössert. — Seit dem Trauma heftige Kopfschmerzen, Eiterausfluss aus dem rechten Ohre und aus der Nase. Schon Ende Mai 1888 eine Anschwellung an beiden Seiten des Halses bemerkt. Perkussion des Schädels, besonders der rechten Hälfte, sehr schmerzhaft. Reichliche Eiterentleerung aus beiden Nasenlöchern. Lichtempfindlichkeit. Sehschärfe rechts $^3/_4$ (centrales Scotom?), links $^1/_1$. Keine Stauungspapille. Patient verfiel schnell und starb am 10. 12. 1888.

509. [25]. Paul Sch., 20 J. Schlosser. 1889 (235). — Schlag auf den Hinterkopf vor 4 Jahren. — ? — Sarkom des Kleinhirns. Sectionsbefund: Die Geschwulst hatte den ganzen Wurm des Kleinhirns zerstört, ist in die Hemisphären, besonders die rechte hineingewuchert und mit dem Boden des 4. Ventrikels fest verwachsen. Ausser bedeutender Abplattung des rechten Pons hat der Tumor eine Verschiebung und Verkrümmung der Med. obl. und eine Ab-

flachung der rechten Pyramide und Olive herbeigeführt. — Kurze Zeit nach dem Schlage Schwindelanfälle und tägliches Erbrechen; nach $^1/_4$jähr. Dauer Besserung. Nach etwa $3^1/_2$ Jahren erneute Erkrankung: Hinterkopfschmerzen, Schwindel mit Ohnmachtsanfällen, Doppeltsehen und neuerdings Erbrechen. Unsicherheit des Ganges und Sprachstörung. Parese des linken Facialis. Steigerung der Reflexe, besonders links, und Stauungspapille. Linke Pupille weiter; träge Reaction. Ataxie der oberen und unteren Extremitäten. Zuletzt psychische Alterationen. Ziemlich plötzlich Exitus am 1. 4. 1889.

510. [26]. 6jähr. Knabe. 1891 (236). — Fall auf den Hinterkopf vor $^3/_4$ Jahren. — Sarkom des Kleinhirns. Im vorderen und hinteren Abschnitt des Kleinhirns eine gut gänseeigrosse, derbe Geschwulst. Sie nimmt den ganzen Lob. ant. inf. des Kleinhirns ein, hat die Med. obl. und den Pons stark zur Seite nach rechts gedrängt, ragt von dem hinteren Theile des Pons über die Mittellinie hinaus. — 2 Monate nach dem Falle zum ersten Male Schwindel und Erbrechen. Häufiges unmotivirtes Erbrechen und Uebelkeit, ausgesprochener Schwindel. Zwangsstellung der Bulbi; Stauungspapille auf beiden Augen; Kopfschmerz. Dann Convulsionen, Schwäche der Extremitäten, Gehirnnervenlähmungen. Tod durch Vaguslähmung.

511. [27]. Anna Marie Mair, 62 J. Kutscherswittwe. 1891 (237). Pathol. Institut München). — Sturz aus dem Fenster (3 Stockwerke herab) vor 14 Jahren. — ? — Gliosarkom des rechten Occipitallappens. Sectionsbefund: Kinderfaustgrosse Geschwulst im Gebiete des Sulc. occipit. sup., med. et inf., den ganzen unteren Theil des rechten Occipitallappens einnehmend. Mikroskopischer Befund: Spindelzellen; Vermehrung der Gliazellen. — Pat. war seit etwa 1 Jahre geistig gestört; bis zu dieser Zeit hatte ein völlig krankheitsfreier Zustand bei ihr geherrscht. Wegen ihres geistigen Zustandes wurde Patientin am 3. 10. 1891 ins Krankenhaus gebracht und starb am 15. 10. 1891. Klinische Diagnose: Typhlitis. Alienatio mentis.

512. [28]. 40jähr. Mann. 1892 (238). — Fall von einem Wagen vor 17 Jahren. — ? — Fibrosarkom im linken Stirnlappen. — Pat. war eine Woche nach dem Falle bewusstlos, erholte sich dann vollständig. Seit Oktober 1890 wurde er apathisch und gedächtnissschwach. Beiderseitige Neuritis optica. Druckempfindlichkeit in der linken Stirn- und Parietalgegend. Mobilität, Sensibilität und Reflexe nicht gestört. Zunehmende Geistesschwäche, schwankender Gang, Erweiterung der rechten Pupille, Schwäche im rechten Bein. Unter Fieber, Delirien, und den Erscheinungen der Influenza trat Januar 1892 der Tod ein.

513. [29]. ? Officier. 1892 (52). (Patholog. Institut München). — Sturz vom Pferde 5 Monate vor dem Tode. — ? — Sarcoma carcinomatodes des Gehirns. — Pat. starb im Juli 1892.

2. Nase, Stirn, Auge und Augenhöhle.

Tabelle No. 26. 27 Fälle: 15 Männer, 11 Weiber, 1 unbestimmt.

514. [1]. D. K., 40 J. 1870 (239). — Verletzung des rechten Auges durch ein Pulverkorn im Jahre 1859. — Bald darauf. 30 J. — Melanosarcoma

bulbi dextri externum. Im inneren rechten Augenwinkel sitzt eine etwa taubeneigrosse, 3—4 Linien aus der Lidspalte hervorragende Geschwulst von dunkelbrauner Farbe, welche das innere Drittel des oberen, etwas weniges vom unteren Augenlide und die Conjunctiva bulbi einnimmt. Bulbus etwas nach aussen gedrängt, doch frei beweglich, Sehschärfe normal. — Bald nach der Verletzung bemerkte der Patient im Innern des rechten Augenwinkels eine etwa hirsekorngrosse Geschwulst, die er sich bald wegen ihres Wachsthums entfernen liess. Die Geschwulst recidivirte, wurde immer wieder exstirpirt, 3mal bis zur Zeit seiner Aufnahme (6. 12. 1870) stets ohne dauernden Erfolg. Abermalige Exstirpation der Geschwulst mit Conservirung des Bulbus.

515. [2]. Stefan Slowa, 47 J. 1871 (58). — Schlag mit einem Gewehrkolben gegen die linke Orbita vor 12 Jahren. — 1870. 46 J. — Cystosarkom der linken Orbita. — Lange Zeit nach dem Trauma entzündliche Schwellung. 27. 2. 1871 Geschwulst mit Bulbus exstirpirt. Bald Recidiv. Tod am 18. 10. 1872. Section: Keine Metastasen.

516. [3]. 33jährige Frau (240). — Traumatische Läsion am linken Auge. — ? — Sarkom des linken Bulbus. Am oberen Theile des Bulbus flache Geschwulst, von der Grösse einer Kaffeebohne, von röthlich grauer, stellenweise jedoch rein schwarzer Farbe, mit ihrem untersten Theile die Cornealgrenze ein paar Linien überragend. Mikroskopischer Befund: Rundzellensarkom; das Pigment theils in den Zellen eingeschlossen, theils aus freien Körnern bestehend. — Pat. bemerkte nach dem Trauma einen schwarzen Fleck am äusseren Theil der Sklera unweit der Cornealgrenze. 6 Jahre später bildete sich daselbst eine kleine, gestielte Geschwulst von der Grösse einer Erbse. Diese wurde in den folgenden Jahren fortgenommen. 5 Jahre nachher Recidiv am oberen Theile des Bulbus. Nach Entfernung der Geschwulst heilte die Wunde gut.

517. [4]. Lina G., 4 J. 1874 (241). — Schlag mit einem Hammer auf die Nase Anfangs Nov. 1873. — Decemb. 1873. 4 J. — Sarkom der linken Nasenseite. Mikroskopischer Befund: Rund- und Spindelzellen mit einer grossen Menge freier Kerne. Lymphdrüsen. — Nach dem Trauma Anschwellung. Incision, wenig Eiter, Knochen rauh. Heilung. Bildung mehrerer rasch wachsender Höcker an der linken Nasenseite. 23. 3. 1874 Aufnahme in die chirurgische Klinik. 2 mal Operation und Recidiv. Drüsenschwellungen am Halse, in der Achsel und Leiste. Tod nach einiger Zeit.

518. [5]. 55jähriger Landmann (242). — Heftiger Schlag an die Nase, den Pat. als Knabe erhielt. — ? — Sarkom der Orbita. Das aus einem Gerüstwerk von Bindegewebsbalken bestehende und zahlreiche mit Schleim gefüllte Höhlen enthaltende Sarkom ging in der Orbita vom Proc. nasalis aus, setzte sich durch das Thränenbein in die Nasenhöhle und von da in die Kieferhöhle, ferner durch die Fiss. orbit. sup. in die Schädelhöhle und die Stirnhöhle fort. — Seit dem Trauma Verstopfung der rechten Nasenhöhle. In der rechten Orbita erst seit 1 Jahre Zeichen einer Geschwulst bemerkbar. In der rechten Nasenhöhle ist eine Menge von Schleimpolypen vorhanden. Der Tod erfolgte am 9. Tage nach der Operation.

519. [6]. 51jährige Frau (243). — Schlag mit einem Stocke ins linke

Auge vor 1 J. — Bald darauf. 50 Jahre. — Sarkom der Choroidea. Hanfkorngrosse, schwarze, knotige Geschwulst im unteren Theile der Iris, darin eine Holzfaser. Im Augengrunde ein pigmentirtes Sarkom der Choroidea. Keine Spur einer Verletzung an Cornea und Sklera. — Seit dem Trauma Trübung des Sehvermögens. In den letzten Monaten heftige Schmerzen, sowie glaucomatöser Habitus mit Netzhautablösung in demselben Auge. Iris nach unten ganz unsichtbar. 1 Jahr nach dem Trauma Enucleation. Nach 4 Jahren noch kein Recidiv.

520. [7]. 18jähriges Mädchen (244). — Verletzung des Auges. — ? — Spindelzellensarkom in der Ciliargegend. — Enucleatio bulbi. Das Sarkom war erst bei der Section des wegen anhaltender Schmerzen enucleirten Bulbus gefunden worden.

521. [8]. Frau D. 1875 (245). — Schlag mit einem Dreschflegel auf das erkrankte Auge im Jahre 1873. — ? — Melanosarkom der Choroidea; vorn nach aussen durchgebrochen. — Im Februar 1875 Enucleation. Mikroskopischer Befund: Kleinzelliges Spindelzellensarkom mit theils pigmentirten, theils nicht pigmentirten Zellen.

522. [9]. Antonio M., 8 J. 1875 (246). — Starker Schlag auf das rechte Auge vor 8 Monaten. — 2 Monate nach dem Trauma. 8 J. — Intraoculares Sarkoma alveolare teleangiectodes mit Knorpelbildung. Die Geschwulstmasse umgiebt den Bulbus an seiner Aussenseite ungefähr bis zum Aequator. Mikroskopischer Befund: Weisses Rundzellensarkom; zahlreiche Knorpelzellen. — Etwa 2 Monate nach dem Trauma zeigte sich eine kleine Geschwulst am inneren Augenwinkel, welche auf der Sklera aufgesessen haben soll. Diese Geschwulst wuchs sehr bald rasch, erregte heftige Schmerzen und blutete an ihrer Oberfläche bei der geringsten Berührung und spontan sehr stark. Am 30. 4. 1875 Enucleatio bulbi nach 6monatlichem Bestehen der Geschwulst.

523. [10]. K., Schlosser. 1875 (245). — Verletzung des Auges durch Anprallen eines Schraubenschlüssels im Jahre 1874. — ? — Sarkom der Choroidea. Von der Gegend der Macula ausgegangene Geschwulst, $^2/_3$ des Bulbus einnehmend. Mikroskopischer Befund: Theilweise pigmentirte Spindelzellen. — Totale Erblindung, heftige Schmerzen. 1 Jahr nach der Verletzung, Ende September 1875, Enucleatio bulbi.

524. [11]. W. Mode, 56 J., Arbeiter. 1875 (247). — Vor 4 Jahren war dem Pat. ein Stückchen Holz in das linke Auge gesprungen. — Vor 10 Mon. 55 J. — Sarkoma melanot. oculi sin. Die Geschwulst hatte sich vom inneren Augenwinkel entlang dem oberen Augenlide ausgebreitet und auch das untere Lid ergriffen. Ferner Geschwulst vor dem linken Ohre. Mikroskopischer Befund: Melanotisches Angiosarkom der Conjunctiva und des ganzen Bulbus. — Infolge der Verletzung verblieb eine umschriebene Röthung der Bindehaut des Auges am inneren Winkel, welche erst vor 10 Monaten in eine progressive Wucherung überging. Exstirpation; Recidiv. Heftige Schmerzen; Sehvermögen erhalten. Im December 1875 Operation: Wegnahme des grössten Theiles beider Lider und Enucleatio bulbi.

525. [12]. 40jähriger Mann. 1876 (245). — Verletzung des rechten Auges

im Jahre 1874. — ? — Melanotisches Alveolarsarkom der Choroidea des rechten Bulbus, diesen ganz ausfüllend. Bucklige Geschwulst auf dem Corneasklerallimbus. — Nach der Verletzung Glaskörperblutung und Netzhautablösung. 1½ Jahre nach dem Trauma, am 27. 3. 1876, Enucleatio bulbi. Tod sechs Wochen später.

526. [13]. 22jähriger Mann (248). — Schlag auf den Vorderkopf vor 4 Jahren. — ? — Cystosarkom der Regio frontalis. — Entwickelung einer mit dem Knochen zusammenhängenden Geschwulst in 4 Jahren. Inoperabel.

527. [14]. ? Mann (249). — Trauma durch ein Stück glühenden Eisens 46 Tage vor der Enucleation. — Gleich darauf. — Gliosarkoma retinae, mit dem N. opticus in enger Verbindung stehend. — 4 Tage nach der Verletzung fand sich eine ausgedehnte Cornealperforation, in der die Iris sich eingelagert hatte. Vor der Verletzung will Pat. auf dem Auge gut gesehen haben. Im weiteren Verlaufe bildeten sich Abscesse am Bulbus und schliesslich eine sympathische Affection des anderen Auges. Enucleation.

528. [15]. ? (250). — Schlag mit einem Ast gegen das Auge vor 5 J. — Bald darauf. — Melanotisches Sarcom des Corpus ciliare, das sich als ein dunkler Tumor neben der Hornhaut zeigte. — Nach dem Schlage soll vor 5 Jahren ein dunkelrother Fleck neben der Cornea entstanden sein, der sich vergrössernd zu der Geschwulst führte. Dieselbe war bereits zweimal exstirpirt worden; auch nach der dritten, unvollkommenen Excision Recidiv.

529. [16]. 63jähriger Mann (251). — Verletzung der Aussenseite des rechten Auges mit einem rostigen Nagel vor ca. 10 Jahren. — Bald nachher. 53 J. — Melanotisches Sarkom der Conjunctiva und Cornea. Ausgangspunkt der Corneo-Skleral-Limbus. — Bald nach der Verletzung entstand eine kleine, warzenartige Geschwulst. Nach 3 Jahren Exstirpation; darauf Recidiv, das vor 18 Monaten, und ein ferneres, das vor 9 Monaten entfernt wurde. Schliesslich Enucleatio bulbi.

530. [17]. Emma C., 20 J. (252). — Verletzung der Stirne durch ein schweres Stück Holz vor 10 J. — 5 Monate später. 11 J. — Plexiformes Angiosarkom (Cylindrom) der Orbita. — 5 Monate nach der Verletzung Geschwulstbildung am inneren oberen Orbitalrande. Exstirpation. 9 Jahre später Recidiv, wieder exstirpirt. 1 Jahr darauf Entfernung des zweiten Recidivs mit dem Bulbus und dem kranken Periost. Heilung. Tod 1 Jahr darauf an Recidiv.

531. [18]. Jakob Sch., 45 J., Landmann. 1882 (225). — Schlag von einem Pferde. — 1881. 44 J. — Pulsirendes Sarkom am rechten Margo supraorbitalis. Exophthalmus rechts. Communication mit der Orbitalhöhle. — Operation verweigert. Tod am 15. 6. 1884.

532. [19]. Maria Landmann, 5 J. 1883 (225). — Schneeballwurf gegen das Auge. — December 1882. 4 J. — Sarkoma globocellulare orbitae sin. (innere und obere Wand). Recidiv. — Am 12. 6. 1882 Enucleatio bulbi; Orbita ausgeräumt; Paquelin. Tod am 9. 10. 1883 an Recidiv.

533. [20]. Joh. Knauer, 78 J. 1884 (253). (Patholog. Institut München). — Stoss im rechten inneren Augenwinkel mittelst eines Schlüssels vor ungefähr 40 Jahren. — Bald darauf. 38 J. — Sarkoma carcinomatodes der rechten

Orbita. Bei der Enucleation zeigte sich, dass das Thränenbein, sowie die Lamina papyracea des Siebbeins perforirt sind. — Nach dem Trauma zeigte sich anfangs nur ein kleiner blauer Fleck, aber im Laufe der nächsten 3 Jahre entwickelte sich eine kleine Excoriation, die etwa erbsengross wurde. Der Process schritt stetig fort. Heftige Schmerzen. Am 12. 1. 1884 Entfernung der erkrankten Theile mittelst des Thermokauters; Enucleatio bulbi.

534. [21]. Martin Kurzstuck, 52 J., Instmann. 1884 (254). — Anfangs Febr. 1884 Verletzung mit dem Stiel einer Heugabel am inneren rechten Augenwinkel. — Unmittelbar darauf. 52 J. — Sarkom der rechten Choroidea. Hellweisser Tumor, der in der Grösse und Form einer Mandel fast den ganzen oberen äusseren hinteren Quadranten des Augeninneren ausfüllt. Netzhautablösung. Mikroskopischer Befund: Spindelzellen und runde Zellen; vereinzelt pigmenthaltige Zellen. — Vor der Verletzung war das rechte Auge sehtüchtig: anfangs will Pat. noch etwas haben sehen können, doch schwand das Sehvermögen bald ganz. Am 20. 2. 1884 Enucleatio bulbi.

535. [22]. Katharine Jochem, 64 J. (54). — Verletzung vor 2 J. — ? — Melanosarcom unter dem linken Augenlid. Patientin erlitt an der erkrankten Stelle eine Verletzung durch ein Kuhhorn.

536. [23]. Katharine Röhn, 51 J. (54). — Vor 2 Monaten Contusion in Folge eines Schlages. — Gleich darauf. — Sarkom der rechten Orbita. — An der getroffenen Stelle bestand vor 2 Jahren eine Warze. Nach dem Schlage trat das Auge immer mehr heraus.

537. [24]. 20jähr. Mädchen (5). — Hieb mit einem Stock über das rechte Auge. — Unmittelbar darauf. — Sarkom des Orbitaldaches. Ganz weiches medullares Sarkom, welches vom Periost des Schädeldaches ausgegangen ist. — Nach dem Hiebe Ekchymose und entzündliche Geschwulst, die sich nicht wieder zurückbildet. Sie wird als Orbitalphlegmone antiphlogistisch behandelt, fängt an weiter zu wachsen. Bei der Incision findet sich im Sarkom Evisceratio orbitae. Recidiv; rascher Tod unter allgemeinen Metastasen.

538. [25]. Johann König, 58 J. 1886 (255). — Patient wurde im December 1881 mit einem Stück Holz quer über den Kopf getroffen. — ? — Sarkom der Choroidea. Mikroskopischer Befund: Rundzellen, unter welchen Zellen von länglicher Form anzutreffen sind. Geringe Pigmentation. Zahlreiche Gefässe. — Bei der ersten Untersuchung am 31. 1. 1883 Diagnose: Auf dem rechten Auge Ablösung der Aderhaut durch Einwirkung einer stumpfen Gewalt. Bei der 2. Untersuchung im Jahre 1886 Sarkom der Aderhaut. Am 27. 4. 1886 Enucleation.

539. [26]. Louise H., 71 J. 1889 (256). — Insektenstich. — ? — Sarcoma narium. Rechts zwischen Nasenrücken und Jochbein bis fast an den unteren Lidrand heranreichend ein taubeneigrosser Tumor; Consistenz hart. — Patientin will seit 3 Jahren nach einem Insektenstich ein Knötchen an der rechten Nasenhälfte bemerken, das zu 5 Pfennigstückgrösse heranwuchs. Seit 6 Wochen auch in der Umgebung grössere harte Höcker. Aufgenommen 17. 5. 1889. Exstirpation. Plastik. Entlassen 23. 6. 1889. Nach Bericht vom Jahre 1891 befindet sich Pat. ganz wohl.

540. [27]. 71jähr. Mann (257). — Vor 5 Jahren Schlag mit einem Zweige in das linke Auge. — Unmittelbar darauf. — Melanosarkom des linken Auges. Der Tumor hat die Grösse einer Mandel, ist frei beweglich auf dem Bulbus. Die Vertheilung des Pigments in dem mit reichlichen Blutgefässen versehenen, aus kleinen Rundzellen bestehenden Tumor ist eine fleckenförmige. — Nach Resorption des ergossenen Blutes war am inneren Hornhautrand ein schwarzer Fleck zurückgeblieben; aus diesem Fleck wuchs jetzt ein bisweilen blutender Tumor hervor. Sehvermögen ziemlich gut; ophthalmoskopischer Befund normal. Enucleatio bulbi. Etwa 1 Jahr nach der Operation ist Patient noch gesund.

3. Wangen; Speicheldrüsen (Parotis).

Tabelle No. 27. 10 Fälle: 7 Männer, 3 Weiber.

541. [1]. Johann Zellner, 29 J. 1873 (58). — Schlag im 11. Jahre. — Vor 18 Jahren. 11 J. — Sarkom der rechten Parotis. Stark haselnussgrosse Geschwulst. — Nach einem Schlage blieb in der rechten Parotis eine kleine feste Geschwulst zurück, die erst in den letzten Monaten wuchs. Operation 11. 12. 1873. Recidiv. Neue Operation am 13. 3. 1877.

542. [2]. Jacob F., 50 J. 1875 (58). — Schlag auf die Parotisgegend im 8. Jahre. — 1867. 42 J. — Sarkom der Parotis. Kindskopfgrosse Geschwulst. Mikroskopischer Befund: Chondromyxosarcom. Unverändertes Bestehen des kleinen Knotens bis zum 42. Jahre. Exstirpation am 9. 12. 1875. Heilung. Baldiges Recidiv. Neue Operation am 5. 5. 1876. Baldiges Recidiv. Tod im September 1876. Gesammtdauer der Krankheit etwa 9 Jahre.

543. [3]. Wilhelmine Grotjahn, 51 J. 1876 (34). — Mückenstich in die Wange. — Anfang 1875, 50 J. — Sarkom der Wange. 4 Ctm. im Durchmesser haltendes Hautsarkom der Wange linkerseits. — Nach dem Stich 4wöchentliche blaurothe Verfärbung und Schwellung der Wange; dann normale Farbe. 15. 5. 1876 Exstirpatio tumoris weit im Gesunden. 26. 5. 1876 entlassen. März 1879 Recidiv in den Lymphdrüsen unter dem linken Ohre; exstirpirt 6. 10. 1879. Lebt Juli 1880 noch mit inoperablem Recidiv.

544. [4]. 10jähr. Knabe. 1881 (213). (Patholog. Institut München). — Stoss auf die Wange. — Vor 2 Monaten. 10 J. — Fibrosarkom des rechten Jochbogens und der rechten Orbita. Unregelmässig gelappte gänseeigrosse Geschwulst. Mikroskopischer Befund: Spindelzellensarkom. Stark fibröses Gerüst, reichlich spindelförmige Zellen eingelagert. — Operation am 9. 7. 1881.

545. [5]. 43jähr. Mann. 1882 (105). — Dezember 1878 heftiger Schlag mittelst eines dicken Stockes auf die linke Wange. — Anfang 1880, 41 J. — Myxosarkom der linken Wange. Apfelgrosser Tumor, theils weicher, theils härterer Consistenz; beweglich, sitzt im Zellgewebe. - Dem Schlage folgte eine heftige Blutung aus dem Munde und das Lockerwerden verschiedener Zähne auf der betr. Seite. Anfangs 1880 zeigte sich in der linken Wange eine kleine Geschwulst, die langsam und fast schmerzlos wuchs. 1882 Exstirpation. Heilung.

546. [6]. Angela Schiessl, 39 J. 1884 (258). (Patholog. Institut München).

— Wurde 1871 von einer Kuh in der linken Parotisgegend gestossen. — Bald nachher. — Myxosarkom der linken Parotis. Fast kindskopfgrosser Tumor, nach vorne bis zum vorderen Masseterrand reichend, nach hinten bis zum M. sternocleido-mastoid., nach unten bis über den Unterkieferrand; nach oben liegt sie in einer Flucht mit der Augenbraue und dem oberen Ohrende. Gestalt oval; derbe Consistenz; verschieblich; Betasten schmerzlos. Nach dem Stosse entwickelte sich eine erbsengrosse, schmerzhafte Geschwulst von normaler Haut bedeckt; 1875 hühnereigross. Die Geschwulst wurde immer grösser. 23. 6. 1884 Exstirpation. 10. 7. Patientin geheilt entlassen. Mikroskopischer Befund: Herdförmige, rundzellige, sarkomatöse Wucherungen. Schleimzellen.

547. [7]. 17jähr. Mädchen. 1887 (47). (Patholog. Institut München). — Stoss gegen die Wange. — ? — Sarkom der linken Wange. Hühnereigrosser Tumor der Reg. zygomat. sin. — Bereits Recidiv nach Exstirpation eines gleichgrossen Tumors vor 6 Wochen. Exstirpation 18. 7. 1887.

548. [8]. Gabriel C., 54 J., Tagner (54). — Verletzung durch eine Stange. — Unmittelbar darauf. — Melanosarkom vor dem linken Ohre. — Die entstandene Wunde heilte, aber ein Knötchen blieb zurück.

549. [9]. Lorenz Sch., 59 J., Gärtner (54). — Verletzung vor 1 Jahre. — Gleich darauf. — Sarkom der linken Wange. — Patient verletzte sich vor einem Jahre beim Rasiren an einer daselbst bestehenden Warze.

550. [10]. 43jähr. Bauer. 1892 (52). (Patholog. Institut München. — Trauma. — 1862. 13 J. — Myxochondrosarkom der linken Parotisgegend. Etwa orangengrosser Tumor; Oberfläche groblappig und knotig; Consistenz weich elastisch. — 12. 2. 1892 Operation. Mikroskopischer Befund: Derbes, fasriges Gewebe, reichlicher noch verzweigte, glasig gequollene Fasern, viel kurze Spindelzellen, wenig Rundzellen und etwas Fett.

4. Kiefer.

Tabelle No. 28. 12 Fälle: 8 Männer, 3 Weiber, 1 unbestimmt.

551. [1]. Franz Schmidt, 40 J. 1873 (58). — Fall auf die rechte Gesichtshälfte im 20. Jahre. — Bald darauf. 20 J. — Sarkom des Unterkiefers. Faustgrosse Geschwulst, die unter heftigen Schmerzen in dem nicht exarticulirten Rest der rechten Kieferseite in 6 Wochen gewachsen war. — Nach dem Falle trat starke Schwellung auf, die allmälig in einen langsam wachsenden Tumor überging, welcher 4 Jahre nach seiner Entstehung (im 24. Lebensjahre des Patienten) mit Resektion durch die ganze Dicke des Kiefers entfernt wurde. Patient blieb nun bis zu seinem 40. Jahre (16 Jahre lang) ganz gesund. Nun trat eine neue Geschwulst auf, die rasch wuchs. Am 5. 12. 1873 Operation mit Exartikulation rechts. Rasche Heilung. Bald Recidiv; entfernt am 13. 10. 1874. Bald neues Recidiv, dem Patient am 21. 12. 1874 erlag.

552. [2]. Wenzel Copek. 11 J. 1876 (58). — Starke Ohrfeige am 21. 7. 1876. — Unmittelbar darauf. 11 J. — Sarkom des Oberkiefers. Das Sarkom hatte bereits so riesige Dimensionen angenommen, dass eine Operation nicht mehr ausführbar war. — Nach einer Ohrfeige entstand eine starke Anschwellung,

die gleich in das zur Zeit der Aufnahme am 30. 9. 1876 bestehende weiche Sarkom überging. Inoperabel. Tod am 25. 12. 1876. Gesammtdauer des Leidens 5 Monate.

553. [3]. Philipp H., 54 J., Schneidermeister. 1877 (225). — Im 18. Jahre Fall ca. 12 Fuss hoch von einem Baum herunter auf den Damm. — 1876. 53 J. — Sarcoma maxillae sup. sin. Sarc. oss. il. dextr. et perinei. Faustgrosser Tumor an der linken Gesichtshälfte, der das ganze Auge bedeckt; Druck nicht schmerzhaft. Ein zweiter, derber Tumor an der rechten Beckengegend. Am Darmbeinkamm eine platte, apfelgrosse Geschwulst. Der Knoten am Damm ca. so gross wie eine Baumnuss. Die Geschwulst am linken Oberkiefer reicht über die Mittellinie der Nase; die linke Nasenhöhle ganz verstopft. Die Geschwulst im Mund verbreitet zum Theil einen foetiden Geruch; ist ebenfalls vergrössert. — Patient behielt von dem Falle $^1/_2$ Jahr lang Schmerzen. Im Spätjahr 1876 entblösste er sich an einem kalten Tage den vom Schweiss bedeckten Kopf; in demselben Moment empfand er heftige Schmerzen. 2 Tage nachher stellte sich eine Anschwellung im Gesichte links von der Nase ein, die bald die ganze Oberkiefergegend einnahm. Im Februar 1877 entstand am rechten Hüftgelenk eine Geschwulst; zwischen dem 16.—20. 6. bemerkte Patient eine Geschwulst in der rechten Leistengegend und seit 1. 7. Entwicklung eines harten Knotens am Damm. Operation verweigert. Tod am 10. 9. 1877.

554. [4]. Jan Albes, 5 J. 1879 (34). — Fusstritt gegen den Mund. — 14 Tage später. — Epulis sarcomatosa des Unterkiefers. Haselnussgrosse Geschwulst. — Entfernung mit dem Meissel. 18. 9. 1879 entlassen. Hat 20. 6. 1880 einen kleinen bläulichen Tumor am erhalten gebliebenen Schneidezahn. Operation. Mai 1890 befindet sich Pat. gesund und ohne Recidiv.

555. [5]. Martin Sch., 15 J. 1880 (225). — Trauma. — Anfangs 1880. — Epulis sarcomatosa in Medianlinie, zwischen Incisivi gestielt. An Aussen- und Innenseite. — 14. 12. 1880 Entfernung. Dauernde Heilung nach Bericht vom 24. 5. 1886.

556. [6]. Jacob H., 22 J. Soldat. 1881 (225). — August 1881 Extraktion von zwei Backzähnen. — August 1881. 22 J. — Sarcoma maxillae sup. sin. (Fossa pterygopalatina), bis zur Basis cranii reichend. — Der Tumor soll sich nach der Extraktion von zwei Zähnen entwickelt haben. 19. 10. 1881 Operation. Tod 4 Monate nach der Operation.

557. [7]. 5 Monate altes Kind (259). — Fall auf das Gesicht. — ? — Sarkom des linken Oberkiefers. Mikroskopischer Befund: Grosszelliges Rundzellensarkom, von dessen Capillarendothelien aus sich gleichzeitig ein Endotheliom entwickelt hatte. — Exstirpation der Geschwulst.

558. [8]. Johann Rüppel, 56 J. Eisenbahnoberkondukteur. 1886 (260). — Am 1. 7. 1886 bei dem Zusammenstoss zweier Züge überaus heftiger Anprall mit dem Kopf. — Unmittelbar darauf. 1886. 56 J. — Sarkom der Highmorshöhle. Grosse, harte Masse oberhalb des linken Kieferwinkels vor und hinter dem Ohre. Infiltration der dort befindlichen Drüsen. Mikroskopischer Befund: Die in den Bündeln und Fascikeln angeordneten grossen und kleinen Spindelzellen sind dicht aneinandergedrängt, kaum durch Intercellularsubstanz durch-

brochen, selten von einem Gefäss oder etwas derbfaserigem Bindegewebe durchzogen. — Pat. fühlte nach dem Zusammenstosse einen beständigem Druck und Benommenheit im Kopf; plötzliche Steigerung schon früher vorhandener Beschwerden beim Athmen durch die Nase. Sehr bald wurden zahlreiche Polypen der linken Nasenhöhle konstatirt, die sarkomatöser Natur waren. Anfangs August wurde der Canth. int. des linken Auges und die ganze dem Antrum Highmori entsprechende Stelle des Gesichtes wie von einer wachsenden Geschwulst hervorgetrieben. Mit dem Grösserwerden des Tumors stellten sich Exophthalmus und Strabismus divergens ein; rauhe, heisere Stimme, hochgradige Athembeschwerden und starke Behinderung im Schlucken. Tod am 22. 12. 1881.

559. [9]. Jean Pierre Lossen, 39 J. Schreiner (54). — Extraktion eines Backenzahns. — Vor 6 Jahren. 33 J. — Sarkom am Unterkiefer links. — Pat. liess sich nach 10 Jahre langen Zahnschmerzen einen Backenzahn ziehen; stach sich immer eine Stecknadel ins Zahnfleisch.

560. [10]. Marie E., 55 J. Handschuhmachersfrau. 1887 (91). — Stoss von einer Kuh gegen das linke Jochbein und die Oberkiefergegend vor $^1/_2$ Jahre. — 1887. 55 J. — Sarkom des Oberkiefers mit vielen Riesenzellen. Linke Oberkiefergegend hervorgewölbt durch eine ziemlich weiche Geschwulst. Linker Nasengang verengt. Alveolarfortsatz und Gaumen von einer gleichmässigen, weichen Geschwulst eingenommen. — Nach dem Stosse schwoll die Backe an; die Schwellung ging jedoch bald wieder zurück. Einige Wochen später wurde die Oberkiefergegend wieder dick; Schwellung blieb bestehen. Operation 29. 11. 1887, Entlassung 20. 12. Im Februar 1888 gesund und ohne Recidiv.

561. [11]. 17jähr. Dienstmagd. 1889 (50). (Patholog. Inslitut München. — Vor fast einem Jahre Wurf mit einem harten Kothballen gegen den linken Oberkiefer. — 1888. 16 J. — Psammo-Sarkom (Spindelzellensarkom) der linken Highmorshöhle mit Zahn. Kindsfaustgrosse Geschwulst, die incl. Zahn ein Gewicht von genau 26 Grm. hat. Der Zahn ist mit der Krone in die Geschwulst eingebettet. — Schon 3 Tage nach dem Wurfe begann die betreffende Gesichtsseite zu schwellen, wuchs anfänglich rasch, später langsam. Am 18.5.1889 Exstirpation der Geschwulst nach Resektion der Vorderwand der Highmorshöhle.

562. [12]. Kleines Mädchen (261). — Kontusion des Kiefers. — Unmittelbar darauf. — Myelogenes Riesenzellensarkom der ganzen rechten Kieferhälfte. — Nach dem Trauma überaus schnell entstanden und gewachsen. Exartikulation der betreffenden Kieferhälfte. Heilung mit guter Funktion.

II. Hals und Nacken.

Tabelle No. 29. 9 Fälle: 5 Männer, 4 Weiber.

563. [1]. Mathias Dachauer, 20 J. Schmiedegeselle. 1871 (79). — Im Jan. 1871 heftiger Fall mit dem Hinterkopf auf den Boden. — Bald darauf. 20 J. — Sarcoma der linken Articulatio atlantico-occipitalis, des Collum costae V. dextr. und des 5. Brustwirbelkörpers. Sektionsbefund: In der rechten Pleura-

höhle an der Seitenfläche des 5. bis 6. Brustwirbels halbkugeliger Tumor von ca. 2,5 Ctm. Höhe und ca. 4,5 Ctm. Durchmesser. An der linken Artic. atlant.-occip. und an Stelle des grösseren Theiles des Halses und des Köpfchens der 5. Rippe ebenfalls Geschwulstmasse. — Nach dem Falle weder Bewusstlosigkeit noch Erbrechen. Stetig zunehmende Schmerzen, die vom Hinterkopf nach dem Hals zu ausstrahlen. Steifigkeit des Halses, Schlingbeschwerden. Sensibilität nicht gestört. Willkürliche Bewegungen der Arme langsam und sehr anstrengend. Lähmung des linken Beines. 5 Monate nach dem Falle Tod unter convulsivischen Anfällen. Mikroskopischer Befund: Spindelzellensarkom; ferner exquisit sternförmig verästelte Zellen.

564. [2]. 44jähr. Frau. 1874 (58). — Fall auf den Nacken vor 5 Jahren. — Bald darauf. 39 J. — Sarkom der Haut des Nackens. Vom 5. Halswirbel bis 2. Brustwirbel sich erstreckend. — Bildung eines Knotens bald nach dem Falle; in 6 Monaten nussgross. Darauf im Verlauf von 4 Jahren 3 Recidive und Exstirpationen. Am 16. 10. 1874 4. ausgedehnte Exstirpation. Heilung. Endausgang nicht bekannt.

565. [3]. T. V., 37 J. Erdarbeiter. 1875 (28). — Vor 4 Monaten Schlag auf die Gegend des rechten Kinnwinkels. — Vor 4 Monaten. 37 J. — Sarkom am Halse. Vom linken Kinnwinkel bis in die Cervicalwand ein kolossaler Tumor. Unterkiefer kaum durchzufühlen. Consistenz des Tumors weich. Cervicaldrüsen stark, alle übrigen mehr oder weniger infiltrirt. — Gleich nach dem Schlage entwickelt sich an der getroffenen Stelle langsam ein Tumor. Am 15. 5. 1875 Exstirpation des Tumors. 20. 5. Tod. Lungenödem. Erysipel. Allgemeine Anämie.

566. [4]. G. C., 54 J. Tagelöhner. 1880 (178). — Verletzung an der linken Backe unterhalb der Orbita vor 4 Monaten. — Gleich darauf. 54 J. — Melanosarcoma colli. Hühnereigrosse Anschwellung zwischen Ohr und Kieferwinkel und zwei kleinere Knoten unter dem Unterkiefer. An Stelle der früheren Verletzung eine leicht bräunliche Pigmentirung. Mikroskopischer Befund: Melanotische Spindelzellensarkome. — Nach der Verletzung blieb ein kleines Knötchen zurück, das Ende März durch Aetzung entfernt wurde. Gleich darauf Anschwellung vor und unterhalb des linken Ohres, welche stetig wuchs. Exstirpation am 15. 7. 1880. Tod 24. 7. Sektionsbefund: Ausser Pleuritis und catarrhalischer Pneumonie melanotische Tumoren in den Bronchialdrüsen, beiden Lungen, der linken Niere, beiden Nebennieren, im Netz, den Lymphdrüsen des Bauches, im Magendarmkanal zerstreut und im Gehirn.

567. [5]. Philipp Gruber, 47 J. Schuhmacher (54). — Verletzungen am Halse. — ? — Sarkom des Pharynx. — Pat. wurde vor 2 Jahren von der Tramway überfahren und erlitt Verletzungen an Hals und beiden Knieen. Damals bestanden auch Ulcerationen am Gaumensegel.

568. [6]. Anton Heiligenstein, 77 J. Winzer (54). — Fall einer Heugabel auf einen kleinen Tumor. — Unmittelbar darauf. 77 J. — Cystosarcom der rechten Halsseite. — Vor 8 Jahren bestand daselbst ein kleiner Tumor; auf diesen fiel vor 3 Wochen eine Heugabel; seitdem schnelles Wachsthum.

569. [7]. Margarethe Witwer, 59 J. (54). — Heben einer schweren Last.

— ? — Struma sarcomatosa. — Entstand plötzlich beim Heben einer schweren Last, mit dem Gefühl, als ob etwas im Halse gesprungen sei.

570. [8]. Marie Meyer, 63 J. (54). — Tragen einer schweren Last. — ? — Osteosarcom des Nackens links. — Patientin war als Kind schwach; hatte vor 20 Jahren an der linken Schulter ein Leiden durch Tragen einer schweren Last.

571. [9]. Margarethe K., 46 J. 1889 (256). — Trauma im Oktober 1888. — Gleich darauf. 45 J. — Sarcoma colli dextr. An der rechten Seite des Halses, bald unterhalb des Kieferwinkels, ein Tumor, sich pilzförmig bis zu Thalergrösse ausbreitend; bereits in Verjauchung übergegangen. — Eine kirschgrosse, warzenähnliche Hautexcrescenz an der rechten Halsseite war seit einem Trauma an dieser Stelle rapid gewachsen. Exstirpation 8. 6. 1889. Entlassung 24. 6. Seit Oktober 1890 Recidiv am linken Oberschenkel.

III. Brust.

Tabelle No. 30. 30 Fälle: 19 Männer, 10 Weiber, 1 unbestimmt.

1. Brustwand.

17 Fälle: 15 Männer, 1 Weib, 1 unbestimmt.

572. [1]. Adolph H., 47 J. Packmeister. 1872 (65). — Im August 1871 starke Contusion der linken Thoraxseite durch einen Sturz. — Ende September 1871. — Sarkom an der Brust. Hühnereigrosse Geschwulst, welche auf den Pectoralis übergegriffen hat. — Ein durch die Contusion entstandenes Blutextravasat wurde bald resorbirt. Gegen Ende September $2^1/_2$ Ctm. links von der Mammilla eine etwa erbsengrosse Verhärtung bemerkt. 15. 2. 1872 Exstirpation der Geschwulst. Nach 14 Tagen geheilt entlassen.

573. [2]. A. H., 30 J. Knecht. 1873 (28). — Im April 1872 Stoss von dem Horne einer Kuh gegen die rechte Thoraxwand. — Herbst 1872, 5 Monate nach dem Stosse. 30 J. — Sarkom der Rippen der rechten Seite. Auf der rechten Rückenseite eine kindskopfgrosse, weiche Geschwulst, die von normaler Haut überzogen, von den Rippen nicht abgrenzbar ist. Mikroskopischer Befund: Cylindersarkom. — An der Stelle des Trauma Entwicklung einer rasch wachsenden Geschwulst. Schmerzen, Hämoptoe, Dyspnoe. Incision. Tod 17. 3. 1873, 11 Monate nach dem Trauma. Sectionsbefund: Metastasen auf Pleura und ihrer Umgebung.

574. [3]. Johann Gosiorowski, 46 J. Kutscher. 1879 (262). — Heftiger Schlag gegen die rechte Brustseite mit dem beschlagenen Hinterfusse eines Pferdes im Jahre 1876. — 1876. 43 J. — Sarcoma globo- et giganto-cellulare in regione cost. VI, VII, VIII dextrarum. An der rechten Brustseite zwischen der Parasternal- und vorderen Axillarlinie, von der 6. Rippe bis zum Rippenbogen reichend, ein sphärischer Tumor, unverschiebbar, hart; Oberfläche eben. — 4 Wochen nach dem Schlage nahm Patient eine circumscripte schmerzhafte Geschwulst an der insultirten Stelle wahr, die nach und nach ohne Schmerzen

wuchs. Operation im Juli 1879. Bei der Operation mussten grosse Stücke der betreffenden Rippe resecirt werden; der in der Thoraxwand geschaffene Defect betrug 7 Ctm. in der Höhe, 16 Ctm. in der Breite. Patient stirbt am 2. Tage nach der Operation wahrscheinlich an Herzschwäche.

575. [4]. Johann S., 37 J. 1880 (37). — Vor einem halben Jahre Stoss gegen die rechte Brustseite. — Vor 17 Wochen. — Rippensarkom der rechten Thoraxhälfte. Die Geschwulst reicht in der Mammillarlinie von der 5. Rippe bis zum Rippenbogen, nach vorne bis nahe ans Sternum, nach hinten handbreit über die Axillarlinie hinaus; unverschiebbar, von derber, knorpliger Consistenz. — Bei dem Stosse soll ein Rippenbruch entstanden sein. Vor 17 Wochen merkte Patient zuerst einen kleinen Knoten rechts an den Rippen; derselbe wuchs allmälig unter zeitweise sehr heftigen Schmerzen. Am 1. 11. 1880 Exstirpation der Geschwulst. Tod am 5. 11. 1880. Mikroskopischer Befund: Periostales Rundzellensarkom ohne Riesenzellen.

576. [5]. ? (263). — Quetschung vor $^1/_2$ Jahre. — Unmittelbar darauf. — Angiosarkom des Musc. pectoralis major. — Das den Muskel durchsetzende Sarkom hatte sich in seinem Wachsthum direct an die $^1/_2$ Jahr früher erlittene Quetschung und intermuskuläre Blutung angeschlossen.

577. [6]. Jacob Rink, 48 J. Knecht. (54). — Wurde vor 10 Jahren über die Brust überfahren. — ? — Melanosarcoma sterni. — Die Geschwulst entwickelte sich aus einem schwarzen Fleck, der fast jeden Tag blutete und nach Entfernung immer wieder recidivirte.

578. [7]. 63jähr. Mann. (264). — Fall auf die linke Seite vor 18 Tagen. — Unmittelbar darauf. — Sarkom der linken Brustseite. In der Gegend der 9. und 10. Rippe eine nur wenig empfindliche, solide, taubeneigrosse Geschwulst. Schall über der ganzen linken Lunge gedämpft, Athemgeräusch sehr abgeschwächt. Mikroskopischer Befund: Ovalzelliges Sarkom mit grossen Kernen. — Patient war vor dem Falle stets kräftig und gesund. 31 Tage nach der Verletzung ging Patient zu Grunde. Sectionsbefund: Das ganze parietale Blatt der linken Pleura in der Dicke von $^3/_4$ Zoll ist in eine knotige, weisse Geschwulstmasse verwandelt. Metastasen in der linken Lunge, rechts auf dem visceralen Blatt der Pleura und im oberen Theile der Nieren.

579. [8]. 50jähr. Mann. (265). — Trauma. — Unmittelbar darauf. — Sarkom des rechten Pectoralis. — Operation 8—9 Wochen nach dem Trauma. Vor Heilung der Wunde trat das erste Recidiv auf. $^1/_2$ Jahr nach der Operation starb Patient.

580. [9]. Johann D., 27 J. Lehrer. 1885 (266). (Patholog. Institut München). — Heben schwerer Schulbänke vor 2 Jahren. — Bald darauf. 25 J. — Sarkom der rechten Rippen. Mannsfaustgrosse, länglich ovoide, knollige, derbe Geschwulst; 5.—7. Rippe fest mit dem Tumor verwachsen. Ausgangspunkt das Periost der 6. Rippe. Mikroskopischer Befund: Alveoläres Sarkom. — Patient zog sich vor 2 Jahren durch Heben schwerer Schulbänke, wobei er sich stets nach rechts hin bückte, dann wieder schnell hob, starke reissende Schmerzen in der rechten Brustdrüse zu. Die Schmerzen liessen allmälig wieder nach, traten nach einem anstrengenden Marsch wieder besonders heftig auf.

Zu gleicher Zeit bemerkte Patient unterhalb der rechten Brustdrüse eine kirschgrosse Geschwulst, die langsam zunahm. — 1. 2. 1885 Exstirpation. Heilung. 8 Monate später Recidive.

581. [10]. Rudolph Horn, 66 J. Pastor. 1886 (262). — Im Herbst 1884 Fall mit der rechten Körperhälfte auf einen Baumstamm. — Ende 1884. 64 J. — Sarkom der rechten Brustseite. Geschwulst von der Grösse, Form und Sitz einer weiblichen Mamma, von harter Consistenz, mit verschieblicher Haut bedeckt, aber auf den Rippen festsitzend. Mikroskopischer Befund: Chondrosarkom. — Noch vor Schluss des Jahres 1884 Anschwellung in der Gegend der rechten Brustwarze, die sich langsam weiter entwickelte und heftige Schmerzen verursachte. Im Frühjahr 1886 Abtragung der Geschwulstmasse, Resektion der Rippen. Heilung. Kleines Recidiv im Sommer 1887 entfernt, ein 2. Recidiv im December 1887. Im April 1888 Exstirpation eines 3. Recidivs in der Nähe der alten Narbe nach Durchsägung der 3. Rippe und Resektion eines Stückes der Pleura. Am 28. 2. 1889 abermalige Operation wegen eines Recidivs. Patient starb am 16. 3. 1889.

582. [11]. August Melcher, 56 J. Kutscher. 1886 (267). — Im Oktober 1885 Fall mit dem rechtsseitigen Rippenbogen auf einen Balken. — ? — Sarkom der Rippen und Wirbelsäule. Sectionsbefund: Sarcoma myelogenicum gigantocellulare columnae vertebralis et costae VII, VI et X, et metastaticum medullae femoris dextri. Pachymeningitis int. levis fibrinosa cerebralis. Periostosis et sclerosis multiplex columnae vertebralis. Perineuritis multiplex e compressione. Pyelonephritis bacterica. — 14 Tage nach dem Falle heftige Schmerzen an der gequetschten Stelle. 14 Tage vor Weihnachten bekam Patient den „Hexenschuss" ins Kreuz. Schmerzen von der Lendenwirbelsäule nach beiden Seiten bis zum Nabel und in die rechte Achselgegend ausstrahlend. Kriebeln in der Axillarlinie der rechten und linken Thorax- und Abdomenseite. Im Juni 1886 Harnbeschwerden, bald vollständige Ischurie. Lähmung der Blase und der unteren Extremitäten. Störungen der Sensibilität. Patellarreflexe beiderseits herabgesetzt. In Kreuz und unteren Extremitäten Reissen und Kriebeln. Schmerzhafte unwillkürliche Zuckungen des ganzen Körpers. Tod am 21. 7. 1886.

583. [12]. Georg Friedr. Aug. A., 43 J. 1886 (268). — Am 12. 1. 1871 Verwundung durch einen Schuss von oben in die rechte Brustseite. — September 1886. 43 J. — Sarkom der rechten Brustseite. In der Achselhöhle noch am vorderen Rande eine ca. 12 Ctm. lange und 9 Ctm. breite Geschwulst, die fast fingerdick über das Niveau der Haut hervorragt. Oberfläche ulcerirt, von unregelmässiger, höckeriger Gestalt. Drüsen nirgends geschwollen. Zwei Finger breit innen und unterhalb vom Proc. coracoideus liegt die Schussöffnung. Auf der Brust sind in der Gegend der 3. und 5. Rippe am Ansatze des Brustbeins 2 Fisteln, die mit der Schusswunde communiciren. Mikroskopischer Befund: Zellenreiches Rundzellensarkom. — Durch den Schuss wurden wichtigere Theile nicht verletzt. Der rechte Oberarm blieb unbeweglich; am 19. 2. 1871 wurde ein Abscess an demselben geöffnet. Zustand des Patienten in den folgenden 15 Jahren leidlich; die Wunden eiterten wenig. Im Septem-

ber 1886 zeigte sich in der rechten Achselhöhle an einer lange schon bestehenden Fistel ein Gewächs; wiederholte Aetzungen erfolglos. Im November 1886 Operation; die Geschwulst in der Achselhöhle wird abgetragen. Bald Recidive in der Achselhöhle, die wiederholt entfernt werden; am 8. 12. gelingt es, die Kugel zu finden. Recidiv. Nachdem der Tumor sich stetig vergrössert hatte, ging Patient Anfang April 1887 marastisch zu Grunde. Section nicht gestattet.

584. [13]. Franz Wagner, 31 J. Schweizer. 1887 (269). — Um Ostern 1887 herum Fall mit der rechten Körperseite auf einen viereckigen Balken. — Ende September 1887. 31 J. — Sarkom der Rippen. In der unteren Partie der rechten Thoraxseite etwa mannsfaustgrosse Geschwulst, die den Raum zwischen Scapularlinie und hinterer Axillarlinie im Bereiche der 7.—9. Rippe ausfüllt; nicht verschieblich; gegen Druck nicht schmerzhaft. Mikroskopischer Befund: Rundzellensarkom. — Ende September 1887 bemerkte Patient an der gequetschten Stelle, die noch immer eine leichte Schmerzempfindlichkeit zeigte, eine kleine Neubildung, die sehr schnell wuchs. Exstirpation der Geschwulst am 12. 12. 1887. Nach 6 Monaten Recidiv und gleichzeitig Hernia pulmonalis in der Narbe. Operation von günstigem Erfolg begleitet.

585. [14]. Josef S., 50 J. 1889 (256). — Trauma. — 1888. 49 J. — Sarkom der rechten Thoraxseite; schon stark in Zerfall begriffen. Rundzellen. Kindskopfgrosser Tumor, deutlich fluctuirend, auf der rechten Seite des Rückens. Am oberen Pol des linken Hodens hühnereigrosse, fluctuirende, mit dem Hoden verwachsene Geschwulst. — Nach einem Trauma bemerkte Patient um Weihnachten 1888 eine taubeneigrosse Geschwulst an der rechten hinteren und unteren Thoraxseite, die allmälig, in den letzten 8 Tagen bedeutend zugenommen hat. Schmerzen seit 4 Wochen. Juni 1889 Exstirpation mit Resektion der 10.—12. Rippe; Pleura geöffnet. Entlassen: 27.7. Tod 2. 9. 1889.

586. [15]. Josef B., 22 J. Soldat. 1889 (270). — Ende Juni 1889 Fall auf die rechte Seite des Thorax. Wenige Tage später beim Turnen Stoss an dieselbe Stelle. — Bald darauf. 1889. 22 J. — Osteochondrosarkom der Rippen. Der Tumor erstreckt sich von der 7.—10. Rippe und von der mittleren Axillarlinie bis in die Mammillarlinie. Bei dem Tode des Patienten erstreckte sich die Neubildung vom Sternum bis in die Scapularlinie, von der Brustwarze bis zum Darmbeinkamm. Mikroskopischer Befund: Die primäre Geschwulst der Rippen ist ein Osteochondrosarkom; die Metastasen der Lunge und Pleura reine Osteochondrome. — Die blutunterlaufenen Stellen verschwanden innerhalb weniger Tage, dagegen blieb die Schmerzhaftigkeit und eine mässige Verdickung des Periostes der 8. Rippe. Mitte August fing die Geschwulst an sich nach allen Richtungen zu verbreiten. Am 30. 9. 1889 Exstirpation des Tumors mit den ergriffenen Rippen. Bald Recidiv. Patient starb am 21. 2. 1890. Die Section ergab Metastasen auf dem rechten und linken oberen Lungenlappen, sowie an der Pleura costalis linkerseits.

587. [16]. Wilhelm S., 38 J. Chausseeaufseher. 1890 (49). — Im Januar 1889 Fall auf die linke Seite. — November 1889. — Sarkom der Brustwand. Harte Geschwulst an der 7.—9. Rippe in der hinteren Axillarlinie; von hier nach oben an Grösse abnehmend 7 runde harte Tumoren. Mikroskopischer Be-

fund: Rund- und Spindel-, zum Theil auch Riesenzellen in starkem Stützgewebe und dicker Kapsel. — Bei dem Falle stiess sich Patient einen Zollstab, den er in der linken Brusttasche trug, gegen die unteren Rippen. Seitdem Schmerzen und Schwellung an der gequetschten Seite. Seit November 1889 Bildung harter Knoten bis zur Achselhöhle hinauf. Am 25. 1. 1890 Exstirpation der ganzen erkrankten Thoraxpartie und eines Stückes der Pleura; Wunde nach 2 Wochen verheilt. Nach 8 Tagen Exstirpation eines gänseeigrossen Tumors aus der linken Achselhöhle und wieder nach 8 Tagen mehrerer kleiner Geschwülste oberhalb der linken Clavicula.

588. [17]. 50jähr. Schuhmachersfrau. 1890 (84). (Patholog. Institut — Stoss vor $1^1/_2$ J. — ? — Sarkom des Sternums. Etwa 7 Ctm. langer, 5 Ctm. breiter Tumor am oberen Theile des Sternums. Oberfläche höckerig. — Operation am 31. 10. 1890. Mikroskopischer Befund: Rundzellensarkom.

2. Brusthöhle.

3 Fälle: 3 Männer.

589. [1]. 52jähr. Mann. 1872 (271). — Vor 3 Jahren Stoss von einer Deichsel in die linke Seite. — Januar 1872. 52 J. — Primäres Sarkom der Aorta thoracica. Sektionsbefund: Neubildung der Aorta; erwies sich als die degenerirte Tunica adventitia. Metastasen in Leber, Milz, Nieren, Pancreas, Magen- und Darmschleimhaut, Peritoneum. Mikroskopischer Befund: Ueberwiegend grosse Spindelzellen und eine geringe Quantität einer fasrigen Grundsubstanz. — Der Stoss verlief damals ohne bemerkbare Spuren. Anfang der Krankheit Januar 1872, als Patient (Feuerwehrkommandant) nach einer mehrstündigen nächtlichen Anstrengung beim Löschen bei — 12° R. beim Erwachen des Morgens Frösteln mit Brennen in den Sohlen und Handtellern empfand. Bald Husten und Appetitmangel; Brennen in der Herzgrube. In der 2. Woche Leber vergrössert; in der 4. Woche Schmerz in der linken Nierengegend. Milzvergrösserung. Anschwellung des linken Darmbeinkammes. Tod unter den Erscheinungen allgemeiner Erschöpfung und Blutinfektion.

590. [2]. J. H., Dragoner. 1886 (272). — Ueberranntwerden vom Pferde mit Stoss gegen die Brust. — Unmittelbar darauf. — Sarkom des Mittelfells. Sektionsbefund: 42 Ctm. lange, 13 Ctm. breite und 12 Ctm. dicke Geschwulst erstreckt sich vom linken Unterkieferwinkel beginnend, die ganze Breite der linken Halsseite einnehmend, hier bis an die Wirbelsäule reichend, hinter dem Brustbein abwärts steigend bis auf das Zwerchfell. Die Geschwulst ist hart, besteht aus vielen, bis apfelgrossen Knoten. Herzbeutel in die Geschwulst aufgegangen. Trachea, Aorta, A. pulmonal., Carotis und N. vagus links in die Geschwulst eingebettet. Zahllose Knoten auf der Oberfläche des Zwerchfells, der Innenfläche des Herzbeutels und auf beiden Rippenfellen. Gekrösdrüsen geschwollen. — Patient wenige Tage vor seiner Aufnahme (4. 8. 1886) vom Pferde überrannt. Krankheitserscheinungen: Husten und Kurzathmigkeit. Im unteren Theile der linken Halsseite Geschwulst fühlbar, die den Mm. scaleni aufzusitzen scheint. Trachea scheint nach rechts hinuntergedrängt. 10. 8.

Erstickungsanfall. 25. 9. Tod im Erstickungsanfall. Dauer etwa 8 Wochen. Die mikroskopische Untersuchung der Geschwülste zeigt, dass sie ganz aus kleinen Rundzellen bestehen, zwischen denen von Zwischensubstanz kaum etwas wahrzunehmen ist. Kleinzelliges Rundzellensarkom.

591. [3]. 48jähr. Bergmann. 1892 (273). (Patholog. Institut München). — Im Jahre 1889 schwere Contusion. — ? — Sarkom der rechten Lunge. Die Sektion ergiebt eine mit dem Thorax fest verwachsene Neubildung der rechten Lunge und Vergrösserung der Leber und Milz. Mikroskopischer Befund. Rundzellensarkom. — Patient, früher stets gesund, erlitt im Jahre 1889 eine schwere Contusion der rechten Brust- und der Lebergegend durch ein sehr grosses Kohlenstück; war seit dieser Zeit immer krank und bezog deshalb die volle Unfallsrente. Im Frühjahre 1892 bedeutende Leber- und Milzvergrösserung; im September 1892 Dämpfung der rechten Supra- und Infraclaviculargegend. Anfangs December Störungen der Herzinnervation. Ende December 1892 Tod unter Athemnoth und den Erscheinungen der Herzschwäche.

3. Brustdrüse.

10 Fälle: 1 Mann, 9 Weiber.

592. [1]. Julie S., 50 J. 1873. (58). — Stoss auf die linke Brust. — 1863. 40 J. — Cystosarkom der linken Mamma. — Patientin hatte als junges Mädchen eine kleine Geschwulst in der rechten Mamma, die exstirpirt wurde. Operation 9. 10. 1873; geheilt. Seit 4 Jahren frei von Recidiv.

593. [2]. 64jähr. Mann. 1878 (36). — Pferdehufschlag auf die Brust vor 50 Jahren. — Vor $5^{1}/_{4}$ Jahren. 63 J. — Sarcoma mammae dextr. Kindsfaustgrosse, theilweise ulcerirte Geschwulst in der Nähe der rechten Brustwarze. — Durch das Trauma soll das Sternum gebrochen sein. 8. 2. 1878 Exstirpation des Tumors. 16. 3. Patient geheilt entlassen.

594. [3]. Frau E. Sch. 55 J. 1879. (178). — Im Juni 1878 Verletzung der linken Mamma mit einer Stecknadel. — 8 Tage später. 54 J. — Cystosarcoma mammae sin. Faustgrosser, den oberen Theil der Mamma einnehmender Tumor. — Acht Tage nach der Verletzung zeigte sich an der betr. Stelle ein apfelkerngrosses Gewächs, das seitdem konstant gewachsen ist. Mai 1879 Amput. mammae. Pat. nach 7 Wochen geheilt entlassen. $1^{1}/_{2}$ Jahre später Recidiv oberhalb der Narbe; Exstirpation.

595. [4]. Franziska S., 16 J. 1881 (274). — Anfang August 1881 Stoss gegen die linke Brust durch ein schweres Holzscheit. — Unmittelbar darauf. 16 J. — Sarkom der linken Mamma. Die linke Mamma deutlich in ihrer Gesammtheit vergrössert, bei Druck erheblich empfindlich. Ein Tumor nirgends zu fühlen. In der amputirten Mamma findet sich ein gegen die Umgebung deutlich abgesetzter, kleinapfelgrosser Tumor. Mikroskopischer Befund: Spindelzellensarkom. — In unmittelbarem Anschlusse an den Stoss stellten sich starke Schmerzen in der rechten Mamma ein. Patientin hatte vorher nie die geringsten abnormen Empfindungen in den Brüsten bemerkt. Am 22. 8., 3 Wochen nach dem Trauma, wird an verschiedenen Stellen incidirt; als nach 8 Tagen aus

den Incisionswunden wuchernde Massen herausgewachsen waren, wurde die Mamma amputirt. Recidive. 1 Jahr nach Beginn der Affektion ging Patientin marastisch zu Grunde.

596. [5]. 30jähr. Mädchen (275). — Stoss gegen die linke Brust durch das Horn einer Kuh. — Vor 1 Jahre. 29 J. — Sarkom der linken Mamma. 3 Pfund schwerer Tumor. Mikroskopischer Befund: Spindelzellensarkom. — Bei der 1. Operation wurde die Drüse geschont, da der Tumor abgekapselt daneben lag. 3 rasch aufeinander folgende Recidive wurden operirt. Schliesslich stellte sich die Kranke mit einem halbkokosnussgrossen, 5 Pfund schweren, ulcerirten Tumor wieder vor. Exstirpation des Tumors sammt der degenerirten Haut. Heilung.

597. [6]. Magdalene Meyer, 58 J. 1882 (35). — Schlag gegen die rechte Brust im Januar 1882. — Bald darauf. — Sarkom der rechten Mamma. Die ganze rechte Mamma in einen breit gestielten, gross-höckerigen, ulcerirten, verjauchenden Tumor verwandelt; kindskopfgross, auf der Unterlage verschieblich; blutet leicht. — Bald nach dem Schlage bildete sich an der Aussenseite der rechten Mamma ein kleiner Knoten, der aufbrach, seit 6 Wochen rasch wuchs. 1882 Amputatio mammae mit Ausräumung der Achselhöhle. August 1883 Recidiv. Tod 23. 12. 1883. Mikroskopischer Befund: Rundzellensarkom.

598. [7]. 26jähr. Frau. 1883 (41). (Patholog. Institut München). — Im 12. Jahre Verletzung der linken Brust mit einer Stricknadel. — ? — Sarkom der linken Mamma. Mehr als faustgrosser, multipel gelappter, knolliger Tumor, über dem die unveränderte Haut ziemlich leicht verschieblich ist. Brustwarze tief eingezogen. Lymphdrüsen frei. Mikroskopischer Befund: Fibro-Myxo-Sarkom. — Patientin hat einmal in ihrem 20. Jahre geboren. Eine harte Stelle blieb nach der Verletzung nicht zurück; dieselbe sei, wie Patientin bestimmt angiebt, während der Schwangerschaft eingetreten und sehr langsam grösser geworden. Erst seit 3 Jahren bedeutende Zunahme, besonders in der allerletzten Zeit. Januar 1883 Exstirpation.

599. [8]. 68jähr. Metzgermeistersfrau. 1888 (48). (Patholog. Institut — Stoss gegen die linke Brust im Jahre 1887. — 1887, 3 Wochen nach dem Stosse. 67 J. — Sarkom der linken Mamma. Keine Achseldrüsen, wohl aber einige harte Stränge in der Tiefe zu fühlen. — Erst vor 3 Monaten wuchs die Geschwulst sehr rasch; entstanden war sie vor einem Jahre. Exstirpation am 27. 2. 1888.

600. [9]. Anna Grosser, 28 J., Sattlersfrau. 1889 (262) — Im 19. Jahre heftiger Stoss gegen die linke Brust. — Einige Wochen später. 1880. 19 J. — Osteosarkom der linken Brust. Der Tumor hat die Grösse von nahezu 2 Mannsfäusten. Die Brustdrüse scheint bei näherer Untersuchung in eine mässig runde, glatte, sehr derbe Geschwulstmasse verwandelt, welche auf der Unterlage nicht verschieblich ist. Drüsen der Achselhöhle nicht geschwollen. — Einige Wochen nach dem Stosse bemerkte Patientin in der äusseren Hälfte der Brust einen derben, hasel- bis wallnussgrossen Knoten, der während der viermal erfolgten Schwangerschaft stetig an Grösse zunahm. Heftige Schmerzen. Im August 1889 Exstirpation der Geschwulst. In kurzer Zeit Heilung. Patientin ist Ende Januar 1890 vollkommen wohl; nirgends eine Spur eines Recidives.

601. [10]. 42jähr. Frau. 1890. (84). (Patholog. Institut München). — Stoss auf die Brust. — 1889. 41 J. — Adenosarkom der Mamma. In der Mamma neben der Brustwarze ein klein hühnereigrosser, knolliger, derber Tumor fühlbar. Hautdecken darüber verschieblich. Mammilla nicht eingezogen. Axillardrüsen frei. — Operation am 4. 2. 1890.

4. Rücken und Wirbelsäule.

Tabelle No. 31. 7 Fälle: 6 Männer, 1 Weib.

602. [1]. 65jähr. Mann (276). — Trauma, das die Rippengegend getroffen hatte. — Gleich darauf. — Rundzellensarkom der Wirbelsäule. Sektionsbefund: Der 8. Brustwirbel, zum Theil auch der 7. und 9. durch eine fleischige Gewebsmasse eingenommen. Metastasen in verschiedenen anderen Wirbelkörpern, sowie in der 3. rechten und 8. linken Rippe. — Unmittelbar nach dem Trauma entwickelte sich die Neubildung, d. h. es traten Lähmungserscheinungen auf, während eine Deformität der Wirbelsäule erst ca. $^1/_4$ Jahr später sichtbar wurde. Patient starb noch nicht 5 Monate nach dem Trauma.

603. [2]. Sophie Rahlf, 27 J. 1875 (32). — Stoss mit der Lehne eines Stuhles. — 1865. 17 J. — Fibrosarkom unter dem linken Schulterblatt. Harte Geschwulst von der Grösse einer Semmel. — 28. 7. 1875 Exstirpation der im Unterhautzellgewebe leicht verschieblichen Geschwulst. Heilung.

604. [3]. ? Kosack. (277). — Contusion der Wirbelsäule durch Sturz vom Pferde. — Unmittelbar darauf. — Sarkom der Wirbelsäule. Die Sektion zeigte, dass die Entzündungsprodukte einer Periostitis vertebrae den Impuls zu einem schnell wachsenden Sarkom gaben. — Nach 6 Wochen Tod in Folge croupöser Pneumonie.

605. [4]. 20jähr. Jüngling (277). — Fall aufs Kreuz vor 4 Jahren. — Bald darauf. — Lymphosarkom der Wirbelsäule. Sektionsbefund: Ausser dem rechts vom 11. und 12. Wirbel sitzenden Tumor noch ein zweiter grösserer und höher gelegener; beide waren Lymphosarkome, die durch die Intervertebralöffnungen bis in den Wirbelkanal hineinwuchsen. — Seit dem Falle hatte eine Scoliose sich zu bilden angefangen. Bald Schwäche in den unteren Extremitäten, dann Paraplegie und es wurde ein rechts vom 11. und 12. Wirbel sitzender Tumor bemerkt. Hektisches Fieber, klonische Krämpfe, Tod unter septhämischen Symptomen.

606. [5]. 26jähr. Mann (278). — Trauma. — Bald darauf. — Sarkom des Rückenmarks. Sektionsbefund: Enorme Verdickung des Halstheiles und der oberen grösseren Hälfte des Dorsaltheiles des Rückenmarkes; an der hinteren Fläche des letzteren sitzen zahlreiche hirsekorn- bis linsengrosse weisse Körper, die zumeist der Austrittsstelle der hinteren Wurzeln folgen. Vom Hals bis zum Dorsaltheil findet sich ein Sarcoma fusocellulare teleangiectodes. — Im Anschluss an das Trauma entstanden Kreuz- und Blasenschmerzen, sowie Dysurie; später Lähmung der unteren Extremitäten mit gesteigerten Reflexen und erhöhter Sensibilität; tonische Krämpfe in den oberen Extremitäten. Tod nach 12 Monaten.

607. [6]. 48jähr. Mann. 1888 (234). — Contusion vor 16 Jahren. — ? — Sarkom des Rückens. Kindskopfgrosser, etwas nach rechts von der Wirbelsäule breit aufsitzender Tumor. Mikroskopischer Befund: Partien mit reinen Spindelzellen and andere mit vielkernigen Riesenzellen liegen nebeneinander. — Nach der Contusion bildete sich an der betreffenden Stelle ein brauner Fleck. Der Tumor, vor 5 Jahren bemerkt, vor 2 Jahren zuerst entfernt, war seitdem sehr schnell wieder gewachsen. Exstirpation.

608. [7]. 33jähr. Mann (279). — Im Alter von 5 Jahren 8 Monaten Fall 1½—2 Meter hoch unter starker Beugung des Truncus mit der Cervicodorsalgegend auf ein Heubündel. — ? — Fibrosarkom des Wirbelkanals. 7. Hals- und 1. Rückenwirbel stark hervortretend; darunter fühlt man eine Vertiefung, wie wenn der 2. Wirbel zurückgesunken wäre. Die Gelenke der unteren Extremitäten flektirt und kontrahirt. Die Geschwulst erstreckte sich noch bis unter den 6. Wirbel; ist ein Fibrosarkom mit einigen Punkten von myxomatösem Aussehen. Medulla an der Druckstelle vollständig geschwunden. — Der Fall hatte keine unmittelbar hervortretenden schädlichen Folgen. Mit 7 Jahren versagten dem Pat. plötzlich auf 4—5 Minuten die unteren Extremitäten den Dienst. Im 19. Jahre neuralgische Schmerzen vom 3. bis 7. Intercostalraum beiderseits. 1878 Hyperästhesien erst im rechten, dann linken Oberschenkel; Ende 1878 die ersten Zeichen gestörter Motilität in den unteren Extremitäten. Urinlassen mühsam, Zunahme der Parese der unteren Extremitäten. Allmälig vollständige Paraplegie, Paralyse von Mastdarm und Blase, Erektionen durch psychische Einflüsse noch hervorgerufen. So blieb der Zustand 16 Jahre lang. Extraktion der Geschwulst, nachdem 2., 3., 4. und 5. Dorsalwirbel in Fortsätzen und Bogen resecirt und tamponirt und die Dura incidirt war. Patient mit fester Wirbelsäule entlassen.

V. Bauchdecken und Bauchhöhle.

Tabelle No. 32. 12 Fälle: 11 Männer, 1 Weib.

609. [1]. 33jähr. Mann. 1872 (280). — Im Sept. 1869 Sturz mit dem Bauche auf eine grosse Kiste. — 14 Tage später. 30 J. — Sarkom der Bauchdecken. Bei der Sektion erstreckte sich der Tumor vom Ansatze des 4. Rippenknorpels an das Brustbein bis zum Nabel und von der rechten Mammillarlinie bis drei Finger breit nach links von der Mittellinie. Mikroskopischer Befund: Kleinspindelzelliges Sarkom. — 14 Tage nach dem Sturze bekam Pat. im Epigastrium eine Geschwulst, die rasch wuchs und am 16. 12. 1869 exstirpirt wurde. Bald entwickelte sich ein Tumor, der am 1. 3. 1872 24 Ctm. breit, 17 Ctm. lang, 5 Ctm. hoch war. Unter rascher Abnahme der Kräfte erfolgte der Tod am 4. 4. 1872.

610. [2]. 34jähr. Frau (79). — Pat. wurde bei der 3. Schwangerschaft von einer Kuh in den Unterleib gestossen. — Kurze Zeit darauf. — Sarkom der Bauchdecken. In der Gegend des rechten geraden Bauchmuskels kindskopfgrosse, über die Bauchdecken hoch emporragende Geschwulst. Mikroskopi-

scher Befund: Fibroma sarcomatosum. — Familie gesund; Pat. nie krank. An der getroffenen Stelle kurze Zeit nach dem Trauma bei andauerndem mässigen Schmerz Entwicklung einer Geschwulst, die schnell wuchs. Exstirpation.

611. [3]. R. H., 60 J. Viehhändler. 1873 (28). — Insektenstich (Zeche). — ? — Sarkom der Leistengegend und des Skrotums. In der Gegend des Ramus horizont. pubis sin. eine unregelmässige, höckrige Geschwulst von bedeutender Resistenz; der Tumor reicht bis tief in das Skrotum herab. Hoden vergrössert. Inguinaldrüsen infiltrirt. — Seit 7 Jahren wurden an der nämlichen Stelle und wegen gleicher Geschwulst 4 Operationen in der Leistengegend gemacht. Die jetzige Geschwulst datirt seit Anfang März. 29. 5. 1873 Operation. Tod 8. 6. Hirn- und Lungenödem.

612. [4]. Heinr. Adolph A., 40 J. 1877 (34). — Stoss einer Wagendeichsel gegen den Bauch vor 16 Jahren. — Unmittelbar darauf. — Sarkom der Bauchdecken. Multiple, zum Theil wallnussgrosse, auf handgrosser Fläche vertheilte Spindelzellensarkome der Bauchhaut. — Die durch den Stoss geschwollene Stelle blieb. Der seit 16 Jahren bestehende isolirte Knoten wuchs seit $^1/_2$ Jahre. Exstirpatio tumoris weit im Gesunden Ende Okt. 1877. Entlassung 12. 11. Is. 7. 1878 völlig gesund und frei von Recidiv.

613. [5]. 5jähr. Knabe (281). — Vor 4—5 Monaten Fall auf den Rücken. — Bald darauf. — Sarkom der linken Niere. Sektionsbefund: 6 Kilogrm. schwerer, 67 Ctm. im Umfang messender Tumor von der Konsistenz der Hirnmasse, welcher die atrophische linke Niere umwachsen hatte und zum Theil auf sie übergriff. Ein metastatischer Knoten in der Pleura. Mikroskopischer Befund: Myxosarcoma haemorrhagicum. — Nach dem Falle einige Tage blutiger Urin; einige Wochen später nach abermaligem Fall Schmerzen in der linken Bauchseite, später Auftreibung des Abdomens. Grosse Cachexie; unregelmässiges Fieber. Auftreibung des Abdomens links stärker als rechts; unterhalb der 6. linken Rippe undeutliche Palpation eines rundlichen Tumors. Tod erfolgt unter peritonitischen Symptomen.

614. [6]. 6jähr. Knabe. 1881 (282). — Mitte August 1880 Kontusion des Rückens. — Sehr bald darauf. — Sarkom der rechten Niere. Sektionsbefund: Eine von der rechten Niere ausgehende Geschwulst, welche die ganze Abdominalhöhle ausfüllt, nach links von der Mittellinie vom Peritoneum bekleidet ist, nach rechts in unmittelbarem Kontakt mit der Abdominalwand. Mikroskopischer Befund: Rundzellensarkom. — Nach der Kontusion starke Schmerzen, gegen die Hypochondrien und Weichen ausstrahlend; ferner Obstipation, Dysurie, Blut und Eiweiss im Urin. Anfang September wurde eine Geschwulst, unter der rechten Costalcurvatur hervorragend, entdeckt; sie wuchs sehr schnell. Unter Erscheinungen von Anasarca, Abmagerung und Dyspnoe Tod im Februar 1881.

615. [7]. 7jähr. Knabe. 1883 (283). — Heftiger Stoss mit der Faust gegen die rechte Seite des Bauches im Februar 1883. — Bald darauf. 1883. 7 J. — Ulceröses Sarkom des Jejunum. Sektionsbefund: Grosses Sarkom des Jejunum, ausgegangen von der Submucosa desselben. Die Geschwulst an ihrer dem Darm zugewandten Fläche ulcerös zerfallen. Darm und Mesenterium weit-

hin sarkomatös degenerirt. Multiple Metastasen in den Nieren, an der rechten Rückenwand und in den Lymphdrüsen. Mikroskopischer Befund: Rundzellensarkom. — Pat. fing nach dem Stosse an zu kränkeln, über Schmerzen und häufige Beschwerden zu klagen; zugleich magerte er ab und der Leib wurde immer mehr aufgetrieben. Nicht viel später bemerkte die Mutter an der getroffenen Stelle unter der Haut eine wallnussgrosse, harte Geschwulst, die rapid wuchs. Mitte Mai konnte der Knabe das Bett nicht mehr verlassen und Mitte Juni 1883 erfolgte der Tod.

616. [8]. 73jähr. Mann (284). — Umfängliche Verbrennung der Haut in der Regio iliaca. — ? — Ossificirendes Sarkom in der Regio iliaca, bis zur Mittellinie reichend. — Das Sarkom war in dem hohen Alter des Pat. in der Verbrennungsnarbe entstanden.

617. [9]. S., Unteroffizier. 1884 (338). — November 1883 Schlag in die Magengegend. — Kurze Zeit darauf. — Primäres Sarkom der Leber. Sektionsbefund: Enorme Vergrösserung der brettharten Leber, besonders des linken Leberlappens (40 Ctm. lang, 29 Ctm. hoch, 18 Ctm. dick). Durchsetzung des braunrothen Gewebes mit zahllosen kleineren und grösseren weissen, vorspringenden harten Knoten. Keine Metastasen. Mikroskopischer Befund: Rund- und Spindelzellen. — Seit dem Schlage Appetitlosigkeit und Magenschmerzen. Im Dezember in der Magengrube eine anscheinend der Haut angehörige Infiltration von Zehnpfennigstückgrösse; am 9. 1. 1884 fühlt man an der Stelle der Infiltration eine flache, harte, bei der Athmung auf- und absteigende Geschwulst. Stetige Vergrösserung der Geschwulst und der ganzen Leber; dabei starke Schmerzen in der rechten Seite und Schlaflosigkeit; dazu hochgradiger Ascites. Am 17. 5. 1884 Tod an Entkräftung.

618. [10]. 42jähr. Mann. 1886 (46). — Stoss. — Vor 10 Wochen. — Sarkom der rechten Niere. Umfang der rechten Bauchhälfte in Nabelhöhe 49, der linken 45 Ctm. Sektionsbefund: Sarcoma renis dextri permagnum. Mikroskopischer Befund: Spindelzellensarkom. — Seit 10 Wochen, nach einem Stosse, entstandene Geschwulst im Leibe; in den letzten Wochen schnelles Wachsthum, Oedem der Beine und Genitalien. Laparotomie. Tumor inoperabel. Tod nach 5 Tagen.

619. [11]. C. B., 30 J. Gärtner. 1887 (339). — Im März 1886 Sturz von einer Leiter und Fall auf die rechte Seite. — Bald darauf. — Angiosarcom der rechten Niere. — Bei dem Falle nahm Pat. keinen besonderen Schmerz wahr. Als er jedoch nach einigen Stunden urinirte, bemerkte er, dass sein Urin roth war. Die Blutung wurde nach kurzen Unterbrechungen beständig. Urin enthält Eiweiss, keinen Zucker. Von Zeit zu Zeit heftige Schmerzen längs des rechten Ureters; Uebelkeit, Erbrechen und Fieber. Schwere Hämaturie. Am 16. 11. 1887 Nephrotomie. Patient, am 31. 12. entlassen, befindet sich im Juni 1888 vollkommen wohl.

620. [12]. J. B., 15 J. Handlanger. 1888 (340). — Anfang Sept. 1887 Fusstritt in die rechte Seite des Leibes. — Oktober 1887. — Primäres Angiosarcom der Leber. Ausgedehnte Leberdämpfung. Im Urin kein Eiweiss; kein Zucker. Bei der Probepunktion wird blutige Flüssigkeit entleert und festere

Partikelchen, welche den Bau eines Angiosarcoms zeigen. Sektionsbefund: Leber beträchtlich vergrössert, von zahlreichen kleineren und grösseren Tumoren durchsetzt. Der linke Lappen enthält keine Knoten. Pfortader mit schmieriger, grauröthlicher Masse erfüllt. Keine Metastasen. Alle anderen Organe normal. — Patient empfand mehrere Tage nach dem Trauma starke Schmerzen beim Athmen; erkrankte im Okt. 1887 unter von Tag zu Tag sich steigernden Schmerzen in der Oberbauchgegend. Er arbeitete bis zum 13. 11. weiter, bemerkte jedoch rechts vom Nabel unterhalb des Rippenknorpels eine kleine, schmerzhafte Schwellung, die in den letzten 2 Wochen zunahm. Am 13. 11. wurde ein hühnereigrosser, schmerzhafter Tumor in der Regio hypochondriaca gefühlt, welcher sich stetig vergrösserte. Eintritt am 18. 1. 1888. Schmerzen; Tympanie; Stuhlbeschwerden. Probeincision. Probelaparotomie. Unter zunehmender Schwäche trat 2 Tage später der Tod ein.

VI. Becken und Lumbalgegend.

Tabelle No. 33. 12 Fälle: 9 Männer, 3 Weiber.

621. [1]. 42jähr. Waldwärter. 1874 (285). — Vor 2 Jahren Schlag gegen die rechte Lendengegend durch einen fallenden Baum. — ? — Sarcom der rechten Regio lumbalis. Angiosarcom von grob alveolärem Bau, von einer Kapsel umschlossen. — Die Geschwulst wuchs in 2 Jahren bis zu Zweifaustgrösse; ulcerirt. Exstirpation. Kein Recidiv. Tod $^1/_2$ Jahr später an Pneumonie.

622. [2]. Adolph Conrad, 44 J. Kaufmann. 1877 (286). — Fall auf der Strasse vor 1 Jahre. — 1877. 44 J. — Osteosarcom der linken Darmbeinschaufel. Kolossaler Tumor nach vorn fast bis zur Linea alba, nach hinten bis zur Mitte der Crista ilei reichend; nach unten nicht deutlich abgrenzbar. — Seit dem Falle dumpfe Schmerzen in der linken Hüftbeingegend, die $^1/_4$ Jahr vor der Aufnahme heftiger wurden. Zugleich bemerkte Patient eine zunehmende Schwellung in der Gegend des linken vorderen Hüftbeinstachels. — 27. 12. 1877 Exstirpation des Tumors. Am 2. Tage nach der Operation Peritonitis, am 7. Tage letaler Ausgang.

623. [3]. Fräulein E. D., 17 J. 1879 (178). — Fall auf die rechte Seite am 24. 12. 1878. — Anfangs 1879. 17 J. — Osteosarcoma pelvis. Starke Anschwellung, dem linken Os ilei entsprechend, weit in das Abdomen hineinragend. — Anfang Februar 1879 Anschwellung in der Gegend der linken Crista ossis ilei, die allmälig zunahm und das Gehen behinderte. Patientin als inoperabel entlassen.

624. [4]. 25jähr. Frau. 1880 (165). — Gegen Mitte December 1879 Fall mit dem Rücken gegen eine Treppe. — Sarcom der rechten Fossa iliaca. Die rechte Fossa iliaca von einem Tumor ausgefüllt, welcher noch 5 Querfinger breit über das Lig. Poup. hinaufreichte und in die rechte seitliche und hintere Lendengegend sich erstreckte. Consistenz hart. Haut ödematös. An einzelnen Stellen auf Druck schmerzhaft. Mikroskopischer Befund: Ein aus grossen

Rundzellen bestehendes Sarcom. — 8 Tage nach dem Falle traten Schmerzen im Unterleibe auf, welche von der rechten Lendengegend nach dem rechten Beine ausstrahlten; zugleich Fieber und allgemeines Schwächegefühl. Seit Anfang Januar Menstruation ausgeblieben. — Anfang März 1880 Incisionen, aus denen innerhalb der nächsten 3 Wochen Eiter in mässiger Quantität secernirt wurde, während die Geschwulst weicher und kleiner wurde. Anfang April konnte von der Geschwulst nichts mehr gefühlt werden.

625. [5]. Z., 23 J. Soldat. 1881 (272). — December 1880 Fall auf das Gesäss beim Längssprung über den Kasten. — Februar 1881. 23 J. — Sarcom im Becken. — Sectionsbefund: Grosses Sarcom, durch welches das Kreuzbein und beide Darmbeinschaufeln angefressen sind. Mikroskopischer Befund: Spindelzellensarcom. — Erkrankt Februar 1881. Schmerzen beim Urinlassen. Urin normal. Später unfreiwilliger Harnabgang und Stuhlentleerung. Anfang Mai Verwirrtheit. Schmerzen in der rechten Wade. Herabsetzung der motorischen Kraft des rechten Beines. Geschwulst im Becken fühlbar, wuchs von Ende Mai ab rasch. Anfang Juni Lähmung im Gebiet des rechten N. peroneus. Ende Juni Hallucinationen. Tod am 9. 7. 1881.

626. [6]. Andreas H., 51 J. 1881 (287). — Patient glitt am 10. 1. 1881 mit dem rechten Beine aus. — Bald nachher. — Sarcom des Beckens. Rechte Hüfte colossal angeschwollen. Anschwellung setzt nach oben mit dem Darmbeinkamm ab und bildet hier einen stark erhöhten Wall; nach unten geht sie bis zur Glutäalfläche; nach hinten überschreitet sie noch etwas die Mittellinie, nach vorn nimmt sie das ganze Leistengebiet ein. Der Tumor ist von praller Consistenz. — Nach dem Trauma hatte Patient Schmerzen im Gesäss, besonders beim Aufstehen. Bald nachher bemerkte er an der Hinterbacke eine Anschwellung, die immer mehr zunahm und sich über die ganze rechte Hüfte erstreckte. Seit 1 Monat beträchtliche Zunahme der Schwellung und der Schmerzen. Patient wird mit täglichen Einspritzungen von Höllensteinlösung in den Tumor behandelt. Der Tumor wächst langsam, Patient verfällt sehr rasch und stirbt an Marasmus am 6. 1. 1882.

627. [7]. 35jähr. Frau. 1885 (155). — Ende 1883 Fall von der Treppe. — Anfang 1884. 34 J. — Myxosarcom am Steissbein. Die über mannsfaustgrosse Geschwulst sitzt unterhalb des Kreuzbeins, nicht genau in der Mittellinie, sondern mehr nach rechts; auf Druck schmerzhaft; deutliche Fluctuation: leicht verschiebbar. — Seit dem Falle Schmerzen in der Gegend des Steissbeins. Im Laufe eines Jahres steigerten sich die Schmerzen beim Liegen, Sitzen und Gehen so, dass Patientin dringend um Operation bat. Der Tumor konnte leicht in toto ausgeschält werden. Heilung nach 2 Monaten.

628. [8]. W. G., 25 J. Tischler. 1885 (288). — Im Juli 1885 Sprung aus einem Parterrefenster zur Erde. — Unmittelbar darauf. 25 J. — Sarcom des Beckens. Die exstirpirte Geschwulst, welche sich im Becken fast bis zur Medianlinie ausdehnte, wog 720 Gr. Sectionsbefund: Sarcoma medullare regionis coxae et femoralis. Sarcoma metastaticum pulmonum, gland. mesarai. et retroperiton. et renum. — Am Tage nach dem Sprunge stellten sich Schmerzen in der Hüftgegend ein. Nach 6 Wochen bemerkte Patient eine Geschwulst

in der Gegend des linken Trochanter, die sehr rasch wuchs und schmerzhaft war. Die Exstirpation war sehr schwierig. 1 Monat später zeigte sich eine Anzahl kleiner Geschwulstknoten in der Nähe der Operationsstelle, welche verjauchten. Tod am 10. 1. 1886.

629. [9]. M. W., 25 J. Taglöhner. 1887 (189). — Im Sommer 1886 Sturz beim Tragen einer Last. — Anfang 1887. 25 J. — Sarcoma ossis ilei sin. Die Geschwulst, offenbar myelogenen Ursprungs, hat nach beiden Seiten hin den Knochen durchwachsen, den Knochen vor sich her gedrängt und 2 grosse, weiche, elastische Geschwülste, eine in der Leistengegend, die andere in der Hinterbackengegend entwickelt. Mikroskopischer Befund: Alveoläres Rundzellensarcom. — Patient stürzte so nieder, dass er bei flectirten unteren Extremitäten zu sitzen kam. Etwa 3 Wochen später traten an der Vorderseite des linken Oberschenkels intensive Schmerzen auf. Vor ungefähr $^1/_4$ Jahre bemerkte er an der hinteren Fläche der linken Beckenhälfte eine Anschwellung, seit 4 Wochen die Geschwulst an der Darmbeinschaufel. Am 18. 10. 1887 Entfernung der beiden Geschwülste mit dem Knochen. Nach 3 Monaten Recidiv. Ende durch Selbstmord.

630. [10]. Sch. W., 47 J. Schlosser. 1888 (189). — Am April 1886 Fall nach hinten, wobei Patient mit dem Becken gegen eine Wand stiess. Im Mai 1886 Fall und Quetschung derselben Gegend. — Unmittelbar darauf. 45 J. — Myxosarcoma ossis sacri. Die Geschwulst sitzt in der Gegend des Kreuzbeins, vorwiegend die rechte Hälfte desselben einnehmend; ist in ihrer unteren Zone vom Mastdarm aus tastbar, kindskopfgross, mit höckriger Oberfläche, von festem Gefüge. Sectionsbefund: Sarcom des Kreuzbeins, das in die linke Gesässgegend und in die Lendenwirbelsäule gewuchert war. Lungentuberculose, Magengeschwür, Blasenstein und Catarrh. — Patient rutschte im April 1886 bei der Arbeit, während er eine Schraubenmutter mit grosser Kraft anzuziehen versuchte, aus und stiess im Falle nach hinten mit dem Becken gegen eine Wand. Im Mai 1886 fiel er in eine mit Steinen gepflasterte Grube und quetschte sich dabei am meisten dieselbe Gegend. Im Juni 1886 fühlte er in der Gegend der rechten Synchondrosis sacro-iliaca eine taubeneigrosse Geschwulst. Am 10. 2. 1888 Exstirpation mittelst Resection des Os sacrum. Mehrmalige Recidivoperationen. Tod am 15. 5. 1890.

631. [11]. 16jähr. Schlosser. 1888 (234). — Heben schwerer Last vor 3 Wochen. — Unmittelbar darauf. 16 J. — Sarcom der Lendengegend. Faustgrosser höckriger Tumor, der mit einem grösseren, von den Bauchdecken her zu fühlenden im Zusammenhange steht. Sectionsbefund: Sarcoma teleangiectodes haemorrhagic. medullare praevertebral. reg. lumbalis et vertebralis et metastaticum gland. retroperiton. et durae et piae matris spinalis sacralis. Pyelonephritis bacterica et parenchymatosa. Cystitis diphther. Phlegmone prostatae apostem. — Hypertroph. lienis. Oedema pulmonum. Atrophia fusca cordis. — Patient fühlte bei schwerem Heben plötzlich heftige Schmerzen in der linken Lendengegend, sodass er nicht weiter arbeiten konnte. Schon nach wenigen Tagen entstand an derselben Stelle eine allmälig zunehmende Anschwellung. Durch eine Incision wurde Eiter und Blut entleert. Allmäliger Kräfteverfall. Tod $4^1/_2$ Monate nach der Aufnahme.

632. [12]. 30jähr. Mann. (289). — Fall. — ? — Sarcom des Beckens. Sectionsbefund: Die ganze linke Beckenhälfte ist von der Geschwulst eingenommen; Kreuzbein usurirt; von der Darmbeinschaufel nur noch ein 3 Ctm. breites Stück der Crista übrig. — Nach dem Falle anhaltende, in das Bein ausstrahlende Schmerzen in der linken Gesässgegend. Der kleine pulsirende Tumor, der allmälig wuchs, comprimirte Blase und Mastdarm und führte einen Spontanbruch der linken Darmbeinschaufel herbei. Tod 9 Monate nach der Aufnahme. — Mikroskopischer Befund: Gemischtes Sarcom.

VII. Genitalien.

Tabelle No. 34. 21 Fälle: 21 Männer.

633. [1]. M. Ch., 43 J. Schreiner. 1871 (28). — Trauma. — Vor 8 Monaten. — Sarcoma testis dextri. Die rechte Scrotalhälfte, durch einen derben, faustgrossen, rundlichen Tumor ausgefüllt, der bis zum äusseren Leistenring reicht. Tunica dartos normal. Der rechte Testikel ist nicht zu fühlen, wohl aber der linke. — Tumor nicht durchscheinend; oben undeutliche Fluctuation. — Kryptorchismus. Vater und Mutter starben an Magenkrebs. Letztes Frühjahr begann in der Leistengegend ein Tumor zu wachsen, der rapid an Grösse zunahm und sich mehr in's Scrotum hinabsenkte. — 6. 11. 1871 Castratio testis. Tod Juni 1872 an Carcinoma hepatis.

634. [2]. Gottlieb K., 48 J., Fuhrmann. 1872 (65). — Pfingsten 1871 heftiger Schlag gegen den Hodensack. — Unmittelbar darauf. — Sarcoma cysticum testis sin. — Nach dem Schlage starke Anschwellung unter heftigen Schmerzen. Im Juli Zunahme der Schwellung des linken Hodens. 17. 2. 1872 Castration.

635. [3]. B., Klempner, 23 J. 1873 (65). — Vor 6 Monaten Unfall bei der Arbeit. — Unmittelbar darauf. — Sarkom des linken Hodens. Die Untersuchung der Geschwulst ergab: Fibrosarcoma cysticum des linken Hodens. wahrscheinlich vom Rete testis ausgegangen. — Pat. glitt vor 6 Wochen beim Beschlagen eines Zinkdaches aus und blieb rittlings an einem Haken hängen: sofort eine geringe Schmerzhaftigkeit des linken Hodens; nach 3 Wochen geringe schmerzlose Geschwulst. 30. 1. 1873 Castration.

636. [4]. 29jähriger Mann. 1873 (65). — $^1/_2$ Jahr früher Schlag mit dem Stiel einer Axt gegen das Scrotum. — Sofort darauf. — Sarkom des Hodens. — Sofort nach dem Schlage Anschwellung. Castration.

637. [5]. ? Mann (290). — Stoss. — ? — Cystosarcoma testiculi. Sectionsbefund: Rein locales Recidiv; eine sarkomatöse Lymphdrüse an der inneren Seite der Niere; zahlreiche Geschwülste in beiden Lungen und eine grosse Geschwulst in der Leber. — In $1^1/_2$ Jahren entwickelt. Tod 10 Mon. nach der Castration.

638. [6]. 34jähriger Mann (291). — Traumatische Einwirkung. — ? Cystosarkom des linken Hodens. 21 Ctm. Umfang haltend. — Castration. Ausgang der Operation nicht angegeben.

639. [7]. 35jähriger Mann (292). — Starke Contusion des Scrotum. — Einige Monate nachher. — Sarcoma scroti. Die Hoden nach den Leistenöffnungen zu verschoben. Der eigrosse Tumor sitzt am unteren vorderen Ende des Scrotum und ragt mit dem oberen Ende in die Scheidehaut vor, welche ihrerseits die Veränderungen der Periorchitis chronica darbietet. — Pat. bemerkte einige Monate nach der Contusion eine Geschwulst im Scrotum, welche seit 2 Monaten rapide anwächst und sich mit entzündlichen Erscheinungen combinirt hat. Excision des Tumors. 10 Monate nach der Operation bestand ausser localem Recidiv Affection der iliolumbalen Drüsen.

640. [8]. 60jähriger Inster (293). — Vor 5 Jahren Stoss beim Reiten. — ? — Rundzellensarkom des Hodens. — In 5 Jahren entwickelt. Castration.

641. [9]. Wilhelm Hengst, 57 J. 1878 (34). — Quetschung des Scrotums vor $^1/_4$ Jahre. — Gleich darauf. — Sarcoma testis et funiculi spermatici dextri. — Seit der Quetschung langsame Vergrösserung des gequetschten Hodens. Exstirpation. Operation bleibt unvollendet, weil der Samenstrag weit hinauf erkrankt ist. Tod Sommer 1878 an Bauchsarkomen.

642. [10]. Gustav Grosse, 21 J., Hausdiener. 1878 (286). — Vor 9 Jahren Stoss gegen das Scrotum. — Anfangs 1878. 21 J. — Rundzellensarkom der Schwellkörper. Das Scrotum besteht gleichsam aus 3 Theilen; in den beiden seitlichen liegen die beiden Hoden; den mittleren Theil füllt ein kindskopfgrosser, harter, höckeriger Tumor aus, der, von normaler Haut bedeckt, nicht druckempfindlich und wenig seitlich verschieblich ist. Leistendrüsen beiderseitig vergrössert. — Pat., früher gesund, constatirte im März 1878 in der Gegend des hinteren Theiles des Scrotum eine haselnussgrosse Verhärtung, die ihm ziehende Schmerzen verursachte; zugleich Schwierigkeiten beim Urinlassen und Brennen in der Harnröhre. Excision des Tumors am 26. Juli 1878; die Leistendrüsen wurden mit entfernt. Innerhalb 2 Monaten Recidiv und multiple Metastasen am ganzen Körper. Rascher Tod durch Erschöpfung.

643. [11]. H., 42 J., Kaufmann. 1878 (294). — Vor 5 Jahren heftige Quetschung des rechten Hodens. — Unmittelbar darauf. — Sarkom beider Hoden. Der linke Hoden bis zur Grösse einer Faust angeschwollen, zeigt im Ganzen eine ovale Form, bei genauerer Palpation aber mehrere seichte Furchen und flache Höcker. Consistenz weich elastisch; vorne unten undeutliche Fluctuation. Der rechte Hoden aufs Doppelte vergrössert, fühlt sich fester an als der linke. Flach-höckerige Oberfläche und anscheinend ganz freier Samenstrang. Lymphdrüsen nirgends geschwollen. Mikroskopischer Befund: Rundzellensarkom. — Die nach der Quetschung eintretende, sehr schmerzhafte Anschwellung ging nicht wieder vollständig zurück: Der rechte Hoden blieb etwas vergrössert und behielt eine höckerige Oberfläche. Im Sommer 1877 bemerkte Pat., dass mittlerweile auch der linke Hoden höckerig geworden war und sich vergrössert hatte. Gleichzeitig von Zeit zu Zeit lebhafte Schmerzanfälle im linken Hoden. 13. 11. 1878 Castration auf der linken Seite. 17. 7. 1879 auch auf der rechten Seite, nachdem der rechte Hoden sich inzwischen vergrössert hatte. Pat. 6 Monate nach der zweiten Operation vollkommen wohl.

644. [12]. 6jähriger Knabe (341). — Quetschung des Hodens. — Un-

mittelbar darauf. — Sarkom des Hodens. Mikroskopischer Befund: Spindelzellensarkom. Der bei der Section gefundene mannskopfgrosse Tumor lag unmittelbar auf der Vena cava und Aorta auf und wog 3600 Grm.; erwies sich als Sarcoma myxodes hämorrhagic. — Infolge der Quetschung war eine stetig wachsende Anschwellung des Hodens entstanden, welche die Castration veranlasste. Bald nach der Heilung der Wunde trat allmähliche Anschwellung der linken Unterbauchgegend und heftiger Schmerz auf. Abmagerung, rasches Wachsthum des Tumors. Unter Fieber, wässerigen Diarrhöen, Dyspnoe, Herzpalpitation und Cyanose trat Exit. let. ein.

645. [13]. 29jähriger Mann. 1881 (295). — Schlag gegen den linken Hoden. — Bald darauf. — Sarkom des linken Hodens. Harter, fast hühnereigrosser Tumor, der in 5 Wochen aufbrach und ulcerirte. — Pat. erlitt den Schlag vor 1 Jahre. Castration. Heilung in 14 Tagen.

646. [14]. 67jähriger Mann. 1881 (295). — Fall vom Wagen. — Vor mehreren Jahren. — Sarkom des rechten Hodens. Mannsfaustgrosser Tumor: Hode bretthart, glatt, undurchsichtig; Nebenhode und Samenstrang in einen über fingerdicken, harten, höckerigen Wulst umgewandelt. — Seit mehreren Jahren nach einem Falle Anschwellung des rechten Hodens unter geringer Schmerzhaftigkeit. Castration. Vernarbung innerhalb 3 Wochen. Während dieser Zeit wurde eine Intumescenz des linken Hodens und ein Tumor über dem rechten Schambein bemerkbar. Pat. entzog sich der weiteren Behandlung.

647. [15]. Johann H., Soldat. 1882 (272). — Im August 1881 Sprung über einen Graben. — Bald darauf. — Sarkom des linken Hodens. Der linke Hoden bis zu Enteneigrösse geschwollen. Sectionsbefund: Sarkome in den Scheidenhäuten des linken Hodensackes. Im Abdomen eine fast das ganze kleine Becken ausfüllende Sarkomgeschwulst. Linke Niere und Milz mit derselben verwachsen. Unter der linken Lungenpleura und in der Leber Metastasen. — Nach dem Sprunge Schmerzen im linken Hoden. Am 16. 4. 1882 Castration desselben. Am 4. Mai links oberhalb des Nabels eine harte Geschwulst. Anfang Juni Recidiv in der Narbe. Ausdehnung der Geschwulst im Leibe. Peritonitische Erscheinungen. 15. 7. 1882 Tod. Mikroskopischer Befund: Grosszelliges Rundzellensarkom.

648. [16]. 51jähriger Mann (296). — Trauma. — Vor 3 Jahren. — Sarkom des linken Hodens. — Castration. Heilung noch nach einigen Monaten zu constatiren.

649. [17]. H., 25 J., Soldat. 1886 (272). — Am 24. 7. 1886 Quetschung des linken Hodens beim Turnen. — Unmittelbar darauf. — Sarkom des linken Hodens. Linker Hoden faustgross. Sectionsbefund: In der rechten Brustfellhöhle eine fleischrothe dicke Masse; die rechte Lunge liegt nach hinten gedrängt als derbe Masse der Geschwulst an. An der Theilungsstelle der Luftröhre eine gänseeigrosse, teigig anzufühlende Masse. Auf der Lendenwirbelsäule eine mit der absteigenden Aorta und Hohlvene verwachsene Geschwulst. — 20. 9. 1886 Castration des Hodens und Nebenhodens. 10. 10. Erscheinungen rechtsseitiger Pleuritis. 28. 10. Oedem der Haut der rechten Brusthälfte und des Gesichtes. 5. 11. Fortschreiten der Oedeme auf die ganze obere Körperfläche. 20. 11. 1886 Tod. Mikroskopischer Befund: Spindelzellensarkom.

650. [18]. 37jähriger Mann. 1887 (83). — Vor 2 Monaten Stoss. — Unmittelbar darauf. — Sarkom des rechten Hodens. Mikroskopischer Befund: Rundzellensarkom. — Castration. Heilung in 4 Wochen.

651. [19]. 1 ½ jähriger Knabe (297). — Trauma. — 1 Jahr nach dem Trauma. — Sarkom des Hodens. — Die Geschwulst entwickelte sich kaum 1 Jahr nach dem Trauma. Castration.

652. [20]. Lorenz Linhart, 7 ½ J. 1891 (298). (Patholog. Institut München). — Weihnachten 1890 Fall auf einen Stock. — Unmittelbar darauf. — Fibrosarkom des rechten Hodens. Zweifaustgrosser, fester Tumor. Mikroskopischer Befund: Rund- und Spindelzellensarkom. — Nach dem Falle bekam Pat. heftige Schmerzen am rechten Hoden, der anschwoll und hühnereigross wurde. Am 30. 3. 1891 Exstirpation des Tumors. Pat. ist gestorben.

653. [21]. 43jähriger Bahnarbeiter. 1892 (52). (Patholog. Institut — Vor 1 Jahr Stoss gegen den Hoden. — Vor ½ Jahre. — Sarkom des rechten Hodens in nekrotischem Zerfall. Der Hode ist mannsfaustgross; Tunica vaginalis intact; etwas verdickt. — 13. 12. 1892 Castration. Mikroskopischer Befund: Im Zupfpräparat zum grössten Theil körniger Detritus, wenige rundliche stark gekörnte Zellen und breite, faserige Züge.

VIII. Obere Extremität.

Tabelle No. 35. 42 Fälle: 26 Männer, 16 Weiber.

1. Schulter und Achselhöhle.

9 Fälle: 8 Männer, 1 Weib.

654. [1]. Carl Böttcher, 36 J. 1876 (34). — Vor 9 Wochen Biss eines Schweines in den Daumen. — Unmittelbar darauf. — Sarkom der Achselhöhle. Kindskopfgrosser Tumor der rechten Achselhöhle. Axillardrüsen erkrankt. — Seit 14 Jahren multiple Drüsen in der Achselhöhle und am Hals. Nach dem Bisse Drüsenvereiterung und rasches Wachsthum. Exstirp. tumoris et gland. axillar. 29. 9. 1876 entlassen.

655. [2]. J. H., 66 J., Landarbeiter. 1883 (299). — Im November 1882 Fall eines Astes auf die linke Schulter. — Kurz darauf. — Primäres Lymphosarkom in der linken Fossa supraclavicularis. Apfelgrosser, harter Tumor; Oberfläche unregelmässig und höckrig; Haut darüber nicht sehr beweglich. — 3 Monate nach dem Trauma bemerkte Pat. einen kleinen bohnengrossen Knollen in der linken Fossa supraclavicularis, der allmälig wächst. Nach 2 Monaten beginnt ein rapides Wachsthum. Im Mai 1883 Exstirpation des Tumors. Tod am 12. Tage nach der Operation.

656. [3]. Johann Koch, 24 J., Hirt (54). — Stoss. — Vor 6 Jahren. — Sarkom des rechten Schulterblattes.

657. [4]. 17jähriger Mann (264). — Starke Contusion der Schulter durch einen heftigen Fall. — Unmittelbar darauf. — Sarkom der Schulter. Die Geschwulst erweist sich als ein vom subsynovialen Gewebe ausgehendes Rund-

zellensarkom. — Die nach dem Trauma (24. April) anfangs bestehenden Schmerzen und die Gebrauchsunfähigkeit des Gliedes besserten sich rasch wieder. Indessen im Verlaufe 1 Woche kehrten die Schmerzen unter Zunahme der Schwellung wieder; diese nahm so schnell zu, dass, als Ende Mai die Exarticulation vorgenommen wurde, die Prognose nur sehr zweifelhaft war. Sehr bald ein Recidiv, dem Pat. binnen 3 Monaten erlag.

658. [5]. 46jähriger Taglöhner. 1886 (300). — Vor 5 Jahren durch Fall erlittene Verletzung. — Vor 4 Jahren. 42 J. — Periostales ossificirendes Sarkom der linken Clavicula. Auf der linken Brustseite ein mannskopfgrosser Tumor, der vom Proc. ensiformis bis zum Akromion einerseits, vom Pomum Adami bis zur 5. Rippe andererseits reicht. Im Allgemeinen nach oben verschieblich. Ein isolirter Tumor auf dem Manubrium sterni, ein anderer neben der Mitte der Halswirbelsäule rechts. — Die Verletzung war nach der Beschreibung eine Luxation im Sternoclaviculargelenk. Die Geschwulst wurde vor vier Jahren als weiches, auf dem Sternalrande der linken Clavicula aufsitzendes Knötchen gefühlt, welches im zweiten Jahre härter wurde, bis zu Faustgrösse wuchs, im dritten Jahre zum Theil ossificirte und im letzten Jahre sich mit Cystenbildungen entwickelte.

659. [6]. 16jähr. Knabe. (301). — Fall. — Vor 2 Jahren. 14 J. — Sarkom der rechten Schulter. Mikroskopischer Befund: Spindelzellensarkom. — Seit zwei Jahren Schwellung der rechten Schulter. Exartic. humeri mit Entfernung der Scapula und des äusseren Dritttheils der Clavicula. 7 1/2 Monate später Entfernung eines kleinen Knotens in der Narbe; 2 1/2 Jahre später eines solchen aus dem Musc. pectoral. Seitdem (seit 2 Jahren) kein Recidiv.

660. [7]. M. Leopold, 29 J. 1888(233). — Contusion der rechten Achselhöhle vor 2 Monaten. — Unmittelbar darauf. — Lymphosarcoma axillae dextr. Faustgrosser, höckriger, derber, verschieblicher Tumor. Mikroskopischer Befund: Rundzellensarkom. — Exstirpation unter Resektion der grossen Achselgefässe und des N. radialis und ulnaris. Heilung in 2 1/2 Monaten. Parese und Anästhesie des Arms, Atrophie.

661. [8]. 11jähr. Mädchen. (302). — Fall auf die rechte Schulter. — Vor 1 1/4 Jahren. — Sarkom des Schulterblattes, des Schlüsselbeins und der Achselhöhle. — Nach Resektion der äusseren Hälfte des Schlüsselbeins und Ligatur der Art. axill. Entfernung des ganzen Schulterblattes nebst dem Arm. Nach 6 Wochen Patientin entlassen.

662. [9]. 29jähr. Mann. (303). — Stoss. — Bald darauf. — Sarkom der linken Clavicula. Mikroskopischer Befund: Spindelzellensarkom. — Exstirpation der Clavicula. Am 3. Tage Sepsis, nach 8 Tagen Tod.

2. Oberarm.

21 Fälle: 11 Männer, 10 Weiber.

663. [1]. 20jähr. Bauernmädchen. 1873 (65). — Im Sommer 1872 starker Schlag mit einem Dreschflegel gegen den Oberarm. — Bald darauf. — Osteosarkom des Humerus. Humerus in seinem ganzen mittleren Drittel von einem knochenharten Tumor umgeben.

664. [2]. 40jähr. Farmknecht. (304). — Fall auf die rechte Schultergegend. — Bald darauf. — Sarkom des rechten Humerus. Mikroskopischer Befund: Sarcoma carcinomatodes; zum Theil alveoläres Sarkom, dem Carcinom sehr ähnlich. — Sofort nach dem Falle stellte sich heftiger Schmerz der rechten Schulter ein, der nicht wieder verschwand, und dauernde Functionsbehinderung des rechten Armes. 7 Monate nach dem Falle Exarticul. humeri und gleichzeitige Abtragung des Acromion. Exitus letalis während der Operation.

665. [3]. Margarethe P., 42 J. (179). — Trauma vor 1 Jahre. — ? — Ziemlich abgekapseltes melanotisches Sarkom der Fascia superficialis des Oberarms. — Exstirpation 1 Jahr nach dem Trauma, Heilung.

666. [4]. Eduard M., 28 J. 1875 (58). — Vor 1 Jahre Distorsion des linken Schultergelenkes. — Bald darauf. — Centrales Osteosarkom des Humeruskopfes, etwa von der Grösse einer grossen Orange. — Nach dem Trauma anhaltender Schmerz; Entwicklung einer Geschwulst an der Schulter. Am 21. 2. 1875 Resektion des oberen Dritttheils des Humerus. Heilung. Anfangs 1878 ist Patient vollkommen gesund und frei von Recidiv.

667. [5]. Franz B., 27 J. 1875 (58). — Vor 1 Jahre Sturz mit dem linken Ellbogen auf das Strassenpflaster. — 3 Monate nach dem Trauma. 26 J. — Periostales, grosszelliges Osteosarkom der unteren Humerushälfte. Sectionsbefund: Metastasen auf der Pleura pulmon. und costalis. — Schwellung des Arms an der getroffenen Stelle. Am 28. 6. 1875 Exarticul. humeri. Tod am 3. 8. 1875, 1 Jahr nach dem Trauma, an Pleuritis.

668. [6]. Hans Friedlein, 5 $^1/_2$ J. 1876 (305). — Weihnachten 1875 starker Druck an die Innenseite des rechten Oberarms. — Unmittelbar darauf. — Sarkom des N. medianus. Hühnereigrosse, spindelförmige Geschwulst im Sulc. bicipit. int., welche sich vom Epicondyl. int. bis zum oberen Drittel des Humerus erstreckt; sie ist unter der Haut verschieblich; Fluctuation. Sensibilität und Motilität des Arms sind nicht gestört. — Patient klagte gleich damals über heftigen Schmerz im Arm. Um Neujahr 1876 bemerkte der Vater, dass sich bei dem Patienten unter Schmerzen an der Innenseite des rechten Oberarms eine Geschwulst entwickelte, die allmälig ihre jetzige Grösse erreichte. Am 27. 10. 1876 Exstirpation des mit seinen Wandungen unmittelbar in den N. medianus übergehenden Tumors, nach Durchschneidung des Nerven. Nach der Operation nur geringe Motilitätsstörung; Sensibilität vollkommen intact.

669. [7]. 40jähr. Landmann. (248). — Schlag auf den rechten Oberarm. — ? — Myelosarcoma ossis humeri. — An der getroffenen Stelle später Geschwulstbildung; spontane Fraktur. Exarticulatio humeri. Tod nach 5 Tagen. Keine Section.

670. [8]. 53jähr. Arbeiterin. 1876 (306). — Starkes einmaliges Kneipen an der Stelle der Geschwulst. — ? — Sarkom des Nervus medianus. Citronengrosser Tumor in der Mitte des Sulcus bicipit. int. sin. — Exstirpation. Bei der Operation musste ein 10 Ctm. langes Stück des N. med. und der Art. brach. herausgeschnitten werden, da beide mit dem Tumor innig verwachsen waren. Nach der Operation weder Motilitäts- noch Sensibilitätsstörungen.

671. [9]. Otto W., 10 J. 1878 (307). — Im Januar 1878 Fall auf die rechte Seite. — Unmittelbar darauf. — Myeloid des Humeruskopfes. Oberes Ende des Humerus kuglig angeschwollen. Die Anschwellung ist weich; an manchen Stellen Gefühl von Fluctuation. Pergamentknittern fehlt. — Nach dem Falle soll der Arm verrenkt gewesen sein. Fortwährende Schmerzen und Anschwellung, die allmälig zunahm. 4. 5. 1878 Operation. Resection eines $10^1/_2$ Ctm. langen Stückes des Humerus. Heilung per primam. Kein Recidiv.

672. [10]. Lydia G., 23 J. 1880 (307). — Im Jahre 1878 Bruch des Halses des linken Oberarmkopfes. — Nach mehreren Monaten. — Myeloid des linken Humerus. Faustgrosse Schwellung des Caput humeri sin. Tumor nach innen bis zum Proc. coracoid. reichend, in der Achselhöhle ebenfalls gut fühlbar; ist weich. Mikroskopischer Befund: Reichliche Riesenzellen. — Nach mehrmonatlicher Fixirung war die Beweglichkeit des Armes etwas behindert. Schmerzen im Schultergelenk. Langsame Verschlimmerung. 27. 1. 1880 Exartic. humeri. Patientin, sehr aufgeregt, stirbt am folgenden Tage an Anämie.

673. [11]. Gustav Pergelbaum, 39 J. 1880 (133). — Heftiger Schlag. — Vor $1^1/_2$ Jahren. — Sarkom des rechten Oberarms. Fast kindskopfgrosse, spindelförmige Geschwulst, die beinahe die ganze Vorderfläche des rechten Oberarms einnimmt. Von wechselnder Consistenz. — Die Geschwulst ist in letzter Zeit stark gewachsen. 30. 4. 1880 Exarticulation des rechten Oberarms. 6 Stunden nach der Operation Tod im Collaps. Die Section ergab Metastasen in den Lungen.

674. [12]. A. St., Köchin. 1880 (178). — Fall vom Stuhle und Aufschlagen mit der Schulter auf den Boden Ende März 1880. — 8 Tage darauf. — Osteoidsarkom des Humerus. Grosser Tumor in der Gegend der rechten Schulter, vom Acromion bis zum Ansatz des Musc. deltoid. reichend und in die Achselhöhle hineinragend. Weiche Consistenz. — Zwei bis drei Tage nach dem Falle heftige Schmerzen, acht Tage darauf geringe Anschwellung der Schulter, die täglich zunahm. Anfang Mai 1880 Resektion des oberen Theiles des Humerus. Mikroskopischer Befund: Grosszelliges Spindelzellensarkom mit Bildung wahrer Knochensubstanz.

675. [13]. Wilhelm F. Lokomotivführer. (54). — Verrenkung des Ellbogens. — Vor 7 Jahren. — Sarkom des Oberarms. — Entstand vor 7 Jahren als hühnereigrosser Tumor.

676. [14]. Mahrt Leeping, 55 J. 1882 (133). — Fall. — Vor 7 Monaten. Sarkom des linken Oberarms. Grosse, kolbenförmige Geschwulst im Gebiet des linken Deltoideus. — Das Sarkom begann sich zu entwickeln, nachdem lange vorher nach einem Fall heftige Schmerzen bestanden hatten. 11. 2. 1882 Exarticulatio humeri sin. 8. 6. 1882 Tod an Sarkomkachexie.

677. [15]. 45jähr. Mann. 1883 (41). (Patholog. Institut München). — Vor 16 Jahren starker Stoss. — ? — Osteosarkom des Oberarms. Mannskopfgrosse Geschwulst. — Seit der Zeit des Trauma eine Geschwulst, immer klein; bis vor 3 Jahren hühnereigross, dann schneller gewachsen. Operation am 4. 4. 1883.

678. [16]. 37jähr. Ziegelarbeitersfrau. 1883 (308). (Patholog. Institut München). — Starker Schlag auf den rechten Oberarm im Jahre 1879. — Bald

darauf. — Alveoläres Spindelzellensarkom, ausgehend vom Humerus. Der rechte Oberarm zum grossen Theil von einer umfangreichen, spindelförmigen Geschwulst eingenommen, deren obere Grenze 15 Ctm. unterhalb des Acromion beginnt und deren untere 11 Ctm. vom Handgelenk entfernt ist. Geschwulst nicht verschiebbar; sehr empfindlich. — Seit dem Trauma nahm Patientin an der betreffenden Stelle eine Geschwulst wahr, die allmälig grösser wurde. Heftige Schmerzen, gänzliche Arbeitsunfähigkeit, stetige Abnahme der Kräfte. Am 8. 1. 1883 Amputatio humeri im oberen Drittel. Tod am 19. 5. 1883 an Pleuritis. Section nicht gestattet.

679. [17]. Elise Hartmann, 23 J. 1884 (309). — Vor $^3/_4$ Jahren Fall auf den linken Oberarm. Derartige Traumen wiederholten sich noch dreimal. — Vor 16 Wochen. — Sarkom des linken Humerus. Der linke Oberarm colossal verdickt, das obere Ende des Humerus kuglig aufgetrieben. Die Schwellung geht nach unten bis in die Mitte des Vorderarms, nach oben bis an das humerale Ende von Clavicula und Acromion. Elastisch-harte Consistenz. — Vor 16 Wochen bekam Patientin Schmerzen im linken Oberarm; dieser schwoll an und wurde unbeweglich. Am 11. 7. 1884 brach die Geschwulst an der Vorderseite auf und begann zu eitern. Am 21. 7. 1884 Exarticulatio humeri nach Unterbindung der Art. subclavia. Einige Wochen nach der Operation entlassen. Der Tumor ist ein myelogenes Osteosarkom.

680. [18]. 31jähr. Mann. (310). — „Zwicken" in die Haut. — ? — Sarkom am rechten Oberarm. — Exstirpation. Recidiv. Exarticulatio humeri. Tod. Sectionsbefund: Metastasen in beiden Pleuren und in der Lunge, namentlich im rechten Oberlappen.

681. [19]. Friederike Schnee, 23 J. Dienstmädchen. 1886 (311). — Im August 1885 wurde Pat. von einer Kuh mit dem Horn gegen die Innenseite des rechten Oberarmes gestossen. — Sehr bald darauf. — Sarkom des rechten Oberarms. Eiförmiger, gänseeigrosser, prall elastischer Tumor ungefähr an der Grenze des oberen und mittleren Drittels; darüber Haut verschieblich. Mikroskopischer Befund: Spindel- und Rundzellensarkom fast ohne Intercellularsubstanz. — Sehr bald nach dem Stosse trat eine Anschwellung an der verletzten Stelle ein. Allmälige Zunahme, ohne dass Motilitäts- oder Sensibilitätsstörungen im Arm eintraten. Ende Sept. Schwäche im rechten Arm. Am 22. 1. 1886 Exstirpation der Geschwulst mit einem Stück des N. medianus und der Art. brachialis. Heilung. Am 7. 1. 1887 kein Recidiv.

682. [20]. Frau W., 34 J. 1889 (312). (Patholog. Institut München). — Vor 6 Jahren Fall mit dem linken Ellenbogen auf den Rand eines Wassereimers. — ? — Myelogenes Osteosarcom des Condyl. int. humeri. Kindskopfgrosse, knochenharte Geschwulst, sitzt dem linken Humerus auf, beginnt am Epicondyl. int. und erstreckt sich bis zum Olecranon. Form kugelig, Oberfläche höckerig. — Die betroffene Stelle schmerzte stark. Allmälig entwickelte sich am Ellenbogen eine Geschwulst, die bis vor 1 Jahre die Grösse eines Hühnereies erlangt haben soll und in den letzten Monaten rasch weiter gewachsen war. Am 20. 1. 1889 Resectio humeri. Heilung. Mikroskopischer Befund: Riesenzellensarkom.

683. [21]. ? Frau (338). — Stoss vor einigen Monaten. — Unmittelbar

darauf. — Sarkom des rechten Oberarms. Faustgrosses Rundzellensarkom auf dem Musc. biceps und triceps. — Die Geschwulst entwickelte sich in einigen Monaten in unmittelbarem Anschluss an einen Stoss seitens des Mannes.

3. Ellenbogengelenk.

2 Fälle: 2 Weiber.

684. [1]. Johanna Nerger, 28 J. 1875 (33). — Vor 6 Jahren Stoss gegen den linken Ellenbogen. Vor 5 Jahren Fall auf den Ellenbogen. — Vor 5 Jahren. 23 J. — Sarkom des linken Ellenbogengelenks. Die Streckseite des linken Ellenbogengelenks von einem mannskopfgrossen, rundlichen Tumor eingenommen, welcher der oberen Hälfte der Ulna fest aufsitzt und auch die Condylen des Humerus überragt, ohne indess mit letzterem fest zusammenzuhängen. Konsistenz theils knochenhart, theils weich, elastisch. Der Tumor ist ein schaliges, myelogenes Sarkom der Ulna und des Humerus. Mikroskopischer Befund: Spindel-, Rund- und Riesenzellensarkom. — Nach dem ersten Trauma schwoll die verletzte Stelle an, kehrte aber bald wieder zur Norm zurück. Nach einem Falle 1 Jahr später schwoll sie abermals an und blieb verdickt, als bei dem Nachlasse der Erscheinungen der Stoss eines Ochsen dieselben heftiger als je wieder hervorrief. Nach der Geburt des 1. Kindes (vor 2 Jahren) bedeutende Anschwellung des linken Ellenbogengelenks, welche während der zweiten Schwangerschaft noch bedeutend zunahm. 26. 11. 1875 Exstirpation des Tumors und Resektion eines Stückes der Ulna, der Humerusepiphyse und des Capitulum radii. Am 24. 1. 1876 Heilung vollendet.

685. [2]. 28jähr. Dienstmädchen. 1882 (184). — Fall auf den linken Ellenbogen. — Vor 2 Jahren. 26 J. — Myeloidgeschwulst am linken Ellenbogengelenk. Rundliche, prallelastische Geschwulst von 23 Ctm. Umfang. Mikroskopischer Befund: Riesenzellen und fibröses Gewebe, das an der Peripherie sehr verdichtet erscheint. — Die nach einem Falle vor 2 Jahren entstandene Anschwellung des linken Ellenbogengelenks nahm allmälig zu, hinderte indess bis vor wenigen Wochen die Pat. nicht an der Arbeit. Amputatio hum. in der Mitte. Heilung in 3 Wochen.

4. Vorderarm.

6 Fälle: 4 Männer, 2 Weiber.

686. [1]. August Klätte, 61 J. Bäcker. 1875 (33). — Stoss. — ? — Apfelgrosses Sarkom der Haut des linken Vorderarms. Recidiv. Mikroskopischer Befund: Sehr gefässreiches Hautsarkom ohne Pigmentirung. — Pat. hatte auf dem Rücken des linken Vorderarms ein Muttermal, das nach einem Stoss im Jahre 1854 in eine kleine Geschwulst sich verwandelte, die bald nachher exstirpirt wurde. Erst im Jahre 1875 bildete sich an der Operationsstelle eine neue Geschwulst, die rasch wuchs und ulcerirte. Exstirpation am 17. 11. 1875.

687. [2]. Melanie F., 16 J. 1876 (58). — Im Jahre 1875 Distorsion des rechten Handgelenks. — 4 Monate später. 15 J. — Centrales Osteosarkom des

unteren Endes der rechten Ulna. — Nach dem Trauma blieb dauernder Schmerz in der unteren Ulnargegend: Anschwellung des unteren Endes der Ulna. $^3/_4$ Jahre nach dem Trauma, am 28. 3. 1876, Resectio ulnae. Nach 2 Jahren Recidiv und neue Exstirpation. Heilung.

688. [3]. Franziska H., 15 J. 1876 (58). — Vor 3 Jahren starker Stoss gegen den rechten Vorderarm. — 2 Monate später. 12 J. — Sarkom des rechten Vorderarms. Gänseeigrosse Geschwulst. Sektionsbefund: Metastasen in den Lymphdrüsen der rechten Achselhöhle und beiden Lungen. — Schwellung an der Volarseite über dem Handgelenk, langsam wachsend. Exstirpation am 10. 10. 1876. 7 Monate nach der Operation Recidiv. Neue Exstirpation am 17. 7. 1877. Am 8. 9. 1877 Amputatio antibrachii. $^1/_2$ Jahr darauf, 20. 3. 1878, Tod an Pleuritis.

689. [4]. Zahn, 19 J. Kellner. 1885 (25). — Vor 2 Jahren Distorsion der Hand beim Heben eines Tisches. — Vor 2 Jahren. 17 J. — Riesenzellensarkom der unteren Epiphyse des Radius. Gelenkkapsel durchbrochen. Fraktur. — Nach der Distorsion Schmerzen und Schwellung, erstere verschwanden, letztere blieb. Am 15. 6. 1885 Amput. antibrachii. Pat. gesund im Herbst 1887.

690. [5]. 40jähr. Mann (313). — Heftige Kontusion des Vorderarms. — In unmittelbarem Anschluss hieran. — Sarkom des Vorderarms. — Pat. hatte in unmittelbarem Anschluss an das Trauma die Entstehung des Tumors bemerkt. Exstirpation. Nach $1^1/_2$ Jahren Recidiv unter der Narbe; Exstirpation. Bald Erscheinungen von Metastasen in den Lungen.

691. [6]. Herr O., 40 J. 1888 (25). — Trauma. — Vor $1^1/_2$ Jahren. — Riesenzellensarkom der unteren Epiphyse des rechten Radius. — Seit $1^1/_2$ Jahren langsam wachsende Anschwellung; zuletzt sehr erhebliche Beschwerden. Am 26. 5. 1888 Operation. Heilung. Gesund Sept. 1889.

5. Hand.

4 Fälle: 3 Männer, 1 Weib.

692. [1]. 51jähr. Mann. 1878 (314). — Quetschung vor $1^1/_2$ Jahren. — Bald darauf. — Melanosarcoma poll. sin. subunguale. — Exarticulation der Nagelphalanx. Nach 9 Monaten Recidiv in den Achseldrüsen. Incision. Tod.

693. [2]. Auguste Pflock, 42 J. Bäckersfrau. 1880 (294). — Heftige Quetschung des Nagels des linken Mittelfingers. — 4 Jahre später. — Subunguales Sarkom des linken Mittelfingers. Ziemlich genau in der Mitte des Nagels des linken Mittelfingers befindet sich ein linsengrosser, bläulicher, wie sugillirter Fleck. Bei Druck lebhafter Schmerz empfunden. Unter dem Nagel des amputirten Fingers, dem Knochen aufsitzend, ein kleiner Tumor von der Grösse und Form einer Linse. — Seit 12 Jahren schmerzhafte Empfindungen am Nagel des linken Mittelfingers in Folge einer heftigen, 4 Jahre vorher erlittenen Kontusion an derselben Stelle. Am 28. 7. 1880 wird die Spitze des Fingers dicht unter dem Nagel amputirt. Pat. einige Tage später entlassen. Mikroskopischer Befund: Angiosarkom.

694. [3.] ? Arbeiter (315). — Einreissen einer Schwiele am 4. Finger

der linken Hand. — Bald darauf. — Sarkom der Flexorensehne des 4. Fingers der linken Hand. Ca. 4 Ctm. lange, 2 Ctm. breite, nach der Hohlhand spindelförmig zulaufende, stark vorspringende, hochrothe Geschwulst, die sich vom 1. Interphalangealgelenk bis zur Hohlhand erstreckt. Die Geschwulst sondert eitrige Flüssigkeit ab. Mikroskopischer Befund: Rundzellensarkom mit reichlicher, umliegender Granulationsbildung. — Patient an beiden Händen mit starker Schwielenbildung und habituell verkrümmten Fingern behaftet. Durch Einreissen einer Schwiele entstand ein quer verlaufender Riss am 1. Interphalangealgelenk des 4. Fingers der linken Hand. Entzündung an demselben: Spaltung und Freilegung der Sehne. Antiseptischer Verband. Nach einigen Tagen im Sehnengewebe feinste rosa Strichelchen, welche sich nach und nach so verbreiteten, dass die Sehnenzeichnung zu Grunde ging. Ueppige Granulationen entwickelten sich und im Verlaufe von 14 Tagen die jetzt bestehende Geschwulst. Exarticulation des 4. Fingers; die Sehne wurde oberhalb des Ansatzes des Musc. lumbric., wo sie vollständig normal erschien, abgeschnitten.

695. [4]. J. Sch., Soldat. 1888 (48). (Patholog. Institut München). — Verletzungen des linken Daumenballens vor mehreren Wochen. — Unmittelbar darauf. — Hämorrhagisches Sarkom des linken Daumenballens. Hühnereigrosse, pralle, nicht verschiebbare Geschwulst mit glatter Oberfläche; gegen Druck nur wenig empfindlich; auf der Höhe der Geschwulst undeutliche Fluktuation. Mikroskopischer Befund: Rundzellensarkom. — Patient verprellte sich vor mehreren Wochen beim Aufspringen aufs Pferd den linken Daumenballen und verletzte sich seitdem zu wiederholten Malen an demselben, wobei jedesmal heftige Schmerzen auftraten. Er bemerkte eine zunehmende Schwellung des linken Daumenballens. Am 31. 1. 1888 Exstirpation der Neubildung.

IX. Untere Extremität.

Tabelle No. 36. 103 Fälle: 66 Männer, 37 Weiber.

1. Hüfte.

3 Fälle: 2 Männer, 1 Weib.

696. [1]. P. W., 63 J. Holzsäger. 1879 (178). — Vor 3 Jahren wegen Rheumatismus Vesikator über der Hüfte in der Glutäalgegend gesetzt. — Okt. 1878. — Melanosarcoma cutis in der Hüftgegend. Apfelgrosser, bräunlich schwarzer Tumor an der äusseren Seite der rechten Hüfte; ein ebensogrosser in der Schenkelbeuge; eine grosse Anzahl kleinerer Tumoren in der nächsten Umgebung des ersteren. Sektionsbefund: Zahlreiche Metastasen im Gehirn, Dura, Pleura, Pericard, Leber, Milz, Nebennieren und in fast sämmtlichen Wirbelkörpern und Extremitätenknochen. — Die durch den Vesikator gesetzte Wundfläche heilte bis auf eine kleine, etwas nässende Stelle. An dieser Stelle bemerkte Pat. im Oktober 1878 eine haselnussgrosse Anschwellung, die rasch wuchs; in der Umgebung eine grosse Anzahl ähnlicher Knoten. Die inguinalen Lymphdrüsen stark angeschwollen. Am 8. 2. 1879 Exstirpation der Geschwülste.

10 Tage später Recidive in der Umgebung der granulirenden Wunde. Tod am 17. 3. 1879.

697. [2]. 46jähr. Köchin (316). — Stoss in die Hüftbeuge vor 8 Jahren. — ? — Sarkom in der Hüftbeuge. Mikroskopischer Befund: Adenofibrosarcom. — Nach einem Stoss in die Hüftbeuge hatte sich ein Abscess gebildet. 8 Jahre später entstand an derselben Stelle ein 5 Zoll langer, $3^1/_2$ Zoll dicker Polyp mit langen, drüsigen Zapfen.

698. [3]. 34jähr. Arbeiter. 1888 (234). — Fall auf die linke Hüfte vor 4 Monaten. — 3 Monate später. — Sarkom der linken Hüfte. Bei der Sektion fand sich ein die linke Hälfte des kleinen Beckens vollständig ausfüllendes Sarkom; die Knochensubstanz der Darmbeinschaufel war vollständig zerstört; die Inguinaldrüsen und die Drüsen im Becken hart und geschwollen. Mikroskopischer Befund: Rundzellensarkom. — Nach dem Falle, bei dem sich Pat. durch einen heftigen Ruck aufrecht zu halten suchte, Schmerzen von der Symphyse zur Spina sup. ant., zuweilen bis in die Zehen ausstrahlend. Nach ca. 3 Monaten zeigte sich ein flacher, weit in das Becken hineinreichender Tumor auf der Innenfläche der Darmbeischaufel. Tod 1 Jahr nach dem Beginne des Leidens.

2. Oberschenkel.

48 Fälle: 29 Männer, 19 Weiber.

699. [1]. Katharine Fleischer, 17 J. 1870 (58). — Fall beim Tanzen im Februar 1869. — Bald darauf. — Centrales Sarkom des linken Oberschenkels. 4 Querfinger über der Patella beginnend bis zum Gelenk ist der Oberschenkel angeschwollen. Die Geschwulst ist knochenhart, nur an der inneren Seite Pergamentknittern. — Seit dem Falle schwoll das linke Bein in der Gegend des Kniees an. Am 27. 1. 1870 Resektion des erkrankten Oberschenkelstückes. Tod am 21. 3. an Pyämie.

700. [2]. Sch. G., 41 J., Landwirth. 1870 (28). — Ende Mai 1870. Schlag auf den linken Oberschenkel mit einem stumpfen Körper. — Vor $2^1/_2$ Monaten. — Cystosarkom des linken Oberschenkels. Vorn oben eine kindskopfgrosse Geschwulst, die von normaler Haut bedeckt ist. Keine Schmerzen. — 21. 8. 1870 Exstirpation des Tumors. 3. 9. 1870 Tod. Collaps. Lungenoedem.

701. [3]. 48jähr. Frau. 1870 (186). — Stoss gegen die rechte Oberschenkelgegend im September 1869. — September 1869. — Fibrosarkom des rechten Oberschenkels. Kindskopfgrosse Geschwulst von höckrigem Aussehen; sie wiegt fast 3 Pfund. — 3 Wochen nach dem Stosse, wobei Patientin angeblich ein deutliches Krachen an der betr. Stelle verspürte, bemerkte sie an der äusseren Seite des rechten Oberschenkels eine runde, bohnengrosse, harte Geschwulst. Mitte August 1870 brach dieselbe auf. — Sie wurde mit dem Galvanokauter abgetragen. Heilung: Ende Dezember 1870.

702. [4]. L. S., 29 J., Musiker. 1872. [317]. — Contusion des rechten Knies bei einem Sturz vom Pferde. — Im Jahre 1872. 29 J. — Periostales,

gefässreiches Sarkom des unteren Theiles der rechten Femurdiaphyse. Verknöcherung und Höhlenbildung. — Seit vielen Jahren rheumatische, nicht bestimmt lokalisirte Schmerzen. Erste Schwellung am Condyl. ext. seit April 1872 bemerkt; in 6 Monaten bis zu 52 Ctm. Umfang wachsend. Spontanfraktur am 8. Oktober 1872. Amput. femoris am 1. November 1872. Anfang Februar 1873 geheilt entlassen.

703. [5]. 34jähr. Conditor (318). — Stoss ans Bein von einem Manne vor 2 Jahren. — 2 Jahre nach dem Trauma. — Rundzellensarkom des Femur. Grosser, elastischer mit Knochennadeln durchsetzter Tumor des oberen Theiles des Femur, die Symphyse und das kleine Becken einnehmend. Sektionsbefund: Metastasen in den benachbarten Lymphdrüsen, der Herzwand, der Pleura pulmon. — Nach dem Stosse anfangs Schmerzen, welche bald verschwanden, aber von Zeit zu Zeit wiederkehrten; dabei volle Gebrauchsfähigkeit. Erste Schwellung hinter dem Trochanter, rasch wachsend. Husten, Abmagerung. Tod $2^1/_4$ Jahre nach dem Trauma.

704. [6]. 24jähr. Gärtner (319). — Vor 6 Monaten Schlag oberhalb des rechten Knies. — Bald darauf. — Sarkom des unteren Endes des Femur. Mikroskopischer Befund: Verknöcherndes Rundzellensarkom mit myeloiden und myxomatösen Formen. — Nach dem Trauma leichte Schwellung, welche bald verschwand, doch blieb ein kleiner Knoten zurück. Rasche Vergrösserung des Knotens unter heftigen Schmerzen. Exartic. fem. Tod 4 Monate später. Metastasen in beiden Lungen, Leber und Milz.

705. [7]. 20jähr. Mann (320). — Schlag von einem Pferde gegen den rechten Oberschenkel vor 5 Jahren. — Vor 2 Jahren. 18 J. — Sarkom des rechten Oberschenkels. Mikroskopischer Befund: Schmale Spindelzellen mit grosser Anzahl freier Kerne. — Vor 2 Jahren eine Anschwellung an Stelle der Verletzung bemerkt, die zuerst langsam, in den letzten 2 Monaten schnell wuchs. Der Tumor lag unter dem Vast. ext. Keine Drüsenschwellung. Exstirpation des Tumors. Weiterer Verlauf unbekannt.

706. [8]. 48jähr. Frau (321). — Trauma. — ? — Melanotisches Sarkom im Oberschenkel. Sektionsbefund: Melanotische Tumoren in den Lungen, der Leber, den Lymphdrüsen und im rechten Ovarium. Die amputirte Geschwulst erwies sich als ein melanotisches Spindel- und Rundzellensarkom. — In Folge eines Trauma Bildung eines nicht pigmentirten Sarkoms der Ulna, in 2 Jahren entstanden. Nach Resektion der Ulna folgt Entstehung eines melanotischen Sarkoms im Oberschenkel. Amputation des Oberschenkels. Tod nach 4 Wochen.

707. [9]. Anna H., 58 J. 1875 (58). — Contusion am linken Oberschenkel vor 4 Jahren. — Vor 2 Monaten. 58 J. — Sarkom des linken Oberschenkels, von der Fascie ausgegangen. Apfelgrosse Geschwulst. — Bildung einer Geschwulst nach 4 Jahren. Exstirpation am 20. Januar 1875. Nach $1^1{}_2$ Jahren Recidiv neben der Narbe.

708. [10]. Frau G. E., 42 J. 1875 (28). — Im Jahre 1874 Fall auf die Glutaealgegend. — Vor 13 Monaten. 41 J. — Sarkom des Oberschenkels. An der Rückseite, von der Mitte bis zum Tuber ischii ein weicher, beweglicher Tumor, der bis in den Damm und bis an den Ramus horizont. pubis reicht.

Mikroskopischer Befund: Spindelzeliensarkom. — Im Jahre 1872 wurde der Patientin die Mamma wegen eines Sarkoms amputirt. Bald nach dem Falle bildete sich unter Schmerzen an der Hinterseite des Oberschenkels eine bald schneller, bald langsamer wachsende Geschwulst. Am 2. 8. 1875 Exartic. femoris. Kein Recidiv.

709. [11]. Ernestine Hartwig, 23 J. — 1875 (322). — Im Oktober 1874 Fall mit dem rechten Beine durch 2 Bodenbretter hindurch. 1 Monat später neue Verletzung durch Fall auf das Knie. — Bald darauf. — Sarkom des unteren Theiles des rechten Femur. Mikroskopischer Befund: Ossificirendes, alveoläres Chondrosarkom. Grosse Spindelzellen. — Patientin früher stets gesund. Keine Heredität. Hat kurz vor dem Fall noch anstrengend gearbeitet. Nach dem 2. Trauma wiederholte Einrenkungsversuche. Täglich zunehmende Anschwellung, in 14 Monaten bis zu 95 Ctm. Umfang. Abmagerung. Lungenerscheinungen. Tod am 9. Dezember 1875. Keine Sektion.

710. [12]. 27jähr. Mann (323). — Druck beim Reiten. — Vor 3 Wochen. — Sarcoma haemorrhagic. des rechten Oberschenkels. Sitz: Condyl. int. — Patient diente bei der Cavallerie. Verwechslung mit periostitischem Abscess; Incision. Blut. Auskleidung der Höhle excidirt. Femoralis unterbunden. Sepsis. Tod.

711. [13]. 20jähr. Bauernbursche. 1878 (324). — Schlag auf das Knie. 14 Tage später Distorsion durch Fall. September 1877. — $1^1/_2$ Monate später. — Sarkom der unteren Epiphyse des linken Femur. Mikroskopischer Befund: Rundzellensarkom, theils ossificirt, theils cystisch erweicht. Sektionsbefund: Metastasen in beiden Lungen. — Vater des Patienten starb an einem malignen Tumor des Oberkiefers. Nach dem 2. Trauma blieben Schmerz und Steifheit zurück. Anschwellung in 9 Wochen bis zu 63 Ctm. Umfang wachsend. Amp. femoris am 2. 2. 1878. 19 Tage später Tod an Darmblutung.

712. (14). Mathilde Lüdtke, 17 J. Dienstmädchen. 1878 (286). — Vor $1^3/_4$ Jahren Fall auf die linke Hüfte. — Bald darauf. — Myelogenes Osteosarkom des oberen Drittels des linken Oberschenkels mit Spontanfraktur dicht unter dem Trochanter. — Seit dem Falle bestanden dumpfe Schmerzen, zu denen sich bald eine wahrnehmbare Schwellung in der linken Hüftgegend zugesellte. Am 16. 11. 1878 Exartic. fem. sin. Collaps. Tod 1 Stunde nach der Operation.

713. [15]. 10jähr. Knabe. 1879 (325). — Fall auf das Knie. — Vor 14 Tagen. — Myelogenes Sarkom des linken Oberschenkels. Sitz: Epiphyse. — Einige Zeit Schmerzen im Knie, leichte Anschwellung, dann rasches Wachsthum. Amputation. Nach 7 Monaten Recidiv. Tod. Gesammtdauer 8 Monate.

714. [16]. 12jähr. Mädchen (326). — Schlag. — Vor 5 Monaten. — Sarkom der Diaphyse des linken Femur. Mikroskopischer Befund: Stellenweise verknöchertes Rundzellensarkom. — Die Geschwulst wuchs in 5 Monaten bis zu 66 Ctm. Umfang. Tod durch Blutung aus einer erweiterten Vene.

715. [17]. 53jähr. Frau (327). — Sturz von der Treppe. — Vor 1 Jahre. 52 J. — Sarkom der Schenkelgefässgegend. Harte, knollige, mannsfaustgrosse Geschwulst im oberen Drittel des Oberschenkels an dessen vorderer Seite. Dieselbe sass der Scheide der grossen Gefässe fest auf. — Seit 1 Jahre Anschwel-

lung der Gegend unter dem Lig. Poupartii nach einem Sturz. Bei der Operation konnte die Arterie herausgeschält werden; die Vene wird resecirt. Mikroskopischer Befund: Myxofibrosarkom.

716. [18]. 33jähr. Mann. 1879 (327). — Vor 6 Jahren Schlag auf den linken Oberschenkel. — 4 Jahre später. 1877. 31 J. — Sarkom der Scheide der Schenkelgefässe. In der unteren inneren Hälfte des linken Oberschenkels eine kindskopfgrosse Geschwulst von ovoider Form, weicher Consistenz, unebener Oberfläche. Mikroskopischer Befund: Spindelzellensarkom mit zahlreichen Rundzellen. — Im Jahre 1877 fühlte Patient an der 4 Jahre vorher getroffenen Stelle einen kleinen Höcker, der langsam, aber stetig zunahm. Im Mai 1879 Amputation. Die Geschwulst ist mit der Gefässscheide verwachsen und sendet an ihrer Seite entlang einen Fortsatz nach hinten durch den Adduktorenschlitz. Patient geheilt entlassen, starb nach $1^1/_2$ Jahren an Lungensarkom, angeblich ohne lokales Recidiv.

717. [19]. 14jähr. Knabe (328). — Mehrfache Verletzungen. — Vor 5 Monaten. — Sarkom des linken Oberschenkels. Die regionären Lymphdrüsen sind frei. Metatasten nirgends nachzuweisen, was durch die Sektion bestätigt wird. — Die Geschwulst entwickelte sich von der unteren Grenze der Diaphyse aus und ergriff in 5 Monaten das ganze Femur bis zum Trochanter hinauf. Exartic. femoris. Patient starb 11 Tage nach der Operation an Pyämie.

718. [20]. 12jähr. Mädchen (329). — Trauma. — ? — Osteosarkom des rechten Oberschenkels. Die Sektion ergab ausser einem faustgrossen Recidiv am Oberschenkelstumpf ein metastatisches Sarkom der linken Lunge. — Patientin zog sich nach einem Trauma eine vom rechten Knie bis zur Mitte des Oberschenkels sich ausdehnende Geschwulst zu, welche mit Schmerzen verbunden war und sich stetig vergrösserte. Schwellung der Lymphdrüsen. Amputation. Etwa 3 Wochen später Schmerzen in der linken Brusthälfte mit Kurzathmigkeit. Oedeme in der Lendengegend und um die Knöchel. Tod unter zunehmenden Oedemen, Collaps und Athemnoth.

719. [21]. Karel Baltzer, 25 J. 1881 (133). — Fall aufs Knie. Mehrfache spätere Verletzungen. — Vor $2^1/_4$ Jahren. — Osteosarcoma femoris et tibiae d. mit starker spindelförmiger Auftreibung von 20 Ctm. unterhalb der Spina ilei ant. sup. bis 30 Ctm. oberhalb der Malleolen. — Seit $^1/_2$ Jahre rapides Wachsthum. 7. 2. 1881 Exarticul. femoris d. 18. 3. geheilt entlassen. Mai 1882 kein Recidiv.

720. [22]. 17jähr. Mädchen. 1881 (295). — Fall aufs Knie. — ? — Osteosarcom des unteren Drittels des linken Femur. Mikroskopischer Befund: Grosse Rund- und Spindelzellen mit zum Theil schleimiger (Mucinreaktion), zum Theil knorpliger und knöcherner Intercellularsubstanz. Amputation des Oberschenkels. Tod an Erschöpfung. Die Autopsie ergiebt die Bildung metastatischer Osteosarkome in den Lungen.

721. [23]. Anna Pudru, 37 J. 1882 (133). — Verletzung. — Vor 9 Mon. — Osteosarcom des l. Oberschenkels. Kindskopfgrosse, weiche Geschwulst des linken unteren Femurendes mit partieller Ulceration. Inguinaldrüsen mässig geschwollen. — 14. 10. 1882 Exartic. femoris. 2. December geheilt entlassen. Nach 1 Jahr kein Recidiv.

722. [24]. 21jähr. Mädchen. (330). — Schwerer Fall auf's Knie. — 4 Monate darauf. — Sarcom im unteren Ende des Femur. Die Section ergab ein ausgedehntes secundäres Sarcom des Herzens, der Lungen und der Gallenblase. Der primäre Tumor bestand aus Rund- und Spindelzellen, der secundäre fast ausschliesslich aus Rundzellen. — Nach dem Falle andauernde Schmerzhaftigkeit beim Gehen. — Amput. femoris. 4—6 Wochen nach der Operation trat ohne sonstige Symptome eine auffallende Schwäche der Herzaction ein. Pat. kam dabei sehr herunter, starb 4 Monate nach der Operation.

723. [25]. G., 23 J. Grenadier. 1883 (272). — Am 15. 8. 1882 auf dem Marsche Fuss vertreten. — Bald darauf. — Osteosarcom des rechten Oberschenkels. Schmerzhafter, harter Tumor; Haut glänzend, gespannt. Geringe Lymphdrüsenschwellung in der rechten Leiste. — Von dem Fehltritte an geringe Schmerzen im rechten Oberschenkel; allmälig schwoll derselbe an. — Am 25. 4. 1883 Exarticul. femoris. Tod am 26. April. Section ergiebt keine Metastasen.

724. [26]. 14jähr. Mädchen. 1883 (301). — Schlag. — Vor $1^1/_2$ Jahren. — Sarcom des linken Oberschenkels. Tumor an der Innenseite des Oberschenkels; vielfach verwachsen. Mikroskopischer Befund: Rund- und Spindelzellensarcom. — Im Jahre 1883 Exstirpation. Nach 5 Monaten Recidiv oberhalb der Narbe, nicht vollständig entfernt, weil die Gefässe zu nah waren, das Zurückgebliebene ist nur wenig gewachsen. Patientin 4 Jahre nach der Operation kräftig und gesund.

725. [27]. R. O., 70 J. Oberlehrer. 1883 (327). — Vor 3 Wochen Fall ins Wasser. — Vor 14 Tagen. — Sarcom der Scheide der Schenkelgefässe. In der Mitte des linken Oberschenkels gerade über den Gefässen befindet sich eine Geschwulst von halber Apfelgrösse und derber Consistenz. Die Wade und der Fuss sind stark angeschwollen. Mikroskopischer Befund: Gemischtes Spindel- und Riesenzellensarcom. — Patient wollte vor ca. 3 Wochen über einen Bach gehen, glitt aus und gerieth, während er sich mit den Händen an einem Baumast hielt, mit dem linken Bein in's Wasser. Zunächst keine Beschwerden. Vor 14 Tagen traten nun Schmerzen im linken Oberschenkel auf und Patient bemerkte an der betreffenden Stelle eine schmerzhafte Anschwellung, die rasch zunahm. 20. 7. 1883 Exstirpation der Geschwulst mit Resection der Arterie und der thrombosirten Vene. Heilung, nach 14 Tagen jedoch schon Recidiv. Tod an Cachexie am 7. 10. 1883.

726. [28]. 46jähr. Tagner. (54). — Stoss. — ? — Fibroosteosarcom des rechten Femur.

727. [29]. Marie Zorn, 23 J. (54). — Contusion des rechten Knies bei einem Treppenfall. — ? — Sarcoma femoris dextr. — Das rechte Knie ist seit 3 Wochen steif. Während des Transportes zum Operationssaal fand eine Spontanfractur des rechten Oberschenkels statt.

728. [30]. 19jähr. Fabrikarbeiterin. (54). — Fall von einer Höhe herab auf das rechte Bein. — ? — Sarcom des rechten Oberschenkels. — Vor 1 Monat erlitt Patientin am rechten Beine eine Fractur.

729. [31]. Karl K., 51 J. Fabrikarbeiter. 1884 (331). — Fall am

11. 1. 1884. — Unmittelbar darauf. — Sarcom des linken Oberschenkels. Vom Knochenmark ausgehendes Rundzellensarcom. — Sofort nach dem Falle fühlte Patient, der stets gesund war, heftigen Schmerz im linken Oberschenkel; dieser war in der Mitte gebrochen. Der Knochenbruch heilte nicht. — Am 20. 3. 1884 Exartic. fem. Am 10. Mai entlassen. Tod 6 Monate später, nachdem lange Zeit hindurch Bluthusten bestanden hatte.

730. [32]. Heinrich St., 59 J. 1884 (307). — Vor 1 Jahre heftiger Stoss. — 1883. 58 J. — Myeloid der unteren Epiphyse des linken Femur. — Patient hat seit 3 Jahren Schmerzen beim Gehen im linken Knie und Oberschenkel. Vor 1 Jahre, nach einem heftigen Stoss, schwoll das Kniegelenk plötzlich an. — Amput. fem. Heilung. Kein Recidiv.

731. [33]. 27jähr. Hufschmied. (332). — Pferdehufschlag. — Unmittelbar darauf. — Sarcom des linken Oberschenkels. Sectionsbefund: Metastasen in der linken Hälfte des Beckens bis zur Niere herauf; Knoten in Leber, Pancreas, Lungen, Mediast. antic. u. post., Bronchialdrüsen. Mikroskopischer Befund: Kleinzelliges Rundzellensarcom; in den Metastasen auch Spindelzellen. — Patient hatte nach dem Schlage Schmerzen an der Aussenseite des Oberschenkels und bemerkte hier eine Schwellung. Schon 3 Wochen nach dem Trauma waren Metastasen in der Fossa iliaca d. zu fühlen. Nach 2 Monaten Tod.

732. [34]. Julius K., 28 J. 1882 (307). — Im October 1881 Stoss gegen das linke Knie. — ? — Myeloid des linken Femur. Innerer Condylus stark verdickt, bildet eine über faustgrosse Geschwulst; Oberfläche glatt. An einzelnen Stellen beim Eindrücken der Geschwulst leichtes Knistern. — Im Anschluss an den Stoss bekam Patient Schmerzen, die sich stetig verschlimmerten. Seit Januar 1882 arbeitsunfähig kann er seit Mai 1882 nicht mehr gehen. — 18. 8. 1882 Amput. fem. im unteren Drittel. Heilung. Kein Recidiv.

733. [35]. W. Sch., 20 J. Musketier. 1885 (272). — Quetschung des linken Oberschenkels beim Säcketragen im Herbst 1885. — Unmittelbar darauf. — Sarcom des linken Femur. Schmerzhafte Geschwulst am linken Oberschenkelknochen, an der Aussenseite anscheinend fest aufsitzend. Der Tumor geht vom Trochanter major aus. Mikroskopischer Befund: Rundzellen mit vielen Kernen, sehr sparsame Bindegewebszüge. — Erkrankt im Herbst 1885. Aufgenommen am 15. 11. 1885. Vom 28. 11. an Icterus, der sehr intensiv wird. Gegen Ende December Erscheinungen von Peritonitis. Tod am 3. 1. 1886. — Sectionsbefund: Tumor des Femur. Auf dem Bauchfell abschabbare Auflagerungen. Gekrösdrüsen des Duodenum faustgross, comprimiren den Gallengang völlig. Gallenblase stark ausgedehnt.

734. [36]. Frau K., 30 J. (333). — Vor einem Jahre Fall auf den rechten inneren Oberschenkelknorren. — Bald darauf. — Sarcom des rechten Oberschenkels. — Patientin wurde 14 Tage nach dem Falle bettlägerig. Amputatio femoris in der Mitte, nachdem die mikroskopische Diagnose auf Sarcom gestellt worden war.

735. [37]. R., 23 J. Musketier (333). — Distorsion des linken Knies. — Bald darauf. — Chondrosarcoma femor. et tibiae sin. — Markhöhle der linken

Tibia in ihrem oberen Theile in einer Ausdehnung von 10 Ctm. mit fester Masse ausgefüllt. An der hinteren Seite der Tibia ein faustgrosser Tumor; erstreckt sich unter geringer Betheiligung der Patella weiter nach oben und bildet dort mehrere wallnussgrosse Knoten. Die Consistenz des ganzen Tumors ist sehr derb. — Patient wollte bei einer Gefechtsübung über einen breiten Graben springen und verstauchte sich dabei das linke Knie. Er verspürte von dieser Zeit an stechende Schmerzen im Gelenk. Allmälig trat eine sich stets sehr hart anfühlende Schwellung ein. In den letzten 4 Wochen vor der Aufnahme sollen die linken Inguinaldrüsen bis zu Bohnengrösse angeschwollen sein.

736. [38]. Heinrich Opitz, 21 J. Kutscher. 1886 (46). Vor 1 Jahre und vor $^1/_2$ Jahre Verletzungen am rechten Knie durch Fall und Hufschlag. — Bald darauf. — Osteosarcoma femoris d. Enorme Geschwulst von der Mitte des Unterschenkels bis zur Mitte des Oberschenkels, knollig, mit harten und weichen fluctuirenden Stellen. An der Vorderseite ein thalergrosses Geschwür. Inguinaldrüsen geschwollen. Mikroskopischer Befund: Hauptsächlich Rundzellen und verknöcherte Partien. — Seit dem Trauma Anschwellung; 4 Wochen nach dem 2., am 9. 12. 1885 stattgefundenen Trauma heftige, andauernde Schmerzen und schnelles Wachsthum des Tumors. — Am 19. 7. 1886 Exarticulation im Hüftgelenk; Exstirpation der Leistendrüsen. 10. 10. 1886 Tod. Grosse metastatische Knoten in den Lungen.

737. [39]. A. P., 21 J. Ulan. 1887 (272). — Ende März 1887 beim Voltigiren Stoss gegen das rechte Knie. — Gleich darauf. — Osteosarcom des rechten Femur und der rechten Tibia. Die Section ergiebt ausser den Metastasen auf der Mitte des Schädels und auf der rechten Seite in der Höhe der 2. Rippe noch Metastasen auf der Innenfläche des Brustbeins, auf dem linken Brustfell und in den Lungen. Mikroskopischer Befund: Osteosarcom; Spindelzellen. — Seit dem Stosse Schmerzen. Aufgenommen 13. 4. 1887. Rechtes Knie 6 Ctm. dicker als das linke, sehr schmerzhaft. Steigerung der Schmerzen und Zunahme der Schwellung; Fieber. 15. 7. Amputation des Oberschenkels. Guter Wundverlauf. 9. 8. plötzlich starke Kurzathmigkeit; Rasselgeräusche. Recidiv am Amputationsstumpf. Metastasen an der 2. Rippe und in der Gegend der grossen Fontanelle. 18. 8. 1887 Tod.

738. [40]. 47jähr. Bauer. 1887 (47). (Patholog. Institut München). — Fall. — Vor 3 Jahren. 44 J. — Medullarsarcom an der Innenseite des Oberschenkels. Gewicht der Geschwulst: $7^1/_2$ Pfund. — Schmerzloses Wachsthum. Regionäre Lymphdrüsen nicht geschwellt. Exstirpation am 11. 6. 1887. Recidiv im Januar 1888. Neue Operation am 15. 3. 1888.

739. [31]. Margarethe V., 42 J. 1888 (233). — Vor 4 Monaten Fall vom Sessel. — Bald darauf. — Sarcoma femoris. In der oberen Hälfte des linken Femur eine spindelförmige Auftreibung von derber Consistenz. Keine Verkürzung. — Bei dem Falle vor 4 Monaten Schenkelhalsfractur; bald darauf Anschwellung in der oberen Hälfte des linken Oberschenkels. Wenig Schmerzen. Arsenbehandlung ohne Erfolg.

740. [42]. Friedrich Hartwig, 20 J. 1888 (25). — Im December 1886

Fall auf das rechte Knie. — ? — Sarcom des rechten Femur. Sitz: Schaft des rechten Femur; diffus in die Muskulatur gehend. Mikroskopischer Befund: Rundzellensarcom. — Schon 3 Wochen nach dem Falle traten Schmerzen auf; dann gesund. Vor 3 Monaten mit grossen Schmerzen erkrankt. Erst später eine Schwellung bemerkt. 29. 3. 1888 Probeincision. Bei der Entlassung am 23. 4. (grössere Operation unterblieb) bronchiales Athmen im linken Unterlappen. Gestorben.

741. [43]. Carl Ohl, 19 J. Knecht. 1888 (174). — Fall. — Vor 9 Wochen. 19 J. — Osteosarcoma femoris sin. Am unteren linken Femurende eine sich nach oben verjüngende Auftreibung. Kein Fieber. Mikroskopischer Befund: Grosse Spindel- und Rundzellen mit 1 und mehr Kernen; keulenförmige Zellen mit langem Fortsatz. — Seit 3 Wochen (August 1888) nach einem Fall immense Schmerzen am linken Oberschenkel und Knie. Allmälige Schwellung. — 8. 10. 1888 Aufmeisselung des harten Knochens. 21. 11. Amput. fem. 26. 2. 1889 geheilt entlassen.

742. [44]. Hans Jöggar, 17 J. 1888 (133). — Fall auf's Knie. — Vor $1^1/_2$ Monaten. — Osteosarcom des rechten Oberschenkels. Stark spindelförmige Auftreibung der unteren zwei Drittel. Haut glänzend, gespannt. Unterschenkel stark ödematös; Inguinaldrüsen beträchtlich geschwollen. — 17. 11. 1888 Exarticulatio femoris dextr. 31. 12. mit granulirendem Stumpf entlassen.

743. [45]. Erh. K., 51 J. 1888 (256). — Trauma vor 16 Wochen. — Gleich darauf. 51 J. — Sarcoma femor. sin. Am untern Theil des linken Oberschenkels ein länglicher, über kindskopfgrosses Tumor, ziemlich weich, zum grössten Theil fluctuirend. — 24. 11. 1888 Amput. fem. sin. Entlassen 13. 1. 1889. Tod am 13. 2. 1889 an Recidiv.

744. [46]. 24jähr. Mann. 1889 (50). (Patholog. Institut München). — Trauma vor $^1/_2$ Jahre. — Bald darauf. — Sarcom des Periostes des Femur. Fast faustgrosse Geschwulst. — Operation am 31. 5. 1889.

745. [47]. B. W., 17 J. Dienstmädchen. 1891 (334). — Fall bei Glatteis am 31. 1. 1891. — 9 Wochen später. — Myelogenes Sarcom des rechten Oberschenkels. Das untere Ende des rechten Oberschenkels ist kolbig aufgetrieben. Die Verdickung reicht vom unteren Drittel bis an die Gelenklinie. Tumor auf Druck schmerzhaft; Consistenz weich. — Bei dem Falle zog sich Patientin einen Oberschenkelbruch rechts im unteren Drittel zu. 9 Wochen nach dem Trauma schwoll bei Gehversuchen das Bein in der Kniegelenksgegend ziemlich schnell an; dabei bestand continuirliche Schmerzhaftigkeit. Patientin am 19. 4. 1891 in die Klinik aufgenommen.

746. [48]. J. E., 42 J. Militärpensionist. 1892. (335). (Patholog. Institut München). — Schuss durch den rechten Oberschenkel in der Schlacht bei Sedan. — Vor 4 Jahren. 38 J. — Osteosarkom des rechten Oberschenkels. Seitlich aussen über der Mitte des Oberschenkels eine über kindskopfgrosse, kuglige Geschwulst von festweicher Consistenz. Mikroskopischer Befund: Spindelzellensarkom. — Patient im Mai 1871 aus dem Spital entlassen. Die Ausschussöffnung ist nie geheilt; es blieb eine Fistel, welche stets Eiter entleerte. Vor 4 Jahren Abscess in der rechten Kniekehle; seit dieser Zeit bemerkte Pat., dass

oberhalb der Ausschussöffnung eine Anschwellung entstand, welche sich beständig vergrösserte. Aus der Fistel entleerte sich immer mehr Eiter; lebhafte Schmerzen. Am 26. 1. 1892 Amputation des Oberschenkels. Tod am 12. 2. 1892.

3. Kniegelenk.

7 Fälle: 5 Männer, 2 Weiber.

747. [1]. 19jähr. Mann. 1870 (336). — Anfang 1870 Stoss an das Knie. — Bald darauf. — Sarkom des Kniegelenks. Sektionsbefund: In beiden Hirnhemisphären je eine Sarkomgeschwulst, ferner in der rechten Lunge ein kinderfaustgrosses, in der linken ein kleineres Sarkom. — Bald nach dem Stosse bemerkte Patient an der Innenseite des Gelenks eine Geschwulst, welche rasch wuchs, äusserst schmerzhaft wurde und am 18. Mai 1870 die Amputation des Oberschenkels im oberen Drittel erforderlich machte. Nach 7 Wochen geheilt entlassen. Im Juli 1872 erkrankte er mit Kopfweh und Schmerzen in der linken Seite der Brust. Im August Gesichtsverdunkelung und Schwindel. Seit 24. 9. Krampfanfälle; seit Ende October Erbrechen. Lähmung der linken Extremität. Incontinentia alvi et urinae. Tod am 2. 2. 1873.

748. [2]. 31jähr. Frau. 1880 (165). — Fehltritt und überanstrengender Marsch. — Vor 2 Jahren. — Osteosarcoma permagnum genu sin. Die Contouren des Kniegelenks sind nicht mehr zu erkennen, Patella nicht durchzufühlen; in der Umgebung der Geschwulst zahlreiche Fistelgeschwüre. — Unter lebhaften Schmerzen hatte sich allmählig eine Kniegeschwulst entwickelt. Patientin starb ohne Operation kurze Zeit nach der Aufnahme an zunehmendem Kräfteverfall.

749. [3]. Frau H. C., 30 J. 1881 (337). — Im Jahre 1877 Fall über einige Stufen herab auf das rechte Knie. Wiederholte Traumen. — ? — Gemischtes Sarkom, ausgehend von der rechten Patella. Am rechten Knie eine Geschwulst von der Grösse eines kleinen Kindskopfes, von weich elastischem Gefüge; Hautdecke zum Theil roth gefärbt, atrophisch. Graue, stinkenden Eiter secernirende Geschwulstmassen treten zu Tage. Inguinaldrüsen rechts geschwollen. — Nach dem 1. Falle heftiger Schmerz, nach erneutem Fall Bewegungen und Druck schmerzhaft. $^1/_2$ Jahr nach dem ersten Trauma konnte Patientin nicht mehr knieen. Am Knie machte sich eine langsam wachsende Anschwellung bemerkbar, die nach einem neuen Trauma aufbrach und ulcerirte. Am 24. 3. 1881 Amput. fem. alta. Heilung. Mikroskopischer Befund: Runde, ovale und spindelförmige Zellen.

750. [4]. Georg, H., 25 J. Tagner (54). — Verletzung mit der Axt beim Holzhauen. — Vor 2 Jahren. — Osteosarkom des rechten Kniegelenks. — Die Wunde heilte, schwoll aber nach einer Erkältung.

751. [5]. Armand J., 23 J. Bureaubeamter. (54). — Stoss gegen die vordere Tibiakante. — Vor 4 Monaten. — Myelogenes Osteoidsarkom des rechten Kniegelenks. — Am 17. 1. 1883 Amputation des Oberschenkels. Recidive. Tod am 21. 9. 1883. Zahlreiche Metastasen.

752. [6]. Josef R., 14 J. (54). — Fall auf das linke Knie. — Vor $1^1/_2$ Jahren. — Sarkom des linken Kniegelenks.

753. [7]. ? Mann. 1887 (333). — Vor 3 Wochen Verletzung am rechten Knie. — Unmittelbar darauf. — Osteoidsarkom des rechten Kniegelenks. Rechtes Kniegelenk stark geschwollen und sehr schmerzhaft, besonders am Condyl. int. einzelne hervorragend schmerzhafte Stellen. Deutliche Fluktuation. — Die Geschwulst wuchs nach der Aufnahme im Lazareth (April 1887) zusehends, die Inguinaldrüsen schwollen an. Amputation des Oberschenkels im oberen Drittel. Patient ging an einem Recidiv und Lungenmetastasen zu Grunde.

4. Unterschenkel.

36 Fälle: 24 Männer, 12 Weiber.

754. [1]. Hermann Sch., 24 J. Bauer. 1871 (65). — Im Sommer 1868 heftiger Stoss gegen den linken Unterschenkel. — Juli 1869. 22 J. — Osteosarcoma tibiae. — In Folge des Stosses musste Patient 14 Tage lang das Bett hüten. Später hin und wieder Schmerzen. Juli 1869 Zunahme derselben und Beginn einer Anschwellung des Unterschenkels.

755. [2]. Wilhelm G., 18 J. Taglöhner. 1872 (342). — Vor einigen Wochen Stoss gegen das Knie. — Unmittelbar darauf. — Sarkom des oberen Endes der Tibia. An der inneren Seite des Condylus tibiae eine umschriebene, schmerzhafte Stelle, welche aufgetrieben und undeutlich fluktuirend ist. Rings um den Epiphysentheil des Gelenks mehrere Fisteln, aus denen sich kuglige, rothgefärbte Massen hervordrängen. — Seit dem Stosse ist das Knie schmerzhaft und erlaubt nicht das unbehinderte Gehen. Ein an der schmerzhaften Stelle gemachter Einstich liefert keinen Eiter. Unter heftigem Fieber und bedeutender Anschwellung entstehen rings um den Epiphysentheil des Gelenks mehrere Fisteln. Bei der mikroskopischen Untersuchung der aus den Abscessöffnungen sich drängenden Massen stösst man auf grössere und kleinere, rundliche, mit 2—3 Kernen versehene Stellen. Im Februar 1872 Amputation des Oberschenkels. Im April Patient geheilt entlassen.

756. 21jähr. Mann. 1874 (343). — Vor 8 Monaten Stoss ans Bein. — Bald darauf. — Sarkom der Tibia. Enorm grosse, blutende Geschwulst. Sektionsbefund: Blase ulcerirt, Wandung verdickt. Zwischen Blase und Mastdarm ein Tumor, aus denselben kleinen Rundzellen zusammengesetzt wie der Tumor an der Tibia; ein gleicher Knoten in der Lunge und im Rückenmarkskanal. Nieren gesund; Leistendrüsen kaum vergrössert. — Aufgenommen im Dezember 1874. Der Stoss hatte heftige Schmerzen verursacht, die nach einer Probepunktion verschwanden. Amputation; Heilung. Urin zeigte Eiweiss, kein Blut. Ferner traten Schmerzen auf der linken Seite des Rückens ein; schwere Athmung; später noch Blasenblutungen. Vor 14 Tagen plötzliche Lähmung des gesunden Beins; Reflexbewegung ziemlich gut auslösbar. Tod erfolgte bald.

757. [4]. Anton D., 21 J. 1875 (179). — Stoss vor 4 Monaten. — Unmittelbar darauf. — Osteosarkom des oberen Endes der Tibia. — Rapid gewachsener Tumor. 4 Monate nach dem Trauma Amputatio femor., am 30. 4. 1875 Heilung.

758. [5]. Theresia K., 64 J. 1875 (58). — Vor 12 Jahren Stoss gegen

eine angeborene Warze der Haut am Mall. ext. rechts. — Gleich darauf. 52 J. — Papilläres Sarkom des rechten Unterschenkels. — Langsames Wachsthum der Warze; nach 12 Jahren apfelgross. Exstirpation am 10. 5. 1875. Nach Bericht vom Mai 1877 ist die Narbe immer wund und geschwürig.

759. [6]. Adam T., 45 J. Musikus. 1875 (307). — Trauma durch plötzliche Umdrehung nach rechts. — Sofort darauf. — Myeloid der Tibia. Der Tumor ist von der Tibiaepiphyse ausgegangen und hat die ganze Epiphyse zerstört. Mikroskopischer Befund: Riesenzellensarkom. — Am 30. 5. 1875 fühlte Patient bei einer plötzlichen Umdrehung nach rechts ein Knacken im rechten Kniegelenk, wonach er sich sofort setzen musste. Allmälig Anschwellung im Kniegelenk; Gypsverband. 26. 10. 1875 Amput. femor. Heilung.

760. [7]. Max S., 18 J. Brauer. 1878 (307). — Im September 1877 Fall auf das linke Knie. — Unmittelbar darauf. — Myeloid der Tibia. Im oberen Drittel der linken Tibia eine gleichmässig gegen das Caput tibiae an Umfang langsam zunehmende Schwellung. Die Geschwulst ist eindrückbar; dabei leichtes Crepitiren, Pergamentknittern. Der fluktuirende Tumor nimmt die ganze vordere Seite des Unterschenkels ein. — Patient will angeblich nach einer Erkältung im Keller eine Schwellung des linken Unterschenkels gehabt haben. 14 Tage später fiel er auf das linke Knie, wonach stärkere Anschwellung eintrat. Erhebliche Schmerzen an der Tuberos. tibiae. Am 1. 4. 1878 Amput. femoris transcondylica. 28. 4. geheilt entlassen.

761. [8]. Leopold Jasnisky, 26 J. 1878 (34). — Stoss gegen die Tibia. — Vor $^3/_4$ Jahren. — Osteosarcoma tibiae. Oberes Dritttheil der Tibia einnehmend; deutlich pulsirend. — 9. 7. 1878 Exartic. genu. 10. 8. entlassen. Lebt 10. 6. 1880 noch gesund und frei von Recidiv.

762. [9]. 8jähr. Knabe (344). — Verletzung am Bein durch Fall. — Vor 16 Wochen. — Sarkom des unteren Theiles der Tibia. Festes, knorpelähnliches, überall verknöcherndes Gewebe. Knochen zerstört. — Harte, anfangs langsam, zuletzt schnell wachsende Schwellung an der äusseren Seite des Unterschenkels. Amput cruris. Heilung. Mikroskopischer Befund: Spindelzellensarkom.

763. [10]. 33jähr. Kaufmann (345). — Wiederholte Traumen. — ? — Myelogenes Sarkom der linken Tibia. — Die Geschwulst entstand binnen 3Jahren. Amputation. Heilung.

764. [11]. H. K.. 21 J. Unterofficier. 1880 (337). — Im Anfange des Jahres 1878 Unfall beim Reiten. — März 1880. — Rundzellensarkom der Tibia. Bei der mikroskopischen Untersuchung erwies sich die Neubildung, deren Ursprung im Periost des oberen Endes der Tibia zu suchen ist, als alveoläres, grosszelliges Rundzellensarkom. Bei der Sektion fanden sich Lungenmetastasen, die mikroskopisch mit dem Bau des primären Sarkoms übereinstimmen. — Patient wurde im Anfang des Jahres 1878 vom Pferde an die Wand der Reitschule gedrückt; dabei soll die Gegend des Condyl. ext. tibiae stark zwischen Sattel und Wand gedrückt worden sein. Im März 1880 an der Stelle der Quetschung schmerzhafte Anschwellung, die langsam zunahm. Remittirendes Fieber, sehr heftige Schmerzanfälle. Am 17. 9. 1880 Amput. femoris nach Gritti. Recidiv. Am 22. 4. 1881 Amput. alta femor. 34 Tage später Tod.

765. [12]. 24jähr. Mädchen (178). — Im Jahre 1875 heftiger Stoss an einen angeborenen Pigmentfleck am rechten Unterschenkel neben der Tibia. — Gleich darauf. — Melanosarkom am rechten Unterschenkel. — Nach der Contusion fing der Pigmentfleck an zu jucken und sich zu vergrössern. Als er haselnussgross war, wurde er exstirpirt. Bald 3—4 dunkelgefärbte Knötchen in der Umgebung der Narbe; werden ebenfalls exstirpirt. Bald zahlreiche Recidive; Drüsenschwellungen. Trotz wiederholter Operationen bald sekundäre Knoten am rechten Arm, Rücken und besonders im rechten Schultergelenke. Ende Dezember 1878 Tod.

766. [13]. 20jähr. Mädchen (346). — Fall auf das rechte Knie. — Wenige Monate darauf. — Myelosarkom der Tibia. Der Tumor hat einen Umfang von 24″ und eine Länge von 10½″. Knie rechtwinklig flektirt und ankylosirt. Inguinaldrüsen leicht geschwollen. — Die anämische Patientin stammt aus einer belasteten Familie. Wenige Monate nach dem Falle bildete sich eine rasch wachsende Geschwulst an der lädirten Stelle. Amput. femoris. Heilung.

767. [14]. 22jähr. Arbeiter. 1882 (184). — Mitte Dezember 1881 heftiger Fall auf das linke Knie. — Bald darauf. — Osteosarkom am oberen Ende der Tibia. Mannsfaustgrosser, prallelastischer Tumor unterhalb des Kniegelenks an der inneren Seite des Unterschenkels. Mikroskopischer Befund: Sarcoma mixtum. — Bald nach dem Falle bemerkte Patient eine Anschwellung unterhalb des Knies, wenig schmerzhaft. Seit 14 Tagen Streckung im Kniegelenk behindert. Exstirpation. Recidiv. Amputat. femoris. Nach 3 Monaten Patient geheilt entlassen.

768. [15]. 16—17jähr. Mädchen (5). — Fall auf der Strasse mit dem Caput tibiae gegen die Trottoirkante. — Sofort darauf. — Sarkom des Caput tibiae; ins Kniegelenk durchgebrochen. Sektionsbefund: Lungenmetastasen. Schädelknochensarkom. — Sehr heftige Contusion mit Ekchymosen. Es entwickelt sich rasch ein medulläres, periostales Sarkom. Amputation. Recidiv am Stumpf. Exartikulation an der Hüfte. Tod. Tödtlicher Verlauf in 4 bis 5 Monaten.

769 [16]. 51jähr. Mann. 1883 (41). (Patholog. Institut München). — Wiederholte heftige Stösse gegen den Unterschenkel. — 10 Jahre nach den Traumen. — Sarkom der Cutis des Unterschenkels. — Im Jahre 1883 wurde Patient zum 11. Male seit 6 Jahren operirt.

770. [17]. Frau Kassin, 49 J. 1884 (25). — Fall. — Vor etwa 9 Monaten. — Riesenzellensarkom der unteren Epiphyse der rechten Tibia. — Die Geschwulst begann vor etwa 9 Monaten nach einem Falle mit Schmerzen an der Innenseite des unteren Endes des rechten Unterschenkels. 13. 1. 1884 Resektion des unteren Endes der Tibia. Geheilt. Febr. 1889 ist Pat. gesund.

771. [18]. Otto H., 23 J. 1884 (307). — Heftige Distorsion des linken Fussgelenks vor $1\frac{1}{2}$ Jahren. — Bald darauf. — Myeloid der unteren Epiphyse der linken Tibia. Etwa mannsfaustgrosse Schwellung oberhalb des linken Fussgelenks. Bei Palpation deutliches Pergamentknittern. Der Tumor, welcher die Tibia gleichmässig aufgetrieben hat, erstreckt sich handbreit über die Malleolen. Patient hat seit $1\frac{1}{2}$ Jahren Beschwerden im linken Fussgelenk.

die er mit Sicherheit auf eine heftige Distorsion zurückführt. Allmälig zunehmende Schwellung und vermehrte Schmerzen. Am 24. 9. 1884 Amputatio cruris. Mitten im Tumor zwei glattwandige, haselnussgrosse Cysten. Heilung prima int. Kein Recidiv. Allgemeinbefinden vortrefflich.

772. [19]. Frau M., 36 J. 1885 (307). — Pfingsten 1884 Fall gegen das rechte Knie. — ? — Myeloid der rechten Tibia. Rechte Tibia dicht unterhalb des Kniees etwas aufgetrieben und sich weich anfühlend. Die Geschwulst reicht etwa bis handbreit unter das Kniegelenk. — Seit dem Falle Schmerzen im rechten Unterschenkel, die sich dicht unter dem Knie lokalisirten. Seit Weihnachten kann Pat. nicht mehr ordentlich auftreten. 27. 4. 1885 Amput. femoris supracondylica. Prima int. geheilt.

773. [20]. August S., 26 J. 1885 (307). — Sept. 1884 Distorsion des linken Sprunggelenks. Im Nov. fiel ein 2 Ctr. schwerer Sack gegen Wade und Sprunggelenk. — Unmittelbar darauf. — Myeloid der linken Tibia. Am unteren Ende der Tibia eine etwa faustgrosse, sich hart anfühlende Geschwulst. Der Tumor ist grösstentheils verknöchert. Mikroskopischer Befund: Riesenzellensarkom mit vielfach ossificirten Balken. — Nach der Distorsion blieb eine geringe Schwellung zurück. Nach der Contusion im November wurde die Anschwellung rasch stärker und nahm immer mehr zu, so dass Patient seit Mitte März überhaupt nicht mehr auftreten konnte. Schmerzen permanent vorhanden. Amput. cruris. Geheilt entlassen im Juni 1885. Kein Recidiv.

774. [21]. Eugen H., 20 J. (54). — Contusion des Fusses. — Vor 5 Jahren. — Sarkom der linken Tibia.

775. [22]. Thomas R., 65 J. Bauer (54). — Vor 2 Jahren Stoss am Unterschenkel. — ? — Cystosarkom am linken Unterschenkel.

776. [23]. ? Schmied (347). — Hufschlag gegen den Untersohenkel. — Unmittelbar darauf. — Sarkom des Unterschenkels. Die mikroskopische Untersuchung der Geschwulst ergab ein fast zerfliessend weiches Rundzellensarkom. — Aus der dem Insulte folgenden Sugillation und reaktiven Anschwellung entwickelte sich ein weiches Sarkom. Bei der Untersuchung am 23. Tage nach dem Trauma konnten bereits Geschwulstmetastasen im Bauche und in den Lungen konstatirt werden; am 30. Tage nach der ursächlichen Verletzung ist Patient der metastatischen Lungenaffektion erlegen.

777. [24]. 21jähr. Mann. 1886 (348). — Im Jahre 1883 Fall auf das rechte Knie. — Weihnachten 1885. — Sarkom des rechten Unterschenkels. Unterhalb des rechten Kniegelenks etwa mannsfaustgrosse Geschwulst von praller Consistenz, an einzelnen Stellen eine leichte Fluktuation zeigend. Haut darüber verschiebbar. Auf Druck keine Schmerzen. Mikroskopischer Befund: Spindelzellen, hie und da kleine und grosse Rundzellen. — Nach dem Falle Anschwellung des Gelenks und der Wadengegend unter Schmerzen; wieder vollständige Gebrauchsfähigkeit des Beines. Oktober 1885 plötzlich „reissender Schmerz" im rechten Unterschenkel. Weihnachten 1885 begann die Gegend unterhalb des Kniegelenks anzuschwellen. Aufgenommen am 23. 3. 1886. Probeincision. Amputatio femoris.

778. [25]. 46jähr. Mann. 1886 (349). — Trauma ziemlich heftiger Art.

— ? — Myeloid der rechten Tibia. Der obere Theil der Tibia ist zu einer kindskopfgrossen Blase ausgedehnt. Die Geschwulst hat sich mehr nach der äusseren Seite des Caput tibiae zu entwickelt und reicht bis unmittelbar an den Gelenkrand. — Patient bemerkte im Alter von 46 Jahren die ersten Symptome: Schmerzen; Geschwulst. Das Knie schwoll immer mehr an; Schmerzen und Schwäche des Gliedes nahmen zu. Im August 1886 Operation: Eröffnung des Kniegelenks; die Geschwulst wird aus dem Knochen herausgehoben; die entstandene Höhle vollständig ausgefüllt. Heilung.

779. [26]. Benedict Winklhofer, 38 J. 1887 (350). (Patholog. Institut München). — Hundebiss in den Unterschenkel. — Vor 5 Jahren. — Sarkom des linken Unterschenkels. An der hinteren Seite des Unterschenkels ein oval gestalteter, ziemlich glatter Tumor von fest elastischer Consistenz. Nicht verschieblich, abgrenzbar. Im Abdomen unterhalb des Nabels zu beiden Seiten der Linea alba eine kindskopfgrosse, wenig verschiebliche Geschwulst von derber Consistenz und ziemlich glatter Oberfläche. — Patient bemerkte vor 5 Jahren zuerst im unteren Drittel des linken Unterschenkels auf der hinteren Fläche eine wurstförmige Geschwulst, welche ohne Schmerzen stetig wuchs. Die Angehörigen des Patienten behaupteten mit aller Bestimmtheit, Patient sei einige Jahre vor dem Auftreten der Geschwulst an der betreffenden Stelle von einem Hunde gebissen worden. Seit Februar 1887 bemerkte Patient auch eine sich hart anfühlende Geschwulst im Unterleibe. Tod Dezember 1887.

780. [27]. Wanda Brandt, 6 J. 1887 (25). — Wiederholte Stösse; vor 3 Monaten zum ersten Male. — Vor 2 Monaten. — Sarkom des oberen Endes der Diaphyse und der oberen Epiphyse der linken Tibia. Mikroskopischer Befund: Rundzellensarkom mit zahlreichen ektatischen Bluträumen. — Nach dem Stosse jedesmal Schmerzen. Nach dem letzten Stosse, vor 2 Monaten, Schwellung bemerkt. 19. 8. 1887 Amputatio femoris. Heilung. Weitere Auskunft fehlt.

781. [28]. Robert Renz, 24 J. 1888 (25). — Fall aufs Knie im Sommer 1886. Am 27. 11. 1887 wieder Fall. — ? — Sarkom der oberen Epiphyse der linken Tibia. Mikroskopischer Befund: Riesenzellensarkom. — Nach dem ersten Falle vorübergehende Schwellung; dauernde Schmerzen. Vor 6 Wochen wieder Fall aufs Knie. Stärkere Schmerzen, so dass Patient nicht mehr gehen konnte. Am 1. 2. 1888 Amputatio femoris. Heilung. Gesund 1 Jahr nach der Operation.

782. [29]. 16jähr. Mädchen. 1888 (48). (Patholog. Institut München). — Fall. — September 1887. — Sarkom der Epiphyse der rechten Tibia. Die Geschwulst ist ca. mannskopfgross und nimmt das obere Drittel des Unterschenkels ein, den Fuss rings umgebend. — Patientin ist seit September 1887 krank. Beginn sehr allmälig. Seit Oktober wachsender Tumor. Weihnachten Incision und Drainage unterhalb des Kniees. Seit Kurzem rapides Wachsthum. Grosse Anämie und Schwäche; Schlaflosigkeit; Schmerzen nur bei falscher Lage. 11. 2. 1888 Amputation.

783. [30]. Hedwig Brachwitz, 13 J. 1888 (25). — Fall. — Unmittelbar darauf. — Sarkom der oberen Epiphyse der Tibia. Mikroskopischer Befund: Riesenzellensarkom. — Schwellung direkt nach einem Fall aufgetreten, erst nach $^1/_4$ Jahre stärker werdend. Keine Schmerzen. 20. 6. 1888 Auskratzen und Ausmeisseln des Tumors. Heilung. Patientin September 1889 gesund.

784. [31]. Anna R., 20 J. 1888 (256). — Fall vor 8 Wochen. — Gleich darauf. — Sarcoma tibiae sin. Am linken Unterschenkel, etwa 5 Ctm. unterhalb des Kniegelenkes, eine circuläre Verdickung, erstreckt sich von oben nach unten in einer Ausdehnung von 7 Ctm. — Nach einem Falle vor 8 Wochen will Patientin eine Schwellung unterhalb des Kniees bemerkt haben, die abwechselnd zu- und abnahm. Aufgenommen 1. 10. 1888. Amputatio femoris. Entlassung 17. 11. Patientin gesund nach Bericht vom Juli 1891.

785. [32]. 49jähr. Frau (349). — Fall. — Bald darauf. — Myeloid der linken Tibia. Mikroskopischer Befund: Einfaches, schaliges Riesenzellensarkom. — Im Anschluss an den Fall entwickelte sich eine Geschwulst im linken Tibiakopfe, welche ziemlich rasch unter erheblichen Schmerzen und sehr starker Pulsation wuchs. Amputatio femoris. Heilung.

786. [33]. Vetter, 26 J. Maurer. 1889 (25). — Im Februar 1889 Stoss gegen das linke Knie. — Unmittelbar darauf. — Periostales Sarkom des linken oberen Tibiaendes. Mediane Hälfte des linken Tibiakopfes ist aufgetrieben; die Schwellung gleichmässig rund, etwa apfelgross und sehr hart. Mikroskopischer Befund: Gemischtzelliges Osteoidsarkom. — Nach dem Stosse lebhafte Schmerzen und Anschwellung am Kopfe der Tibia. Die Schmerzen liessen nach; die Schwellung nahm langsam, aber stetig zu. Probeincision. Amputatio femoris am 24. 10. 1889. Heilung.

787. [34]. Fr. S., 27 J. Schneidermeister. 1890 (334). — Stoss und Fall einige Zeit später. — ? — Schaliges Riesenzellensarkom der oberen Epiphyse der rechten Tibia. Obere Tibiaepiphyse stark aufgetrieben. Consistenz des Tumors hart. Schmerzen und Drüsenanschwellungen fehlen. — Anfangs Dezember 1889 drückendes Gefühl im rechten Knie, nachdem Patient mit stark durchgedrückten Knieen $1^1/_2$ Stunden auf einer Stelle gestanden hatte. Als er einige Zeit später vom Stuhle gleitend auf den Boden aufstiess, empfand er stechenden Schmerz im rechten Knie. Am 1. 3. 1890 glitt er auf dem Trottoir aus, fiel auf die gesunde linke Seite, fühlte aber im rechten Bein stechenden Schmerz. Von jetzt an Schwellung des Beins, die sich allmälig vergrösserte. 16. 6. Ausmeisselung und Auskratzen des Tumors. 15. 8. 1890 entlassen. Heilung.

788. [35]. 36 J. Strohdecker. 1891 (51). (Patholog. Institut München.) — Vor 20 Jahren Fraktur der Tibia. — Vor $^1/_2$ Jahre. — Sarkom des rechten Unterschenkels. Kindskopfgrosse Geschwulst unter dem M. gastrocnemius. Tibia und Fibula usurirt. Grosse Drüsenmetastasen in der Kniekehle. Mikroskopischer Befund: Rundzellensarkom. — Vor 20 Jahren complicirte Splitterfraktur der rechten Tibia. Vor $^1/_2$ Jahre entstand die Geschwulst an der rechten Wade. Am 5. 8. 1891 Exarticulation des rechten Unterschenkels im Knie.

789. [36]. 20jähr. Frau. 1892 (351). — Im November 1891 Fall einige Treppenstufen herunter und Aufschlagen mit dem linken Knie. — Unmittelbar darauf. — Myelogenes Riesenzellensarkom der linken Tibia. — 14 Tage nach dem Falle unangenehmes Drücken an der betreffenden Stelle, stärkere Schmerzhaftigkeit und öfteres Einknicken im linken Knie. Seit Anfang des Jahres 1892 musste Patientin mit Stock gehen. Aufgenommen im April 1892. Eröffnung

des Kniegelenks; Entfernung aller verdächtigen Massen. Resektion. Wundheilung nach $2^1/_2$ Monaten. Vollständige Consolidation nach 4 Monaten. Entlassung der Patientin mit Prothese.

5. Fuss.

9 Fälle: 6 Männer, 3 Weiber.

790. [1]. Philipp Rathbauer, 40 J. 1870 (58). — Distorsion im 11. Lebensjahre. — Gleich darauf. — Sarkom am linken Fussrücken. Kindskopfgrosse Geschwulst, die ziemlich festsitzt, über der die Haut aber leicht verschiebbar ist. Lymphdrüsen an der Schenkelbeuge geschwollen. — Patient bemerkte seit seinem 11. Lebensjahre eine Schwellung am linken Fussrücken. Ohne Operation entlassen. Gestorben am 25. 11. 1870.

791. [2]. 57jähr. Frau (65). — Verletzung an der rechten Ferse vor 5 Jahren. — 2 Jahre darauf. 54 J. — Sarkom am Hacken. — Patientin verletzte sich vor 5 Jahren an der rechten Ferse, als sie mit dem Messer die Haut herunterschälte. 2 Jahre später entwickelte sich unter der aus der kleinen Wunde entstandenen Geschwürsfläche ein fester Knoten.

792. [3]. Fritz Schönkopf, 31 J. Tischler. 1876 (33). — Distorsion des Fusswurzelgelenkes im März 1868. — Frühjahr 1875. 30 J. — Medullarsarkom des rechten Fusses. Der ganze Fussrücken ist von einer pilzförmigen, überall ulcerirten und verjauchten Geschwulst eingenommen. — Von der Distorsion an hatte Patient immer vage Schmerzen, bald im rechten Fuss, bald im Unterschenkel. Aeusserlich war nichts zu sehen. Erst im Frühjahr 1875 zeigte sich auf dem Fussrücken eine kleine, fluctuirende Geschwulst. Am 11. 5. 1875 Punktion, seitdem verschwanden die Schmerzen. Am 10. 3. 1876 Amputation des Unterschenkels über den Malleolen. Tod am 24. 3. Septicämie.

793. [4]. ? Frau. (352). — Verletzung des rechten Fusses. — ? — Spindelzellensarkom der Flexorensehnenscheiden und der Bänder der rechten Fusssohle. — Patientin hatte sich einen Nagel in den Fuss getreten.

794. [5]. 12jähr. Mädchen. (352). — Fall eines schweren Gegenstandes auf den Fuss. — ? — Spindelzellensarkom des Fussrückens, von der Sehnenscheide des Tibialis anticus ausgehend.

795. [6]. 40jähr. Mann. 1882 (97). (Patholog. Institut München). — Trauma vor 4 Jahren. — Vor 1 Jahre. — Fibro- und Myxosarkom der Fusswurzelknochen. Knollig, oberflächlich vielfach ulcerirt, weissgrau, auf der Schnittfläche saftig. Mikroskopischer Befund: Spindelzellensarkom. — Patient erlitt vor 4 Jahren einen nicht complicirten Knöchelbruch mit Luxation des rechten Fusses. Bemerkte vor 1 Jahre die Entstehung einer Geschwulst, welche ziemlich rasch an Grösse zunahm. Amputation des Unterschenkels am 2. 6. 1882.

796. [7]. Christian Uhl, 38 J. Messerschmied. (54). — Vor 8 Jahren Verstauchung des Fussgelenks. — Gleich darauf. — Ulcus sarcomatosum auf der Vorderseite des linken Fussgelenks. — Patient hatte vor 8 Jahren eine wallnussgrosse Geschwulst unter dem Lig. Pouparti.

797. [8]. Peter Schneider, 44 J. (54). — Fall einer Schiene auf den

Fuss. — ? — Sarkom des Os naviculare am rechten Fuss. — Vor 2 Jahren fiel Patient bereits die Treppe herunter.

798. [9]. 27jähr. Schreiner. 1890 (84). (Patholog. Institut München. — Sprung. — ? — Spindelzellensarkom der rechten Fusssohle. Hinter der grossen Zehe eine harte, längliche, deutlich abgegrenzte Geschwulst in der Tiefe. — Patient verspürt seit der Militärzeit, angeblich in Folge eines Sprunges, fortdauernd Schmerz auf der rechten Fusssohle. Exstirpation am 29. 1. 1890.

X. Multiple Sarkome.

799. [1]. 40jähr. Mann. (353). — Trauma. — ? — Multiple Sarkome. — Metastatisch wurde auch die Papille und angrenzende Netzhaut, ohne Betheiligung der Choroidea, in einen sarkomatösen Tumor verwandelt.

800. [2]. 43jähr. Mann. (354). — Contusion der Schulter. — Vor 12 Monaten. — Multiple Sarkome. — Der primäre Tumor entstand nach einer Contusion der Schulter; Metastasen folgten schnell. Dauer des Leidens circa 12 Monate.

Die Zahl der in den Tabellen angeführten Fälle von Sarkom, in welchen ein exquisites Trauma als Ursache bezeichnet wird, beläuft sich auf 316.

In 297 Fällen ist das Alter der Patienten zu der Zeit, in welcher sie in ärztliche Behandlung traten, angegeben. Dasselbe weist grosse Verschiedenheiten auf: der jüngste Patient war 5 Monate, der älteste 78 Jahre alt. Berechnen wir aus den 297 Fällen, in denen das Alter bekannt ist, den Procentsatz von Erkrankungen in den einzelnen Lebensdecennien, so ergiebt sich folgende Tabelle:

Auf das Alter von	kommen
1 Monat—1 Jahr	1 = 0,3 pCt.
1—10 Jahren	20 = 6,7 „
11—20 „	56 = 19,0 „
21—30 „	65 = 21,9 „
31—40 „	48 = 16,1 „
41—50 „	51 = 17,2 „
51—60 „	33 = 11,1 „
61—70 „	18 = 6,0 „
71—80 „	5 = 1,7 „

Ordnen wir die einzelnen Decennien nach der Häufigkeit der Erkrankungen, so können wir sofort die rasche Zunahme der Sarkome bis zum 3. Decennium sehen, in welchem dieselben ihren Höhepunkt erreichen. Es folgen dann das 2., 5., 4., 6., 1., 7. und 8. Decennium.

Ein von diesem ziemlich verschiedenes Resultat ergiebt sich aus der Zusammenstellung von G. Wild (355), der aus den Einlaufjournalen des pathologischen Instituts zu München aus den Jahren 1876—1889 incl. 423 Fälle von Sarkom sammelte. Davon ist das Alter der Patienten zur Zeit der Operation in 320 Fällen angegeben. Nach dieser Zusammenstellung nehmen die Sarkome bis zum 5. Decennium zu und erreichen in demselben ihren Höhepunkt. Von den Patienten standen nämlich im

41.—50. Jahre	79	= 24,6	pCt.
51.—60. „	63	= 19,6	„
31.—40. „	60	= 19,0	„
21.—30. „	45	= 14,0	„
11.—20. „	29	= 9,0	„
61.—70. „	25	= 8,0	„
1.—10. „	14	= 4,3	„
71.—80. „	5	= 1,5	„

Das Alter der Patienten zur Zeit der Entstehung der Geschwulst ist in 212 von unseren 316 Fällen angegeben. Auch in dieser Tabelle steht das 3. Decennium an der Spitze; ihm folgen die übrigen Decennien in der gleichen Reihenfolge wie oben. Es treffen nämlich auf die Zeit vom

21.—30. Jahre	52	= 24,5	pCt.
11.—20. „	49	= 23,1	„
41.—50. „	32	= 15,1	„
31.—40. „	28	= 13,2	„
51.—60. „	24	= 11,3	„
1.—10. „	16	= 7,5	„
61.—70. „	10	= 4,7	„
71.—80. „	1	= 0,5	„

Fast die nämliche Reihenfolge der einzelnen Decennien findet sich in der Tabelle von Neuhahn über das Lebensalter der Kranken beim Beginn der Geschwulst. Es standen im

21.—30. Jahre	21,95	pCt.
11.—20. „	19,51	„
31.—40. „	14,63	„
51.—60. „	12,19	„
41.—50. „	9,76	„
61.—70. „	7,32	„
1.—10. „	4,88	„
unbestimmt	9,76	„

Wesentliche Unterschiede ergeben sich, wenn wir mit diesen beiden Tabellen diejenigen von Billroth und Liebe vergleichen.

Auf das Alter von			kommen					
1—10	Jahren	nach Billroth	9,0	pCt.;	nach	Liebe	5,6	pCt.
11—20	„	„ „	22,0	„	„	„	27,0	„
21—30	„	„ „	17,0	„	„	„	27,0	„
31—40	„	„ „	21,5	„	„	„	20,2	„
41—50	„	„ „	14,0	„	„	„	7,9	„
51—60	„	„ „	9,5	„	„	„	7,8	„
61—70	„	„ „	5,5	„	„	„	4,5	„

Bei Billroth macht das Alter von 11—30 Jahren etwas über ein Drittel sämmtlicher Fälle aus, bei Liebe über die Hälfte, bei Neuhahn ebenfalls über ein Drittel und bei mir nahezu die Hälfte. Bei Billroth kommen viel mehr Fälle auf das früheste Kindesalter (9,0 pCt. gegenüber 7,5 pCt. bei mir, 5,6 pCt. bei Liebe, 4,88 bei Neuhahn); bei mir mehr Fälle auf das späte Mannes- und Greisenalter (31,1 pCt. für das Alter von 41—70 Jahren gegenüber 29,27 pCt. bei Neuhahn, 29 pCt. bei Billroth und 20,2 pCt. bei Liebe). In allen diesen Fällen ist das Alter gerechnet, in welchem die Patienten zur Zeit der Geschwulstbildung standen.

Das Geschlecht der Patienten weist ein ganz bedeutendes Ueberwiegen des männlichen Geschlechtes auf: von den 316 Patienten sind

Männer . . .	216	=	68,4 pCt.
Weiber . . .	97	=	30,7 „
Unbestimmt .	3	=	0,9 „

Dieses bedeutende Ueberwiegen des männlichen Geschlechtes ist doch wohl nicht rein zufällig, sondern lässt sich ohne Zweifel dadurch erklären, dass Männer durch ihren Beruf häufiger Traumen ausgesetzt sind als Frauen.

Auch in den Statistiken von Liebe und Neuhahn weist das Geschlecht der Patienten ein Ueberwiegen des männlichen Geschlechtes auf: von den 107 Patienten Liebe's waren 60 Männer und 47 Weiber; von den 41 Patienten Neuhahn's 22 Männer, 16 Weiber, 3 unbestimmt. Das entgegengesetzte Verhältniss findet sich in den Statistiken von Billroth, Gurlt und G. Wild. Billroth zählte unter 245 Fällen von Sarcombildung 121 Männer und 124 Weiber; Gurlt von 881 Fällen 389 Männer und 492 Weiber; Wild von 320 Fällen 144 Männer und 176 Weiber.

Das Verhältniss zwischen dem männlichen und weiblichen Geschlechte ist ein ganz verschiedenes je nach dem Sitze des Sarcoms; eine Tabelle, welche uns diese Verschiedenheiten auf den ersten Blick erkennen lässt, dürfte daher nicht ohne Interesse sein.

Männer.	Weiber.	Unbestimmt.	Sitz des Sarcoms.	
21	8	—	Schädel und Gehirn.	Kopf und Gesicht.
15	11	1	Nase, Stirn, Auge.	
7	3	—	Wangen, Parotis.	
8	3	1	Kiefer.	
5	4	—	Hals und Nacken.	
15	1	1	Brustwand.	Brust.
3	—	—	Brusthöhle.	
1	9	—	Brustdrüse.	
6	1	—	Rücken und Wirbelsäule.	
11	1	—	Bauchdecken und Bauchhöhle.	
9	3	—	Becken und Lumbalgegend.	
21	—	—	Genitalien.	
8	1	—	Schulter und Achselhöhle.	Obere Extremität.
11	10	—	Oberarm.	
—	2	—	Ellenbogengelenk.	
4	2	—	Vorderarm.	
3	1	—	Hand.	
2	1	—	Hüfte.	Untere Extremität.
29	19	—	Oberschenkel.	
5	2	—	Kniegelenk.	
24	12	—	Unterschenkel	
6	3	—	Fuss.	
2	—	—	Multiple Sarcome.	
216	97	3		

Wir ersehen aus dieser Tabelle sofort, dass die Sarcome einiger Organe oder Regionen ganz oder fast ausschliesslich das männliche Geschlecht betreffen, so z. B. die Sarcome der Genitalien, oder die Sarcome der Brustwand (15 Männer, 1 Weib), der Bauchdecken und Bauchhöhle (11 : 1), der Schulter und Achselhöhle (8 : 1), des Oberschenkels (29 : 19), der Unterschenkels (24 : 12) u. s. f. Das umgekehrte Verhältniss ergiebt sich bei den Sarcomen der Brustdrüse, da unter 10 Fällen nur 1 Mann sich befindet. Dieses Ueberwiegen des weiblichen Geschlechtes hat ohne Zweifel seine Ursache in dem Umstande, dass Erkrankungen der männlichen Brüste ausserordentlich viel seltener sind und dass insbesondere

die malignen Geschwülste sehr selten in ihnen zur Beobachtung kommen.

Angaben über den Stand und die Beschäftigungsweise der Patienten finden sich in 121 Fällen; mit ganz wenigen Ausnahmen gehören die Kranken alle den arbeitenden Klassen an. Auch in der Statistik von Liebe gehört die weitaus grösste Mehrzahl der Patienten den niederen Ständen an. Gerade dieser Umstand dürfte wohl kein blosser Zufall sein, sondern erklärt sich ohne Zweifel daraus, dass die Arbeiter den meisten Insulten ausgesetzt sind, ein weiterer Beweis für die Richtigkeit der Lehre von der traumatischen Entstehung der Sarcome.

Die Art des Trauma ist sehr verschieden; in den meisten Fällen handelt es sich um einmalige Einwirkung stumpfer Gewalten. Als Ursache des Sarcoms werden angegeben:

Fall	79 mal	=	25,0 pCt.
Stoss	56 „	=	17,7 „
Schlag	43 „	=	13,6 „
Verletzung	26 „	=	8,2 „
Contusion und Quetschung	23 „	=	7,3 „
Sturz	12 „	=	3,8 „
Distorsion	11 „	=	3,5 „
Auffallen eines Gegenstandes	8 „	=	2,6 „
Druck (Kneipen, Zwicken)	4 „	=	1,3 „
Stich (Insekten-, Mückenstich)	3 „	=	1,0 „
Heben oder Tragen schwerer Last	3 „	=	1,0 „
Sprung	3 „	=	1,0 „
Verbrennung	2 „	=	0,6 „
Wurf (Schneeballwurf)	2 „	=	0,6 „
Fusstritt	2 „	=	0,6 „
Extraction von Zähnen	2 „	=	0,6 „
Ueberfahren- oder Ueberranntwerden	2 „	=	0,6 „
Schuss	2 „	=	0,6 „
Biss	2 „	=	0,6 „
Vesicator	1 „	=	0,3 „
Fehltritt und Ueberanstrengung	1 „	=	0,3 „
Unbestimmt	29 „	=	9,2 „

Der Zeitraum zwischen Trauma und Geschwulstbildung ist in 190 Fällen genauer bezeichnet; derselbe unterliegt den grössten Schwankungen, anfangend von der fast unmittelbaren Aufeinanderfolge beider Erscheinungen bis zu einem Zeitraum von 49 Jahren. Ordnen wir diese 190 Fälle in solche, bei welchen der zwischen Trauma

und Geschwulstbildung verstrichene Zeitraum 1 Monat und darunter, 1 Monat bis 1 Jahr, und endlich über 1 Jahr beträgt, so ergiebt sich folgendes Resultat:

Die Geschwulst trat auf nach

1 Monat und darunter	in	135	Fällen,
1 Monat bis 1 Jahr	„	33	„
mehr als 1 Jahr	„	22	„

In die erste Reihe sind alle die Fälle mit eingerechnet, bei welchen in den Tabellen die Notiz „bald darauf, unmittelbar darauf" sich findet. Der längste angegebene Zeitraum beträgt, wie schon angegeben, 49 Jahre; ausserdem sind noch Fälle beschrieben, in welchen der erwähnte Zeitraum 35 Jahre, 34, 19, 18, 15 Jahre beträgt.

In der Tabelle von Liebe sind die Fälle, in welchen die Geschwulst bald oder unmittelbar nach dem Trauma auftrat, nicht so zahlreich; sie machen dort nahezu die Hälfte sämmtlicher Fälle aus (45,3 pCt.), dagegen in der obenstehenden Tabelle fast $^3/_4$ aller Fälle. Unter den in der Statistik von Liebe enthaltenen 107 Fällen von Sarcom sind in 75 Fällen bestimmte Angaben über die zwischen Trauma und Geschwulstbildung verstrichene Zeit vorhanden.

In diesen Fällen trat die Geschwulst auf nach

1 Monat und darunter	in	34	Fällen,
1 Monat bis 1 Jahr	„	27	„
mehr als 1 Jahr	„	14	„

Unter den von Neuhahn angeführten Fällen ist der Zeitraum zwischen Trauma und Geschwulstbildung resp. Wachsthum in 21 Fällen genauer bezeichnet, von welchen in der grösseren Hälfte (in 13 Fällen) 2 Monate nicht überschritten wurden. Der kürzeste angegebene Zeitraum sind 8 Tage, der längste 5 Jahre.

Von ganz besonderem Interesse, einmal wegen der geringen Zahl analoger Fälle, dann wegen der Länge der zwischen dem Trauma und der Entstehung des Sarcoms verflossenen Zeit, ist Fall No. 746, (Einlauf-Journal des patholog. Instituts zu München vom Jahre 1892, No. 56) in welchem sich ausgehend vom Callus einer schief geheilten Schussfraktur 18 Jahre nach der Verwundung ein Sarcom des Oberschenkels zu entwickeln begann. Ich konnte in der Literatur nur noch 2 analoge Fälle finden, in welchen die Patienten das nämliche Trauma fast zu gleicher Zeit erlitten: Fall No. 251, in welchem sich im Anschluss an eine Schussverletzung

im Kriege 1870 ein Carcinom des Gesichtes entwickelte; und No. 583 (Fall von Krevet), in welchem ein Sarcom der rechten Brustseite ebenfalls im Anschluss an eine Schussverletzung im Kriege 1870 nach einem Zeitraume von 15 Jahren entstand. Vollständig übereinstimmend mit diesen Fällen verhält sich No. 746. Dieser Fall wurde zwar von Herrn Oberstabsarzt Privatdocent Dr. Seydel im Jahre 1892 bereits auf dem deutschen Chirurgencongresse (Verhandlungen der Deutschen Gesellschaft für Chirurgie. XXI. Congress 1892. S. 107) und im Münchener ärztlichen Verein vorgestellt, aber eine genaue Beschreibung existirt noch nicht, und ich will ihn deshalb etwas ausführlicher mittheilen. Herrn Oberstabsarzt Privatdocent Dr. Seydel, dessen grosser Güte ich Krankengeschichte und Sectionsbericht verdanke, spreche ich für die freundliche Ueberlassung beider Berichte meinen ergebensten Dank aus.

Krankengeschichte.

München, Garnisonslazareth Oberwiesenfeld. Militärpensionist J. E., 42 J. alt. Zugang im Lazareth: 26. 1. 1892.

Diagnose: Osteosarcom am rechten Oberschenkel.

Anamnese: Patient erhielt in der Schlacht bei Sedan einen Schuss (Chassepotkugel) durch den rechten Oberschenkel (Eingangsöffnung von innen, Ausgangsöffnung aussen an der Seite, etwa in der Mitte des Oberschenkels). Patient wurde im Etappenlazareth, dann im Königsspital in Neuberghausen behandelt. Von dort im Mai 1871 entlassen, ging Patient 4 Jahre lang mit Krücken, dann 3 Jahre lang mit Hülfe eines Maschinenbeins, seitdem am Stocke. Während dieser Zeit konnte er seinem Geschäft als Kunstschreiner theilweise nachgehen. Seit 11 Jahren steht er im Dienste des Magistrats und wird als Zolleinnehmer beschäftigt, zuletzt als solcher in Bogenhausen. — Die Ausschussöffnung ist nie geheilt; es blieb eine Fistel, welche stets Eiter entleerte, und die Patient mit Bruns'scher Watte verbunden hielt. Vor 4 Jahren bekam Patient aus unbekannter Ursache einen Abscess in der rechten Kniekehle, der vom Arzte geöffnet wurde und in 14 Tagen verheilte. Seit dieser Zeit bemerkte Patient, dass oberhalb der Ausschussöffnung eine Anschwellung entstand, welche sich im Laufe der Jahre beständig vergrösserte und nach abwärts an Ausdehnung zunahm, sodass die Ausschussöffnung auf ihre Höhe zu liegen kam. In gleicher Zeit entleerte sich allmälig immer mehr Eiter aus der Fistel und traten lebhafte Schmerzen in der Kniekehle auf, sodass Patient schliesslich nicht mehr gehen konnte. In der Geschwulst selbst waren nie Schmerzen. Anfangs November 1891 wurde dem Patienten gerathen, sich das Bein amputiren zu lassen. Patient konnte sich noch nicht dazu entschliessen. Da aber der Ausfluss immer grösser und die Schmerzen immer heftiger wurden, gab Patient seine Einwilligung und wurde zur Amputation am 26. 1. 1892 im Garnisonlazareth aufgenommen.

Befund bei der Aufnahme: Seitlich aussen über der Mitte des Oberschenkels eine über kindskopfgrosse, kuglige Geschwulst, deren äusserste Partie von festweicher Consistenz ist, welche nach dem Femur zu an Festigkeit zunimmt. Auf der Höhe derselben die Oeffnung eines Fistelcanals. Haut normal und verschieblich; der Tumor selbst nicht verschieblich. Am inneren Rande desselben eine kleine, etwas eingezogene Narbe, von der Einschussöffnung herrührend.

Diagnose: Osteosarcom. Am 26. 1. Amputation des Oberschenkels im oberen Drittel; vorderer und hinterer Lappen. Das Sarkom geht vom Callus, der schief geheilten Schussfractur, aus; Kugelreste und Knochensplitter sind im Callus eingekapselt. — Wohlbefinden des Patienten bis 12. 2.

Bericht vom 12. 2.: Patient hat die ganze Nacht ruhig geschlafen. Nachts um 1 Uhr Stuhl; heute früh $^1/_2$8 Uhr aufgewacht, gab Patient keine Antwort, sagte nur kurz: es ginge gut, und war seitdem völlig apathisch. Sofortige Temperaturmessung: 40,0°. In kurzen Zwiscenräumen bis 12 Uhr im Ganzen 7 Spritzen Kampfer und 4 Spritzen Aether. Um 2 Uhr Extremitäten etwas kühl. Auf eine Spritze Aether tritt wieder Puls auf. Patient schluckt etwas Champagner, der ihm eingeflösst wird. Temperatur 37,7°. Patient ist längere Zeit bei Bewusstsein, nur kann er nicht sprechen. Abends 6 Uhr Exitus letalis.

Sectionsbericht: Stark abgemagerte Leiche. Der Oberschenkel ist direct unter den Trochanteren amputirt, dem entsprechend findet sich eine ca. 15 Ctm. lange, von der Aussenseite des rechten Oberschenkels zum Pecten ossis pubis sich hinziehende Wunde, welche theilweise verlöthet ist. Die Wundränder sind zum Theil rosaroth gefärbt. Am äusseren Rande des Wundwinkels erhebt sich über das Niveau der Haut ein Theil des abgesägten Femurrandes. Nach Lösung der Adhäsionen sieht man in der Tiefe die Muskelflächen eitrig belegt; insbesondere in der Inguinalgegend findet sich ein demarkirter, nekrotischer Zellgewebspfropf. An der hinteren Fläche des amputirten Stumpfes über den Musc. glutaei sind Recidive der sarcomatösen Wucherung zu sehen. Durch einen Schnitt wird die Schenkelgrube eröffnet, hierbei zeigt sich das periphere Ende der Arterie obliterirt und eitrig belegt. In der Vena cruralis findet sich ein vollkommen eitrig zerfallener Thrombus; das Lumen mit Eiter ausgefüllt, ebenso die Nebenäste. Im Hüftgelenk findet sich kein Eiter.

Bei Eröffnung der Brusthöhle zeigen sich beide Lungen retrahirt; in beiden Pleurahöhlen keine Flüssigkeit. — Herz: Von normaler Grösse, wenig Fettauflagerungen. Klappen intact. Gewicht 320 Gr. — Lungen: Spitze der linken Lunge verwachsen; der rechte Oberlappen fühlt sich derb an; in ihm mehrere käsige Herde, doch kleiner wie links. Mittel- und Unterlappen normal. — Milz: In allen Durchmessern vergrössert; Gewebe derb, sehr blutreich. — Magen, Darm und retroperitoneale Lymphdrüsen bieten keine pathologischen Befunde. — Nieren: Linke Niere amyloid degenerirt, rechte stark vergrössert, sonst normal. — Gehirn: In den Ventrikeln findet sich eine mässige Menge seröser Flüssigkeit, sonst nichts Abnormes.

Was den Sitz des Sarcoms betrifft, so sind zwischen den einzelnen Körpertheilen ziemlich bedeutende Differenzen in Bezug auf die Häufigkeit des Vorkommens von Sarcom nach einem Trauma vorhanden. Unterscheiden wir die 316 Fälle von Sarcom zunächst in Sarcome der Knochen und Sarcome der Weichtheile und ordnen die ersteren (167 Fälle) nach den betroffenen Skelettheilen, so ergiebt sich folgendes Resultat:

1. Schädel 31 Fälle: Hinterhauptbein 2, Keilbein 2, Scheitelbein 2, Stirnbein 2, Orbitalknochen 8, Nasenbein 2, Jochbein 1, Unterkiefer 4, Oberkiefer 7, unbestimmt 1.
2. Wirbelsäule 7 Fälle: Halswirbel 2, Brustwirbel 2, Kreuzbein 1, Steissbein 1, unbestimmt 1.
3. Rippen 13, Sternum 2 Fälle.
4. Becken 9 Fälle: Os ilei 8, unbestimmt 1.
5. Obere Extremität 28 Fälle: Scapula 2, Clavicula 2. Humerus 12 Fälle: Oberer Theil 6, unterer Theil 3, unbestimmt 3. Radius 2 (unterer Theil). Ulna 2: oberer Theil 1, unterer Theil 1. Phalangen 2. Unbestimmt 6.
6. Untere Extremität 77 Fälle: Femur 38: oberer Theil 7, unterer Theil 23, unbestimmt 8. Patella 1. Tibia 29: oberer Theil 19, unterer Theil 5, unbestimmt 5. Tarsus und Metatarsus 4 Fälle. Unbestimmt 5.

In vollkommener Uebereinstimmung mit anderen Statistiken lässt uns diese Zusammenstellung erkennen, dass unter den Knochen Humerus, Femur und Tibia am häufigsten erkranken; und von diesen wieder bestimmte Theile, bei Humerus (6 : 3) und Tibia (19 : 5) der obere, bei Femur (23 : 7) der untere Theil. Wie in anderen Statistiken zeigt sich auch hier ein bedeutendes Ueberwiegen der unteren Extremität gegen die obere, 77 gegen 28.

Wie schon bemerkt, ergeben sich die gleichen Verhältnisse auch aus anderen Statistiken. So bringt z. B. S. Gross (American Journal of med. sciences 1879, Juli; ref. in Centralbl. für Chirurgie 1880, S. 154) in einer Abhandlung über Sarkom der langen Röhrenknochen eine interessante Tabelle über den Sitz des Sarkoms an den Extremitäten. Es waren unter den 165 Fällen von Sarkom der langen Röhrenknochen ergriffen:

Femur	67 mal	Ulna	7 mal
Tibia	45 „	Radius	7 „
Humerus . . .	25 „	Ulna und Radius .	1 „
Fibula	13 „		

Gurlt fand von 848 Sarkomfällen überhaupt an den Extremitäten allein 123, von denen am Oberarm 18, Ellenbogen 3,

Vorderarm 7, Hand 8, Finger 5, Oberschenkel 30, Knie 4, Unterschenkel 30 und Fuss 18 ihren Sitz hatten.

Unter den 67 Fällen von Sarkom der Knochen, welche in der Statistik von Liebe enthalten sind, sitzen am

Femur	22	(oberer Theil	1,	unterer Theil	16,	unbestimmt	5)	
Tibia	9	„	„	6	„	„	1	„ 2
Humerus	9	„	„	6	„	„	1	„ 2

Stellen wir die Sarkome der Weichtheile (149 Fälle) nach den erkrankten Organen und der Lokalität zusammen, so erhalten wir folgendes Resultat:

1. Cutis 20 Fälle: Schädeldach 1, Gesicht 6, Nacken 1, Hals 4, Weiche und Lende 2, obere Extremität 1, untere Extremität 5.
2. Fascien 2 Fälle: Obere Extremität 1, untere Extremität 1.
3. Muskeln, Sehnen und dazwischenliegendes Bindegewebe 38 Fälle: Brust 2. Rücken 2, Bauch 5, obere Extremität 10, untere Extremität 19.
4. Nerven und Gefässe 3 Fälle: Nervus medianus 2, Aorta thoracica 1.
5. Brust- und Bauchhöhle 9 Fälle: Lunge 1, Mittelfell 1, Leber 2, Niere 4, Jejunum 1.
6. Pharynx 1 Fall.
7. Parotis 3 Fälle, Struma sarcomatosa 1 Fall.
8. Mamma 10 Fälle: Rechts 2, links 7, unbestimmt 1.
9. Genitalien 21 Fälle: Hoden 19 (rechts 6, links 7, beide 1, unbestimmt 5), Penis 1, Scrotum 1.
10. Gehirn und Rückenmark 23 Fälle: Dura mater 1, Gehirnsubstanz 20 (Grosshirn 11, Kleinhirn 8, Pons 1), Rückenmark 2.
11. Auge 16 Fälle.
12. Multiple Sarkome 2 Fälle.

Auch in dieser Zusammenstellung zeigt sich ein deutliches Ueberwiegen der Extremitäten über die übrigen Körpertheile und die grössere Zahl der Erkrankungen an der unteren Extremität gegenüber der oberen. Ausser in den Extremitäten entwickeln sich auch im Gehirn Sarkome nach Traumen häufiger als in anderen Organen.

Was das histologische Verhalten der Sarkome betrifft, so sind in 213 Fällen genaue Angaben verzeichnet; der Häufigkeit nach geordnet finden sich:

Rundzellensarkome	40 Fälle
Spindelzellensarkome	24 „
Riesenzellensarkome	24 „
Osteosarkome	24 „
	Latus 112 Fälle

	Transport	112 Fälle
Melanosarkome	19	„
Spindel- und Rundzellensarkome	18	„
Gliosarkome	9	„
Cystosarkome	9	„
Fibrosarkome	8	„
Angiosarkome	6	„
Myxosarkome	6	„
Sarcoma carcinomatodes	3	„
Chondromyxosarkome	2	„
Chondrosarkome	2	„
Fibromyxosarkome	2	„
Lymphosarkome	2	„
Spindel- und Riesenzellensarkome	2	„
Epulis	2	„
Cylindersarkom	1	„
Psammosarkom	1	„
Rund- und Riesenzellensarkom	1	„
Ovalzelliges Sarkom	1	„
Alveoläres Sarkom	1	„
Osteochondrosarkom	1	„
Adenosarkom	1	„
Spindel-, Rund- und Riesenzellensarkom	1	„
Myxofibrosarkom	1	„
Fibroosteosarkom	1	„
Spindel-, rund- und ovalzelliges Sarkom	1	„
	213	Fälle

Unter den Sarkomen der Knochen finden wir die periostale und myelogene Form zahlreich vertreten, unter den Sarkomen der Weichtheile die fibröse Form. Im Gehirn kamen vorwiegend die Gliosarkome nach dem Trauma zur Entwicklung, im Auge das pigmentirte Choroidealsarkom, am Hoden und an der Brustdrüse das Cystosarkom.

Aus den über die Art des Wachsthums der Geschwulst gemachten Angaben können wir den Schluss ziehen, dass die Fälle, in welchen das Wachsthum ein rasches war, häufiger sind, als die Fälle mit besonders langsamem Verlauf.

Wenn ich jetzt zum Schlusse unter Voransetzung einer Tabelle, aus welcher die Vertheilung der Geschwülste auf die Körperregionen und Geschlechter leicht ersichtlich ist, die gewonnenen Resultate in ihren Hauptzügen kurz zusammenfasse, so ergiebt sich Folgendes (Tabelle s. S. 356 u. 357):

Vertheilung der Geschwülste auf die Körper-

Geschwülste.	I. Kopf (Schädel und Gehirn).		II. Gesicht, Mund- und Nasenhöhle.		III. Hals und Nacken.		IV. Brust (Brustwand, -höhle und -drüse).		V. Rücken und Wirbelsäule.	
	M.	W.	M.	W.	M.	W.	M.	W.	M.	W.
	Zusammen.		Zusammen.		Zusammen.		Zusammen.		Zusammen.	
Carcinome	10	6	75	28	—	1	15	137	1	1
	16		103		1		152		2	
Adenome	—	—	—	—	—	—	3	6	—	—
							9			
Fibrome und Keloide	2	1	1	—	—	1	—	3	1	1
	3		1 unbest. 2		1		3		2	
Lipome	3	2	—	1	1	—	—	—	1	—
	5		1		1				1	
Myxome	2	1	—	—	—	—	—	—	—	—
	3									
Chondrome	—	—	—	—	3	1	—	—	—	—
					4					
Osteome	1	—	1	1	—	—	—	—	—	—
	1		2							
Angiome	—	—	1	1	—	—	—	—	—	—
			2							
Myome	—	—	—	—	—	—	—	—	—	—
Gliome	10	—	—	—	—	—	—	—	—	—
	1 unbest. 11									
Neurome	—	—	—	—	—	—	—	—	—	—
Sarkome	36	17	15	8	5	4	19	10	6	1
	1 unbest. 54		1 unbest. 24		9		1 unbest. 30		7	
	64	27	93	39	9	7	37	156	9	3
	2 unbest. 93		2 unbest. 134		16		1 unbest. 194		12	

Regionen und Geschlechter (Tabelle nach Billroth).

VI. Bauchdecken und Bauchhöhle.		VII. Harnorgane.		VIII. Genitalien.		IX. Becken- u. Lumbalgegend.		X. Obere Extremität.		XI. Untere Extremität.				
M.	W.	M.	W.	M.	W.	M.	W.	M.	W.	M.	W.	M.	W.	Unbest.
Zusammen.		Zusamm.		Zusamm.		Zusamm.		Zusamm.		Zusamm.		Zusammen.		
5	3	11	4	17	—	—	—	15	3	20	5	169	188	1
8		15		17				18		1 unbest. 26			358	
1	—	—	—	—	—	—	—	—	—	—	—	4	6	—
1													10	
1	1	—	—	—	—	—	—	3	1	4	—	12	8	1
2								4		4			21	
—	—	—	—	—	—	—	—	3	3	—	2	8	8	—
								6		2			16	
—	1	—	—	1	—	—	—	—	—	1	2	4	4	—
1				1						3			8	
—	—	—	—	2	—	1	1	9	—	6	4	21	6	—
				2		2		9		10			27	
—	—	—	—	—	—	1	—	2	—	9	2	14	3	1
						1		1 unbest. 3		11			18	
—	—	—	—	—	—	—	—	1	1	—	1	2	3	—
								2		1			5	
—	—	1	—	1	—	—	—	—	—	—	—	2	—	—
		1		1									2	
—	—	—	—	—	—	—	—	—	—	—	—	10	—	1
													11	
—	—	—	—	—	—	—	—	4	1	1	1	5	2	1
								1 unbest. 6		2			8	
7	1	4	—	21	—	9	3	26	16	66	37	216	97	3
8		4		21		12		42		103			316	
										Multiple Sarcome 2	—			
14	6	16	4	42	—	11	4	63	25	107	54	467	325	8
20		20		42		15		2 unbest. 90		1 unbest. 162			800	

Zunächst berücksichtigen wir die Vertheilung der Geschwülste auf die Geschlechter; es kamen vor:

Geschwülste.	Bei Männern.	Bei Weibern.	Unbestimmt.	Zusammen.
Carcinome	169	188	1	358
Adenome	4	6	—	10
Fibrome und Keloide	12	8	1	21
Lipome	8	8	—	16
Myxome	4	4	—	8
Chondrome	21	6	—	27
Osteome	14	3	1	18
Angiome	2	3	—	5
Myome	2	—	—	2
Gliome	10	—	1	11
Neurome	5	2	1	8
Sarkome	216	97	3	316
	467	325	8	800

Somit entfällt ein ziemlich bedeutender Ueberschuss auf die Männer. Ein Ueberwiegen des weiblichen Geschlechtes findet sich nur bei den Carcinomen (169 Männer, 188 Weiber, 1 unbestimmt), Adenomen (4 Männer, 6 Weiber) und Angiomen (2 Männer, 3 Weiber). Das Ueberwiegen der Carcinome beim weiblichen Geschlecht hat seinen Grund darin, dass die Carcinome der Mamma bei Weibern weitaus am häufigsten vorkommen. Gar nicht vertreten ist das weibliche Geschlecht bei den Geschwülsten der Genitalien, sehr erheblich in der Minderzahl gegenüber dem männlichen Geschlecht bei den Sarkomen (216 Männer, 97 Weiber, 3 unbestimmt).

Der Häufigkeit nach gruppiren sich die verschiedenen Geschwulstformen in folgender absteigender Skala:

Carcinome	358 Fälle	=	44,7 pCt.
Sarkome	316 „	=	39,5 „
Chondrome	27 „	=	3,4 „
Fibrome und Keloide	21 „	=	2,6 „
Osteome	18 „	=	2,3 „
Lipome	16 „	=	2,0 „
Gliome	11 „	=	1,4 „
Adenome	10 „	=	1,3 „
Myxome	8 „	=	1,0 „
Neurome	8 „	=	1,0 „
Angiome	5 „	=	0,6 „
Myome	2 „	=	0,25 „
	800 Fälle.		

Die Summe der epithelialen Neubildungen (Carcinome, Adenome) beträgt 368 = 46 pCt., also nahezu die Hälfte der nach Traumen entstehenden Geschwülste. Das Ueberwiegen der Bindegewebsgeschwülste (54 pCt.) ist bedingt durch die grosse Zahl der traumatisch entstandenen Sarkome.

Was die Vertheilung der Geschwülste auf die verschiedenen Körperregionen betrifft, so stellt sich die Häufigkeit des Vorkommens in diesem Punkte folgendermaassen:

IV.	Brust	198 Fälle
XI.	Untere Extremität	162 „
II.	Gesicht, Mund- und Nasenhöhle	134 „
I.	Kopf (Schädel und Gehirn)	93 „
X.	Obere Extremität	90 „
VIII.	Genitalien	42 „
VII.	Harnorgane	20 „
VI.	Bauchdecken und Bauchhöhle	20 „
IX.	Becken und Lumbalgegend	15 „
V.	Rücken und Wirbelsäule	12 „
III.	Hals und Nacken	12 „
	Multiple Sarkome	2 „

Diese Uebersicht zeigt das ausserordentliche Vorwiegen der Geschwulstbildung nach Trauma an der Brust und der unteren Extremität, welche zusammen nahezu die Hälfte sämmtlicher Fälle (360 = 45 Ct.) ausmachen.

Betrachten wir die Topographie der einzelnen Geschwulstarten, so ergiebt sich Folgendes:

Geschwülste:	Zahl der Individuen.	Kopf (Schädel und Gehirn	Gesicht, Mund- u. Nasenhöhle	Hals und Nacken	Brust	Rücken- und Wirbelsäule	Bauchdecken- u. Bauchhöhle	Harnorgane	Genitalien	Becken- und Lumbalgegend	Obere Extremität	Untere Extremität	Multiple Tumoren
Carcinome ..	358	16	103	1	152	2	8	15	17	—	18	26	—
Adenome	10	—	—	—	9	—	1	—	—	—	—	—	—
Fibrome ...	21	3	2	1	3	2	2	—	—	—	4	4	—
Lipome	16	5	1	1	—	1	—	—	—	—	6	2	—
Myxome ...	8	3	—	—	—	—	1	—	1	—	—	3	—
Chondrome ..	27	—	—	—	4	—	—	—	2	2	9	10	—
Osteome	18	1	2	—	—	—	—	—	—	1	3	11	—
Angiome	5	—	2	—	—	—	—	—	—	—	2	1	—
Myome	2	—	—	—	—	—	—	1	1	—	—	—	—
Gliome	11	11	—	—	—	—	—	—	—	—	—	—	—
Neurome ...	8	—	—	—	—	—	—	—	—	—	6	2	—
Sarkome ...	316	54	24	9	30	7	8	4	21	12	42	103	2

Von den 358 Carcinomen entfallen 152, also fast die Hälfte auf die Brust, 103, nahezu ein Drittel, auf Gesicht, Mund- und Nasenhöhle, 44 auf die Extremitäten.

Die Adenome finden sich mit Ausnahme eines Falles sämmtlich in der Brustdrüse.

Was die Gruppe der Bindegewebsgeschwülste betrifft, so ist bemerkenswerth das ausserordentlich häufige Auftreten der Chondrome und Osteome an den Extremitäten (19 unter 27 Chondromen, 14 unter 18 Osteomen). Die Sarkome finden sich ebenfalls sehr häufig an den Extremitäten (145 von 316), namentlich an der unteren. Dann folgen Kopf (Schädel und Gehirn 54, darunter 21 Sarkome des Gehirns); Brust (30, meist Sarkome und Cystosarkome der Mamma); Gesicht, Mund- und Nasenhöhle (24); Genitalien (21, durunter 19 Fälle von Sarkom des Hodens).

Das Gliom hat in 9 Fällen unter 11 seinen Sitz im Gehirn, und zwar vorzugsweise an solchen Theilen desselben, welche sehr leicht einem Trauma ausgesetzt sind. Es befindet sich nämlich im

Stirnlappen	2mal
Temporallappen	1 „
Temporal- und Parietallappen	1 „
Hinterer Theil der Grosshirnhemispcäre	1 „
Kleinhirn	1 „
Pons Varoli	1 „
Pons und Med. oblong.	1 „
Pons, Med. obl. und Vierhügel	1 „

Dieses Verhältniss zwischen Sitz des Glioms und Trauma wird besonders durch Virchow hervorgehoben; er sagt: „In manchen Fällen ist ein Trauma, das vielleicht eine leichte Hirnquetschung hervorbrachte, die Veranlassung. In anderen lässt sich dies freilich anamnestisch nicht nachweisen; dagegen spricht der Sitz des Uebels für eine örtliche Ursache. Nach meinen Erfahrungen ist der gewöhnliche Sitz einer der Hinterlappen und nächstdem der obere und seitliche Umfang der Grosshirnhemisphäre, also gerade diejenigen Theile, welche bei traumatischen Einwirkungen (Schlag, Fall auf den Hinterkopf) am leichtesten getroffen werden.“

Berücksichtigen wir das in 750 Fällen angegebene Alter, in welchem die Patienten standen, als sie in ärztliche Behandlung eintraten, so erhalten wir folgendes Resultat:

Geschwülste:	1 Mon.—1 Jahr	1—10	11—20	21—30	31—40	41—50	51—60	61—70	71—80	81—90	Unbestimmt
Carcinom	—	4	3	8	38	92	106	72	16	3	16
Adenom	—	—	1	—	4	1	1	—	1	—	2
Fibrom und Keloid	—	—	9	5	2	3	1	—	—	—	1
Lipom	—	1	1	2	2	2	4	1	1	—	2
Myxom	—	—	1	1	2	—	1	1	—	—	2
Chondrom	—	—	6	7	5	4	3	1	—	—	1
Osteom	—	—	9	2	3	—	—	—	—	—	4
Angiom	—	—	2	1	1	1	—	—	—	—	—
Myom	—	—	—	—	—	—	—	1	—	—	1
Gliom	—	2	3	1	3	2	—	—	—	—	—
Neurom	—	1	2	—	1	2	—	—	—	—	2
Sarkom	1	20	56	65	48	51	33	18	5	—	19
	1	28	93	92	109	158	149	94	23	3	50

Diese Tabelle lässt auf den ersten Blick erkennen, wie die Zahl der Geschwülste von Decennium zu Decennium allmälig zunimmt, bis sie im 5. Decennium ihren Höhepunkt erreicht; dann nimmt sie ebenfalls in ununterbrochener Reihenfolge wieder ab. Am seltensten treten Neubildungen auf im frühesten Kindesalter (1 Fall von Sarkom bei einem 5 Monate alten Kinde) und im höchsten Greisenalter (3 Fälle von Carcinom; der älteste Patient ist ein 86 Jahre alter Mann). Die Carcinome kommen in mehr als der Hälfte sämmtlicher Fälle (198 von 358 Fällen) im 5. und 6. Decennium vor, erreichen ihren Höhepunkt im letzteren; die Sarkome in 121 von 316 Fällen, also nicht ganz der Hälfte aller Fälle, im 2. und 3 .Decennium, in welch' letzterem sie ihre grösste Zahl erreichen. Unter den an Carcinom erkrankten Patienten ist der jüngste 3 Jahre alt, der älteste 86 Jahre; bei Sarkom der jüngste 5 Monate, der älteste 78 Jahre.

Was die Häufigkeit des Vorkommens von Geschwülsten nach traumatischen Einwirkungen betrifft, so finden sich in den einzelnen Statistiken ganz verschiedene Angaben. Vergleichen wir zunächst die Statistiken von Liebe und Wolff. Liebe hat die Krankengeschichten der Strassburger chirurgischen Klinik vom Mai 1872 bis Mai 1881 einer Durchsicht unterworfen und dabei gefunden, dass von 343 Fällen 37 auf ein Trauma zurückgeführt wurden. Wolff, der die Krankengeschichten der Berliner chirurgischen Uni-

versitätsklinik einer Durchsicht unterworfen hat, kam zu dem Resultate, dass von 574 Geschwulstfällen in 82 Fällen ein traumatischer Anlass angegeben wurde.

Auf die einzelnen Geschwulstformen vertheilen sich die Zahlen von Liebe und Wolff folgendermassen:

Geschwülste:	Statistik von Wolff			Statistik von Liebe		
	Gesammtzahl	Davon auf Trauma zurückgeführt		Gesammtzahl	Davon auf Trauma zurückgeführt	
			pCt.			pCt.
Carcinome	344	42	12,2	221	22	10,0
Sarkome	100	20	20,0	42	3	7,1
Enchondrome	18	6	33,3	7	3	42,9
Exostosen	7	3	42,9	5	2	40,0
Neurome	3	2	66,7	—	—	—
Lipome	16	4	25,0	16	3	18,7
Fibroide	12	1	8,3	12	—	—
Melanome	—	—	—	4	2	50,0
Angiome	—	—	—	22	—	—
Myxome	—	—	—	3	1	33,3
Keloide	—	—	—	1	1	100,0
Adenome	—	—	—	1	--	—
Tumoren ohne Diagnose	26	4	15,4	9	—	—
Versch. Geschwülste	48	—	—	—	—	—
	574	82	14,3	343	37	10,8

Die Procentzahl aller verwerthbaren Angaben über ein Trauma ist demnach in der Statistik von Wolff 14,3pCt., in derjenigen von Liebe 10,8pCt.

Die Geschwulstform, für welche am häufigsten ein Trauma als ätiologisches Moment angeführt wird, ist das Sarkom. Diese Thatsache ist schon von den verschiedensten, zuverlässigen Autoren hervorgehoben worden. Nach der Ansicht von Stich ist der Grund dieser Erscheinung vielleicht in der Entwicklungsgeschichte der Sarkome selbst zu suchen, da diese in so naher Beziehung zu gewissen normalen Geweben (Bindegewebe und ein Theil seiner Derivate) steht. Bereits von Joh. Müller (Ueber den feineren Bau der Geschwülste, S. 6, 21, Taf. IV, Fig. 16 und 17) sind die geschwänzten Zellen des Sarkoms mit den in jungem Bindegewebe vorkommenden Körperchen identificirt und Virchow hat nachgewiesen, dass dieselben bei der Weiterentwicklung des Bindegewebes

nicht zu Grunde gehen, sondern wohl erhalten bleiben und dass sich somit das Sarkom von normalem Bindegewebe in dieser Beziehung nur durch die grössere Selbstständigkeit seiner Zellen von letzterem unterscheidet.

In jeder Statistik, welche eine grössere Anzahl von Sarkomen enthält, findet sich ein namhafter Procentsatz von solchen, in welchen ein Trauma als Ursache angegeben ist. So hat z. B. S. Gross (American Journal of med. sciences 1879, Juli, ref. in Centralbl. für Chirurgie 1880, S. 154) von 165 Sarkomen der langen Röhrenknochen bei fast der Hälfte ein Trauma als Ursache nachweisen können. Unter den 423 von G. Wild (355) gesammelten Fällen von Sarkom sind 15 verzeichnet, bei denen ein exquisites Trauma als Ursache bezeichnet wird. In der Regel war es ein einmaliges stärkeres Trauma, welches keine oder nur geringe äussere Continuitätstrennung setzte, also mehr eine Contusion oder Quetschwunde; es ist mehrmals Fall und Schlag, Wurf, Stoss nnd dergleichen angegeben. Kirchner (356), der in seiner Arbeit statistische Bemerkungen über 76 Fälle von Sarkom der langen Röhrenknochen bringt, fand in 10 Fällen ein Trauma als Ursache angegeben.

Unter den in der Statistik von Mertz (325) enthaltenen 65 Fällen von Sarkom finden sich 13 Fälle, in denen die Tumorbildung von den Patienten mit einem vorausgegangenen Trauma in Zusammenhang gebracht wird.

R. Leclerc (357) berichtet über 50, meist der französischen Literatur entnommene Fälle, bei denen die vorhandene Geschwulst von den Patienten auf eine Contusion zurückgeführt wurde. Dieselben vertheilen sich wie folgt:

Fibrom 1, Neurom 2, Lipom 4, Sarkom 20 (und zwar Osteosarkom 10, Mammasarkom 6, Hodensarkom 3, Hautsarkom 1), Enchondrom 6, Osteom 1, Adenom 2, Carcinom 14 Fälle.

Wie soll man sich nun den Zusammenhang zwischen dem Einwirken eines Trauma und dem Auftreten einer Neubildung vorstellen? Dass ein Trauma an und für sich nicht wohl geeignet sein kann, die eigentliche Diathese zur Geschwulstbildung zu setzen, geht vor Allem daraus hervor, dass auf viele Tausende von Traumen doch verhältnissmässig nur wenige Geschwulstbildungen folgen und dass bisher, so vielfach man damit experimentirt hat, doch kein einziger Versuch vorliegt, bei welchem es

gelungen wäre, eine Geschwulst willkürlich durch mechanische oder chemische Reize zu erzeugen.

Warum sich nach einem Trauma bei dem einen Individuum eine Neubildung entwickelt, während bei einer ausserordentlich viel grösseren Anzahl anderer Personen, die von dem gleichen Trauma betroffen werden, keine bleibenden Veränderungen darnach entstehen, diese Frage ist bis jetzt noch nicht entschieden; ebenso wenig wissen wir, welche feineren histologischen Vorgänge bei der Entwicklung der Neubildung nach der Einwirkung des Trauma sich im Organismus oder nur in dem getroffenen Theile abspielen. An Hypothesen darüber fehlt es freilich nicht, und der Vollständigkeit halber sei es mir gestattet, einige von denselben hier anzuführen.

Schröder van der Kolk (s. Virchow, die krankh. Geschwülste, Bd. I, S. 61) trat im Jahre 1847 der Art und Weise, wie das Trauma zur Geschwulstbildung in Beziehung steht, näher. Er frakturirte einem Kaninchen nach Durchschneidung der Schenkelnerven den Femur und sah darauf statt eines normalen Callus sich eine Geschwulst entwickeln, welche er für ein Medullarcarcinom hielt. Als Ursache für diese Erscheinung führt er das Fehlen des Nerveneinflusses an; infolgedessen fehle in dem regenerativen Processe an der Bruchstelle die dem Nervensystem innewohnende regulatorische Kraft, so dass die neuen Gewebselemente sich nicht zu Callus formiren, sondern als Zellen weiter wuchern. Diese Ansicht wurde zwar in der Folgezeit wegen des negativen Ergebnisses bei Thierexperimenten verlassen, hat aber in neuerer Zeit in Rindfleisch wieder einen Vertheidiger gefunden.

Von den heutzutage geltenden Theorien über die Ursachen der Geschwulstbildung nimmt die eine Theorie, deren Hauptvertreter Billroth ist, eine allgemeine Disposition, eine specifische Diathese für Geschwulstbildung an; nur wenn diese vorhanden ist, entsteht nach der Einwirkung eines äusseren Reizes eine Geschwulst.

Die entgegengesetzte, hauptsächlich durch Virchow vertretene Ansicht erblickt die Ursachen der Geschwulstbildung in einer örtlichen Disposition, welche sowohl ererbt wie erworben sein kann. Virchow hebt den Zusammenhang zwischen Neubildung und äusserem Reize besonders hervor und nimmt an, dass in den durch einen mechanischen Insult getroffenen Theilen eine specifische Dis-

position der Gewebstheile für das spätere Entstehen einer Geschwulst geschaffen wird. Er sagt: „Wenn ich auch nicht angeben kann, in welcher speciellen Weise die Irritation stattfinden muss, durch welche gerade in einem gegebenen Falle eine Geschwulst hervorgerufen wird, während in einem anderen Falle unter scheinbar ähnlichen Verhältnissen nur einfache Entzündung erregt wird, so habe ich doch eine ganze Reihe von Thatsachen beobachtet, welche lehren, dass in der anatomischen Zusammensetzung einzelner Theile gewisse bleibende Störungen existiren können, welche das Zustandekommen regulatorischer Processe hindern, und welche bei einem Reiz, welcher an einem anderen Orte nur eine einfache entzündliche Affektion zu Stande gebracht haben würde, eine Reizung erzeugt, aus welcher die specifische Geschwulst hervorgeht."

Nach der Theorie von Cohnheim ist die örtliche Disposition in allen Fällen begründet durch eine von der frühesten Entwicklung her datirende abnorme Beschaffenheit der Gewebe, durch einen Fehler in der embryonalen Anlage. Ein Trauma habe nur die untergeordnete Bedeutung, dass es von der Entwicklung des Organismus her zurückgebliebenes Zellenmaterial, das eine grosse Vermehrungsfähigkeit besitze, zum Wachsthum bringen, gelegentlich auch bei der Anlage eines Systems oder eines bestimmten Körpertheils zur Geschwulstproduktion den speciellen Ort des Gewächses bestimmen kann.

Diese Ansicht Cohnheim's wird auch von Leopold (358) für richtig gehalten, indem er am Schlusse seiner Abhandlung sagt: „Hält man sich an die Ergebnisse der Untersuchungen (Implantationen von thierischen Geweben im Thiere), so kann die erste Anlage einer echten Geschwulst nur auf dem feinsten Unterschiede der elementaren Zusammensetzung eines Organs, speciell auf embryonalen Keimen beruhen. Traumen aber, wie Entzündungen, gesteigerte Blutzufuhr wie Schwächung des Organismus dürften ohne eine präexistirende Geschwulstanlage nicht im Stande sein, eine echte Geschwulst hervorzurufen; sie sind nur Gelegenheitsursachen, nur accidentelle Momente, welche für die Wachsthumsbeförderung einer Geschwulst gewiss der grössten Beachtung werth sind."

Auch H. Maas (359) stimmt der Cohnheim'schen Theorie bei; nach seiner Ansicht geben Traumen nicht selten den Anstoss zum Wachsthum embryonaler Keime; ihre Wirkung auf normale

Zellen kann niemals die sein, dass diese in eine geschwulstbildende Proliferation gerathen; vielmehr müsse man annehmen, dass das Trauma von der Norm abweichende Zellen getroffen haben muss. Für die Annahme, dass nur Zellen des vom Trauma getroffenen Theiles auf den Reiz abnorm reagiren, spricht nach der Ansicht von Maas die ganze Reihe der für die Cohnheim'sche Theorie angeführten Gründe.

Andere Autoren nehmen nach Virchow als Ursache der Geschwulstbildung nach einem Trauma eine örtliche Disposition der Gewebe an. So sagt z. B. Ackermann (360): „Dass gegen einen causalen Zusammenhang zwischen Trauma und Tumor die unendliche Menge von Fällen Nichts beweist, in denen eine neoplastische Geschwulst nach der traumatischen Einwirkung ausbleibt, bedarf kaum der Erwähnung, wenn man, wozu bekanntlich alle Ursache vorhanden ist, an der Existenz einer lokalen Prädisposition festhält, welche für sich allein ebenso wenig einen Tumor zu entwickeln vermag, wie hierzu der als zweite Bedingung erforderliche „Reiz" ohne dieselbe ebenfalls ausser Stande ist."

Für E. Blanc (313) ist ein ursächlicher Zusammenhang zwischen Trauma und Neubildung nicht zweifelhaft. Von den Ansichten Velpeau's und Verneuil's, von denen der erstere eine direkte Umwandlung der bei der Verletzung entstandenen Blutergüsse, der letztere eine andauernde Reizung der Umgebung durch dieselben als Ursache für die Geschwulstbildung ansieht, scheint Blanc diejenige Velpeau's wahrscheinlicher zu sein. (Zur Bestätigung führt er die Krankengeschichte des Falles No. 690 an.)

R. Barwell (264) berichtet über mehrere Fälle (No. 578 und 657), in denen sich nach einem Trauma ganz acut eine maligne Neubildung entwickelt hatte, und schreibt dies dem Umstande zu, dass unter dem Einflusse des durch das Trauma gesetzten Reizes statt der gewöhnlichen, zur Restitutio ad integrum erforderlichen und genügenden Reaction der Gewebe eine excessive, krankhafte Hyperplasie zelliger Elemente stattfinde, welche zur Entstehung bösartiger Neoplasmen von dem Character bald der Rundzellensarkome, bald der Medullarcarcinome führt, eine krankhafte Neigung des Gewebes, welche er mit dem Namen der „acuten traumatischen Malignität" belegt.

In welchem Sinne sich nun die einzelnen Autoren entscheiden

mögen, so wird doch von allen zugegeben, dass das Trauma eine grosse Rolle spielt und seine Bedeutung für die Entstehung der Geschwülste keineswegs zu unterschätzen ist. Wenn aber die Möglichkeit eines traumatischen Einflusses auf die Entwicklung von Geschwülsten zugegeben wird, so kann man in einem gegebenen Falle, wenn z. B. bei einem Arbeiter an der Stelle einer Verletznng eine Geschwulst entsteht, nicht in Abrede stellen, dass das vorausgegangene Trauma auf die Entstehung und das Wachsthum der Geschwulst von grossem Einfluss gewesen ist. Auf einen solchen Fall werden die gesetzlichen Bestimmungen, welche jetzt zum Schutze oder zur Entschädigung des Arbeiters bestehen, zu erstrecken sein. Es dürfte nicht ohne Interesse sein, hier zu erwähnen, dass ein solcher Fall in dieser Arbeit enthalten ist, und zwar No. 591, in welchem Patient die volle Unfallsrente bezog.

Damit bin ich am Schlusse dieser Arbeit angelangt. Wenn es auch bei der ungeheuren Menge des hier in Betracht kommenden Materials natürlich kaum möglich ist, eine vollständige Zusammenstellung zu liefern, so glaube ich doch, aus der mir zur Verfügung stehenden Literatur die meisten hier in Betracht kommenden Fälle in dieser Arbeit angeführt zu haben. Mag man nun auch gegen manche der mitgetheilten Fälle einwenden können, dass die Annahme eines Trauma nicht auf zuverlässiger Beobachtung beruhe, so liefert uns doch die Mehrzahl der gesammelten Fälle genug Beweismaterial, um als sicher annehmen zu können, dass äussere Reize unstreitig zur Geschwulstbildung Anlass geben können, sei es, dass sie in der Entwicklung zurückgebliebene Zellelemente betreffen, oder sonst Gewebstheile, die in ganz abnormer Weise auf äussere Einwirkungen reagiren, erregen. Damit ist auch die Richtigkeit der Behauptung anerkannt, dass das Trauma als direkt ätiologisches Moment der Geschwulstbildung angesehen werden darf.

Zum Schlusse komme ich der angenehmen Pflicht nach, meinem hochverehrten Lehrer, Herrn Obermedicinalrath Prof. Dr. Bollinger, für die Ueberlassung des Materials und die stets freundlichst gewährte Unterstützung bei der Anfertigung dieser Arbeit meinen verbindlichsten Dank auszusprechen.

XII.

Die unblutige Reduction der angeborenen Hüftverrenkung.

Von

Dr. Joh. Mikulicz,

Professor der Chirurgie in Breslau.

(Mit 1 Holzschnitte.)

Auf dem letzten Chirurgencongress habe ich in der Discussion über die Vorträge von Hoffa und Schede ein neues unblutiges Verfahren der Einrichtung angeborener Hüftverrenkungen in aller Kürze mitgetheilt. Ich konnte mich damals auf den befriedigenden Erfolg von 3 Fällen beziehen[1]). Da inzwischen mehr als ein Dutzend Kinder nach dieser Methode von mir behandelt werden und in 5 Fällen schon ein abschliessendes Urtheil gefällt werden darf, so möchte ich es nicht unterlassen das Verfahren ausführlich zu beschreiben und den Fachgenossen zur Nachprüfung zu empfehlen.

Während wir vor noch wenigen Jahren bei der angeborenen Hüftverrenkung, trotz mannigfacher orthopädischer Massnahmen zusehen mussten, wie sich der Gang und die Körperhaltung der davon befallenen Kinder meist von Jahr zu Jahr verschlechterte, besitzen wir heute eine Reihe von Behandlungsmethoden, die nicht nur eine Besserung, sondern vollständige Heilung des Leidens in Aussicht stellen. Den blutigen Repositionsmethoden von Hoffa und von Lorenz stehen die unblutigen von Paci, Schede und mir gegenüber. Von Jedem der genannten Autoren werden so günstige Erfolge berichtet, dass man sich nur freuen kann, mit einem Male

[1]) Verhandlungen des XXIII. Congresses der Deutschen Gesellschaft für Chirurgie zu Berlin. I. 27.

vor eine so reiche Auswahl gestellt zu sein. Die Frage, welcher Methode thatsächlich der Vorrang gebühre, lässt sich aber heute gar nicht beantworten; dazu werden Jahre- und Jahrzehntelange Erfahrungen nöthig sein. Zum Glück schliessen sich die einzelnen Methoden nicht aus. Schon heute wird man in zweckmässiger Weise mit den schonenden unblutigen Methoden beginnen und erst, falls diese uns in Stich lassen sollten, zu dem eingreifenden blutigen Verfahren greifen.

Die Indication zur blutigen Einrichtung wird, wie ich hoffe, bald erheblich eingeschränkt werden können; trotzdem wird sie wohl immer ihre Bedeutung in der orthopädischen Chirurgie behalten. Wenn schon deshalb die Verdienste von Hoffa und Lorenz bleibende sind, so müssen wir den genannten Autoren noch ganz besonders dankbar sein, dass sie uns erst auf Grund ihrer operativen Erfahrungen mit der Anatomie der angeborenen Hüftverrenkung genau bekannt gemacht haben. Denn damit haben sie auch die Grundlage zu einer rationellen unblutigen Reposition geschaffen.

Die ausführliche Darstellung der anatomischen Verhältnisse bei der angeborenen Hüftverrenkung findet sich in dem vortrefflichen Lehrbuch von Hoffa[1]) und in einer vor einem halben Jahre erschienenen Arbeit von Lorenz[2]). Für die Frage der unblutigen Reposition interessiren uns am meisten folgende Ergebnisse aus den Arbeiten der genannten Autoren.

Die schweren Veränderungen des Gelenkapparates, wie wir sie nach den Leichenbefunden an Erwachsenen kennen, sind zumeist secundärer Natur; sie finden sich gar nicht, oder in viel geringerem Maasse bei Kindern in den ersten Lebensjahren, zumal bei solchen, die noch nicht gegangen sind. Der Schenkelkopf ist ursprünglich meist wohlgebildet, von annähernd normaler Form und Grösse; erst später wird er, wahrscheinlich durch Gegendruck der Fossa iliaca, plattgedrückt (Pufferkopfform nach Lorenz).

Verschieden ist das Verhalten der Pfanne. In den ersten Lebensjahren kann sie manchmal so geräumig sein, dass der Kopf, sobald die anderen Hindernisse beseitigt sind, ohne Weiteres darin

[1]) Lehrbuch der orthopädischen Chirurgie. 2. Aufl. 1894. S. 512—518.
[2]) Pathologische Anatomie der angeborenen Hüftverrenkung. Wiener klin. Wochenschr. 1894. No. 11—13.

Raum findet. Ich selbst habe einmal bei einem 7jährigen Knaben nach Lorenz operirt und konnte den Kopf ohne vorhergehende Vertiefung und Erweiterung in die Pfanne reponiren; der Kopf blieb auch dauernd darin. Häufig scheint jedoch die Pfanne schon im ersten Lebensjahr nur rudimentär entwickelt zu sein. Im späteren Alter verkümmert sie, wie es scheint, regelmässig, oft bis zu einer kleinen flachen Delle. Von Bedeutung ist ferner das Verhalten des Schenkelhalses, der ursprünglich auch meistens eine normale Länge und Richtung hat, während er sich später allmälig verkürzt und immer mehr horizontal stellt; er kann sogar schräg nach unten gerichtet sein. Eine für die blutige sowie unblutige Einrichtung besonders störende Deviation kann der Schenkelhals mit der Zeit erfahren, indem er abnorm stark antevertirt ist. Die Gelenkkapsel ist ursprünglich relativ geräumig und nachgiebig; sie bildet einen langgestreckten Schlauch, dessen vorderes Ende die Pfanne umschliesst, während im hinteren oberen Ende der Gelenkkopf steckt. Später schrumpft die Kapsel immer mehr zusammen und verengt sich dem hinteren oberen Pfannenrand entsprechend, so dass sie die Form einer Sanduhr annimmt. Merkwürdig ist das Verhalten des Lig. teres. Es fehlt nicht selten vollständig, besonders bei der doppelseitigen Luxation; wo es vorhanden ist, erscheint es meist stark verdickt und in die Länge gezogen.

Fassen wir nun zusammen, was sich aus den anatomischen Verhältnissen für unsere Frage ergiebt. In vielen Fällen liegen beim Kind in den ersten Lebensjahren die Verhältnisse so, dass der unblutigen Reposition keine unüberwindlichen Hindernisse im Wege stehen. Der Kopf steckt immer innerhalb der Kapsel, im Gegensatz zur traumatischen Luxation; er passt in manchen Fällen genau in die Pfanne, so dass er nach Ueberwindung der übrigen Hindernisse ohne Weiteres reponirt werden kann. Wo eine Incongruenz zwischen Pfanne und Kopf besteht, gelingt es wenigstens den letzteren an die Pfannenöffnung zu bringen. Schede[1]) berichtet, dass es ihm bei Kindern, die noch nicht gegangen waren, regelmässig gelungen ist, durch einfachen Zug und Abduction des Beins, den Kopf an die Pfanne zu bringen und durch seitlichen

[1]) Verhandlungen des XXIII. Congresses der Deutschen Gesellschaft für Chirurgie. S. 30.

Druck auf den Trochanter an der Pfanne zu fixiren. Ich kann diese Angabe für die meisten meiner Beobachtungen bestätigen.

Nun lässt sich nicht läugnen, dass nach unseren anatomischen Kenntnissen für die meisten Fälle schwere Hindernisse der Reposition und namentlich der Retention bestehen. Wir müssen uns desshalb fragen, ob zu erwarten ist, dass dieselben ohne Operation beseitigt werden können. Diese Frage lässt sich endgiltig nur durch die Erfahrung beantworten.

1. Das erste Hinderniss bildet bekanntlich die Verkürzung der Muskeln, die in dem Maasse, als das Bein belastet wird, sich steigert. Es kommen hier vor Allem die pelvi-cruralen z. Theil auch die pelvi-trochanteren Muskel in Betracht. Hoffa beseitigt dieses Hinderniss durch zahlreiche Myo- und Tenotomien. Es unterliegt keinem Zweifel, dass wir selbst bei etwas älteren Kindern, ausnahmslos aber in den ersten Lebensjahren durch methodische Gewichtsextension dasselbe Ziel erreichen können. Ich konnte bei einem 7- und einem 8jährigen Kinde durch vorbereitende Gewichtsextension die Verkürzung soweit ausgleichen, dass ich bei Vornahme der Lorenz'schen Operation nur den M. rectus cruris zu durchtrennen brauchte. Wie mir Lorenz mittheilte, kommt er in der letzten Zeit ganz ohne Myotomieen aus.

2. Dass die geschrumpfte Kapsel und ein zu enger Limbus cartilagineus den Kopf nicht ohne Weiteres in die Pfanne gleiten lassen, ist klar. Ist aber durch anhaltenden Druck des an die Pfanne gepressten Kopfes nicht doch eine allmälige Dehnung und Nachgiebigkeit zu erzielen? Ich glaube, dass wir nach unseren Erfahrungen auf anderen Gebieten der Orthopädie gerade an der Beseitigung dieses Hindernisses nicht zweifeln dürfen.

3. Ungleich grösser ist das Hinderniss, das durch ein räumliches Missverhältniss zwischen Kopf und Pfanne entsteht. Aber auch hier kann die Möglichkeit einer allmäligen Adaptirung durch anhaltenden Druck nicht in Abrede gestellt werden. Welch gewaltige Formveränderungen kennen wir nicht an den wachsenden Knochen unter dem Einflusse constanter Druck- und Zugwirkungen oder beim Fehlen normaler Druck- und Zugwirkungen. Man denke nur an die Formveränderung des Proc. alveolaris beim Lippenspalt, an die Wirkung von Narbencontracturen, an den Effect von elastisch

wirkenden orthopädischen Apparaten, an die Knochenveränderungen bei veralteten Luxationen u. A. m. Einer allmäligen Erweiterung der kindlichen Gelenkpfanne muss ohne Zweifel der Umstand förderlich sein, dass sie von 3 annähernd radiär verlaufenden Epiphysenknorpeln unterbrochen ist, die bis in die Pubertätszeit persistiren. Eher kann man daran zweifeln, ob sich in allen Fällen eine genügende Vertiefung der Pfanne, ein genügend festes Umschliessen des Limbus cartilagineus ausbildet; davon müsste es abhängen, ob das reconstruirte Hüftgelenk annähernd dieselbe Festigkeit erlangt, wie ein normales.

4. Fraglich ist es, ob ein hypertrophisches Lig. teres ein dauerndes Repositionshinderniss abgiebt. Hoffa[1]) glaubt, dass nur in jenen Fällen, in welchen das runde Band vollständig fehlt, eine unblutige Reposition Erfolg verspreche. Ich kann mir aber ganz gut denken, dass das anhaltend zwischen Kopf und Pfanne geklemmte Ligament allmälig atrophirt und auf sein normales Maass reducirt wird.

Alle diese Fragen lassen sich, wie gesagt, nur auf empirischem Wege beantworten. Ich glaube indessen, dass durch Schede's und meine Erfahrungen schon jetzt der Beweis erbracht ist, dass die unblutige vollständige Reduction der angeborenen Hüftverrenkung, wenn frühzeitig genug eingeleitet, möglich ist. Ob sie in der Regel oder nur in einer beschränkten Zahl der Fälle gelingt, werden erst weitere Erfahrungen zeigen müssen.

Das Schede'sche Verfahren besteht wesentlich in folgendem:

Ueber Nacht wird durch Gewichtsextension der Muskelverkürzung entgegengewirkt; am Tage wird aber Jahre hindurch ein sinnreich construirter Gehapparat getragen, der das Bein in Abductionsstellung hält und gleichzeitig durch directen Druck auf den Trochanter den Kopf gegen die Pfanne drückt. Das Bein selbst darf dabei gar nicht belastet werden. Paci trachtet durch forcirte Abductions- Rotations- Flexionsbewegungen den Kopf in einer Sitzung in die Pfanne oder wenigstens in ihre Nähe zu bringen. In der reponirten Stellung wird das Bein durch einen inamoviblen Verband fixirt; nach 4 Monaten beginnen dann Gehübungen mit einem Stützapparat.

[1]) l. c.

Ich habe vor circa 3 Jahren mit den ersten Versuchen der unblutigen Reposition begonnen. Ich ging von der Idee aus, dass es durch eine entsprechende Lagerung des Beines gelingen müsse, den Kopf anhaltend so gegen die Pfanne zu drücken, dass er sich allmälig selbst wieder sein normales Lager erobert. Das kranke Bein musste zunächst so stark extendirt werden, dass der Kopf in der Höhe der Pfanne lag. Ein indirecter Druck des Kopfes gegen die Pfanne musste erzielt werden, wenn das Bein gleichzeitig ad maximum abducirt und nach aussen rotirt wurde. Daraus folgte,

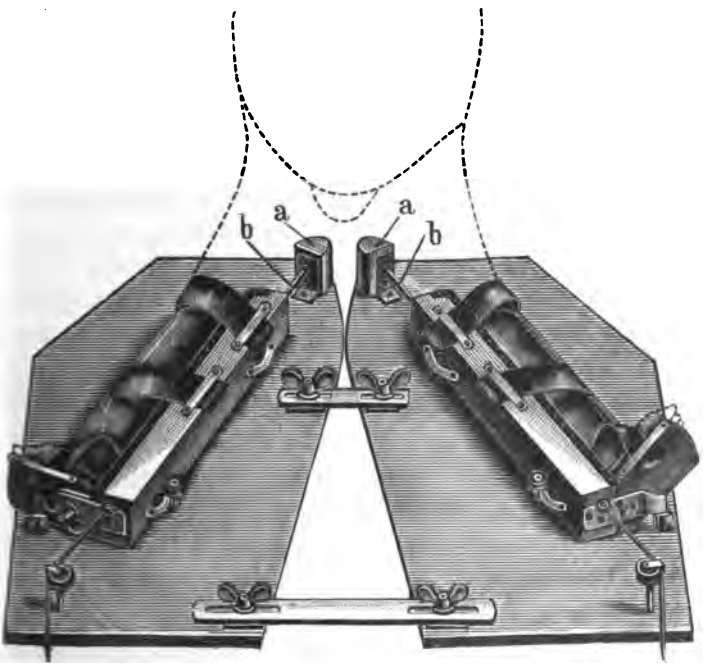

dass ein zu diesem Zwecke construirter Lagerungs-Apparat dreierlei zu bewirken hatte, 1) Extension, 2) Abduction[1]), 3) Aussenrotation. Nach mehrfachen Modificationen habe ich folgenden Apparat construirt, den ich seit $1^1/_2$ Jahren fast unverändert anwende.

[1]) Den Vorschlag, Kinder mit angeborener Luxation noch im ersten Lebensjahr in Abductionsverbände zu legen, hat schon Roser gemacht. Im VIII. Band der Verhandlungen der Deutschen Gesellschaft f. Chirurgie (II, S. 49) findet sich die Abbildung der von Roser empfohlenen Spreizvorrichtung.

Zwei Bretter, die zusammengenommen etwa der Breite des Bettes entsprechen, tragen je eine gut gepolsterte, aus hartem Leder resp. Pappe geformte Halbrinne, die zur Aufnahme des Beines bis etwa zur Mitte des Oberschenkels dient. Die Hohlschiene ist an der medialen Seite an ein gleichlanges vierkantiges Holzstück befestigt; beide zusammen laufen in schiefer Richtung (der Abductionsstellung entsprechend) auf Rollen. Damit der Schiene ihre Lage und Richtung gesichert sei, ist das Holzstück der Länge nach durchbohrt zur Aufnahme eines eisernen Führungsstabes b. Am Fussende der Schiene befindet sich die um die Längsachse des Beins drehbare Fussplatte; diese vermittelt die Aussenrotation, die allmälig bis 90° getrieben werden kann. Bei einseitiger Luxation ist nur die entsprechende Fussplatte drehbar, die andere dagegen im Rotationswinkel von circa 45° fixirt. Die Fixirung des Beines und Fusses an die Schiene geschieht durch drei Gurte. — Beide Bretter sind durch zwei geschlitzte Metallschienen und fixirende Schrauben mit einander zu einem Ganzen verbunden. Mit Hilfe dieser Schienen kann nach Bedarf die Distanz der beiden Beinschienen, sowie der von ihnen gebildete Winkel (Abduction) geändert werden (zwischen 60 und 100°). Zur Vermittelung der Gewichtsextension befindet sich am Fussbrett eine Oese, an die die Extensionsschnur befestigt wird; die Schnur läuft zunächst um eine horizontal gestellte Rolle, von da in gewöhnlicher Weise über die Rollen am Fussende des Bettes. Die Beine werden mittels Kamaschen an das Fussbrett befestigt.

Der gut abgerundete und polirte Holzkeil bei a dient zur Befestigung des Führungsstabes b; ausserdem bietet er dem Becken Widerstand, falls der ganze Körper zu weit nach unten gleiten sollte. Im Uebrigen wird der Gegenzug durch entsprechende Hochlagerung des Fussendes des Bettes erzielt. Der Gegenzug muss so regulirt werden, dass das Becken an die Holzkeile a a nicht anstösst [1]).

In Bezug auf die Lagerung der Kinder ist noch Folgendes zu bemerken: Eine besondere Sorgfalt muss der Lagerung des Beckens zugewandt werden; dasselbe muss so hoch liegen, dass

[1]) Der Apparat wird von Herrn Hermann Härtel, Breslau, Thiergartenstrasse 63 angefertigt.

das Gesäss fast der Ebene des Brettes entspricht. Ein dem Apparat beigegebenes Rosshaarkissen wird in der Regel bald durchgelegen, es muss später durch entsprechende Unterpolsterung gehoben werden. Ich habe schon früher erwähnt, dass die maximale Wirkung in Bezug auf Extension, Rotation und Abduction erst allmälig erreicht werden darf, oft erst im Verlaufe von 3—4 Monaten, in dem Maasse, als die Kinder sich an die Lage gewöhnt haben. Ich beginne bei Kindern bis zu 2 Jahren mit 2—3 Pfund Extension und steige langsam bis 5—6, bei grösseren Kindern 7 bis 8 Pfund. Bei einseitiger Luxation muss das gesunde Bein auch in geringem Maasse ($1^1/_2$—3 Pfund) extendirt werden, da sonst der ganze Apparat nach der gesunden Seite verschoben und somit die Abductionswirkung aufgehoben würde. — Ebenso succesiv steigert man den Rotationswinkel der Fussplatte von 50 bis 90°. Am langsamsten muss der Abductionswinkel vergrössert werden. Ich fange in der Regel mit 60° (Winkel zwischen beiden Beinen) an und steige allmälig bis 90°, bei beiderseitiger Luxation selbst bis 100°).

Wie lange sollen die Kinder im Apparat liegen? Diese Frage liess sich erst auf Grund practischer Erfahrungen beantworten. Anfänglich glaubte ich, durch eine mehrmonatliche ununterbrochene Anwendung des Apparates müsse man am sichersten und raschesten zum Ziel gelangen. So liess ich ein 9jähriges Mädchen circa ein viertel Jahr hindurch Tag und Nacht im Apparat liegen. Abgesehen davon, dass in diesem Alter, wie ich jetzt glaube, mit dem Verfahren nicht mehr viel zu erreichen ist, war auch sonst der Effect ein schlechter. Die Muskelverkürzung wurde zwar zum grössten Theil beseitigt; die Verbindung zwischen Schenkelkopf und Becken war aber gerade desshalb eine noch viel losere geworden als vorher, dazu kam eine beträchtliche Atrophie der Muskulatur, so dass das Mädchen nach Unterbrechung der Behandlung viel unsicherer und wackliger ging, als vorher. Erst im Laufe der folgenden Wochen trat wieder Status idem ein. Ich habe aus dieser Beobachtung die Lehre gezogen, dass man durch übermässig lange Fixirung und Immobilisirung der Beine leicht mehr schaden als nützen könne.

Es hat sich schon in den ersten günstigen Fällen herausgestellt, dass es den Kindern vor Allem gar nichts schadet, wenn man

sie bis 12 Stunden im Verlaufe des Tages resp. der Nacht im Apparat liegen lässt, sofern sie nur im Uebrigen Gelegenheit finden, ihre Muskeln zu üben. Es hat sich auch gezeigt, dass es genügt, wenn der Apparat etwa 10—12 Stunden den Tag über wirkt. In welcher Weise man allmälig die kleinen Kinder daran gewöhnt, so lange in der unbequemen Lage zu verharren, das habe ich auch erst gelernt u. z. von jenen Müttern, die das Princip des Apparates sehr bald erfassten und nun sich bemühten, ihn consequent zur Anwendung zu bringen. Es hat sich dabei folgende Praxis herausgebildet. Die ersten Male wird das Kind bei Tage in den Apparat gelegt, während die Mutter resp. Pflegerin dabei sitzt und mit dem Kinde spielt. In der Regel liegt das Kind 1—2 Stunden ruhig darin, schläft auch häufig ein; dann aber wird es unruhig und muss herausgenommen werden. Schlechtgezogene Kieder müssen selbstverständlich trotz anfänglichen Schreiens zum Liegen gezwungen werden. Schon am zweiten, dritten Tage legt man das Kind zur Schlafenszeit in den Apparat; einzelne gewöhnen sich sehr rasch daran und schlafen 6—8 Stunden, ohne unruhig zu werden. Andere dagegen wachen schon nach 2—3 Stunden auf und beruhigen sich erst, wenn sie herausgenommen worden sind. Auch diese sind mit der Zeit daran zu gewöhnen mindestens 4—5 Stunden „eingespannt“ zu liegen; sie müssen den Rest der vorgeschriebenen Zeit während des Tages, eventuell mit Unterbrechungen liegen.

Im Uebrigen bildet sich jede Mutter, die Interesse an der Sache hat, bald ihre eigene Praxis aus. Ich habe in der letzten Zeit bei halbwegs intelligenten Müttern keine Schwierigkeit gefunden, den Apparat circa 10 Stunden täglich wirken zu lassen.

Den freien Theil des Tages über dürfen sich die Kinder, mit einem leichten Filzmieder versehen, frei bewegen. Selbstverständlich wird das kranke Bein, insbesondere die Glutealmuskulatur, täglich massirt. Das Mieder lege ich so an, dass es die Hüften bis an die Trochanteren fest umgreift, nach oben zu aber loser anliegt und nur etwa bis zur Hälfte des Brustkorbes, höchstens bis an die Mammillen reicht. Jedenfalls darf der Brustkorb nicht beengt sein. Ich weiche also wesentlich von jenen Orthopäden ab, die ein hoch hinaufreichendes auch am Brustkorb fest an-

liegendes Mieder für nothwendig erachten. Was ich vom Mieder bei der angeborenen Luxation auch bei älteren Kindern, bei denen der Lagerungsapparat nicht zur Anwendung kommt, verlange, ist, das es beim Gehen die Schwankungen des Beckens und mit diesen die Bewegungen der Lendenwirbelsäule hintanhält. Der Zweck ist ein doppelter. Erstens wird der wankende Gang sofort gebessert und damit die hässliche Folgewirkung des Leidens ganz oder theilweise beseitigt. Allerdings setzen die meisten Kinder anfänglich die wankende Bewegung mit den Schultern und dem Kopfe fort; durch die Erziehung lassen sich aber diese unwillkürlichen Bewegungen den Kindern in der Regel bald abgewöhnen.

Der zweite Zweck ist vielleicht noch wichtiger, da er die Fixirung des Kopfes an der Pfanne direct fördert. Bei jeder Schwankung neigt sich nämlich das Becken nach der dem belasteten Bein entgegengesetzten Seite. Die Folge davon ist, dass sich auf der belasteten Seite das Darmbein aus seiner schrägen übergeneigten in eine mehr senkrechte Lage begiebt; es ist klar, dass der Schenkelkopf auf der senkrecht stehenden Fläche viel leichter nach oben gleitet, als an der übergeneigten; liegt der Kopf nun in Folge vorangegangener orthopädischer Behandlung gerade an der Pfanne, so kann er bei übergeneigter Darmbeinfläche vielleicht durch den schwachen Pfannenrand gerade noch festgehalten werden, während er bei verringerter Neigung d. i. mehr senkrechter Stellung des Darmbeins auf die Darmbeinfläche hinübergleitet.

Ich gebe nun zunächst einen kurzen Bericht über die 5 Fälle, welche nach mehr als einjähriger Behandlung ein Urtheil über den Werth der Methode gestatten.

1. Margarethe R., geboren 29. Februar 1892. Schon vor 6 Wochen bemerkten die Eltern, dass das linke Bein kürzer sei und immer über dem rechten gekreuzt liege (Adductionsstellung). Zwei zu Rathe gezogene Aerzte fanden „nichts Abnormes". Ende Mai 1892 konnte ich bei dem schwächlichen Kinde eine linksseitige Luxation constatiren. Linkes Bein schwächer, circa 1 Ctm. kürzer (Fersenstand); Trochanter um eben so viel höher gestellt, lässt sich durch starke Extension fast um 1 Ctm. herunterziehen. In maximaler Flexions- und Adductionsstellung lässt sich durch die Gluteen deutlich der luxirte Kopf palpiren. — Beginn der Behandlung Ende Juni 1892 (mit 4 Monaten). Das Kind liegt bis zu 15 Stunden im Tag. Die Behandlung muss jedoch vielfach, selbst

auf Monate, ganz unterbrochen werden, da das Kind wiederholt an Darmcatarrh erkrankte. Es beginnt erst in der Mitte des 2. Lebensjahres zu gehen. Die Behandlung wird bis März 1894 fortgesetzt und dauert, die Unterbrechungen abgerechnet, circa 1 Jahr. Später wird der Apparat nur noch 4—5 Stunden des Nachts angelegt. Kein Mieder. Schon November 1893 ist der Kopf in der Strecklage vollständig fixirt; er lässt sich aber bei forcirter Flexion und Adduction noch aus der Pfanne drängen. Juli 1894: Das linke Bein noch etwas schwächer, in toto circa $^3/_4$ Ctm. kürzer, Schenkelkopf resp. Trochanter in der Strecklage nicht verschiebbar; in der Strecklage, auch bei Adductions- und Rotationsbewegungen keine Abnormität nachzuweisen. Bei maximaler Flexion, Innenrotation und Adduction drängt der Kopf immer noch die Gluteen ein wenig vor. Der Gang etwas hinkend. Das Kind hat bisher kein Mieder getragen. Es wird für die nächste Zeit eine Korkeinlage von $^3/_4$ Ctm. verordnet. Der Apparat, welcher seit 4 Monaten abgelegt worden war, soll wieder 4 Stunden des Nachts gebraucht werden.

2. Grete B., geboren 28. September 1891. Im Sommer 1892 bemerkt die Mutter beim Baden des Kindes, dass das rechte Beinchen verkürzt, die rechte Hüfte gesenkt ist. Der Hausarzt findet nichts, schickt aber der Sicherheit wegen doch das Kind zu mir. Juli 1892 **Rechtsseitige Luxation.** Trochanter um circa $1^1/_2$ Ctm. höher, durch starke Extension etwa 1 Ctm. tiefer zu ziehen. Der luxirte Kopf bei maximaler Flexion und Innenrotation leicht durch die Gluteen zu palpiren.

Beginn der Behandlung October 1892 (mit 13 Monaten). Das Kind liegt während der Nacht 3—4, bei Tag 5—6 Stunden, im Ganzen 8—10 Stunden täglich. Ende Februar 1893 beginnt das Kind in der „Gehschule“[1]), im Mai 1893 ganz frei umherzugehen. Kein Mieder. Der Apparat wird bis März 1894, also durch 17 Monate, mit geringen Unterbrechungen gebraucht, von da an definitiv weggelegt. Schon im März 1893, also nach 5 Monaten, ist der Schenkelkopf in der Strecklage fixirt, lässt sich aber bei Flexion und Innenrotation noch stark hervordrängen. Juni 1893 drängt sich der Kopf nur noch ganz wenig hervor, October 1893, also nach einem Jahre, erscheint er in jeder Lage vollkommen fixirt. März 1894 dasselbe Verhalten. Gang fast normal, nicht wankend, nur wird das rechte Bein etwas nach aussen gestellt und rotirt (vielleicht die Folge der durch den Apparat aufgezwungenen Stellung). Juli 1894 absolut normale Verhältnisse; beide Beine zeigen dieselben Maassverhältnisse. Der Gang vollkommen normal.

3. Frida S., $3^1/_2$ Jahre alt. Linksseitige angeborene Hüftverrenkung. Das Kind ist bisher mit Gewichts-Extension bei Nacht, Mieder bei Tage und Massage behandelt worden. November 1892: In horizontaler Lage steht der linke Trochanter circa $1^1/_2$ Ctm. höher, bei Belastung des Beins rückt er noch $^1/_2$ Ctm. höher. Das ganze Bein etwas schwächer. Der Gang wackelnd: durch das Mieder wird der Gang gleichmässiger, nur Schultern und Kopf

[1]) Ein durch 4, circa 55 Ctm. hohe, gut gepolsterte Wände abgegrenzter Raum von 4 Qum. Flächeninhalt, worin sich das Kind vollkommen frei bewegen darf.

wanken hin und her. Der Schenkelkopf lässt sich bei Flexion und Innenrotation leicht durch die Gesässmusculatur fühlen. Beginn der Behandlung November 1892; sie wird bis Mai 1894 fortgesetzt, nur das Mieder wird schon October 1893 abgelegt. In dieser Zeit ist der Schenkelkopf bei völliger Strecklage vollkommen fixirt. Flectirt und rotirt man im Hüftgelenk mit einem leichten Druck gegen die Pfanne, so fühlt man bei einem Flexionswinkel von 90° plötzlich ein Knacken in der Hüfte; es macht den Eindruck, dass der Schenkelkopf dabei aus der Pfanne schlüpft. Streckt und abducirt man, so „schnappt" der Kopf wieder mit demselben Geräusch zurück, der linke Trochanter steht auch bei reponirtem Kopf über 1 Ctm. höher als der rechte. Beim Gehen und Stehen ist der Kopf fixirt, beim Sitzen scheint er dagegen noch spontan aus der Pfanne zu treten. Gang mit Mieder und 1 Ctm. Sohleneinlage ganz gleichmässig, ohne Mieder noch etwas wankend. Mai 1894 Kopf in der Pfanne bei jeder Lage fixirt; beim Versuch stärker zu flectiren und nach innen zu rotiren, leistet das Kind Widerstand, der Versuch wird desshalb nicht forcirt. Gang mit 1 Ctm. Korkeinlage fast normal; keine wackelnden Bewegungen mehr. Wird als geheilt aus der Behandlung entlassen.

4. Lieschen M., $4^1/_4$ Jahre alt. Linksseitige angeborene Luxation. Das Kind wird seit $1^1/_2$ Jahren mit Gewichtsextension, Filzmieder und Massage behandelt. Dabei hat sich der ursprünglich deutlich wackelnde Gang merklich gebessert. Mai 1893: Trochanter links circa 1 Ctm. höher als rechts, circa $^1/_2$ Ctm. nach oben und ebensoviel nach unten verschiebbar. Kopf bei maximaler Flexion und Innenrotation als flache Prominenz deutlich fühlbar. Musculatur sowie die ganze Entwicklung des Beins kaum zurückgeblieben. Gang mit Mieder fast ganz gleichmässig, ohne dasselbe deutlich hinkend. Beginn der Behandlung Anfang Mai 1893. Der Apparat wird circa 8 Stunden täglich angewandt. Ende October 1893: Trochanter etwa $^1/_2$ Ctm. höher als rechts. Eine geringe Verschieblichkeit ist auch in Strecklage immer noch vorhanden. Der maximalen Flexion und Innenrotation wird Widerstand entgegengesetzt. Mai 1894: Patientin trägt seit 2 Monaten kein Mieder mehr; mit einer Korkeinlage von $^1/_2$ Ctm. ist ihr Gang so gut wie normal. Trochanter $^1/_2$ Ctm. höher als rechts; vollkommen fixirt. Dem Versuch, maximal zu flectiren und nach innen zu rotiren, wird starker Muskelwiderstand entgegengesetzt. Es gelingt nicht mehr den Schenkelkopf aus der Pfanne zu drängen. Beide Beine zeigen gleiche Maassverhältnisse bis auf den etwas höheren Stand des Trochanters. Es wird von nun an von jeder weiteren Behandlung abgesehen.

5. Marg. G., 3 Jahre alt. Linksseitige angeborene Hüftluxation. Seit $1^1/_2$ Jahren mit Gewichtsextension, Mieder und Massage behandelt. Juli 1893: Trochanter circa $1^1/_2$ Ctm. höher als rechts, um etwa 1 Ctm. in der Längsrichtung verschiebbar. Kopf durch einfache Innenrotation leicht herauszudrängen. Die Musculatur der ganzen Extremität schwächer entwickelt als rechts. Gang trotz Mieder wankend. In diesem Zustand wird mit der Anwendung des Apparates begonnen; derselbe liegt bei Nacht circa 6, bei Tage 2 Stunden. Februar 1894: Kopf bei vollkommener Strecklage in der Pfanne

fixirt, bei Flexion und Innenrotation leicht herauszudrängen. Gang erheblich besser. Juli 1894: Der Kopf nur noch bei starker Flexion und Innenrotation aus der Pfanne zu drängen, sonst fixirt. Trochanter circa $^3/_4$ Ctm. tiefer als rechts. Das linke Bein noch etwas schwächer. Der Gang mit und ohne Mieder nicht mehr wackelnd, aber doch noch etwas hinkend. Die Behandlung wird fortgesetzt. Sohleneinlage von $^3/_4$ Ctm.

Von den beschriebenen Fällen können 3 (No. 2, 3 und 4) als vollkommen geheilt angesehen werden; die Heilung wurde 17, 18 und 12 Monate nach Einleitung der Behandlung constatirt. Unter vollkommener Heilung verstehe ich nicht allein die vollständige Fixation des Gelenkkopfes in der Pfanne, sondern auch einen normalen Gang. In der Beurtheilung dieses functionellen Erfolges, des eigentlichen Zieles unserer Bemühungen, können wir nicht streng genug sein, wenn wir uns nicht gegenseitig Sand in die Augen streuen wollen.

Ich beurtheile selbstverständlich den Gang der Kinder nicht durch die Kleider, denn diese verdecken bei einiger Geschicklichkeit und Uebung von Seiten der Kinder manches leichtere Gebrechen, sondern am splitternackt ausgezogenen Kinde.

So beurtheilt, habe ich in Fall 2 absolut normale Verhältnisse finden können. Der Fall war der günstigste. Das Kind war vor der Behandlung noch gar nicht gegangen; es benutzte sein Bein erst, nachdem die Einrenkung schon in die Wege geleitet war, es hatte sich noch nicht das Wackeln und Hinken angewöhnt.

In Fall 3 und 4 waren die Kinder erst im Alter von $3^1/_2$ und $4^1/_2$ Jahren in Behandlung gekommen; es ist klar, dass hier die Gewohnheit des Hinkens trotz vollendeter Reposition noch den Gang, wenn auch nur andeutungsweise, noch eine Zeit lang beherrschte. Ich sage daher von diesen Kindern absichtlich, dass der Gang „fast normal" ist. Durch die Kleider bemerkt man bei beiden keine Abweichung; am nackten Körper dagegen ist bei aufmerksamer Betrachtung immer noch eine Spur von Asymmetrie in den Mitbewegungen des Beckens beim Gehen zu bemerken. Ich zweifle nicht, dass dieselbe im Laufe der Zeit vollkommen verschwindet.

In Fall 1 und 5 ist in der Streeklage der Kopf auch in der Pfanne fixirt; es gelingt aber durch forcirte Flexion, Adduction und

Innenrotation noch nach 24 resp. 12 Monaten den Kopf aus der Pfanne zu drängen. Der Gang ist in beiden Fällen auch immer noch etwas hinkend. Zweifellos kommt hier in Betracht, dass in Fall 5 das Kind erst mit 3 Jahren in Behandlung kam, die Heilung innerhalb 12 Monaten somit noch nicht vollendet sein kann, während im Fall 1 die häufige Unterbrechung der Behandlung bei dem schwächlichen, an Darmkatarrhen leidenden Kinde die Heilung verzögert haben konnte. Wenn wir aber auf den relativ raschen Erfolg in den anderen 3 Fällen zurückblicken, so müssen wir für die Verschiedenheit des Verlaufes vor Allem die früher angeführten Differenzen der anatomischen Verhältnisse bei der Luxation verantwortlich machen. Zweifellos lagen dieselben in den Fällen 2, 3 und 4 in jeder Richtung günstig, während in Fall 1 und 5 vielleicht eine ungenügende Entwicklung der Pfanne die Fixation des Kopfes erschwert. Wahrscheinlich muss die Behandlung in derartigen Fällen noch längere Zeit fortgesetzt werden.

Das Alter der Kinder war bei Beginn der Behandlung 4 Monate, 13 Monate, 3, $3^1/_2$, $4^1/_2$ Jahre. Gerade bei den 2 ältesten Kindern wurde ein voller Erfolg erzielt. Es folgt daraus, dass das Verfahren nicht allein im ersten Lebensjahr, sondern auch in späteren Jahren, nachdem die Kinder bereits gegangen waren, Erfolg verspricht. Ohne Zweifel hat die bei meinen älteren Patienten vorher consequent durchgeführte Extensions- und Mieder-Behandlung den späteren Erfolg gefördert.

Interessant ist es, dass man in Fall 3 im Verlaufe der Behandlung constatiren konnte, wie der Kopf beim Luxationsversuch mit einem deutlich fühlbaren Knacken aus der Pfanne schnellte und ebenso wieder zurückglitt. Später, nach vollständiger Fixation verschwand das Phänomen.

In den 2 geheilten Fällen 3 und 4 zeigte sich am Ende der Heilung beim Versuch, durch forcirte Flexion, Adduction und Innenrotation [1]) den Kopf aus der Pfanne zu drängen, ein nicht unerheblicher Muskelwiderstand, wobei die Kinder eine unangenehme Empfindung äusserten. Im Gegensatz dazu wird dieser Manipulation bei Beginn der Behandlung kein merklicher Widerstand entgegen-

[1]) Ich meine eine Flexion und Adduction, die soweit getrieben wird, dass das Knie den Rippenbogen der entgegengesetzten Seite berührt.

gesetzt. Ich halte es für ein günstiges Zeichen, wenn die Kinder durch eigene Muskelkraft jenen extremen Stellungen entgegenarbeiten, die eine Luxation des vielleicht noch nicht genügend fixirten Kopfes herbeiführen könnten.

Ausser den angeführten 5 Fällen habe ich gegenwärtig noch 11 Kinder in Behandlung, bei denen der Apparat erst wenige Monate bis zu einem halben Jahr angewandt wird. In einzelnen Fällen ist auch schon nach $^1/_2$jähriger Beobachtung eine Besserung zu merken, doch lässt sich über keinen der Fälle zur Zeit ein Urtheil abgeben. Denn die Behandlung muss, wie es scheint, selbst in den günstigsten Fällen mindestens ein Jahr fortgesetzt werden. Was ich aber aus den noch in Behandlung stehenden Fällen gelernt habe, ist, dass die Anwendung des Apparates in der häuslichen Pflege bei einigem guten Willen der Eltern keine Schwierigkeiten macht. Es genügt eine 4—5tägige Unterweisung der Mutter oder Pflegerin in der Anstalt. Der Apparat sowie seine Anwendung ist einfach, was daran schadhaft wird kann leicht jeder Tischler, Schlosser und Schuster repariren. Es genügt, alle 4—5 Monate die Behandlungsweise zu controliren. Nicht verschweigen darf ich übrigens, dass im Anfang meiner Versuche 2 Mütter, denen ich noch keine bestimmte Zusage bezüglich des Erfolges machen konnte, nach mehrmonatlicher Behandlung die Geduld verloren und anderwärts Hilfe suchten.

Die 5 ausführlich mitgetheilten Fälle betreffen alle einseitige Luxationen. Gegenwärtig habe ich auch 3 Fälle von doppelseitiger Luxation in Behandlung; diese lässt sich hier ebenso gut wie bei einseitiger Luxation durchführen. Ueber den Erfolg kann ich noch kein Urtheil abgeben.

Die Stellung meiner Behandlungsmethode zu den anderen unblutigen Verfahren, namentlich dem Schede'schen, lässt sich, glaube ich, schon jetzt präcisiren. Vielleicht ist es ein reiner Zufall, dass unter meinen ersten Fällen 3 so günstig lagen, dass in relativ kurzer Zeit ein vollständiger Erfolg erzielt wurde, vielleicht bringen schon die nächsten Erfahrungen uns eine Enttäuschung. Mein Verfahren hat aber — das darf man schon jetzt sagen — zwei unleugbare Vorzüge: es lässt sich erstens bei Kindern, die noch nicht zu gehen begonnen haben, durchführen. Bei Kindern aber, die bereits gehen, kann das kranke Bein in den stunden-

langen Pausen frei bewegt werden, was der Entwicklung des Beins sowie des ganzen Körpers nur zu Gute kommt. Auch kann das Verfahren bei doppelseitiger Luxation ohne Hinderniss eingeleitet werden. Ich kann daher mit gutem Gewissen empfehlen, in allen Fällen, zumal bei kleinen Kindern, mit meinem Verfahren zu beginnen. Sollte nach einem Jahr keine genügende Besserung oder Heilung eingetreten sein, so ist nichts verloren; man kann immer noch zum Schede'schen Verfahren oder zur blutigen Reposition greifen. In schwierigen Fällen wird sich vielleicht eine Combination beider unblutigen Methoden empfehlen.

Was die blutigen Repositionsmethoden betrifft, so kann darüber, glaube ich, gar nicht discutirt werden, dass sie dort in den Hintergrund treten müssen, wo ganz ungefährliche Methoden existiren, die dasselbe und vielleicht noch mehr leisten. Es ist hier zwar nicht der Ort, über den Werth der Operationen bei angeborner Hüftverrenkung zu discutiren, ich möchte es indessen nicht unterlassen einige diesbezügliche Bemerkungen zu machen. Dass in vielen Fällen durch die Operation den Kindern ein wesentlicher Nutzen gebracht worden ist, darf nicht bezweifelt werden. Die ganz schlimmen vernachlässigten Fälle von Luxation mit starker Verschiebung des Kopfes, mit starker Lordose und auffallend wackligem, unsichern Gang gewinnen ohne Zweifel durch die Operation. Ich selbst habe, wie schon früher erwähnt, einen derartigen Fall im Alter von 7 Jahren operirt und bedaure es ebensowenig als die Eltern des betreffenden Kindes. Die Körperhaltung wird besser und der Gang sicherer, aber er wird nicht normal. Selbst Hoffa[1]) sagt, es sei nicht zu verlangen, dass ein mit congenitaler Hüftverrenkung behaftet gewesenes Kind so normal hergestellt werde, wie ein an sich gesundes. Die Kinder hinken wieder, nur in anderer Weise. Der wacklige Entengang verwandelt sich in den hinkenden Gang Coxitischer. In besonders günstigen Fällen mögen mit der Zeit annähernd normale Verhältnisse eintreten, aber ich fürchte, dass doch in der Mehrzahl der Fälle eine mehr oder weniger auffällige Contracturstellung im Hüftgelenk zurückbleibt. Untersucht man ein derartig operirtes Kind genauer, so findet man eine oft beträchtliche Beschränkung der Beweglich-

[1]) l. c. p. 533.

keit im Hüftgelenk; für den Gang am störendsten ist die Unmöglichkeit, vollkommen zu strecken. Diese Contractur kann, wenn sie in geringem Maasse besteht, ohne Zweifel durch Uebung und besondere Aufmerksamkeit so weit maskirt werden, dass die bekleideten Kinder vor dem Beschauer eine Strecke weit in kleinen Schritten anscheinend normal gehen. Werden sie jedoch sich selbst überlassen, so gehen sie ihren gewohnten hinkenden Gang, denn er ist ihnen der bequemere. Die Ursache dieser beschränkten Beweglichkeit des Hüftgelenks ist für mich klar. Eines der Haupthindernisse für die .blutige Reposition bildet die stark geschrumpfte, der Pfanne direkt anliegende, vordere Kapselpartie. Diese muss deshalb eingeschnitten und in vielen Fällen ganz oder theilweise exstirpirt werden. Es fehlt also in vielen der operirten Fälle der vordere Kapselantheil ganz oder theilweise; er muss durch eine Narbe ersetzt werden, die wohl nie so nachgiebig wie eine normale Kapsel wird. Ausserdem mag die früher erwähnte Verbildung des Schenkelhalses nicht selten die Beweglichkeit erheblich einschränken.

Vielleicht irre ich mich, und ich möchte mich gern vom Gegentheil überzeugen lassen. Dazu sind aber flüchtige Vorführungen relativ günstiger Fälle, selbst in noch so grosser Zahl nicht geeignet. Ich würde es für sehr dankenswerth halten, wenn die Erfinder der beiden Operationsmethoden, die ja selbst die grösste Erfahrung besitzen, unsere Zweifel dadurch zerstreuen wollten, dass sie in allen operirten Fällen die Excursionsweiten der Hüftgelenke, namentlich im Sinne der Streckung aufnehmen und mittheilen wollten. Von dem Resultat dieser Untersuchungen wird die Beantwortung der Frage abhängen, ob nicht in manchem Fall dem Operirten anstatt Nutzen geradezu Schaden zugefügt wird. Mir ist ein Fall zur Kenntniss gekommen, in dem die Eltern es bedauern, dass sie ihr Kind haben operiren lassen, da es nun schlechter gehe als vorher. Die Operation wurde vor einem Jahre von einem der erfahrensten Orthopaeden auf diesem Gebiete vorgenommen. Auch bei einem der von mir nach Lorenz operirten Kinder im Alter von 8 Jahren ist der Gang heute noch, 8 Monate nach der Operation, entschieden schlechter als vorher. Der Kopf sitzt zwar in der Pfanne fest, das Gelenk ist aber in starker Contracturstellung fast vollständig fixirt. Die Stellung des Beins entspricht einem Flexionswinkel von circa 135°, einem Adductions-

winkel von 65 und einem Aussenrotationswinkel von 35°. In allen 3 Bewegungsaxen beträgt die Excursionsweite nur etwa 20°, also zwischen 125 und 145, 55 und 75, 25 und 45°. Wie hinkend und unsicher der Gang ist, brauche ich nach diesen Angaben nicht erst hervorzuheben.

Man muss eben bedenken, dass nicht alle Menschen mit congenitaler Luxation so furchtbar schlecht gehen wie die extrem ungünstigen Fälle. Es giebt Kinder und Erwachsene, die mit und auch ohne Zuhilfenahme einfacher orthopaedischer Mittel, eines festen Mieders und einer entsprechenden Sohlenerhöhung ganz erträglich gehen und dabei recht leistungsfähig sind. Es sind das jene Fälle einseitiger Luxation, in denen der Schenkelkopf in der nächsten Nähe der Pfanne so stark fixirt ist, dass er nur geringe Verschiebungen bei der Belastung des Beins erleidet. Ich habe ein 8jähriges Kind mit einseitiger Hüftverrenkung in Behandlung, das bei einiger Aufmerksamkeit kaum merklich hinkt.

Am lehrrreichsten in dieser Richtung ist für mich eine 35jährige Dame, die nicht allein gut und ausdauernd zu gehen vermag, sondern auch den Cursus und das Examen als Turnlehrerin mit Erfolg bestanden hat.

Fräulein M. hat als Kind in den ersten Lebensjahren stark gehinkt, wurde aber wegen ihres Leidens nie orthopädisch behandelt. Auf den Rath des Arztes liess man sie an allen Kinderspielen, sowie am Turnen in der Schule theilnehmen; mit dem 12. Jahre erhielt sie eine Sohleneinlage von 2, später $2^1/_2$ Ctm. Sie lief damit eifrig auf dem Eis, lernte tanzen, machte weite Ausflüge, ohne merklich zu ermüden. Mit der Zeit lernte sie das Hinken und Wanken der Hüften durch eigene Muskelkraft zu verhindern. Vor $2^1/_2$ Jahren machte sie den halbjährigen Cursus als Turnlehrerin mit und nahm an allen, auch an Spring- und Laufübungen Theil. Zur Zeit trägt sie ein gewöhnliches festes Mieder und eine Sohleneinlage von $2^1/_2$ Ctm. auf der linken Seite. Wenn sie aufmerksam ist, so geht sie so gut, dass man absolut kein Hinken merkt; lässt sie sich dagegen gehen, so sinkt die linke Hüfte bei jedem Schritt der betreffenden Seite ein wenig ein. Sie vermag ohne zu ermüden Fusstouren von 4–5 Stunden ohne Unterbrechung zu machen. Bei der Untersuchung der ziemlich mageren Dame fand ich eine complete Luxation des linken Hüftgelenks; der Trochanter stand etwa $2^1/_2$ Ctm. höher und liess sich nur um etwa 1 Ctm. in verticaler Richtung verschieben. Selbst bei vollständiger Belastung des Beins rückte er nur wenig mehr in die Höhe. Der Schenkelkopf war also auffallend tief und fest fixirt; er liess sich übrigens durch Flexion, Adduction und Innenrotation mit Leichtigkeit unter den Gluteen hervordängen. Er war auffallend stark entwickelt; ich schätzte ihn fast so gross als den normalen

Femurkopf eines Erwachsenen. Wenn die Dame, ohne sich anzustrengen, auf dem linken Bein stand, so trat eine deutliche aber nicht hochgradige Lordose der Lendenwirbelsäule auf; diese vermochte sie jedoch durch Muskelanspannung fast vollständig auszugleichen.

Aehnliche Beobachtungen hat gewiss jeder erfahrene Chirurg gemacht. Sie sind uns eine Mahnung, nicht jede angeborene Luxation, die auf unblutigem Wege sich nicht mehr reduciren lässt, ohne Auswahl der Operation zu unterwerfen. Auch hier müssen wir, wie in der ganzen operativen Chirurgie, in jedem einzelnen Falle sorgfältig erwägen, nicht nur, was der Kranke zu gewinnen, sondern auch was er zu verlieren hat.

XIII.

(Aus der Königl. chirurgischen Klinik zu Breslau).

Ueber Glycerinintoxication nach Jodoformglycerininjection.

Von

Dr. Leopold Schellenberg.

Im Jahre 1866 entdeckte Husemann[1]) die giftige Wirkung des Glycerins auf Frösche. Zehn Jahre später veröffentlichten Dujardin-Beaumetz und Audigé diesbezügliche Kaninchen- und Hundeversuche, und kamen zu dem Resultate, dass 8 Grm. Glycerin, den Thieren subcutan applicirt, binnen wenigen Stunden den Tod herbeiführen. Nach sehr grossen Dosen soll unter Temperaturanstieg Tetanus, nach mittelgrossen Dosen Lähmung der Muskeln und Abnahme der Temperatur eintreten. Dabei beobachteten sie Hyperämie der Nieren sowie Ausscheidung sanguinolenten Urins. Zu erklären suchten genannte Autoren dieses Intoxicationsbild durch Einwirkung des Glycerins auf die Nervencentren, besonders das Rückenmark, analog den Alkoholen, zu denen das Glycerin ja gehört.

1875 fand Luchsinger[2]), dass bei Kaninchen nach subcutaner Injection grösserer Mengen durch Wasser verdünnten Glycerins nach einiger Zeit im Harne Hämoglobin nachweisbar sei. Diese Befunde wurden durch Schwahn[3]) bestätigt, der überdies die überraschende Beobachtung machte, dass diese Hämoglobinurie ausbleibt, wenn die Glycerinlösung dem Organismus intravenös beigebracht wird. Dem gegenüber steht die allerdings auch unter seinen Versuchen vereinzelt dastehende Beobachtung Lebedeff's[4]), wonach auch nach intravenöser Einbringung von verdünntem Glycerin makro-

skopisch und spectroskopisch als blutfarbstoffhältig nachweisbarer Urin beobachtet wurde. Doch war diese Hämoglobinurie nur von geringer Intensität. Die „kythaemolytische" Wirkung des Glycerins bestätigt auch Ponfick[5]), ferner Afanassiew[6]) und Filehne[7]). Während die bisher angeführten Beobachtungen von Glycerinintoxication sich ausschliesslich auf Thierexperimente beziehen, ist, soweit ich die Literatur übersehe, Pfannenstiel[8]) der erste gewesen, der am Menschen Intoxicationserscheinungen nach Glycerinanwendung beschrieben hat, und zwar in zwei Fällen, bei denen die von Pelzer[9]) resp. Frank[10]) empfohlene intrauterine Glycerineinspritzung behufs Einleitung künstlicher Frühgeburt gemacht wurde.

Infolge der Mittheilung dieser Beobachtung wurde ich von Herrn Geheimrath Mikulicz, dem ich für die Anregung zu dieser Arbeit hiermit ergebenst danke, veranlasst, Beobachtungen darüber anzustellen, ob bei der jetzt üblichen Behandlungsweise chirurgischer Fälle von Tuberculose mit Jodoformglycerinemulsion Glycerinintoxications-Erscheinungen beobachtet werden. Meine Beobachtungen erstrecken sich auf 30 Fälle, darunter 21 selbst beobachtete und 9 den Krankenjournalen entnommene. Zur Injection benutzt wurde eine Suspension von 1 Theil Jodoform auf 10 Theile Glycerin. Unter diesen 30 Fällen fand ich in 8 Fällen Erscheinungen, die ich mich auf Glycerinresorption zu beziehen veranlasst sah, also, wenn man dieser geringen Zahl von Beobachtungen statistische Daten entnehmen wollte, in 26,6 pCt. der Fälle. Dieser Procentzahl kann, abgesehen von der geringen Zahl der Beobachtungen, auch darum kein besonderer Werth beigemessen werden, weil von den Krankengeschichten der nicht von mir selbst beobachteten Fälle nur jene verwerthet werden konnten, in welchen genaue Urinbefunde nach der Jodoformglycerininjection verzeichnet waren. Es liegt in der Natur der Sache, dass die positiven, für Glycerinintoxication sprechenden Befunde relativ häufiger erwähnt wurden, als die negativen. Was das Alter der betreffenden Patienten anlangt, so waren zwei von den erwähnten Fällen erwachsene Personen von 18 und 19 Jahren, während all die übrigen Kinder zwischen 3 und 7 Jahren betrafen. Die Erscheinungen, die ich bei den erwähnten 8 Fällen beobachtete, fallen im Allgemeinen mit dem Bilde zusammen, das Afanassiew

für die Glycerinhämoglobinurie giebt.[11]) Was das Blut selbst hierbei anlangt, so ist es mir mikroskopisch nicht gelungen, irgend welchen pathologischen Befund wie z. B. Blutkörperchenschatten nachzuweisen, welcher Umstand übrigens durch die von Afanassiew hervorgehobene Thatsache, dass der Nachweis von Blutplatten im Blute wegen der Kleinheit und der äusserst geringen Anzahl derselben in solchen Fällen nur mit Mühe gelingt, leicht erklärt erscheint. Auch habe ich durch die Fleischl'sche Hämoglobinbestimmungsmethode keine nennenswerthen Unterschiede im Bluthämoglobingehalte ante et post injectionem nachweisen können. Es geschieht in diesen Fällen die Ausscheidung des durch Glycerinwirkung gelösten Blutfarbstoffes nur durch die Nieren, oder wenigstens vorwiegend durch dieselben, wodurch mir die Thatsache erklärt scheint, dass ich in diesen Fällen weder Milz- noch Leberschwellung, noch Hypercholie der Stühle nachweisen konnte. Ebensowenig habe ich Icterus beobachtet.

Soweit die Uebereinstimmung mit den durch Thierexperimente erhärteten Thatsachen.

Was nun das genaue klinische Bild des durch Glycerinresorption erzeugten Symptomencomplexes anlangt, so möchte ich leichte Intoxicationsformen von schweren und letal verlaufenden unterscheiden.

1. Gruppe: Leichte Formen.

Allgemeinerscheinungen: Wenige Stunden oder spätestens 24 Stunden post injectionem leichte Temperatursteigerung, die 38,5 nicht erreicht, sowie Pulsbeschleunigung bis etwa 115 in der Minute. Die Patienten empfinden leichte Schmerzen an der Injectionsstelle. Alle diese Allgemeinerscheinungen gehen in wenigen, höchstens 24 Stunden vorüber.

Der Urin, in dem sich etwa 2—4 Stunden lang Blutfarbstoff durch die gewöhnlichen Methoden nachweisen lässt. ist oft röthlich gefärbt, im Allgemeinen aber makroskopisch nicht ohne Weiteres als blutfarbstoffhaltig kenntlich. Was diese Fälle besonders gegenüber den anderen Gruppen charakterisirt, ist das Verhalten des Harnsedimentes. Dies fehlt entweder, oder enthält, wo vorhanden, sehr spärliche braungrünliche Detritusmassen und Blutfarbstoffschollen, neben sonst unwesentlichen Bestandtheilen. Constant ist jedoch der negative Befund an Nierenelementen, ferner

der allen Gruppen gemeinsame negative Befund an rothen Blutkörperchen und Blutkörperchenschatten. Der Urin zeigt dabei Spuren von Eiweiss (dem geringen Hämoglobingehalte entsprechend). Nach 2—4 Stunden kehrt der Urinbefund in jeder Beziehung zur Norm zurück. Nur in einem Falle beobachtete ich, dass der Eiweissgehalt des Urins den Blutgehalt wenige Stunden überdauerte.

2. Gruppe: Schwere Formen.

Allgemeinerscheinungen: Wenige Stunden post injectionem ist die Temperatur gestiegen (hier oft bis 39°) bei Steigerung der Pulsfrequenz. Die Pat. zeigen ein eigenthümlich blasses, fahles Aussehen, klagen über starke Schmerzen an der Injectionsstelle, deren Umgebung oft leicht geschwollen und geröthet ist. Besondere nervöse, an meningeale erinnernde Erscheinungen fehlen jedoch, ebenso Tetanus, Leber- oder Milzschwellung.

Auch hier ist der Urinbefund ein die ganze Gruppe charakterisirender. Der Urin, durch seine oft tief braunrothe Farbe schon makroskopisch gekennzeichnet, sedimentirt reichlich, braunroth. In diesem Sedimente sind stets Nierenelemente in grösserer oder geringerer Menge nachweisbar. Was die genauere Beschaffenheit des Sedimentes anlangt, so finden wir: Cylinder in ziemlich reichlicher Menge; diese Cylinder sind theils hyalin, theils granulirt. Viele von diesen Cylindern sind mit rothbraunen Detritusmassen besetzt; überdies finden wir frei im Sedimente zerstreut feine Detritusmassen in verschiedener Menge, theils als Bröckel, theils zu Schollen angeordnet; ferner findet man reichlich amorphe Niederschläge von Kalksalzen, die ebenso, wie alle übrigen eben angeführten Sedimentbestandtheile zum grossen Theile braungrünlich tingirt sind. Ab und zu findet man verfettete Nierenepithelien. Constant ist auch hier der negative Befund an rothen Blutkörperchen und Blutkörperchenschatten. Es ist für diese Fälle somit das Auftreten einer acuten Nephritis charakteristisch, die sich nach Ponfick von Glomerulonephritis zur interstitiellen Form steigern kann. Aetiologisch für dieselbe kommt eben der die Nieren passirende gelöste Blutfarbstoff in Betracht, von dem selbst ganz geringe Mengen genügen, um das Parenchym der Nieren in einen Zustand grosser Empfindlichkeit zu versetzen. Was die Dauer der Hämoglobinausscheidung in diesen Fällen anlangt, so habe ich im Maximum eine Dauer von 56 Stunden beobachtet. Diese Fälle enden nicht letal, es vermag somit in

ihnen der Organismus durch die Niere sich des gelösten Blutfarbstoffes noch zu entledigen.

3. Die dritte Gruppe der Fälle, bei denen der Organismus dies zu leisten nicht im Stande ist, die letal verlaufenden möchte ich durch genaue Veröffentlichung des betreffenden an unserer Klinik beobachteten Falles charakterisiren:

Leubusch Berlinski, Buchdruckerkind, 4 J. Coxitis sinistra. Aufgenommen 15. 1. 92.

Patient väterlicherseits tuberculös belastet. Von seinen Geschwistern sind 5 todt, das sechste ist phthisisch. Patient überstand dreimal Lungenentzündung. Nach einem Falle vor $1^3/_4$ Jahren begann Patient über Schmerzen in der linken Hüfte zu klagen. Nach und nach entwickelten sich die Symptome, die auf entzündliche Erkrankung des linken Hüftgelenks hindeuteten. Patient vermag seit $^3/_4$ Jahren nicht mehr zu gehen. Acht Tage vor seiner Aufnahme in die Klinik trat Anschwellung des linken Oberschenkels auf.

Status: Anämisch aussehendes Kind in dürftigem Ernährungszustande. Gehen unmöglich. An den Brust- und Abdominalorganen nichts Pathologisches. Lymphdrüsenschwellungen nirgends nachzuweisen. Hämoglobingehalt 57. Das linke Hüftgelenk steht in fast mehr als rechtwinkliger Flexionsstellung; an der Vorderfläche desselben liegt unterhalb des Lig. Pouparti im Bereiche von Handtellergrösse eine halbkugelige Anschwellung, welche sich seitlich bis an den vorderen Rand des Trochanter erstreckt; die Haut darüber von normaler Beschaffenheit und über der Anschwellung verschieblich. Linke Hüftgegend im Vergleiche mit der rechten in ihren Contouren undeutlicher, angeschwollen, besonders ist der Trochanter links weniger deutlich als rechts zu fühlen. Die Anschwellung an der Vorderseite des Oberschenkels deutliche Fluctuation darbietend. Bewegungen in dem linken Hüftgelenke auf ein Minimum nach allen Richtungen beschränkt. Das Gelenk auf Druck und Stoss schmerzhaft. Entfernung der Spin. ant. sup. vom Kniegelenkspalt beiderseits gleich. In der linken Fossa iliaca keine Anschwellung fühlbar. Wirbelsäule sinistro-concex-scoliotisch im Bereiche des Brusttheils, im Lendentheile entgegengesetzt gekrümmt. Urin klar, sauer, frei von Eiweiss und Zucker.

19. 1. Operation: Schnitt auf der Vorderfläche des Oberschenkels über der Kuppe des Abscesses. Nach Durchschneidung der Schenkelfascie entleert sich eine ziemliche Menge flockigen, graugelben, ziemlich dünnflüssigen Eiters. Auf der Vorderfläche des Oberschenkels liegt über der Muskulatur eine grosse Abscesshöhle, etwa gänseeigross, von welcher aus sich nach aussen unter dem Muse. rectus, der von dem Abscesseiter umspült war, unter dem Sartorius und Tensor fasciae latae hinweg ein etwa kleinfingerdicker Gang um den Schenkelhals herum nach der Aussenfläche des Gelenkes erstreckt. Die Abscesshöhle wird ausgekratzt und vorläufig mit steriler Gaze tamponirt. Zweiter Schnitt wie bei der Langenbeck'schen Hüftgelenksresection. Freilegung des Gelenkes und Eröffnung desselben. Gelenkspalt von schwammigen Granulationen erfüllt, Gelenkkorpel stellenweise usurirt. Die Gelenkkapsel an der

äusseren vorderen Seite durchbrochen, der erwähnte Abscess mündet in diese Oeffnung. Ausserdem wird bei Führung des Aussenschnittes ein kleinwallnussgrosser Abscess in der Muskulatur eröffnet, der weder mit dem vorderen Abscesse, noch mit irgend einem Knochenherde zusammenhängt. Auskratzung der Abscesshöhle und der erkrankten Gelenkspartien, soweit sie zugänglich sind, ohne Resection. Die ganze Wunde wird nun nach der Billroth'schen Methode nach vorangegangener Füllung mit Jodoformglycerin geschlossen. Nach Naht der Schnittöffnung an der Vorderfläche werden 36—38 Grm. Jodoformglycerin unter geringem Druck injicirt. Die Abscesshöhle wird dadurch nur ganz wenig gefüllt. Nach Vernähung der äusseren Wunde Injection von 18 Grm. Jodoformglycerin in den Gelenkspalt. Diese Quantität bleibt völlig in der Wunde. Von einer zweiten ebensogrossen Dosis wird die Hälfte durch Druck wieder entleert, so dass 60—65 Grm. in der Wunde bleiben. Compressivverband.

Nachmittags: Patient ziemlich stark collabirt, blass, öfters Erbrechen. Puls 132, Athmung ziemlich frequent.

Abends: Patient hat in den späten Nachmittagstunden etwa 2—300 Grm. dunkelblutrothen Urin gelassen. Derselbe setzt reichliches braunrothes Sediment ab. Urin stark eiweisshaltig. Mikroskopischer Befund: Massenhafter, in der Farbe rothen Blutkörperchen gleichender körniger Detritus. Kein einziges normales rothes Blutkörperchen zu finden. Detritusmassen meist in grossen Schollen nebeneinander liegend. Massenhaft Nierencylinder, zuweilen 6—8 in einem Gesichtsfeld. Cylinder meist granulirt, mehr oder weniger mit den erwähnten Detritusbröckeln bedeckt und durchsetzt; einzelne Cylinder bestehen vollständig aus diesen. Kein Jod im Urin. Patient ist stärker collabirt als Nachmittags. Puls 160—164, sehr schwach und weich. Respirationen 40 in der Minute. Erbrechen nach jedem Schluck Wein, Wasser etc. Dabei sehr starke Blässe des Gesichts, etwas Unruhe, sehr starker Durst. Sonst Apathie. Kühle der Extremitäten, weite, wenig reagirende Pupillen. Auf Autotransfusion und Eingiessung warmer physiologischer Kochsalzlösung in den Mastdarm hat sich der Zustand des Patienten etwas gebessert.

20. 1. Patient hat Nachts etwas geschlafen. Immer noch grosse Blässe, weite Pupillen, frequenter Puls, 136—132, frequente Athmung. Nachts Stuhl von breiiger Constistenz und normalem Aussehen. Ganz wenig Urin von etwa fleischwasserartiger Beschaffenheit. Mikroskopischer Befund insofern verändert, als die immer noch sehr reichlichen Cylinder aus zerfallenen Blutkörperchen bestehen. Die Menge des nicht formirten Detritus hat abgenommen, stellenweise ist die Färbung dunkler, gelbbraun geworden. Spärliche weisse Blutkörperchen und einzelne Nierenepithelzellen. Sediment spärlicher als gestern. Eiweissgehalt aber hoch. Spur von Jod.

Abends: Zustand ziemlich unverändert, Erbrechen anhaltend.

21. 1. Befinden etwas besser. Puls 124—120. Athmung immer noch frequenter als normal. Etwas Uebelkeit, Durst, apathisches Wesen. Urinmenge sehr vermindert, etwa 20 Ccm. pro Tag aufgefangen. Farbe gelbröthlich, viel Eiweiss. Jodreaction deutlich. Mikroskopischer Befund wie gestern. Hämoglobingehalt des Blutes 50.

23. 1. Befinden wenig geändert, eher etwas besser. Puls 94—102. Uebelkeit, auch heute häufig Erbrechen. Wieder sehr wenig Urin, viel Eiweiss enthaltend. Farbe des Urins gelb, doch fallen beim Stehen gelblich-braune Pigmentbüschelchen nieder. Sehr reichlich Cylinder, wenn auch deutlich weniger als am 1. Tage p. Operat. Reichlich Jod.

Abends $11^1/_2$ Uhr ganz plötzlich Exitus.

Sectionsbefund: Kindliche Leiche in mittlerem Ernährungszustande. Keine Oedeme. In der Bauchhöhle kein abnormer Inhalt. Pleuren frei. Lungen ziemlich voluminös. Herzmuskulatur blass, doch sind keine Veränderungen (Verfettung) makro- oder mikroskopisch zu erkennen. Lungen ödematös, keine pneumonischen Herde. Milz ohne Besonderheiten. Nieren grösser als normal, weich, blass; auf dem Durchschnitt zeigt sich die Rinde beträchtlich verbreitert, die Zeichnung verwischt. Farbe der Rinde weisslich-grau. Mark blassroth gefärbt mit auffallend deutlich hervortretenden Vasa recta. Papillen zum Theil, dem Verlaufe der Harnkanälchen entsprechend, braunroth gestrichelt. Leber zeigt ziemlich hochgradige Fettinfiltration. Pia mater ödematös; Hirnhäute und Hirn sonst ohne Besonderheiten.

Diagnose: Nephritis acuta parenchymatosa. Methaemoglobininfarct. Gliaödem. Fettleber.

Es sind somit in diesem Falle die Allgemeinerscheinungen besonders hochgradig und treten hier ausser Temperatursteigerung und Erhöhung der Pulsfrequenz noch Uebelkeit, Erbrechen, hochgradiges Durstgefühl, Mattigkeit bis zum Coma hinzu, die mit hochgradigen Nierenreizerscheinungen, die theils durch den Urinbefund, theils durch den Sectionsbefund bewiesen sind, einhergehen.

Was nun diejenigen Momente anbelangt, welche den Eintritt der Intoxicationserscheinungen besonders zu begünstigen scheinen, so will ich vor Allem die besondere Bevorzugung des Kindesalters in den von mir beobachteten Fällen hervorheben. Von den acht toxischen Fällen betrafen blos zwei erwachsene Patienten, bei denen die Intoxication übrigens eine leichte war, während die übrigen Fälle Kinder betrafen; bei diesen verlief die Intoxication in zwei Fällen leicht, in drei Fällen schwer, in einem letal.

Was die toxische Dosis anlangt, so lässt sich diese nach meinen Beobachtungen kaum feststellen. Bei Erwachsenen betraf sie 15 Cctm. und 27 Cctm. Injectionsflüssigkeit resp. bei der Anwendung von 10proc. Jodoformglycerinemulsion 13,6 resp. 24,5 Gr. Glycerin. Bei Kindern beobachtete ich einmal nach 10 Cctm. Emulsion also etwa 9 Gr. Glycerin leichte, bei 15 Cctm. resp. 13,6 Gr. Glycerin einmal schwere Erscheinungen; während bei dem letalen Falle 65 Gr. resp. 59 Glycerin in Betracht kommen, wurden

bei einem Kinde mit ebenfalls periarticularem Abscesse 80 Gr. resp. 72,7 Gr. Glycerin injicirt und zwar schwere aber nicht zum Tode führende Erscheinungen beobachtet.

Wichtiger als die Dosis erscheint mir die Fläche, von welcher aus die Resorption erfolgt. Aehnlich wie es für das Jodoform gilt, habe ich auch beim Glycerin die Erfahrung gemacht, dass von einer Abscesshöhle aus die Resorption relativ langsam erfolgt, wie mir dies eine Reihe von Fällen mit negativem Urinbefunde allerdings bei Erwachsenen beweisen. Für die Schwere der Erscheinungen nach Injection in die Abscesshöhle mache ich in dem zuletzt angeführten Falle entzündliche Auflockerung der Gewebe, die in diesem Falle in der Umgebung des Abscesses zu constatiren war, verantwortlich, während es mir bei dem letal verlaufenden Falle besonders wichtig scheint, dass die Gelenkhöhle eröffnet wurde und so sich grosse Mengen der Injectionsflüssigkeit in dieselbe ergossen. Die Resorption von den Gelenkhöhlen aus scheint besonders leicht stattzufinden, wie dies auch eine Beobachtung bei einem Kinde mit Fungus genu beweist, bei welchem nach peri- und intraarticulärer Vertheilung von 15 Cctm. Emulsion keine, dagegen nach ausschliesslich intraarticulärer Einspritzung dieser Menge schwere Intoxicationserscheinungen auftraten.

Endlich will ich noch die Frage berühren, ob die schweren und schwersten Fälle der hier beschriebenen Intoxicationen als reine Glycerinwirkungen aufzufassen sind, oder aber ob hier die allerdings sehr kleine Jodcomponente des sich aus dem Jodoform abspaltenden Jodes auch in Frage kommt, von dem es bekannt ist, dass es ein ähnliches Blutgift wie Glycerin ist. Die Fälle von Jodoformintoxicationen, wie die von Mikulicz[14], Oberländer[15], Henry[16], Höftmann[17], König[18], Schede[19], Kocher[20], Neuber[21] beschriebenen, lehren uns zwar, dass die toxische Wirkung des Jodoforms meist erst bei Gaben über 10 Gr. eintritt und erst bei 60 bis 100 Gr. einen schweren Verlauf annimmt, ferner, dass bei den leichten wie schweren Fällen die nervösen Symptome besonders in den Vordergrund treten, dagegen die Nierenveränderungen, wenn überhaupt vorhanden und auf Jodoform zubeziehen, in fettiger Degeneration bestehen, während bei der Glycerinintoxication die Nierenreizerscheinungen als besonders characteristisch zu bezeichnen sind. Doch kommt bei der geschilderten Glycerinwirkung anderer-

seits in Betracht, dass die Nieren durch den sie passirenden gelösten Blutfarbstoff in einen Reizzustand versetzt werden, durch den die Jodausscheidung aus dem Organismus erschwert und die Jodintoxicationsgefahr eben dadurch vergrössert wird. Aehnliches hebt Mosetig-Moorhof von der Carbolwirkung bei Anwendung bei Jodoformverbänden hervor. Sehr wichtig erscheint mir daher das Verhalten der Jodausscheidung zu der Blutfarbstoffausscheidung in meinen Fällen. In den leichten fand ich, dass mit dem Blutfarbstoffe gleichzeitig Jod im Harne erscheint und die Jodausscheidung in allen Fällen bis auf einen die Blutfarbstoffausscheidung weit überdauert. Bei den schweren und schwersten fand ich dagegen, dass die Jodausscheidung mehr oder minder später als die Blutfarbstoffausscheidung auftrat. Während nun bei leichten Fällen die Nierenausscheidung keine so hochgradige zu sein scheint, dass es zur Jodverhaltung im Organismus kommt, ist dies bei den schwereren Fällen der Fall. Wenn nun auch die geringe Jodmenge a priori mit nur äusserst geringer Wahrscheinlichkeit in Betracht kommt und dem Glycerin in Anbetracht der bei weitem grösseren Dosen, und der zum Unterschiede vom Jodoforme sehr rasch auftretenden Wirkung jedenfalls die wichtigere und primäre Wirkung zuerkannt werden muss, so wollte ich doch auf die Möglichkeit einer combinirten toxischen Wirkung bei schweren Fällen hinweisen.

Aus unseren Beobachtungen ergeben sich folgende practische Schlussfolgerungen:

1. Die Gefahr der Glycerinintoxication steigt mit der Menge des injicirten Glycerins, der Resorptionsfähigkeit des aufnehmenden Gewebes und des Druckes, unter dem die Flüssigkeit injicirt wird. Die Intoxicationsgefahr ist bei Kindern ungleich grösser als bei Erwachsenen, wahrscheinlich auch grösser als es dem Verhältniss zwischen Körpergewicht und einverleibter Dosis entspricht.
2. Eine Dosis von 10 Cctm. bei Kindern und 20—25 Cctm. bei Erwachsenen scheint auch bei günstigen Resorptionsverhältnissen ohne jeden Schaden vertragen zu werden.
3. Daraus folgt, dass bei parenchymatösen Injectionen nicht leicht die Intoxicationsgrenze überschritten wird, sofern wir von den ganz leichten, rasch vorübergehenden Erscheinungen absehen.

4. Die intacte Abscessmembran kalter Abscesse resorbirt so langsam, dass hier das 3—4 fache der sonst zulässigen Menge injicirt werden darf.
5. Besondere Vorsicht ist geboten bei frischen Wundflächen und grösseren Gelenkhöhlen.

Es wäre nach unseren Erfahrungen am rationellsten, das Glycerin als Suspensionsmittel des Jodoforms ganz fallen zu lassen und es nach dem Vorgange anderer Chirurgen durch indifferentere Körper zu ersetzen. Herr Geheimrath Mikulicz, der ja selbst ursprünglich eine Mischung von Olivenöl und Glycerin empfohlen hatte, aber seit circa 10 Jahren die reine Glycerinsuspension anwendet, kann sich zur Zeit nicht entschliessen, das Glycerin zu diesem Zwecke ganz aufzugeben. Er hält es für wahrscheinlich, dass die acut entzündliche Reaction, die in der Regel der Glycerininjection im tuberculösen Gewebe folgt, die Wirkung des Jodoforms unterstützt, resp. den Boden für die Jodoformwirkung in günstiger Weise vorbereitet.

Literatur.

1. Kobert, Schmidt's Jahrbücher. Bd. 184. S. 6. — 2. Pflüger's Archiv. XI. 1875. S. 503. — 3. Eckhardt's Beiträge zur Anat. u. Physiol. Bd. VIII. 1879. S. 167. — 4. Virchow's Archiv. Bd. 91. 1881. S. 303. — 5. u. 6. Verhandlungen des Congresses für innere Medicin. 1883. S. 205. — 7. Virchow's Archiv. Bd. 117. S. 413. — 8. Centralblatt f. Gynäkologie. 1894. No. 4. — 9. Ebendas. Bd. XVI. 1892. 46. — 10. Ebendas. Bd. XVIII. 1894. 15. — 11. Vgl. Literaturangabe. No. 6. S. 217. — 12. Vgl. Literaturangabe. No. 5. S. 210. — 13. Masius, Experimentelle Untersuchung über Wirkung gewisser Arzneistoffe, insbesondere des Jod und des Alkohol auf die Niere. Inaug.-Dissert. Breslau 1882. — 14. Wiener med. Presse. XXII. 1881. 23. — 15. Deutsche Zeitschrift f. prakt. Med. XXXVII. 433. — 16. Deutsche med. Wochenschrift. VII. 1881. 34. S. 461. — 17. Centralblatt f. Chirurgie. IX. 1882. 7. S. 97. — 18. Ebendas. IX. 7. S. 101. 8. S. 117 u. 17. S. 273. — 19. Ebendas. IX. No. 3. S. 33. — 20. Kocher, Centralblatt f. Chirurg. Bd. IX. 1882. 14, 15. — 21. Langenbeck's Archiv. XXVII. 1882. 4. S. 767.

XIV.

Isolirter Bruch des Capitulum fibulae. Knochennaht; vollständige Heilung.

Von

Dr. Alexander Tietze,

Privatdocent für Chirurgie. Assistenzarzt der Königl. chirurgischen Klinik in Breslau.

Gehören die Brüche des Wadenbeines nach dem übereinstimmenden Resultat der vorhandenen Statistiken überhaupt zu den weniger häufigen Bruchformen, so stellen diejenigen des Capitulum fibulae für sich sogar ein relativ seltenes Ereigniss dar; gelang es doch Dumollard[1]) in einer sehr fleissigen These aus dem Jahre 1882 im Ganzen nur 12 derartige Beobachtungen aus der Literatur zusammenzustellen und wenn sich seitdem auch die Zahl gleichartiger Fälle um einige vermehrt hat, der eine oder andere der vorher publicirten auch in der erwähnten Arbeit nicht aufgeführt ist und manche überhaupt nicht veröffentlicht sein mögen, so bietet die fragliche Verletzung doch so viel des Interessanten, dass die Mittheilung des folgenden Falles, der nach mancher Richtung hin besonders bemerkenswerth erscheint, vollauf gerechtfertigt sein dürfte.

Krankengeschichte.

Herr Lieutenant U., 23 Jahre alt, aus gesunder Familie und bisher selbst immer gesund, stürzte zwei Tage vor seiner Aufnahme in die Privatklinik des Herrn Geheimrath Mikulicz beim Rennen mit dem Pferde, und zwar so, dass dasselbe mit ihm nach rechts überschlug, so dass sein rechter Unterschenkel, den er vergeblich freizumachen suchte, zwischen Pferd und Erdboden ein-

[1]) Dumollard, De quelques considérations sur les fractures de l'extrémité supérieure de péroné par arrachement et par choc direct. Thèse de Lyon. 1882.

geklemmt wurde. Es wäre nach seiner Angabe möglich gewesen, dass der Unterschenkel dabei auf einen Stein aufgeschlagen sei. Von seinem Pferde schliesslich befreit, konnte er sich noch erheben und nach einem etwa 50 Schritt weit entfernten Graben gehen; hier aber musste er, von lebhaften Schmerzen betroffen, sich niedersetzen. Von den anwesenden Militärärzten wurde ein Bruch des Köpfchens des rechten Wadenbeines konstatirt, Patient erhielt einen Schienenverband, und zwar wurde zur besseren Fixirung des oberen Bruchendes ein fester Tampon, der dasselbe nach unten drängen sollte, mit in den Verband eingeschlossen. Derselbe hatte sich jedoch bei der Aufnahme in die Privatklinik verschoben und sich zwischen die beiden Bruchenden eingezwängt, so dass er das obere Fragment erst recht nach oben dislocirte.

Status praesens: Mittelgrosser, gut genährter, kräftig gebauter Patient mit normaler Temperatur. Die Untersuchung der inneren Organe ergiebt nichts Abnormes. Nach Abnahme der Schiene am rechten Bein zeigt sich die Kniegelenksgegend deutlich geschwollen, subcutaner Bluterguss an der Aussenseite des unteren Drittels des Femur, sich bis zur Mitte des Unterschenkels erstreckend. Condylen des Femur undeutlich duschzufühlen, jedoch zeigt der Oberschenkelknochen anscheinend normale Contouren; Druck auf die Condylen nicht schmerzhaft, Kniegelenk ohne Erguss, Patella intact.

Ebenso sind die Contouren der Tibia normal, an keiner Stelle Druckempfindlichkeit.

Dicht unter dem äusseren Condylus des Femur findet sich eine der Grösse des Tampons entsprechende ziemlich tiefe Einsenkung von etwa $3^1/_2$ Ctm. Breite, an deren oberen Rande man ein etwa $^1/_2$ Ctm. langes und 1 Ctm. breites, stark verschiebliches Knochenstück fühlt, das einen unregelmässig geformten scharfen unteren Rand besitzt. Am unteren Ende der Vertiefung fühlt man das rauhe, schmerzhafte Ende der Fibula, welche die normale Auftreibung des Köpfchens vermissen lässt. Die Längenmessung von hier aus bis zum äusseren Knöchel ergiebt rechts $^1/_2$—1 Ctm. weniger als links. Wegen der starken Schmerzen können passive Bewegungen nur in sehr beschränktem Maasse vorgenommen werden, activ führt Patient so gut wie gar keine Bewegungen aus; die seitliche Beweglichkeit ist nicht vermehrt, keine Zeichen einer Verletzung des N. peroneus.

Nachdem fünf Tage lang massirt worden ist, wodurch ein beträchtlicher Nachlass der Schwellung, aber keine Aenderung in der Stellung der Fragmente hervorgebracht ist, wird von Herrn Geheimrath Mikulicz die Knochennaht vorgenommen. Längsschnitt an der Aussenseite, 6 Ctm. lang; Nerv. peroneus kommt nicht zu Gesicht. Das subcutane Gewebe ist leicht blutig durchtränkt; man gelangt in einen mit flüssigem Blut und Coagulis gefüllten Hohlraum, in welchem sich, im Zusammenhang mit der Bicepssehne, das obere Fragment des Cap. fibulae findet, welches $^1/_2$ Ctm. lang, $1^1/_4$ Ctm. breit ist und eine rauhe schräg von aussen unten nach innen oben verlaufende Bruchlinie darbietet, welcher die Bruchfläche des unteren Fibulafragmentes entspricht. Durch direkten Druck lassen sich bei leichter Flexion im Kniegelenk beide Fragmente leicht aneinanderbringen. Der Bandapparat des Fibulaköpfchens ist völlig

durchrissen, Kniegelenk nicht eröffnet. Ohne Mühe gelingt es, beide Knochenenden mit drei Silbernähten zu vereinigen. Drain, Verband in flectirter Stellung (ca. 120°).

Verlauf. Drain nach wenigen Tagen entfernt, weiter fieberloser Verlauf, Heilung der Wunde per primam. Der ursprünglich flectirte Unterschenkel nach und nach im Verlauf von 5 Wochen durch passende Gypsverbände gestreckt. Patient verlässt nach 4 Wochen das Bett, Muskulatur etwas atrophisch, Massage. Bruchenden halten fest zusammen. Patient nach 7 Wochen entlassen. Wunde fest vernarbt; Bruchenden anscheinend knöchern mit einander vereinigt. Aktive Beugung im Kniegelenk bis 90°, passive bis 70°. Muskulatur des Oberschenkels und der Wade noch atrophisch. Patient hat eine abnehmbaren Gypsverband, in dem er ohne Schmerzen umhergeht.

Nach weiteren vier Monaten schreibt Patient: „Es geht mir sehr gut. Ich bin gesund und munter und kann mit meinem Bein alles thun wie früher. Ich reite jetzt wieder mit und habe mich darin sehr gut eingerichtet, habe namentlich dabei nicht Beschwerden irgend welcher Art, so dass ich hierüber ganz glücklich bin."

Recapituliren wir zunächst, ohne auf unseren Fall vorläufig näher einzugehen, dasjenige, was uns über die Fractur des Capitulum fibulae bekannt ist, so kommen wir ungefähr zu folgenden Ergebnissen:

Wie schon oben bemerkt, ist die isolirte Fractur der Fibula überhaupt ein nicht allzu häufiges Ereigniss.

Nach einer Statistik von Malgaigne[1]) aus dem Hôtel Dieu, kamen auf eine Zahl von 515 isolirten Brüchen des Schienbeines nur 109 Fracturen des Wadenbeins, Dupuytren schätzte das Verhältniss derselben zu allen Unterschenkelbrüchen wie 1 : 3, deutsche Statistiken ergeben ein ähnliches Resultat.

Die Fractur findet sich ferner meist bei Erwachsenen und zwar häufiger bei Männern als bei Frauen.

Am häufigsten findet sich die Bruchstelle beim Bruch der Fibula überhaupt im unteren Drittel (Rissfractur, bedingt durch den Zug des Lig. laterale externum bei gewaltsamer Rotation des Fusses) und ist dann häufig combinirt mit einer Luxation des Fusses nach aussen. (Pott'sche Fractur.)

Seltener sind Fracturen in der Mitte des Knochens, in der Regel durch directe Gewalt verursacht, am seltensten diejenige des Köpfchens.

Letztere, die Fracturen des Köpfchens der Fibula sind

[1]) Malgaigne, Die Knochenbrüche. 1850. Deutsch von Burger.

in seltenen Fällen zusammen beobachtet worden mit einer Luxation im Knie oder bei gleichzeitigem Bruch des oberen Tibiaendes, meist aber waren sie doch isolirt vorhanden.

Die Fracturen des Fibulaköpfchens können durch directe Gewalt zu Stande kommen, sie verdanken jedoch meist ihre Entstehung einem indirecten Trauma durch Muskelzug seitens des M. biceps. (Rissfractur.)

Diese Art des Entstehungsmechanismus war lange Zeit bezweifelt worden, da es bisher noch nicht gelungen ist, denselben experimentell nachzuahmen; indessen hatten nicht nur Herrgott[1]), Weber und Müller[2]) schon im Jahre 1864 nahezu beweisende Fälle mitgetheilt, sondern es sind in der Folgezeit noch eine Reihe anderer sehr prägnanter Beobachtungen bekannt geworden.

In den Fällen der obengenannten Autoren trat der Bruch ein, indem die Patienten, vom Unfallen bedroht, sich kräftig auf die später verletzte Extremität stützten und herumwarfen; in einigen Fällen rangen zwei Männer mit einander und der eine suchte sich mit einem starken Ruck aufrecht zu erhalten (Müller-Weir cfr. später) und schliesslich in einer dritten Reihe von Beobachtungen stürzte ähnlich wie bei uns ein Reiter mit seinem Pferde und während er sich bemühte, von der auf seinem Unterschenkel ruhenden Last loszukommen, trat die fragliche Verletzung in die Erscheinung.

Zwar nicht ganz in dieser letzten, aber doch in sehr typischer Weise, trat die Fractur ein in einem Falle von Lotzbeck[4]), den ich deswegen und weil er in der Statistik von Dumollard nicht aufgeführt ist, etwas ausführlicher wiedergebe:

Das Pferd eines Soldaten war auf dem mit Schnee bedeckten glatten Erdboden unter dem Reiter zusammengebrochen; der gestreckte linke Fuss des Soldaten berührte zuerst den Erdboden und grub sich in denselben ein. Während der Versuche, denselben frei zu machen, um vom Pferde loszukommen, verspürte der Reiter einen heftigen Schmerz und ein Stechen im linken Knie, fiel nach links auf den Boden und konnte sich nicht aufrichten.

Patient wurde gleich nach dem Unfall in das Hospital gebracht, wo sich die linke Extremität im Kniegelenk leicht gebeugt zeigte, und aktiv wenig weiter gebeugt und auch nicht völlig gestreckt werden konnte; auf passive Weise liess

[1]) Herrgott, Weber, Müller, Mittheilungen in der Versammlung der oberrheinischen Aerzte. 1854.

[2]) Lotzbeck, Beitrag zur Casuistik der Fracturen des Capitulum fibulae. Memorabilien X. 4. 1865. Ref. in Schmidt's Jahrbüchern.

sich der Unterschenkel unter Schmerzen etwas weiter beugen und langsam völlig strecken. Unterhalb des äusseren Schenkelknorrens fühlte man unter der Haut in weichen, zerdrückbaren Coagulis eine harte, nach oben spitze, nach unten sich verbreiternde Geschwulst, die sich nach oben und nach den Seiten hin etwas verschieben liess, auch nach der Tiefe etwas niedergedrückt werden konnte, bei nachlassendem Drucke sich aber sofort wieder erhob. Nach oben hing der feste verschiebbare Körper mit der Sehne des M. biceps zusammen, nach unten endete er in einer zackigen, vorspringenden Kante, unter welcher sich eine Vertiefung befand. Der erwähnte Körper musste für das abgesprengte Capitulum fibulae angesehen werden, welches nach vergleichenden Messungen $2^1/_2$ Ctm. aufwärts durch den M. biceps gezogen worden war. Lagerung auf einem Planum inclinatum, Compressionsverband mit passender Bandage, welche die Bruchenden aneinander befestigte. Heilung mit knöchernem Callus innerhalb von 4 Wochen ohne Störung.

Nach Herrgott tritt die Fractur des Köpfchens der Fibula ein durch Abriss seitens des passiv durch Streckung gedehnten M. biceps bei fixirtem Unterschenkel. Offenbar handelt es sich dabei jedoch um zwei verschiedene Dinge: entweder wird das Köpfchen des Wadenbeines abgerissen durch eine übermässig starke Contraction des M. biceps, dessen Zug der auf irgend eine Weise fixirte Unterschenkel (Fall mit dem Pferde) nicht zu folgen vermag; oder aber sie tritt ein, indem der Patient aus einer gebeugten Stellung mit einem gewaltsamen Ruck sich aufrichtet (beim Ringen) wobei dann der stark contrahirte Biceps nicht schnell genug erschlaffen kann; es ist dann eigentlich die Kraft der Extensoren, welche die Fractur zu Stande bringt[1]).

Auch in unserem Falle handelte es sich sicher um eine Rissfractur, die in der ersten Art entstanden war: ein directer Bruch durch Fall auf einen Stein war zwar nach den Angaben des Patienten nicht ganz auszuschliessen, jedoch sprach dagegen die gänzliche Unbetheiligung des N. peroneus, sowie das Fehlen aller Zeichen einer directen Gewalteinwirkung an der Stelle der Verletzung.

Für diese Entstehungsart spricht ferner auch die starke Dislocation des oberen Fragmentes nach oben, welche ohne völlige Zerreissung des sehr starken Bandapparates der Fibula nicht zu denken war.

Was die Bandzerreissung übrigens anbetrifft, so muss ich indessen erwähnen, dass dieselbe in einem Falle von Duplay[2]),

[1]) Cfr. S. 405.
[2]) Citirt nach Dumollard.

der zur Section kam, vermisst wurde, obgleich dabei die Fragmente eine Diastase von 3 Ctm. zeigten: offenbar hatte dabei das Fragment eine starke Drehung um seinen oberen Pol erfahren.

Was nun die Erscheinungen der Fractur des Wadenbeinköpfchens anbetrifft, so wird vielfach angenommen, dass ein Theil dieser Fracturen ganz symptomlos verlaufen könne, so bald nämlich der das Köpfchen deckende Bandapparat nicht genügend eingerissen sei, um eine erhebliche Dislocation der Fragmente zu gestatten. Der eben citirte Fall von Duplay spricht nicht zu Gunsten dieser Annahme.

In den mir bekannt gewordenen Fällen waren die Symptome meist recht deutlich ausgesprochen, so dass über die Natur der Erkrankung kein Zweifel bleiben konnte.

In der Regel hatten die Patienten im Momente der Verletzung selbst ein deutliches Krachen im Glied verspürt, welches von vornherein auf die richtige Diagnose leitete, daneben war ein intensiver Bruchschmerz vorhanden, dazu gesellten sich Schwellung und Verfärbung in Folge eines subcutanen Blutergusses und in der Regel konnte man auch, wie bemerkt, eine erhebliche Dislocation der Fragmente nachweisen und zwar immer typisch in der Weise, dass das obere Bruchstück um 2—3 Ctm. nach oben oder nach oben und innen gezogen war. Wo es möglich war, das Knie etwas zu flectiren, sah man die Differenz noch etwas grösser werden, was den Zusammenhang mit dem M. biceps sicher stellte; ausserdem konnte man diese Verbindung sehr häufig auch durch die Palpation direct feststellen. Häufig war die seitliche Beweglichkeit im Knie vermehrt.

Die Grösse des oberen Fragmentes schwankte nur in geringem Umfange, die untere Bruchlinie desselben war in unseren wie in der grössten Zahl der Beobachtungen rauh und zackig, nur einige Male beschreiben die Autoren dieselben als verhältnissmässig glatt und eben und deuten dieselbe als einen Abriss in der Epiphysenlinie.

Was diesen Brüchen ein ganz besonderes Interesse verleiht, dass ist eine in vielen Fällen beobachtete Mitbetheiligung des Nervus peroneus, welche sich sowohl in Störungen der Sensibilität auf der Streckseite des Unterschenkels und des Fusses verrieth, als auch in Gestalt schwerer und typischer Lähmung der Muskulatur zur Erscheinung kam. Wenn man sich den compli-

citirten Faserverlauf des N. peroneus vergegenwärtigt, so ist allerdings ersichtlich, wie leicht bei der in Frage stehenden Verletzung die Gelegenheit zur Störung und Quetschung der Nerven gegeben ist, ganz abgesehen davon, dass der Nerv in vielen Fällen direct zerrissen sein mag.

Letzteres Ereigniss hatte wohl sicher stattgefunden in denjenigen Fällen, in welchen die Lähmungserscheinungen trotz eifriger elektrischer Nachbehandlung in Jahr und Tag nicht vorübergingen. Ein solches Ereigniss war eingetreten in einem der bei Dumollard citirten und von Callender beschriebenen Falle, auf den ich noch weiter zurückkomme und es war auch zu konstatiren in einem von demselben Autor beschriebenen Präparat aus dem St. Bartholemew's Hospital, dessen Träger drei Wochen nach der Verletzung gestorben war.

Allerdings ist der Mechanismus der Nervenverletzung, sofern es sich nicht um eine directe Läsion seitens der Bruchenden handelt, nicht ohne Weiteres ersichtlich; ähnlich wie wir einen Theil der Rissfractur des Fibulaköpfchens erklärt haben, mögen dieselben wohl zu Stande kommen bei einer gewaltsamen Streckung beziehungsweise Ueberstreckung im Knie.

Interessant ist dem gegenüber die Thatsache, dass ein Theil der nervösen Störungen häufig bald nach der Verletzung zurückging; hier hat es sich jedenfalls nicht um weitgehende Continuitätstrennungen im Verlaufe der Nerven gehandelt und damit stimmt die Thatsache überein, dass Weir[1]) in einem solchen Falle, in welchem er gerade, um eine eventuelle Naht der Nerven zu machen, die Bruchstelle frei legte, an den Nerven ausser einer leichten Einschnürung, an welcher Stelle vielleicht ein Einriss einiger Fasern stattgefunden hatte, nichts abnormes entdecken konnte. Der Patient hatte sich den Bruch zugezogen, indem er beim Ringen mit einem Gegner, den er mit seinem Knie umschlungen hielt, strauchelte und sich durch starke Muskelspannung vor dem Fall zu sichern suchte.

Wichtig ist ferner die Thatsache, dass sich an derartige Verletzungen in drei der mir bekannten Fälle schwere neuralgische

[1]) Weir, On fractures of the head of the fibula from muscular contraction etc. New York Medical Journal. 1888. May.

Störungen angeschlossen haben, welche von den Autoren auf eine ascendirende Neuritis zurückbezogen wurden.

Der eine derselben, von Terrier der Société de Chirurgie am 5. Mai 1880 mitgetheilt, betraf einen jungen Studirenden; es handelte sich um eine einfache Fraktur des Fibulaköpfchens, wahrscheinlich durch direkte Gewalt hervorgerufen. Peroneuslähmung. In der Folgezeit entwickeln sich so heftige und andauernde Schmerzen, dass der Patient darüber zum Morphiophagen wird. Die Erscheinungen sind auch nach einem Jahre noch nicht ganz vorüber.

Die beiden anderen Beobachtungen sind die schon oben erwähnten, von Callender mitgetheilten. In der ersten derselben handelt es sich um einen Bruch des Köpfchens der Fibula allein, in der anderen um eine Fractur beider Unterschenkelknochen; der Verletzungsmechanismus war in beiden Fällen nicht ganz sicher, jedenfalls sind die Fracturen nicht complicirt. Beide Male entstehen so unerträgliche Schmerzen, dass das eine Mal die Amputation, das andere Mal die Exarticulation im Knie ausgeführt wird. Im ersten Falle findet sich eine Zertrümmerung des Köpfchens der Fibula, Quetschung der benachbarten Weichtheile, Quetschung und Zerreissung des N. peroneus. Der Befund im zweiten Falle ist nicht mitgetheilt.

Eine Betheiligung des Kniegelenks ist unter den mir vorliegenden Fallen niemals mit ganzer Sicherheit beobachtet worden, obgleich nach Hyrtl (Topographische Anatomie) das obere Tibiafibulargelenk immer, nach Wenzel Gruber (citirt nach Joessel, topographische Anatomie) unter 80 Fällen etwa 11 mal mit dem Kniegelenk communicirt.

Allerdings trat in dem einen Falle einer Schussfractur, welche das Köpfchen der Fibula isolirt betroffen haben soll und die von Schwartz aus dem Jahre 1859 berichtet wird (refer. in Schmidt's Jahrbüchern 1886 bei Lotzbeck) eine Vereiterung des Kniegelenkes ein, doch ist aus dem vorliegenden Referat eine primäre Verletzung des Kniegelenkes durch das Geschoss nicht auszuschliessen.

Ganz sicher erscheint mir ferner auch nicht der schon oben mitgetheilte Fall von Weir; bei demselben hatte sich ein Riss in der Kniegelenkskapsel gefunden, welcher durch Blutcoagula, die sich der Operateur zu entfernen scheute, theilweise geschlossen war.

Sehr gelitten hat für gewöhnlich die Function des Gliedes, obgleich in vielen Fällen berichtet wird, dass die Patienten un-

mittelbar nach der Verletzung häufig noch eine Strecke weit gegangen seien, bis ihnen der immer intensiver werdende Schmerz jede weitere Bewegung unmöglich machte, eine Erfahrung übrigens, die auch sonst bei Brüchen des Wadenbeines nicht zu den Seltenheiten gehört. Aehnlich war es auch bei unserem Patienten, der allerdings bei der Aufnahme in die Klinik zu jeder activen Bewegung des erkrankten Knies unfähig war.

Was die Behandlung der Fractur des Fibulaköpfchens anbetrifft, so scheint in unserem Falle zum ersten Male mit Erfolg die Naht der Bruchenden in Anwendung gekommen zu sein, obgleich dieselbe schon von Weir (l. c.) rein auf Grund theoretischer Erwägungen warm empfohlen worden ist.

Es gelang bei uns nach einer leicht bogenförmigen Incision, welche die Bruchenden freilegte, ohne Schwierigkeit, die Fragmente bei mässiger Flexion des Unterschenkels an einander zu bringen und durch drei die ganze Dicke des Knochens durchdringende Silbersuturen mit einander zu vereinigen. Auch in dem kurzen oberen Fragment gelang die Durchbohrung des Knochens und die Anlegung der Nähte sehr gut, ohne dass die Knochensubstanz, die ja noch durch den fibrösen Ueberzug eine besondere Verstärkung erhält, an irgend einer Stelle eingebrochen wäre. Die Heilung erfolgte innerhalb von vier Wochen mit knöchernem Kallus.

Ursprünglich wurde dabei der Unterschenkel durch einen Gypsverband in einem stumpfen Winkel, der erst allmälig gestreckt wurde, flectiert gehalten.

Die Ernährungsbedingungen des oberen Fragmentes sind offenbar sehr günstige, ein Umstand, welcher noch mehr zur Verwendung der directen Naht auffordert, welche entschieden die besten und sichersten Resultate verspricht.

Die Hauptschwierigkeit nämlich liegt bei der Behandlung entschieden in der directen Retention der Fragmente, die auch in unserem Falle anfangs von sehr geschulten Aerzten ohne Erfolg versucht worden war.

Allerdings ist knöcherne feste Vereinigung auch durch einfachere Mittel, Lagerung auf einem Planum inclinatum, Bandagen etc. erzielt worden, aber jeder in der Fracturbehandlung Erfahrene wird das Unsichere dieser Methode zugeben und Thatsache ist, dass sich in der Statistik von Dumollard auch Fälle von Heilung

mit Pseudarthrose finden, welche zu mehr weniger grossen Functionsstörungen die Veranlassung gegeben haben.

Ganz besonders möchte ich die Knochennaht empfehlen bei gleichzeitiger Verletzung des Nerven, weil mit derselben dann leicht die Naht des letzteren verbunden werden könnte.

Die Prognose richtet sich nach dem eben Gesagten und hängt ausser von der Möglichkeit der festen Vereinigung der Bruchenden ab von der Schwere eventueller Verletzungen der Nerven. Erwähnen muss ich jedoch noch, dass auch Druck des Kallus auf den Nerven und Verwachsungen beider mit mannigfachen daraus resultirenden Störungen beobachtet worden sind.

Auch diesem Uebelstande dürfte am besten durch die Knochennaht vorgebeugt werden.

Nachtrag: Wie mich eine nach Schluss dieser Mittheilung gewonnene Beobachtung gelehrt hat, kommen Fracturen des Köpfchens der Fibula mit gleichzeitiger Verletzung des N. peroneus wohl häufig auch forcirte Seitwärts-(Innen-)beugung bei feststehendem Fusse oder fixirtem Unterschenkel zu Stande. Die untere Extremität bildet dabei einen nach innen offenen Bogen, auf dessen Convexität in Folge der übermässigen Spannung ein Einriss erfolgt (Rissfractur des Köpfchens der Fibula durch den gespannten M. biceps).

XV.

Ueber die Diagnose und die Behandlung der bösartigen Nierengeschwülste bei Erwachsenen.

Von

Dr. Thorkild Rovsing,

Privatdocent für Chirurgie in Kopenhagen.

18 Jahre sind verflossen, seit Kocher zum ersten Male durch Exstirpation der kranken Niere die radicale Heilung eines bösartigen Nierentumors versuchte. Nach der Zeit sind viele carcinomatöse und sarkomatöse Nieren entfernt worden — in der Literatur sind ca. 150 Fälle verzeichnet — aber leider noch stets ist es unsicher, ob sich überhaupt auf operativem Wege radicale Heilung ermöglichen lässt. Wirft man einen Blick auf die gewonnenen Resultate, so sind dieselben bis zum Jahre 1890 im höchsten Grade deprimirender Art. Wir finden nämlich bis dahin, dass die Operation an sich in 52—66 pCt. der Fälle den Tod veranlasst hat (Gross 61,2 pCt., Brodeur 64 pCt., Tuffier 66 pCt, Siegrist 52,45 pCt.). Indess hat sich in den letzten 5 Jahren die Prognose der Operation recht bedeutend verbessert, indem die Mortalität auf 20—25 pCt. (Wagner) herabgebracht worden ist; gehen wir aber den fernerliegenden Resultaten nach, zählen wir also die definitiv Geheilten, so sieht es noch schlimm genug aus.

P. Wagner hat in der Literatur 17 Fälle gefunden, bei denen die Heilung 1 Jahr und darüber sich hielt, ein Fall hat sich in 6¾ Jahren ohne Recidiv gehalten (Israel), 2 in 5 Jahren (Israel, Clementi), 3 in mehr als 2 Jahren (Israel, Terrillon, Byford), zu denen ich noch unter den hier vorzuführenden Fällen einen

vom Oberchirurgen Bloch operirten Fall hinzufüge, in welchem der Kranke ohne Recidiv in 3 Jahren war, sowie ferner einen von mir selbst operirten Fall, in welchem der Kranke nun beinahe nach $1^1/_4$ Jahr kein Zeichen eines Recidivs erkennen lässt.

Kann man aber wirklich, wie es P. Wagner thut, alle Kranken ohne Recidiv nach 2 Jahren als „radical geheilt" betrachten — wäre das Resultat freilich nicht eben gering — leider aber verhält es sich nicht so, was der besprochene und unten mitgetheilte, vom Oberchirurgen Bloch operirte Fall zeigt; denn es trat hier nach 3 Jahren Recidiv und Tod ein.

Falls aber noch localer Rückfall nach 3 Jahren einzutreten vermag, so kann man sich kaum darauf verlassen, dass auch 4, 5 oder 6 Jahre ohne Recidiv gleichbedeutend mit radicaler Heilung wären. Berechtigen indess — wäre wohl zu fragen — diese vorläufig schönen Resultate, ob auch nur wenige an Zahl, zur Fortsetzung der Versuche, diesen unglücklichen Kranken operative Hülfe zu bringen?

Die Antwort lautet: Ganz unzweifelhaft!, denn wäre auch gar nicht die Rede von radicaler Heilung im strengsten Sinne des Wortes, so ist doch die Verlängerung des Lebens um 6, 5, 4 ja sogar nur um 3 oder 2 Jahre von allen krankhaften Symptomen befreit, wohl einer Anstrengung werth; besonders wenn noch daneben die genannten Fälle zur Hoffnung einer radicalen Heilung berechtigen: mindestens ist doch die Möglichkeit da und dieselbe wächst noch, da man weiss, wie auffallend oft, ohne zu metastasiren, die bösartigen Neubildungen sich in langen Zeiträumen in den Nieren localisirt erhalten. Und namentlich gilt Dieses von den Sarkomen, welche nach den Erfahrungen der letzten Jahre, nachdem gründliche histologische Untersuchungen der entfernten Geschwülste weit häufiger als früher vorgenommen worden sind, bei Weitem die am häufigsten auftretenden bösartigen Neubildungen zu sein scheinen.

Andererseits giebt die stets bedauerlich grosse Zahl der Todesfälle unmittelbar nach der Operation und die noch grössere Zahl der sehr bald — nach wenigen Wochen oder Monaten — eintretenden Recidive deutlich genug zu erkennen, dass der grösste Theil der bisher vorgenommenen Exstirpationen nach allzu weit sich gesteckten Indicationen vorgenommen sind — dass die meisten

der operirten Fälle in Wahrheit entweder inoperabel oder einer Operation nicht werth gewesen sind. Es wäre auch deshalb angezeigt, recht energisch sich darüber zu verständigen, in welchem Stadium und unter welchen Verhältnissen eine bösartige Nierengeschwulst als absolut inoperabel anzusehen wäre, und demnächst, worin die Recidive bei scheinbar gut geglückten Operationen begründet sind — theils möglicherweise um eben dadurch die rechte Begrenzung in der Indication zur Operation innehalten zu können, theils möglicherweise auch zur Erlangung einer besseren Operationstechnik.

Betrachtet man die in der Literatur mitgetheilten Fälle, so findet man, dass es sich in der weit überwiegenden Zahl der Fälle, ja so gut wie in allen um colossale Tumoren handelte, die sich gleich bei der ersten Untersuchung des Chirurgen als palpabel erwiesen.

Untersucht man, wie sich nun diese Geschwülste während des Ganges der Operation präsentiren, so finden wir, dass sie in einer sehr grossen Zahl von Fällen mittelst fester, dicker und stark vascularisirter Adhärenzen mit den umgebenden Geweben verwachsen sind. Das Auslösen der Geschwulst ist in allen diesen Fällen äusserst schwierig. Oft treten aus den zerrissenen Adhärenzen und dem spröden Geschwulstgewebe, das an zahlreichen Stellen eingerissen und in das umgebende Gewebe hineingepresst wird, recht heftige, namentlich venöse Blutungen ein, die einer exacten Hämostase während des Auslösens unzugänglich sind. Sind dann endlich die Adhärenzen gelöst, bereitet oft das Herausheben der Geschwulst aus der Abdominalwunde grosse Schwierigkeiten, denn bei den nothwendigerweise recht kräftigen Manipulationen zerreisst das Gewebe, sowie es mehr und mehr zerquetscht wird. In einer Reihe von Fällen tritt sogar plötzlich unter den Aushebungsversuchen eine gewaltsame Hämorrhagie ein, die im Zerbersten der von der Geschwulstmasse angegriffenen Vena oder Arteria renalis begründet ist.

Die Operation wird in solchen Fällen langwierig und bereitet dem Leben des Kranken grosse und unmittelbare Gefahren und eben auch in dem operativen Eingriff bei solchen Fällen liegt die Ursache der grossen Operationssterblichkeit; Shock und Anämie sind die Todesursachen.

Aber sogar, wenn Operationen solcher Art glücklich an sich überstanden sind, lässt sich nichts erwarten. Nicht nur sind alle Adhärenzstellen als inficirt und als sicherer Ausgangspunkt neuer Geschwulstbildungen zu betrachten; ausserdem aber ist die Ausbreitung und Einimpfung von Geschwulstbestandtheilen und Geschwulstkeimen in das umgebende Gewebe während der vielen Manipulationen mit der Geschwulst nicht zu vermeiden. Sehr gewöhnlich bei so alten und vorgeschrittenen Geschwülsten ist es auch, dass die grossen Nierengefässe mit Geschwulstmassen thrombosirt sind und dass Prolongationen derselben Pelvis und Ureter erfüllen. Und in einer gewissen Zahl von Fällen scheinen die Recidive von hier aus auch ihren Ausgangspunkt zu nehmen.

Der Eindruck, den das Studium der Literatur giebt, kann insofern nur dieser sein: Einen bösartigen grossen Nierentumor, der mit seiner Umgebung verwachsen ist, versuche man nie durch Operation zu entfernen. Dagegen aber ist eine bedeutende, ja sogar colossale Grösse der Nierengeschwulst an und für sich keine Contraindication, so lange nur die Geschwulst in der Niere absolut isolirt, und von der unbeschädigten Membrana propria derselben umgeben ist, wodurch ein glattes und leichtes Auslösen aus dem perirenalen Gewebe ermöglicht ist, ganz wie bei normaler Niere. Schede hat in dieser Weise eine 4 Jahr dauernde Heilung nach Entfernung eines mannskopfgrossen Medullarsarkoms bei einem 39 Jahre alten Weibe constatirt. Aber selbstverständlich sind es Ausnahmen, wenn eine Geschwulst, welche zu dieser Grösse angewachsen, nicht Metastasen und weiteres Unglück verursacht hat, welche die Bestrebungen des Chirurgen zu nichte lassen werden, und wie auch ganz offenbar die Ursache der bisherigen bedauerlichen Operationsstatistik in der allzu späten Entdeckung der Krankheit liegt, ebenso sicher ist diesen Leiden gegenüber die Zukunft dieser Operationen von der Entwickelung und Schärfung unseres diagnostischen Vermögens in der Art abhängig, ob wir dahin gelangen werden, das Leiden, sei es auch nicht im frühesten Stadium, so doch früh genug zu erkennen, bevor es für diese Kranken noch zu spät zum Rettungsversuche geworden ist. Und, wie ich glaube, lässt sich kaum in Abrede stellen, dass im Verhältniss zu den in diesen 18 Jahren vorgenommenen Operationen und zu dem eifrigen, den bösartigen Nierengeschwülsten in der letzteren Zeit gewidmeten

pathologisch-anatomischen Studium, das Kapitel von der klinischen Diagnose dieses Leidens nur eine stiefmütterliche Behandlung gefunden hat. Jedenfalls ist in bedauerlich wenigen Fällen zu einigermassen günstiger Zeit die Diagnose gestellt und die Behandlung eingeleitet worden.

Sicherlich fällt die Diagnose: bösartige Nierengeschwulst den wenigsten der prakticirenden Aerzte ein, bevor sie, möchte ich sagen, demselben Angesicht zu Angesicht gegenüber stehen, also bevor der Kranke eine grosse, leicht palpable Geschwulst an der einen oder anderen Seite des Unterleibes der Diagnose darbietet. Und die Aerzte sind zu entschuldigen, insofern die gewöhnlichen Lehrbücher entweder gar nicht, oder nur sehr flüchtig die Frage über die specielle Diagnose dieser Geschwülste behandeln, ja selbst diejenigen, die zu den Specialwerken von Brodeur, le Dentu, Morris u. s. w. gehen, finden dort eine nur wenig auf den Grund gehende Behandlung der Diagnose, eine durchaus unzureichende Anleitung, sobald man etwas schwierigeren Fällen aus der Praxis gegenüber steht.

Ich habe mir deshalb den Nutzen vorgestellt, der darin liegen könnte, mehr die Frage über die Diagnose der bösartigen Nierengeschwülste in den Vordergrund zu stellen und als bescheidenen Beitrag die Krankengeschichte für einige der Fälle mitzutheilen, die ich theils als erster Assistent der chirurgischen Abtheilung des Friederichshospitales, theils in meiner privaten Wirksamkeit zu beobachten die Gelegenheit gehabt habe, indem dieselben hinsichtlich der Schwierigkeiten einer Diagnose der Nierengeschwülste mir ganz besonders belehrend erscheinen. Aber auch die Schwierigkeiten zu kennen, ist ja die erste Bedingung einer Bekämpfung derselben. Und vielleicht geben auch die hier mitzutheilenden Fälle ihren Beitrag zur Ueberwindung der diagnostischen Schwierigkeiten.

Ich bringe dem Herrn Ober-Chirurgen Bloch meinen besten Dank dar für die Erlaubniss der Benutzung der unten mitgetheilten Krankheitsgeschichten der Abtheilung C, jedoch mache ich zu ihnen gleich die Bemerkung, dass sie keinesfalls alle auf der Abtheilung C vorgekommenen und operirten Fälle von bösartigen Nierengeschwülsten sind, sondern nur diejenigen Fälle, die ich selbst persönlich habe untersuchen und denen ich selbst habe persönlich folgen können.

1. Fälle, in denen palpable Geschwulst erstes und einziges Symptom war.

In einer Reihe von Fällen ist die Diagnose der bösartigen Nierengeschwulst in einem einigermassen frühen Stadium der Krankheit als unmöglich zu betrachten. Dieses sind Fälle, in denen der Tumor ganz still und ohne Symptome wächst, wo keine Schmerzen, keine Hämaturie, im Ganzen keine dem blossen so wenig wie dem bewaffneten Auge oder der chemischen Untersuchung sich darbietende Veränderung des Urins stattfindet. Die Kranken entdecken erst ihre Krankheit, wenn der Tumor so gross geworden ist, dass sie unumgänglich selbst ihn sehen und fühlen müssen. Der Arzt aber, an den der Kranke sich wendet, findet einen leicht palpablen Tumor von fester Consistenz und es zeigt derselbe folgendes, für einen Nierentumor characteristisches Verhalten: Eine Geschwulst, die unter der Rippencurvatur hervorbricht und an ihrer Vorderfläche von einem tympanitischen Darmton gedeckt ist. Er findet mehr oder wenig ausgesprochene Zeichen von so langsam und schleichend sich entwickelnder Cachexie, dass der Kranke und seine Umgebung in der Regel dieselben gar nicht bemerkt haben. Die Grösse eines solchen Tumors wird nun in der Regel unterschätzt, indem man dieselbe nur nach dem, was sich fühlen lässt, beurtheilt, während man vergisst, dass vielleicht die Hauptmasse desselben sich in dem subdiaphragmatischen Thoraxraum versteckt. Andererseits aber wird die Beweglichkeit desselben überschätzt, weil die Organe, an die derselbe adhärirt, bis zu einem gewissen Grade mit demselben selbst verschiebbar sind. Lässt sich dann in der anderen Nierengegend kein Tumor herausfühlen, ja finden sich vielleicht gar keine Zeichen von Metastasen, wird der Arzt oft zu dem Glauben verleitet, er stehe eben vor einem zur Operation ganz besonders günstigen Falle. Er wird in der Regel aber dann gründlich getäuscht werden. Folgende Krankheitsgeschichte ist ein bezeichnendes Beispiel solchartiger Fälle.

1. Abtheilung C im Friederichshospitale. Marie R., 45 Jahre alt, verheirathet mit einem Arbeitsmann. Aufnahme am 11. 12. 90, † den 16. 12. 90. Keine Familiendisposition für Tumoren. Die Kranke ist bis zum Anfange gegenwärtiger Krankheit gesund gewesen. Sie gebar 8mal, zuletzt vor 5 Jahren.

Vor 6 Monaten traten die ersten krankhaften Symptome ein: Sie fühlt sich matt und müde und bemerkte eine ödematöse Anschwellung oberhalb des rechten Fussgelenkes, welche später wieder verschwand. Vor 4 Monaten fühlte sie Schmerzen in der rechten Seite des Abdomens. Vor 1 Monat constatirte ihr Arzt eine Geschwulst in der rechten Seite des Unterleibes. Nie Hämaturie.

Sie war bei der Aufnahme mager, von kachektischer Hautfarbe, Abdomen etwas hervorgewölbt. Wie sich nun fühlen liess, nahm ein Tumor das ganze rechte Hypochondrium ein; derselbe ging scheinbar von der Nierengegend aus und liess sich bimanuel erfassen und bewegen. Die Consistenz hart und fest, nicht deutlich höckerig. Die Geschwulst pulsirt nicht. Die Perkussion an der Vorderfläche desselben gedämpft, tympanitisch. Der Urin ohne Blut, Zucker oder Albumen. Bei der mikroskopischen Untersuchung werden keine Zellen gefunden.

12. 12. Temp. $\frac{38}{37,3}$, die Diurese 250, spec. Gew. 1021. 15. 12. Temp. $\frac{38,3}{37,3}$, die Diurese 440, spec. Gew. 1020. Die Perkussion vor dem Tumor deutlich tympanitisch, bei derselben ergiebt sich ein klartönender Gürtel zwischen dem Tumor und Hepar. Der Tumor bietet Ballotementsempfindung dar, er ist deutlich mobil. Bei der Exploratio recto-vaginalis wurde nichts Abnormes gefühlt. 17. 12. Temp. $\frac{38,3}{37,6}$, die Diurese 450, spec. Gew. 1020. Unter Chloroformäthernarkose wird der gewöhnliche Lumbalschnitt der 12- Costa parallel gemacht und von dieser nach unten hin ein Hülfsschnitt. Das Auslösen der Nierengeschwulst ist sehr beschwerlich wegen der Adhärenzen nach oben, nach binnen und nach vorne hin. Der Stiel wird ligirt mit doppeltem Carbol-Alcohol-Catgut, worauf derselbe durchschnitten wird, so dass die Arterie sichtbar wird. Die Adhärenzen nach oben hin und in die Tiefe verursachen nach dem Auslösen grosse Schwierigkeiten. Die Geschwulst geht auch entzwei, sodass ein kleines Stück im Boden der Höhle liegen bleibt. Die Hauptmasse der Geschwulst ist innerhalb 33 Minuten entfernt worden. Die Höhle wird untersucht — die Blutung ist nicht überwältigend. Eine Ruptur im Peritoneum wird suturirt.

Jetzt wird Collaps gemeldet. Man macht 2 Aetherinjectionen und 2 Campherölinjectionen. Die Kranke wird unter den Fusssohlen gebürstet und künstliche Respiration gemacht, worauf der Puls und die Respiration sich wieder etwas erhohlen. Die Höhle wird mit Jodoformgaze tamponirt und Vereinigung der Wunde wird mit 12 Carbol-Alcohol-Catgutsuturen ausgeführt. 17. 12. Die Kranke erholte sich bis zum Sprechen, sie klagte über Lendenschmerzen. Der Blutverlust während der Operation nur gering. Sie collabirte und starb 5—6 Stunden nach der Operation.

Bei der Section wurde Degeneratio adiposa myocardii gefunden (constatirt durch mikroskopische Untersuchung). Keine Metastasen. Die ausgelöste Geschwulst ist oval, 22 Ctm. lang, 12 Ctm. breit und 9 Ctm. dick. Es zeigt sich, dass sie von der Nebenniere ausgegangen und von dort auf die eigentliche Niere hinübergegangen ist. Sie besteht aus 2 Theilen, die durch eine

sache ist ja nämlich, dass der Palpationsuntersuchung weit geringerer Werth beizumessen sei, als man namentlich in der letzteren Zeit (Israel) es wünscht. Dies ist indess nicht so zu verstehen, als ob überhaupt die Palpation als Untersuchungsmethode zu verwerfen wäre — im Gegentheil — so viel wie möglich vervollkommne man sich in der Palpation der Niere, aber dann sehe man auch ganz besonnen und kritisch auf das Resultat, welches durch diese Untersuchung sich ergiebt.

Dass in Wirklichkeit ein negatives Resultat der Palpationsuntersuchung nichts bedeutet, ist ja klar, aber hieher kehren wir bei der Besprechung der letzten Gruppe von Fällen zurück. Es ist die Rede hier eben nur von Fällen, in denen die Palpation ein positives Resultat ergiebt, ja in denen der Befund desselben das einzige wahrnehmbare objective Symptom des Leidens ist.

Aber sogar hier giebt uns die Palpation nur sehr beschränkte Erläuterungen. Ueber die Grösse der Geschwülste erhalten wir keine genaue Auskunft, denn wohl zu erinnern ist es, dass wir nur das unterste Ende der Niere fühlen können; hat der Tumor seinen Ausgangspunkt im oberen Pole, kann die Geschwulst sehr wohl vielmals grösser sein, als wir dieselbe fühlen, indem die Hauptmasse derselben durchaus versteckt liegt. Und da nun thatsächlich die Nebenniere oder der obere Pol in einer so grossen Zahl der Fälle den Ausgangspunkt bildet, möchte es stets richtig sein, sobald ein Nierentumor palpabel ist, auf das Vorhandensein einer colossalen Geschwulst vorbereitet zu sein.

Der mitgetheilte Fall ist in dieser Beziehung sehr orientirend und zeigt zugleich, dass das Verhältniss der Geschwulst zu den umgebenden Organen sich durchaus nicht bestimmen lässt. Im vorliegenden Falle hatte man den unbedingten Eindruck, dass der Tumor recht leicht verschiebbar sei, ein Eindruck, der dann leicht zu der Annahme Veranlassung giebt, dass auch darum die Operation sich verhältnissmässig leicht ausführen lasse.

Ferner noch, das positive Ergebniss der Palpation in Betreff der einen Niere und das negative auf der entgegengesetzten Seite, schliesst sogar durchaus nicht aus, dass ausserdem unter dem Diaphragma der scheinbar gesunden Seite sich noch ein Tumor des oberen Theiles auch dieser Niere verstecke. Doch ist Dieses insofern ohne Bedeutung, da die gewöhnlichen bösartigen Nieren-

geschwülste so gut wie immer einseitig sind, sobald sie in der Niere primär sind, doppelseitig dagegen nur, wenn sie von Metastasen, von Sarcom oder Carcinom in anderen Organen herrühren — und in letzteren Fällen wird dann das primäre Leiden ja in der Regel das Krankheitsbild beherrschen und auch gegen Missverständniss sichern.

Es giebt jedoch eine Geschwulstform, deren Platz im Systeme noch umstritten ist, welche sich aber dadurch auszeichnet, dass sie in der Niere primär ist, jedoch stets doppelseitig auftritt. Dieses ist das multiloculäre Nierencystom. Ob diese Geschwulstform, wie es Virchow will, als Ergebniss einer fötalen interstitiellen Nephritis, als Retentionscystom oder, wie neuere Forscher, wie Nauwerck und Hufschmid meinen, als veritable Neubildung, also als ein Adenocystom aufzufassen oder ob es vielleicht bösartigen Wesens ist, ist ebenfalls noch umstritten, aber auch ohne Bedeutung für unseren Gegenstand. Dagegen sind für uns von grösster Bedeutung die zwei Thatsachen, dass das Cystom dem Chirurgen ein noli me tangere und gleichzeitig auch, dass bei der klinischen Untersuchung dasselbe sehr leicht mit einem einseitigen bösartigen Nierentumor von der Natur des Falles No. 1 sich verwechseln lässt. Ohne vorhergehende Hämaturie oder Schmerzen, ohne Veränderung des Aussehens und der Menge des Urins manifestirt sich dem Kranken dann am häufigsten die Krankheit ganz in derselben Weise wie beim schleichenden Sarcom. Der Kranke entdeckt ganz zufällig einen grossen Tumor in der rechten Seite des Unterleibes und er oder sie wird mehr und mehr entkräftet. Ich habe zwei solche Fälle beobachtet, in denen das kachechtische Aeussere des Kranken dazu berechtigte, den einseitigen, festen, etwas unebenen Nierentumor als gewöhnliches Sarcom aufzufassen. Den einen dieser Fälle werde ich hier mittheilen, indem derselbe nicht nur die klinischen Schwierigkeiten der Diagnose zwischen Sarcom und Cystom beleuchtet, sondern ebenfalls an und für sich als typisches Beispiel dieser merkwürdigen Geschwulstform von Interesse sein möchte.

2. Friederich's Hospital. Abtheilung C. Johanna Wilhelmine H., 41 Jahr alt, mit einem Tischlergesellen verheirathet. Aufgenommen 14. 1. 91. Gest. 3. 2. 91. nach 21 Tagen.

Die Kranke macht einen sehr entkräfteten, beinahe moribunden Eindruck,

weshalb die Examination und Untersuchung mit grosser Vorsicht vorgenommen wurde. Befand sich wohl bis vor 2 Monaten, wo sie ein noch lebendes Kind gebar. Nie Nierenkolik oder Stein im Urin. Einmal vor 8 Jahren zeigte sich 8 Tage nach einander Polyurie mit starker Blutfärbung des Urins. Hat im Ganzen 4mal geboren. Kinder leben noch. Die Schwangerschaften waren von normalem Verlauf. Nach der letzten Geburt lag sie 6 Wochen zu Bett mit Husten und gelber Expectoration. War dann in 14 Tagen ausser Bett. Darauf trat plötzlich, nachdem sie wieder recht gut zu Kräften gekommen war, Neigung zum stetigen Uriniren ein. Der Urin war intensiv blutgefärbt, mit kleinen Coagulis. Sie bemerkte zu gleicher Zeit einen schnell wachsenden Tumor in der rechten Seite des Abdomens. Dieser Zustand hielt sich 8 Tage. Darauf zeigte sich starke Diarrhoe, welche anhielt.

Sie ist mager. Der Puls klein, 116. Die Temp. 37,9. Die rechte Seite des Abdomen von einem mannskopfgrossen Tumor erfüllt, der ein wenig beweglich, gespannt, elastisch, schmerzhaft, mit glatter Oberfläche und leicht sich zwischen zwei Händen ballotiren lässt. Derselbe geht in die Fossa iliaca hinab, woselbst man die Hand ein wenig zwischen den Tumor und die Beckenwand hineinführen kann. Kein Oedem der rechten Unterextremität. Der Urin ist (steril genommen) sauer, riecht nach Veilchen (Terpenthin), es steht keine gesammelte Eitermenge in der Vesica, aber der letzte Urin ist sehr trübe und setzt beim Stehen einen grünlichen Bodensatz von Eiter mit hässlichem Gestank ab.

13. 1. Temp. $\frac{38,1}{38,3}$. Befindet sich besser. Hat einen Liter Milch getrunken. 1 Ei, 3 Gläser Portwein. Ist noch aphonisch, klagt über Schmerzen im Halse. Die mikroskopische Untersuchung ergiebt keine Tuberkelbacillen.

19. 1. Temp. $\frac{38,4}{37,4}$. 20. 1. Temp. $\frac{37,3}{37,8}$. Zweimal dünne Oeffnung $\frac{\text{D 300}}{\text{spec. Gew. 1075}}$. 22. 1. Temp. $\frac{37,5}{37,3}$ $\frac{\text{D 800}}{\text{spec. Gew. 1012}}$. 23. 1. Temperat. $\frac{37,4}{37,3}$ $\frac{\text{D 700}}{\text{spec. Gew. 1010}}$. 25. 1. $\frac{\text{D 1050}}{\text{spec. Gew. 1015}}$. 27. 1. $\frac{\text{D 1050}}{\text{spec. Gew. 1010.}}$ $1\frac{1}{2}$ p. m. Eiweiss im Urin. 29. 1. gestern Abend starkes Schwindelgefühl nach Codeinpillen. 30. 1. Punction mit schneidender Canüle unterhalb der 12. Costa am äusseren Rande des M. extens. dorsi comm. Bei der Aspiration nur etwas trübe blutgefärbte Flüssigkeit mit einzelnen grauen Flocken, die mikroskopisch untersucht rothe und weisse Blutkörper zeigen.

31. 1. Starke Blutreaction des Urins. 3. 2. $\frac{\text{D. 400}}{\text{spec. Gew. 1000}}$. Die Operation bestimmt, aber die Kranke stirbt am Morgen.

Den 4. 2. Section. Die linke Lunge dem Diaphragma adhärent. Die rechte Lunge dem Thorax adhärent. Der untere Lappen der rechten Lunge fibrinös belegt. Hypertrophia cordis et degen. adip. Keine Flüssigkeit im Peritoneum. Colon an beiden Seiten von darunter liegenden Geschwülsten

vorwärts geschoben, die sich als die cystisch degenerirten Nieren erweisen. Die rechte Niere ist dem Colon asc. und der Oberfläche des Hepars überaus stark adhärent, endlich ist die Vena cava mit der Oberfläche der Niere an einer Strecke von 10 cm unzertrennbar festgewachsen. Die rechte Niere ist 21 cm lang, 13 cm breit und 9 cm dick, während die entsprechenden Maasse der linken Niere 17, 11 und 5 sind. Pelvis sind normal, die meisten Calyces sind dadurch erweitert, dass cystisch veränderte Papillen dieselben dilatiren und ganz in die Pelvis hineinragen. Die Ausmündungsöffnung der weit überwiegenden Zahl der Papillen ist verstopft, nämlich an einigen Stellen durch fibrinöse Pfropfen, die leicht mittelst der Sonde entfernt werden, worauf sich eine reichliche MengeFlüssigkeit entleert, an anderen Stellen ist das Orificium durchaus unnachweisbar und die Papille muss mittelst einer Scheere geöffnet werden. — Beide Nieren zeigen sich nun durch und durch cystisch degenerirt, aus glattwandigen Höhlenzellen von der Grösse einer Erbse bis zur Grösse einer Wallnuss bestehend, die von einander getrennt sind durch schmale (1—5 mm dicke) Brücken aus bleichem ödematösem fischfleischähnlichem Gewebe bestehend, welches jedoch an manchen Stellen fibröse Festigkeit zeigt. Die meisten Cysten enthalten eine ganz klare hellgelbe Flüssigkeit und zeigen eine glatte Wand, die übrigen Cysten enthalten eine eiterartige Flüssigkeit. Die Wände sind mit weisslicher, theilweise körniger Masse belegt. Nirgends sieht man normales Nierengewebe.

Die Mikroskopie: An Schnitten die mit Vesuvin gefärbt, beobachtet man, dass das Gewebe zwischen den Cysten einige Urincanäle enthält, die stark geschlängelt und theilweise dilatirt sind. Es zeigen sich nur ganz einzelne Glomeruli. Diese Reste von Nierenparenchym sind in ein Gewebe gelagert, welches theilweise aus fibrösen Streifen, an einigen Orten mit Spindelzellen, an anderen Orten mit Rundzellenhaufen versetzt, besteht.

Die früher aus steril genommenem Urin gewonnene Agarcultur erweist sich als Staphylococci (albus).

Die Oberfläche des Hepar hat ein eigenthümliches Aussehen, indem eine grosse Menge von Cysten an der Oberfläche hervorragen. Dasselbe ist nicht vergrössert. An Schnitten beobachtet man, dass das Gewebe auch in der Tiefe mit kleinen und grösseren Cysten, bis zur Grösse einer Wallnuss versetzt ist, die glatte Wand und dünnen wässerigen Inhalt haben. Keine Cirrhose. Das Gewebe zwischen den Cysten scheint normal zu sein. Die Milz normal.

Nach pathologisch-anatomischer Betrachtung ist dieses ein höchst charakteristischer Fall einer doppelseitigen cystoiden Degeneration der Niere — ganz aus demselben Guss wie die in der Literatur mitgetheilten Fälle (Lejars,[1]) Laache[2],) Nauwerck und Hufschmid[3]), beide Nieren in colossale multiloculäre Cystome

[1]) Lejars, Du gros rein polykystique de l'adulte. Thèse de Paris. 1888.
[2]) Laache, 3 Tilfälde af Cystoiddegeneration. Klinisk Aarbog for Rigshospitalet 1889.
[3]) Nauwerck u. Hufschmid, Ziegler's Beiträge. Bd. XII. 93.

verwandelt, in denen sich makroskopisch kein gesundes Nierengewebe entdecken lässt und die räthselhafte, im höchsten Grade interessante gleichzeitige Cystenbildung in der Leber, die auch in einem Theil der in der Literatur veröffentlichten Fälle constatirt worden ist. Soll ich meine Meinung unter Bezugnahme auf diesen Fall über die Natur dieses Leidens aussprechen, würde ich unbedingt geneigt sein, dasselbe als bösartige Neubildung zu bezeichnen. Es spricht hierfür zu allererst die colossale Grösse der Geschwülste und das Alter der Kranken, welche beide der Virchow'schen Auffassung des Cystoms als Resultat einer intrauterin verlaufenen interstitiellen Nephritis ungünstig sind. Demnächst das Verhalten der Geschwulst den umgebenden, von ihr angegriffenen Organen gegenüber, insofern dieselbe unzertrennbar mit denselben verwachsen war (Hepar, Colon, Vena cava), in einer Weise nämlich, die nicht bei unschuldigen Geschwülsten angetroffen wird, endlich das Vorhandensein von Cysten in der Leber, die meiner Auffassung nach in natürlichster Weise als Metastasen zu betrachten wären, dagegen nicht als Bildungen gleicher Ordnung, weil die geringe Grösse und Zahl derselben darauf hinwies, dass sie von weit jüngerem Datum als die Nierengeschwülste waren.

Aber auch in klinischer Beziehung scheint mir dieser Fall besonders belehrend. Wenn man voraussetzen durfte, dass die eine Hämaturie, an der die Kranke schon 8 Jahre vor der Aufnahme gelitten hat, mit ihrem Nierenleiden zu verbinden wäre, so hat sie dieses Leiden wenigstens 8 Jahre gehabt, ohne dass irgend ein Symptom dasselbe ihr verrieth. Sie hat gearbeitet, 4 Kinder geboren und sich wohl befunden, bis sie bei einer Puerperalinfection gleichzeitig eine Suppuration in einzelnen der Nierencysten erhielt, um dann baldigst zum Exitus letalis hinabzugleiten. Wir sehen eine Kranke, bei der sich makroskopisch gar nicht, und mikroskopisch nur mit Mühe normale Nierensubstanz in den beiden Nieren nachweisen lässt und die noch 2 Tage vor dem Tode eine Diurese von ca. 1100 ccm Urin, also eine normale Menge abgiebt, ein in diagnostischer Beziehung im höchsten Grade verwirrender Umstand. Wir sehen endlich hier einen Fall, in dem wir in der Seite einen gewaltigen Nierentumor constatiren, ohne Ahnung, dass oben unterhalb des Gewölbes des Diaphragma linkerseits ein ähnlicher, beinahe ebenso colossaler, 17 cm langer Nierentumor sich birgt.

Dieses lehrt uns, in wie hohem Grade die Palpationsuntersuchung täuschen kann.

Ferner ist es belehrend, dass die explorative Punction in diesem Falle die Diagnose auf Abwege führte. Der Eitergehalt des Urins hatte eben den Gedanken hervorgerufen, dass die Geschwulst cystisch wäre, obgleich die Consistenz derselben und das cachectische Aussehen der Kranken einen festen bösartigen Tumor wahrscheinlich machte. Zweifelshalber wurde dann eine Punction mit Aspiration vorgenommen; es wurde aber nur sehr wenig Blut entleert, wodurch die Diagnose des festen Tumors bekräftigt wurde. Die Canüle ist offenbar in das interstitielle Geschwulstgewebe zwischen den Cysten hineingerathen. Es zeigt sich in dieser Weise, dass die Punction der nicht entblössten Niere ein nur wenig zuverlässiges diagnostisches Mittel ist und wenn man bedenkt, dass man, falls wirklich eine bösartige Neubildung vorhanden ist, das perirenale Gewebe beim Ausziehen der Canüle zu inficiren riskirt, so wäre diese Untersuchungsart unbedingt abzuweisen.

Haben wir aber denn gar kein diagnostisches Hülfsmittel zur Warnung in solchen Fällen? Ja, ganz sicher besitzen wir ein solches, bisher von den Chirurgen versäumtes und zu gering geschätztes Mittel, nämlich die quantitative Harnstoffbestimmung, welche heutigen Tags mittelst des Esbach'schen Ureometers eine schnell und leicht ausführbare klinische Untersuchung geworden ist. Die Harnstoffanalyse vermag freilich nicht immer einen bestimmten Nachweis darüber abzugeben, ob die zweite Niere gesund ist, oder nicht, aber in Fällen, in denen so wenig gesundes Nierengewebe zurückgeblieben ist, wie bei dem voll entwickelten multiloculären Cystom, da wird die Harnstoffausscheidung sehr herabgesetzt sein, und die geringe Menge des Harnstoffes wird uns anzeigen, dass im Organismus nur noch so wenig functionstüchtiges Nierengewebe zurück ist, dass eine Operation überhaupt ganz sinnlos ist, und das Entfernen der einen Niere und des in derselben restirenden Nierengewebes sicher den Becher zum Ueberfliessen bringt und die drohende Urämie veranlassen wird.

Soll die Harnstoffuntersuchung uns indess nicht irreführen, muss dieselbe mit grosser Vorsicht und möglichster Kritik benutzt werden. Nicht eine einzelne Untersuchung bloss darf die Grundlage eines entscheidenden Urtheils bilden, denn am einzelnen zufälligen Tage

kann die Harnstoffausscheidung sogar bei sehr gesunden Menschen eine nur sehr geringe sein. Stetige Beobachtung des Kranken ist nöthig, man muss sicher sein, dass die Quantität der von ihm genossenen Lebensmittel einigermassen normal ist und einige Zeit lang täglich ist eine Bestimmung derselben nothwendig. Findet man bei einer solchen Untersuchung, dass die Harnstoffmenge sehr stark herabgesetzt ist, z. B. auf den dritten Theil der normalen Menge s. auf 10 Grm. oder weniger in 24 Stunden, muss man unbedingt sich der Operation enthalten.

Von den besprochenen Schwierigkeiten abgesehen, welche die Bestimmung der Natur und Operabilität der Nierengeschwulst darbieten, ist oft bei den hier besprochenen Fällen, in welchen kein pathologisches Verhalten des Urins nachzuweisen war, die Entscheidung schwierig genug, ob die Geschwulst, welche wir fühlen, überhaupt der Niere zugehörig ist. Das typische Symptom: die Lage des Colons an der Vorderseite der Geschwulst, fehlt bisweilen bei colossalen Geschwülsten, bei denen die Geschwulstmassen in der Weise nach aussen hin emporschiessen, dass das Colon tief unten an der inneren Seite der Geschwulst seinen Platz erhält. Hier könnte dann die Rede sein von einer Verwechselung mit Geschwülsten der Gallenblase, der Leber oder der Darmwand. Aber hätten wir auch den typischen Darmton an der vorderen Seite des Tumors, ist es doch deshalb keine abgemachte Sache, dass es sich hier um eine Nierengeschwulst handelt, wir wissen ja nur, dass es sich dann um eine retroperitoneale Geschwulst handelt, vielleicht von dem perirenalen Bindegewebe, vielleicht von Fascien und Muskeln, vielleicht von der Niere selbst ausgehend.

Es giebt nur eine Methode, um einigermassen sicher alle diese Schwierigkeiten zu besiegen, nämlich die explorative Incision, und es ist deshalb unstatthaft, Kranken dieser Art das Entfernen des Tumors bestimmt zu versprechen; es lässt sich nur die explorative Operation mit eventuellem curativem Eingriff versprechen. Denn eigentlich gilt nur, dass man in diesen Fällen nie weiss, ob etwas auszurichten ist, bevor man die Geschwulst entblösst hat. Zeigt sich dann entweder, dass man ein Cystom vor sich hat, oder dass die Geschwülste bösartig sind oder an allen Orten mit ihrer Umgebung adhäriren, begnüge man sich mit dem explorativen Schnitt und schliesse wieder zu und überlasse dann den Kranken

seinem Schicksale. Denn ersteren Falls kann man recht sicher davon ausgehen, dass an der anderen Seite sich eine ähnliche Geschwulst befindet, letzteren Falls wird die Operation höchst gefährlich und ohne Nutzen sein.

2. Fälle mit Hämaturie und palpablem Tumor.

Man sollte nun glauben, dass das Symptom einer Hämaturie als Zugabe bei einem Kranken mit nachweisbar geschwollener Niere zur sicheren Diagnose verhelfen würde, und so stellen die Sache auch die sehr wenigen Verfasser (Guillet, le Dentu, Longstreet Taylor) dar, welche sich mehr eingehend mit der Diagnose der bösartigen Geschwülste beschäftigen, indem sie bei den Nierengeschwülsten die Hämaturie als ihnen wesentlich und beinahe pathognomisch schildern.

Dieses kann sich nun auch wohl so verhalten; wir treffen Fälle, bei denen eine starke renale Hämaturie so verstohlen, ohne Schmerzen und Uebelbefinden, so scheinbar unmotivirt, ohne vorhergehende Strapazen oder Traumen eintritt — im Gegentheil vielleicht während der Kranke bei Nacht ruhig im Schlaf liegt — dass die Aufmerksamkeit gleich in rechter Richtung geleitet wird. Und wir finden dann bei näherem Zusehen, dass der Kranke deutlich kachektisches Aussehen hat und eine palpable Geschwulst der einen oder anderen Niere darbietet — ja dann ist der Fall auch klar und unverkennbar genug.

Aber so stellt sich leider bei Weitem nicht in allen Fällen die Sache — vielleicht sogar in den wenigsten. Das Unglück will, dass das Krankheitsbild ganz dem typischen Bilde einer Nephrolithiasis gleichen kann, indem die Hämaturien nicht still und bescheiden, sondern von gewaltigen Schmerzen und Nierenkolik eingeleitet, begleitet oder unterbrochen sich einfinden, Anfälle, die durchaus denjenigen ähnlich sind, welche wir mit Unrecht gewoheitsgemäss als für Nephrolithiasis pathognomisch betrachten. Das Vorhandensein des Tumors hilft uns nichts, denn auch die Steinbildung in den Nieren kann ja eine mächtige Volumsteigerung bewirken und der Niere das Wesen einer grossen höckerigen Geschwulstmasse verleihen. Auch nicht die Untersuchung, ob der Kranke kachektisch oder nicht, vermag die Sache zu ent-

scheiden. Denn einerseits können Kranke jahrelang einen primären Nierenkrebs in sich tragen, ohne kachektisch zu werden, es beruhe Dieses nun darin, dass die Giftstoffe, welche die Kachexie bedingen, mit dem Urin weggeführt und in der Weise unschädlich werden, oder es sei in anderen Verhältnissen begründet; andererseits können die an Stein Leidenden, welche gewöhnlich oder stets starke Hämaturie haben, nach und nach ein äusserst kachektisches Aussehen bekommen.

Hier tritt noch hinzu, dass die übrigen Kennzeichen des Urins in höchst verwirrender Weise auf eine Nephrolithiasis hindeuten können. Der Befund grosser Mengen von Uraten, Harnsäurekrystallen und Oxalsäurekrystallen, ja der Abgang wirklicher Concremente können die Diagnose auf Nephrolithiasis bestärken — und gleichwohl haben wir es mit reinem und unvermischtem Nierenkrebs zu thun.

Ich glaube Dieses in recht schlagender Weise durch folgende 3 Fälle erläutern zu können, zu deren Beobachtung und Untersuchung ich als erster Assistent an der Abtheilung C des Frederich-Hospitales Gelegenheit gehabt habe.

3. Friederich Chr. O., 33 Jahre alt, unverheiratheter Commis. Aufnahme 4. 11. 89. Ausgeschrieben 8. 12. 89. Keine krankhafte Disposition in der Familie. Hat als Handelsreisender in Schweden Reichliches an Spirituosa geniessen müssen. Seine Krankheit begann vor 13 Monaten ohne ihm bekannte Ursache, indem er zum ersten Mal Blut im Urin in gleichmässiger Mischung beobachtete. Ab und zu häufiges Wasserlassen und allgemeines Uebelbefinden, aber keine Schmerzen in der Lendengegend oder beim Wasserlassen, bis vor 9 Monaten, als er plötzlich starke schneidende Schmerzen in der linken Nierengegend bekam und ca. 200 Cubikcentimeter dunklen klumpigen Blutes abgab. Später zwei ähnliche Anfälle, die zur Katheterisation nöthigten. Der Kranke wurde matt und müde, litt an zunehmender Kurzathmigkeit, an kurzem recht genirenden Husten mit geringem Expectorat. Er nahm stark an Gewicht ab. Wurde in ca. $^3/_4$ Jahren behandelt von einem Specialisten der Brustkrankheiten, welcher nach Aussage des Kranken die Krankheit desselben als Phthisis angab. Vor $1^1/_2$ Monaten wurde der Kranke in einer medicinischen Abtheilung aufgenommen, in der man Dämpfung der Lungenspitzen und eine leichte Mb. cordis annahm. Er gab auch hier hin und wieder Blut mit dem Urin ab, ein einzelnes Mal ebenfalls ein kleines Concrement, welches, wie sich ergab, aus kohlensaurem Kalk bestand. Es wurde dann unter der Narkose an der medicinischen Abtheilung eine Untersuchung mit folgendem Resultate vorgenommen: „Es findet sich nichts in Betreff chirurgischer Niere oder eines Tumors, kein Concrement in der Vesica.“ Der Kranke hat ein Blutgerinnsel ausgestossen, dass ganz die Form eines Abgusses von Pelvis und Calices hatte. Er wird dann auf

die chirurgische Abtheilung unter der Diagnose Nephrolithiasis verlegt. Bei der Aufnahme ist er mager, mit bleichen Lippen, von kachektischer Farbe. Die Ballotementsuntersuchung in der linken Nierengegend ergiebt deutlichen Anschlag fester Niere.

Bei Untersuchung des steril entnommenen Urins fand ich zahlreiche körnige Rundzellen, von denen einige von bedeutender Grösse und mit grossem Kern. Keine Krystalle, Cylinder oder Epithelzellen. Keine Tuberkelbacillen.

Der Kranke hatte stets Abends leichte febrile (38,6°—39°), aber normale Morgentemperatur. Bei wiederholten Untersuchungen wurde dann eine Vergrösserung der linken Niere gefühlt. Es wurde nun dem Kranken die Operation vorgeschlagen, indem ihm Calculus renis als das Wahrscheinlichste vorgestellt wurde, indem jedoch stark hervorgehoben, dass die Diagnose unsicher und vielleicht eine Nephrektomie nöthig sei.

Unter Chloroform-Aethernarkose wird vom Oberchirurgen Bloch am 10. 11. ein 8 und 10 Ctm. langer Schnitt einen Finger breit unterhalb der 12. Costa und mit derselben parallel gemacht. 6 Ligaturen. Das Fettgewebe um die Niere herum ist lose, folgt der Respiration, wird leicht von der Niere gelöst, die sehr bläulich aussieht. Man fühlt von aussen keinen Calculus, aber nur eine leicht höckerige Beschaffenheit. Hülfsschnitt nach unten von der Mitte des ersteren Schnittes. 2 Ligaturen. Die Niere, nach oben hin vergrössert, hat Adhärenzen an der Bindegewebskapsel. Es wird Punction an drei verschiedenen Stellen der Convexität der Niere gemacht, man fühlt aber mit der Nadel keinen Calculus. Das Lösen der Adhärenzen nach oben hin ist beschwerlich. Es glückt aber doch die Niere als Ganzes herauszuheben. Der Hilus wird vom Fett und dem Bindegewebe gereinigt. Der Stiel wird mit Catgut in zwei Theilen unterbunden. Die Nierenvene zeigt sich mit Sarkom thrombosirt, der angegriffene Theil wird entfernt. Was man vor der Operation gefühlt hat, ist nur der cyanotische untere vergrösserte Theil der Niere gewesen, nicht die eigentliche Neubildung. Man beobachtet am nachgelassenen Theil kein Sarkom. Die grosse Höhle wird mit Jodoformgaze tamponirt. Es werden einige Muskelsuturen angelegt, darauf Hautsuturen um den Jodoformgazetampon, im Ganzen 16 Carbolalkohol-Catgutsuturen. Steriler Gazeverband. Rückenlage. Rollkissen unter der Kniebeuge.

Die herausgehobene Niere wiegt 575 Gramm, ist 15 Ctm. lang, $7\frac{1}{2}$ Ctm. dick und 11 Ctm. breit. Die vorläufige Untersuchung zeigt nur die untere Hälfte der Niere von Neubildungen frei — die obere zeigt oberhalb der Schnittfläche prominirende weiche, hinfallende, bald ockergelbe markartige, bald fein marmorirte, bald bläulich-rothe Geschwulstmassen (die letzteren entsprechen frischen Blutaustretungen; an anderen Orten hinfallende Blutcoagula im Centrum, an einigen Stellen finden sich in diesen hohlen Räumen kleine Schalen von steiniger Masse, graugelb, an Grösse dem auf der medicinischen Abtheilung abgegangenen Concrement entsprechend.

Bei mikroskopischer Untersuchung der Geschwulst (mit Vesuvin und Hämatoxylin gefärbte Schnitte) ergiebt sich dieselbe als ein Rundzellensarkom

(Zellen, die den am 5. 11. im Urin beobachteten ähnlich sind). Grosse Partie der Geschwulst ist fettartiger und theilweise kalkartiger Degeneration unterworfen gewesen, indem sich grosse Anhäufungen amorpher kalkartiger Krystalle vorfinden.

Die Schnitte werden an der Grenze zwischen dem makroskopisch gegenseitig sehr gut abgegrenzten Geschwulst- und Nierengewebe genommen, aber unter dem Mikroskop ergiebt sich allmäliger Uebergang von einem zum anderen, indem Rundzellen-Haufen und Streifen sich zwischen die Nierenkanäle und Glomeruli hinein drängen. Das Sarkom scheint von der Nebenniere ausgegangen zu sein, welche auch sarkomartig degenerirt ist und fest mit der Niere verwachsen, deren Geschwulstgewebe direct in das der Nebenniere übergeht.

Der Verlauf vollständig reactionslos. Die Diurese war in den ersten 24 Stunden 765 Cubikcentimeter von spec. Gewicht 1030 (nur eine Andeutung von Blutreaction); in den nächsten 24 Stunden $\frac{\text{600 Cbctm.}}{\text{spec. Gew. 1077.}}$ (Der Urin ohne Eiweiss, schwache Blutreaction); in den darauf folgenden 24 Stunden $\frac{\text{1000 Cbctm.}}{\text{spec. Gew. 1010.}}$ (Der Urin hell, klar, normal.) Darauf hielt sich die Diurese um 1500 Cbctm. Den 30. 11. die Wunde geheilt. e. l. Den 7. 12. als geheilt entlassen. Nach der Entlassung gewann der Kranke bald sein gesundes Aussehen und seine Kräfte, sowie er seine frühere Beschäftigung wieder aufzunehmen vermochte. Ich sah ihn hin und wieder in den folgenden drei Jahren stets gesund, rührig und wohlvergnügt, und schon glaubte ich sicher ihn als geheilt betrachten zu können, bis er im Oktober 1892 zu mir kam, um mich wegen einer heftigen Ischias linkerseits zu consultiren. Gegen alle meine Erwartung sah ich gleich das Todesurtheil in seinem Angesicht verzeichnet, wie eingefallen die Züge jetzt und kachektisch die Hautfarbe war. Damals war noch keine deutliche Erhebung zu fühlen, aber im Laufe der nächsten 3 Wochen wurde ein Tumor in der linken Lumbalgegend palpabel; er wurde noch einmal in die Abtheilung C gelegt, in der der Oberchirurg Bloch den Versuch machte, den Tumor zu entfernen. Es zeigte sich Dies indess als ganz unmöglich. Die Sarkommassen hatten die Weichtheile infiltrirt und schon die Lumbalpartie der Wirbelsäule angegriffen. Er wurde den 12. December nach Haus entlassen, die Sarkommasse wuchs in die Wunde hinein. Es trat Paraplegie und Lungensarkomatose ein und erst nach schweren Leiden starb er den 30. Januar 1893.

Dieser Fall ist recht selten und schon dadurch lehrreich, dass nach vollen 3 Jahren ein locales Recidiv eintrat, welches in solcher Weise den von den meisten Verfassern gemachten Schluss umstösst, man habe, sobald die Kranken in 2 Jahren sich recidivfrei zeigen, dieselben als radical geheilt zu betrachten. Fragt man, von wo das Recidiv hier seinen Ausgang genommen, ist es schwierig, eine bestimmte Antwort hierauf zu geben, aber als das Wahrscheinlichste wäre an den Ureter und die in der Krankengeschichte besprochenen

Adhärenzen zu denken, die nach oben zwischen der Niere und der Bindegewebskapsel sich zeigten. Weniger wahrscheinlich ist es, dass das Recidiv von den Nierengefässen ausgegangen, da diese, wie ausdrücklich bemerkt, nach Aushebung der Niere mit grösster Sorgfalt besichtigt wurden, aber von allem Geschwulstgewebe frei gefunden wurden.

Auch hinsichtlich der Diagnose, welche Frage uns hier besonders beschäftigt, bietet dieser Fall grosses Interesse dar. Wieder haben wir hier einen Fall, in welchem die bösartige Neubildung in der Nebenniere begonnen und von hier zum oberen Pol der Niere verpflanzt worden ist, in dem die ganze obere Hälfte der Niere zu einer recht mächtigen Geschwulst verwandelt worden ist, ehe noch auch der geringste Nachweis durch Palpation sich ermöglicht hat. Und eben aus diesem Grunde ist dieser Fall lange Zeit hindurch verkannt worden, man hat Fühlbarkeit des Tumors als Bedingung einer Diagnose desselben verlangt und zwei verkehrte Diagnosen sind gestellt worden, die der Beobachtung recht werth sind. Der erste Arzt — ein tüchtiger Specialist der Brustkrankheiten — diagnosticirt Phthisis pulmonnum. Hierzu liess er sich sicherlich durch das geschwinde Abmagern des Kranken, in Verbindung mit dem Husten und der bedeutenden Kurzathmigkeit verleiten, welche sich beide wahrscheinlich in Folge des Druckes der Geschwulst auf das Diaphragma und dadurch wieder auf die linke Lunge entwickelten. Die Hämaturie hat dieser Arzt vielleicht als Symptom einer beginnenden Nierentuberculose aufgefasst, welche ja eben als Initialsymptom die Hämaturie zeigen kann. Indess der Mangel allen Expectorates und folglich auch des Nachweises von Tuberkelbacillen hätte wohl, wenn er überhaupt an die Möglichkeit einer Nierengeschwulst gedacht, die Diagnose auf den rechten Weg leiten sollen.

Weit leichter verständlich wäre dann doch die zweite Diagnose: Nephrolithiasis. Wir haben hier vor uns einen Kranken, dessen Krankheit mit einer Hämaturie, Lendenschmerzen und einzelnen inneren kolikartigen Anfällen beginnt, bei welchem die Hämaturie sich mehrere Male wiederholt, wo sich bei der Mikroskopie Harnsäurecrystalle und oxalsaurer Kalk finden lassen und wo die trügerische Art des Falles im Abgange eines Concrementes culminirt. Und doch waren hier, näher besehen, drei Momente, über welche

uns diesem Falle gegenüber Zweifel aufstiessen, und die in ähnlichem Falle mindestens mich für die Diagnose: bösartigen Tumors sicher machen würden. Dieses waren 1. der grosse Gewichtsverlust — in wenigen Monaten 19 Pfund — der in keinem Verhältnisse zur verhältnissmässig seltenen und sparsamen Hämaturie stand. 2. Der Nachweis des Bestandes des abgegangenen Concrementes aus kohlensaurem Kalk, welcher überaus selten als Bestandtheil von Nierenconcrementen sich zeigt, dagegen bei Kalk-Degeneration normalen und pathologischen Gewebes ein gewöhnlicher Befund ist. 3. Der Befund von abnormen Zellen im Urin, grossen Rundzellen, die sich nicht mit weissen Blutkörpern verwechseln liessen.

Jedoch noch weit schwieriger war eine Verwechslung mit der Nephrolithiasis in folgendem Falle zu vermeiden.

4. Abtheilung C des Friederichs-Hospitales. Laura Marie Elise S., 45 J. alt, Fräulein. Aufgenommen 31. 1. 90, † 7. 2. 90 nach 9 Tagen.

Nichts über Disposition von Steinleiden in der Familie ermittelt. 21 Jahre alt, zweimal Hämatemese und Cardialgie. Vor zwei Jahren chronischer Darmcatarrh mit Schmerzen und Diarrhoe. Vor ca. 3 Jahren merkte sie plötzlich heftige Schmerzen in der Lende und im Unterleibe und es trat Blut im Urine auf, der ebenfalls häufig gelassen wurde. Der erste Anfall dauerte 4 Wochen und von da an ähnliche Anfälle von der Dauer einiger Tage bis eines Monats mit freien Zwischenräumen gleicher Dauer. Die Schmerzen strahlten gegen die Symphyse hinab, indem sie sich auf die Blase hin fortsetzten; sind bald gewaltsam, so dass die Kranke nur unter Anstrengungen das Schreien verbeisst, bald mehr abwärts drückend. Die Schmerzen wurden durch Fahren nicht verstärkt, sondern nach Anstrengungen. In der ersteren Zeit waren dieselben am stärksten an ihrer linken, jetzt am schlimmsten an ihrer rechten Seite. Im Ganzen in den letzten Monaten sehr zugenommen. Das Uriniren ist häufig, ungefähr jede Stunde und mit starken Schmerzen bei der Urethra verbunden. Der Urin hat während der Anfälle und nach denselben Blut enthalten, dieses theils diffus gemischt, theils als Klumpen, theils als wurmartige Stränge. Periodisch ist sandkornartiger Gries, nie aber sind grössere Steine gefunden worden. Bisweilen kann der Urin ganz klar sein. Der letzte Anfall hat mehr als 3 Monate gedauert, in den zwei ersten zeigte sich nur wenig Blut, in dem letzten dagegen starke Blutung.

In der letzteren Zeit diffuse Schmerzen im Unterleib und der Lendengegend. Ist ziemlich entkräftet, wird mit Vichy-Wasser behandelt. Der erste Anfall trat vor 3 Jahren nach einem Spaziergang ein und war von Erbrechen begleitet. Die Kranke ist nicht mager, hat ein kräftiges Aussehen; zeigt jedoch Congestionen zum Gesicht. Der Puls 104. Bei bimanualer Untersuchung fühlt man am Platze der rechten Niere eine bedeutende Erhebung von abgerundeter Nierenform, nach vorne mit klarer Percussion; ähnliches lässt sich nicht an der linken Seite fühlen.

1. 2. Temp. $\frac{38,1}{37,8}$. $\frac{\text{D. } 1000}{\text{Spec. Gew. } 1017}$. Der Urin beinahe wie venöses Blut mit einem wurmartigen weichen Gerinnsel. — 4. 2. Bei Untersuchung mit Glascatheter werden keine Concremente fühlbar. Der Urin ist hierbei klar, ohne Blut. In dem gestern gelassenen blutgefärbten Urin findet sich ein 5 Ctm. langes Blutgerinnsel, welches ein Abguss eines Theiles des Nierenbeckens ist. Mikroskopischer Befund: grosse Mengen rother Blutkörper, weniger weisse, einzelne Nierenepithelzellen und Nierenepithelcylinder. Von Krystallen finden sich einzelne Bündel von Harnsäurekrystallen, übrigens grosse Mengen von amorphen Uraten. Keine Mikroben. — 5. 2. Sie giebt an, dass die linke Lendengegend ihr ebenso oft schmerzt wie die rechte. $\frac{\text{D. } 805}{\text{Spec. Gew. } 1022}$. — 6. 2. wurde vom Oberchirurgen Bloch unter Chloroformäthernarkose die Nephrectomie mittelst des Lumbalschrägschnittes vorgenommen. Die stark vergrösserte Niere ist in bedeutendem Grade nach oben adhärent, so dass man beim Lösungsversuche in das Nierengewebe hineingeräth, wodurch sehr bedeutende Hämorrhagie entsteht, so dass die Narkose, aus Furcht vor Collaps, unterbrochen werden muss. Nach 25 Minuten ist die Niere soweit herausgehoben, dass sich die Ligatur leicht um den Stiel legen lässt. Die Niere wird entfernt, aber kurz darauf gleitet die Ligatur ab und es beginnt heftige Blutung vom Stiele. Dieser wird jedoch sofort mit zwei Fingern ergriffen, worauf 2 lange Péans angelegt werden, die man liegen lässt. Nach einer Irrigation mit 3proc. Carbolwasser wird die Tamponade mit Jodoformgaze ausgeführt und hin und wieder werden ein paar Suturen angelegt, um die Hautränder um die Pincette zusammen zu halten. Verband mittelst hydrophiler und hydrophober Baumwolle. Die Kranke wird in Seitenlage gebracht.

Die entfernte Niere reichlich 20 Ctm. lang, 6—8 Ctm. breit, zeigt am Längenschnitt erweichtes Gewebe käsartiger Massen. In Pelvis und Calices ein ganz adhärentes fleischklumpenartiges Gerinnsel. Die Oberfläche hin und wieder stark höckerig. Die hervorspringenden Partien werden aus erweichtem Gewebe gebildet. Durchgeschnitten zeigt die Geschwulst eine Theilung in zwei Theile, einen oberen geringeren (circa $^1/_4$), der ganz die die Nebenniere kennzeichnende Form hat, aber circa 20 Mal so gross als die normale Nebenniere ist, einen grösseren unteren, der Niere entsprechenden Theil. Die zwei Theile hängen zusammen mittelst eines dicken centralen Stranges von Geschwulstgewebe, während sie in dem peripheren Theile nur mittelst losen Bindegewebes verbunden sind, indem die Nebenniere hier in gewöhnlicher Weise das obere Ende der Niere umfasst. Die Nebenniere und die oberen $^2/_3$ Theile der Nierengeschwulst bestehen ausschliesslich aus Geschwulstgewebe, nur im unteren einen Drittel der Nierengeschwulst ist noch eine Kapsel, scheinbar normalen Nierengewebes, um die Geschwulstmassen. Das Nierenbecken mit Geschwulstgewebe ganz ausgefüllt. Es ist dieses überall dunkelrothgelblich, mit weissen emolliirten Partien, hin und wieder cystische Hohlräume, die schwarzes Gerinnsel enthalten; keine verkalkte Partien oder andere Concremente. Das Leiden macht den Eindruck als in der Nebenniere primär entstanden.

Mikroskopie: Spindelzellensarkom. Anhäufungen grosser Rundzellen, hin und wieder. Auch sieht man hin und wieder noch Glomeruli, aber keine Harncanäle, jedoch den unteren normalen Theile der Niere ausgenommen.

7. 2. Temp. $\frac{38,7}{39,1}$. Erholte sich im Laufe einiger Stunden durch Weintoddy und Camphermixtur. Der Verband, stark blutig durchdrungen, wird unberührt gelassen. Uebelkeit. Aufstossen. Kein Abgang von Flatus. Der Puls frequent. Stimme und Aussehen natürlich.

8. 2. Temp. 39,4. Im Laufe des Tages befand sie sich unwohl, nicht selten Erbrechen, sie war jedoch nicht collabirt. — Am Abend plötzlich heftiges Erbrechen, welches in den Kehlkopf drang und sie innerhalb einer halben Minute erstickte.

Sectionsdiagnose: Ren. exstirp. dext. — Sarcomatosis pleurae et pulmonum. — Aspiratio contenti ventriculi in laryngem tracheamque; degeneratio adiposa cordis.

Auch dieser Fall scheint mir im höchsten Grade interessant und lehrreich, denn nicht nur haben wir hier alle der Nephrolithiasis angehörenden Symptome: Hämaturie, gewaltsame Nierenkolikanfälle, starken urathaltigen Urin mit Harnsäurekrystallen, Cylinder und Nierenepithelzellen, aber das Irreleitende im Bilde wird noch durch den vollständigen Mangel der Kachexie vervollständigt. Kein Abmagern, keine kachektische Hautfarbe — im Gegentheil, ein gesundes robustes Aussehen mit lebhafter röthlicher Gesichtsfarbe — und Dieses sogar, obgleich die Kranke an einer kolossalen Sarkomgeschwulst litt, die wenigstens drei Jahre in Entwickelung gewesen. Freilich war nie unzweifelhafter Abgang von Concrementen mit dem Urin beobachtet worden, aber in wie vielen Fällen wirklicher Nephrolithiasis fehlt nicht dieses Symptom? Es ist kaum zu viel gesagt, dass Nichts ausser der Explorativincision in diesem Falle die Diagnose klarzustellen vermochte.

5. Abtheilung C. des Fiederichs-Hospitals. Ane Kathrine N., mit einem Lehrer verheirathet. 42 Jahre alt. Aufnahme 20. 5. 92. † 27. 5. 92. — Disposition in der Familie zu Tuberculose. Eine Schwester eben an Cancer mammae operirt. Gesund als Kind, hat 2 Mal geboren, vor 14 und 12 Jahren. Febr. typh. vor 22 Jahren. Febr. rheum. vor 12 Jahren.

In den letzten 2 Jahren hin und wieder drückende Schmerzen in der rechten Lendengegend, besonders nach ihrer Arbeit sowie des Abends. Nie besonders heftig, verloren sich bei Bettlage. Der Urin stets normal, bis zum Dec. 1891, als sich plötzlich heftige Schmerzen über der rechten Lende einstellten, die auf die hintere Fläche des rechten Femur und in die Labia majora herabstrahlten. Einige Tage darauf starke Tenesmi vesicales und gleichzeitig so starke Hämaturie, dass die Kranke sehr entkräftet wurde.

In der ersten Nacht hatte sie 5—6 Schmerzanfälle, am folgenden Tage ebenso, darauf nahmen sie gleichmässig an Stärke ab. Keine Oedeme, kein Abgang von Stein oder Gries. Wurde damals mit Opium und Bettlage behandelt.

Nach diesem Male hatte sie beinahe jeden Tag und jede Nacht 1 bis 2 Schmerzanfälle gehabt, und der nächtliche Schlaf ist sehr schlecht gewesen. Sie hat nicht später Blut bemerkt, auch keinen Stein oder Gries im Urin. Nie Oedem. Die Urinmenge giebt sie als normal an. In den letzten drei Wochen haben die Schmerzen zugenommen. Sie ist matt und müde geworden, hat zu Bett gelegen. Der Appetit, der sonst immer gut gewesen ist, ist geringer geworden. Sie ist um einiges abgemagert.

Sie ist mager, etwas kachectisches Aussehen. Unter der rechten Rippencurvatur lässt sich ein Tumor fühlen, beginnend an der vorderen Axillarlinie. Unterhalb der Rippencurvatur betrifft er 4 Ctm. und er erstreckt sich längs dieser nach hinten in die Regio lumbalis. Die Oberfläche höckerig, von knorpelig-harter Consistenz, sehr schmerzhaft bei Druck. Er bewegt sich mit der Respiration. Ballottementsgefühl. Die Temp. 38,2.

Der Urin sauer, ohne Zucker oder Albumen. Der Urin wird steril entnommen und auf Agargelatine geimpft. Bei mikroskopischer Untersuchung findet man einzelne Plattenepithelzellen, einzelne weisse Blutkörper, zahlreiche Harnsäure- und Oxalsäurekrystalle. Ruhig stehend setzt der Urin hohen Bodensatz an Uraten ab.

Die Diurese ist sehr gering, von 200—600 Cbctm. in 24 Stunden. Die Schmerzen, beständig stark, müssen durch Morphin gestillt werden. Der Urin hat fortwährend starken Uratgehalt.

Als Diagnose wird „Nierenleiden" aufgestellt, ob Tumor oder Calculus ist unbestimmbar.

Den 27. 2. bei Chloroformäthernarkose wird gewöhnlicher Morris'scher schräger Lumbalschnitt ausgeführt. Man dringt schnell zur Niere vor, welche gleich den Eindruck einer sarkomatösen Degeneration macht. Man punctirt jedoch an zwei Stellen mittelst Dieulafoy's Troikart mit „vide préalable", es kommt aber keine Flüssigkeit, und die Nadel fühlt keine Concremente. Man legt jetzt einen senkrechten Hülfsschnitt längs dem Extensor dorsi communis an und beginnt vorsichtig mit dem Auslösen der Umgebungen. Der Tumor ist diesen adhärent durch scheinbar leicht lösliche Membranen und Stränge. Doch ist das Auslösen beschwerlich. Man geht behutsam zu Werke. Nach 17 Minuten gelingt es, den Tumor als Ganzes herauszuheben; es sind jedoch Kapseladhärenzen zurückgeblieben. Der Stiel wird unterbunden, da aber Geschwulstgewebe in demselben ist, wird er ferner noch behandelt, es tritt jedoch hierdurch eine starke venöse Blutung ein, weshalb hurtig Tamponade mit 4 Stücken Jodoformgaze gemacht wird. Es werden an oberflächlichen Arterien 5 Ligaturen angelegt, und nachdem jetzt 24 Minuten verlaufen, werden 2 tiefe, 9 oberflächliche Suturen angelegt. Der Blutverlust reichlich, aber doch nicht besonders gross.

Steriler Gazecarbolverband. Die Kranke war ziemlich von der Operation angegriffen. Excitantia.

Die herausgehobenen Geschwulstmassen wiegen 490 Gram. Die Niere ist 20 Ctm. lang, 10—12 Ctm. breit. Der Durchschnitt zeigt das Bild eines festen Sarkoms mit nur sehr wenigem restirendem Nierengewebe. An einzelnen Stellen knirscht das Geschwulstgewebe unter dem Messer, andere Stellen sind — nämlich auch die bei der Operation herausgehobenen — erweicht.

Die Kranke starb ganz still, 2 Stunden nach der Operation.

Die mikroskopische Untersuchung der Geschwulst (Gefrierschnitt mit Vesuvinfärbung) zeigte, dass es sich hier um ein Spindelzellensarkom mit einzelnen Rundzellenanhäufungen handelte.

Section: Linke Niere gross, 12 Ctm. lang, 6 Ctm. breit, 4 Ctm. dick. Die Corticalsubstanz schien ziemlich hypertrophirt. Uebrigens fand sich universale Sarkomatose. Im Omentum majus ein grosser Sarcomtumor, und über das ganze Peritoneum hin verbreitet viele kleinere; beide Ovarien degenerirt, auch im Uterus ein Knoten. Beide Pleurae sind ebenfalls mit kleinen Sarkomknoten übersäet.

Auch in diesem Falle war es nicht möglich, bevor die Explorativincision die Sache entschied, die rechte Diagnose zu stellen. Freilich leitete das etwas kachektische Aussehen den Gedanken auf die Möglichkeit einer bösartigen Neubildung hin, ich gestehe aber ein, dass ich meinerseits die feste Ueberzeugung hatte, es handele sich um einen grossen Calculus. Und eben weil die Geschwulst mir so hart vorkam, zweifelte ich eigentlich nicht, dass es sich um einen vom restirenden Nierengewebe ausgehenden, den Tumor ausmachenden Calculus handele. Und dieser Eindruck von der objectiven Untersuchung her schien mir in hohem Grade durch die Krankengeschichte bestätigt. Das erste Symptom der Krankheit war eine heftige Nierenkolik mit Hämaturie, und später bestand das einzige, dann aber auch täglich auftretende Symptom in so heftigen Schmerzanfällen in der betreffenden Nierengegend, wie wir sie nur gewöhnlich bei Steinleiden antreffen. Endlich redete der Reichthum des Urins an Harnsäurekrystallen und oxalsaurem Kalk der Diagnose auf Nephrolithiasis noch mehr das Wort — und doch gleichwohl handelte es sich allein um ein Nierensarkom.

Was diese Fälle uns lehren, ist Folgendes: dass wir Kranken gegenüber mit palpabler Vergrösserung der Niere, mögen sie auch ein noch so typisches Bild einer Nephrolithiasis darbieten, stets mit unserm Argwohn hinsichtlich der Möglichkeit einer bösartigen Neubildung auf unserem Posten sind. Wir dürfen selbstverständlich in dem Gedanken, dass es ohne Belang sei, ob ein Calculus einige Monate oder Jahre länger oder kürzer in der Niere

sitzt, mit der Vornahme einer explorativen Operation nicht zaudern, denn die Möglichkeit einer radikalen Entfernung einer bösartigen Geschwulst kann leicht durch solches Zaudern verloren gehen.

Sie lehren uns endlich, den Kranken sowie ihren Angehörigen gegenüber sehr vorsichtig in unseren Aussprüchen zu sein, sowohl hinsichtlich der Diagnose und Prognose, als hinsichtlich der Operation, wenn wir vor solchen Fällen stehen.

3. Fälle mit Hämaturie ohne palpable Nierengeschwulst.

Die dieser Gruppe angehörigen Fälle fordern ganz besonders unser Interesse heraus, weil sie einerseits der Diagnose überaus grosse Schwierigkeiten darbieten, während andererseits auch eben in diesen Fällen ein chirurgischer Eingriff Möglichkeiten einer radicalen Heilung darbietet. Es ist eben das Fehlen einer palpablen Geschwulst, welches der Diagnose Schwierigkeiten bereitet, aber dann ist auch im Fehlen der palpablen Geschwulst ausgedrückt, dass das Leiden in einem verhältnissmässig frühen Stadium sich befindet, vielleicht sogar in seinem Anfang, so dass es sich darum für die operative Heilung besonders günstig gestaltet.

Ich habe Gelegenheit zur Diagnosticirung und Behandlung zweier solcher Fälle gehabt, welche mir besonders belehrend vorkommen. Den einen, während ich im Sommer 1892 als Oberchirurg der Abtheilung C. während der Abwesenheit des Oberchirurgen Bloch fungirte, den zweiten in meiner privaten Wirksamkeit. Ich theile hier gleich die beiden betreffenden Krankengeschichten mit zur Grundlage der nachfolgenden Betrachtungen über diese Art von Fällen und namentlich zur Betrachtung über die Möglichkeit einer Diagnose in solchen Fällen.

6. Abtheilung C. des Friederichs-Hospitals. Fred. B., 65jähr. Wittwer. Aufnahme: 10. 7. 92. Entlassen: 11. 8. 92. Der Vaterbruder des Kranken hatte an Nierenstein gelitten. Sonst keine krankhafte Disposition in der Familie. Stets gesund bis vor $4\frac{1}{2}$ Jahren, wo er Hämaturie bekam mit nierenkolikartigen Schmerzen (1888). Er lag damals einige Tage in der Abtheilung B. Später hin und wieder Hämaturie und Schuss über den Lenden. Diese Anfälle haben sich mit verschiedenen Zwischenräumen von der Dauer eines halben Jahres bis zur Dauer von Monaten und Wochen eingefunden. In den Zwischenräumen vollständig gesund. Er hat nie Steine oder Gries im Wasser bemerkt. Er ist nicht mager geworden. Vor drei Wochen verschlimmerte sich sein Zustand bedeutend, indem die Tenesmi vesicales und die Schmerzen beim

Wasserlassen sehr heftig wurden. In mittelgutem Ernährungszustande. Die Hautfarbe vielleicht etwas kachektisch. Die Untersuchung des Unterleibes ergab nichts Abnormes. Prostata nur wenig vergrössert.

11. 7. Die Temp. $\frac{38,3}{38,2}$. $\frac{\text{D. } 1700}{\text{Spec. Gew. } 1020}$. Hat 1700 Cbctm. dunklen blutigen Urins gelassen, der eine Menge grauschwarzen Bodensatz enthielt. Die Thompson'sche Steinsonde wurde mit Leichtigkeit in die Blase eingeführt. Kein Concrement. Borwasserausspülung.

12. 7. Die Temp. $\frac{38,2}{37,8}$. Die Blasenirritation hat sich um Einiges verloren. Bei täglicher Behandlung mit Borwasserausspülungen verlieren sich die häufigen Tenesmi. Dagegen enthält der Urin fortwährend einen sehr eigenthümlichen dunkelgrauen Bodensatz von weichen Massen, die zerkrümeltem Käse ähnelten und dieses obgleich die Blase täglich reingespült wurde und sich nie frische Blutung zeigte. Die betreffenden Massen, von denen man deshalb annehmen musste, dass sie von dem einen oder beiden Ureteren kämen, zeigten bei mikroskopischer Untersuchung einen Bestand theils entfärbter rother Blutkörper, theils mehr oder weniger spindelförmiger Zellen und einiger stark fettigdegenerirter Rundzellen.

Obgleich die Palpation in den Nierengegenden nichts Abnormes zeigte, neigte ich doch zur Annahme eines bösartigen Nierentumors und begann deshalb den 17. Juli mit der Vornahme quantitativer Harnstoffbestimmung, wodurch die Diagnose: Nierenleiden, schnell bekräftigt wurde, da es, wie untenstehendes Schema angiebt, sich zeigte, dass die Harnstoffmenge sehr bedeutend herabgesetzt war.

Datum:	Diurese:	Harnstoffmenge: [1]) Grm. in 24 Stunden:
17. Juli	1520	13,23
18. „	1300	12,—
20. „	1600	16,—
22. „	2450	19,—
31. „	1200	8,—
4. Aug.	2200	8,—
5. „	3600	10,—
6. „	2800	10,—
7. „	2100	13,—
8. „	3300	11,—
9. „	2200	13,—

Obgleich die Ernährung des Kranken reichlich und seine Verdauung in Ordnung, fand man in dieser Weise die Harnstoffmenge ganz stabil auf circa ein Drittel der normalen herabgesetzt. Ich zog hieraus den Schluss, dass beide Nieren leidend seien, und gab deshalb die ursprünglich beabsichtigte explorative Lumbalincision auf. Der Kranke wurde auf Wunsch am 11. 8. 92. aus dem

[1]) Durch Esbach's Ureometer bestimmt.

Hospital entlassen und ich behandelte ihn dann in seinem Hause, wodurch ich die Gelegenheit bekam, die Richtigkeit meiner Diagnose constatiren zu können.

Den 10. 9. 92. constatirte ich zum ersten Male mit Sicherheit durch Palpation des Unterleibes einen Tumor in der rechten Nierengegend. Den 1. 10. fühlte ich einen ähnlichen in der linken Nierengegend und bei schnell fortschreitender Kachexie wuchsen diese Geschwülste in kurzer Zeit zu colossaler Grösse. Den 3. 11. wurde recht bedeutender Ascites constatirt.

Ich nahm wöchentlich Harnstoffbestimmungen vor. Trotz reichlicher Diurese von 1500—2500 Ccm. in 24 Stunden, hielt sich die ganze 24stündige Harnstoffmenge auf einem geringen Quantum von 6—8 Grm. Der Urin enthielt beständig einen Bodensatz von gleicher Art, wie oben beschrieben, und die mikroskopische Untersuchung wies jedesmal zahlreiche atypische Zellen, meist in Spindelform nach. — Den 1. 12. verfiel der Kranke in urämisches Coma, das sich bis zum Tode hielt, welcher am 4. 12. eintrat.

Vollständige Section wurde nicht erlaubt, aber partielle Section des Unterleibes zeigte, dass beide Nieren zu colossalen sarkomatösen Geschwülsten umgebildet, und dass der Ascites von einer Peritonealsarkomatose herrührte. Ich schnitt einen der Peritonealknoten heraus, der sich bei mikroskopischer Untersuchung als Spindelzellensarkom erwies.

7. Privatklinik. Aufnahme 26. 6. 93. Entlassung 3. 8. 93. J., 39jähr. Wagenfabrikant aus Veile, kam zu mir den 21. Juni 1893 nach Anweisung des Krankenhausarztes Schmidt. Völlig gesund, bis Pat. im Januar 1893 ohne vorhergehende Schmerzen sowie ohne vorhergehendes Uebelbefinden starke Hämaturie bekam. Der Urin war von Blut völlig dunkelgefärbt, welches theils in intimer Weise mit dem Urin vermischt war, theils lange wurmförmige Coagula bildete. Die Hämaturie hielt sich trotzdem, dass er zu Bette lag, mehrere Monate. Erst im Monat April stand der Kranke wieder auf. Auf einem Spaziergang am Schlusse des Monats April fühlte er plötzlich heftige Schmerzen in der rechten Nierenregion. Er musste zu Bette gehen. Der Anfall wich durch warme Umschläge. Später ab und zu Hämaturie, besonders nach Bewegungen, wie jetzt nach der Reise von Veile hierher mittelst der Eisenbahn. Bei der Untersuchung findet man den Kranken mager, die Hautfarbe schmutziggelbbraun, cachectisch, aber der Kranke und seine Angehörigen behaupten, dass er stets mager und bleich gewesen sei, ungefähr wie jetzt. Die Palpation des Unterleibes lässt sich leicht ausführen. In der linken Seite wird die Niere durchaus nicht gefühlt, dagegen lässt sich in der rechten Seite durch Ballottement die untere Spitze der rechten Niere herausfühlen. Keine Hervorwölbung oder Dämpfung in der Blasengegend. Die Thompson'sche Steinsonde wird eingeführt, es wird kein Calculus gemerkt. Die Blase von normaler Grösse, die Wände glatt; es tritt keine frische Blutung ein trotz recht kräftiger Berührung der Wände rundumher mit dem Sondenschnabel.

Der Urin sauer, gleichmässig blutgefärbt, braunroth ohne Gerinnsel. Ruhig stehend setzt derselbe einen feinen, recht hohenbraunrothen Bodensatz ab. Bei der ersten mikroskopischen Untersuchung erwies der Bodensatz wesentlich einen Bestand von rothen Blutkörpern, einzelnen weissen Blutkörpern,

einzelnen kleinen Epithelzellen; bei späterer Untersuchung des centrifugirten Urins wurden zugleich einzelne Spindelzellen gefunden. Zahlreiche spitze nadelförmige Crystalle (Harnsäure?). Die Diurese ca. 1500 cbcm. Bei Untersuchung mit Esbach's Ureometer täglich in 4 Tagen wurden 20g Harnstoff pro Liter gefunden, also ca. 30g Harnstoff in 24 Stunden. Der Kranke wird in die Privatklinik den 26. 6. 93 gelegt.

Den 27. 6. wird bei Aethernarcose Cystoskopie nach Ausspülung der Vesica und Einspritzung von 150 cbcm Borwasser gemacht, aber trotz mehrmaliger Versuche gelingt es nicht, zu constatiren, von welchem Ureter her das Blut kommt, indem die Flüssigkeit bald undurchsichtig wird, bevor sich die Uretermündungen fixiren lassen. Ich machte deshalb während derselben Narcose eine explorative Incision in der rechten Lumbalgegend (Schrägschnitt von 12 Ctm. Länge). Die Niere wurde gelöst und aus der Wunde herausgehoben. Pelvis und die ganze Niere wird gründlich palpirt, nirgends aber wird ein Concrement gefühlt. Die Niere scheint etwas vergrössert, hat aber ein natürliches Aussehen; jedoch findet sich nach unten hin eine nussgrosse Cyste mit klarer seröser Flüssigkeit. Die Cyste wird gespalten. Mit einer Dieulafoy'schen Punctionscanule werden an 5 Stellen Explorativpunctionen nach Steinen vorgenommen. nichts Abnormes wurde indess gefühlt. Die rechte Niere wird an ihren Platz zurückgebracht und die Lumbalwunde vollständig mit zwei Etagen von Catgutsuturen ohne Drainage vernäht. Die Wunde wird mit steriler Gaze bedeckt und der Kranke wird nun in rechte Seitenlage umgedreht, worauf eine 12 Ctm. lange Schrägincision in der linken Lumbalregion bis zur Fettkapsel der Niere gemacht wird. Die hineing eführte Hand constatirt nun, dass der untere Theil der Niere normale Lage und Form hat, wogegen der obere Theil sich als ein den Raum unter dem Diaphragma ausfüllender Tumor fühlen lässt. Es gelingt die Niere aus der Kapsel herauszulösen und dieselbe als Ganzes ausserhalb der Wundränder herauszuheben, und man sieht jetzt die ganze obere Hälfte der Niere als eine Umbildung zu höckeriger Geschwulstmasse, die durch die intacte Capsula propria gelblich hindurchscheint. Nachdem der Nierenstiel mit zwei Péans erfasst worden ist, wird die Niere entfernt. Der Ureter wird isolirt und 6 Ctm. des obersten Endes desselben werden entfernt. Als man zum Unterbinden der Gefässe einen Druck auf die Pincetten ausübt, gleitet die eine der Venen aus und es entsteht eine heftige venöse Blutung, deren Stillung ein paar Minuten in Anspruch nimmt. Um neue Blutung zu vermeiden, lässt man die Pincetten ruhig liegen, es wird um dieselben mit steriler Gaze tamponirt und die Wunde wird über denselben herum mit 2 Etagen von Catgutsuturen genäht. Verband auf beiden Seiten mit steriler Gaze und steril hydrophober Baumwolle.

Der Kranke etwas von der Operation angegriffen, die 5 Viertelstunden gedauert. Der Puls jedoch recht kräftig. Bei Durchschnitt der Niere ergiebt sich das obere Dritttheil derselben als gelbliche erweichte sarcomähnliche Geschwulstmasse, die bei mikroskopischer Untersuchung, die gütigst vom Herrn Prosector Borch vorgenommen wurde, das Bild eines von der Niere selbst ausgehenden Spindelzellensarcoms zeigte.

Die rechtseitige Wunde heilte ohne Reaction per primam. Auf der linken

Seite wurden am 20. 6. die Pincetten und der grösste Theil des Gazetampons entfernt.

In den ersten 24 Stunden nach der Operation liess der Kranke 375 cbcm klaren, leicht blutgefärbten Urins, in den nächsten 24 Stunden 975 cbm, in den dritten 1465, den vierten 1600, den fünften 1900, den sechsten 2600, den siebenten 2800, den achten 3000 cbcm, darauf nahm die Diurese nach und nach ab und hielt sich in der letzteren Zeit des Aufenthalts um 1200 herum. Am 30. 6. war die Harnstoffmenge in 24 Stunden 13 g, den 2. 7. 17 g. Bei Bettlage bekam der Kranke am 2. 7. Urinretention und musste einige Zeit lang katheterisirt werden, er bekam dadurch eine leichte Cystitis, die durch Injectionen von Lapislösung geheilt wurde. Er stand den 26. 7. auf und wurde den 3. Aug. im besten Wohlbefinden entlassen. Es war damals noch eine kleine oberflächlich granulirende Wunde an der Tamponadestelle zurückgeblieben, die bald nachher geheilt war. Der Kranke ist später gesund gewesen und hat sich besser als seit langer Zeit befunden, er geht nun ein und ein viertel Jahr nach der Operation seiner Beschäftigung als Karethmacher nach. Er hat sich mir den 15. September dieses Jahres präsentirt. Es war keine Spur von Recidiv zu entdecken, sein Aussehen merklich verbessert sowie das Körpergewicht vermehrt.

Beide oben mitgetheilten Fälle scheinen mir recht wohl geeignet, die Schwierigkeiten der Diagnose bei Fällen zu beleuchten, in denen sich noch kein palpabler Tumor constatiren lässt, wo aber vorhandene Hämaturie das Einzige ist, wodurch der Kranke sowohl als der Arzt auf das Vorhandensein der Krankheit aufmerksam wird.

Die erste und minder schwierige Frage, die der Arzt hier zu beantworten hat, wird ja dann diese sein: Ist die Hämaturie renalen oder vesicalen Ursprungs? Diese Frage wurde in unseren Fällen recht leicht beantwortet, theils nämlich wegen der Art der Hämaturie und der intimen Mischung des Blutes mit dem Urin, im letzteren Falle zugleich wegen des vollkommenen Mangels an Blasensymptomen, — theils deshalb, weil sogar kräftige Berührung der Blasenwand mittelst der Metallinstrumente keine frische Hämorrhagie hervorrief.

Die nächste Frage, nämlich von welcher Art das vorhandene Nierenleiden sein könne, war um Vieles schwieriger zu beantworten; in keinem der Fälle fand sich ausgesprochene oder unzweifelhafte Kachexie, andererseits zeigte sich kein die Lithiasis bestimmendes Symptom, denn es fehlten der Hämaturie in beiden Fällen die Kennzeichen, die in der Regel die Hämaturie bei Lithiasis auszeichnen. Dieselbe kam schleichend, war nicht durch heftige

Bewegungen hervorgerufen, ohne besondere Schmerzen, und es verlor sich dieselbe durch Ruhe und Bettlage. Es kann sich die Blutung bei der Lithiasis indess ebenfalls in dieser Weise verhalten, so dass wir auch hier keinen bestimmten Anhaltspunkt hätten. Was dagegen in diesen beiden Fällen dem Gedanken einer bösartigen Neubildung Nahrung gab, das war die genauere Untersuchung des Bodensatzes im Urin. Im ersteren Falle enthielt der Urin unabänderlich einen schon dem blossen Auge sich kennzeichnenden Bodensatz von käseartigen gelben und weissgrauen kleinen Partikeln und die mikroskopische Untersuchung zeigte, dass dieselben aus atypischen, theils spindelförmigen, theils runden, stark fettig degenerirten Zellen bestand, so dass gleich der Gedanke auf erweichte Geschwulstmassen sich hinlenkte. In dem letzteren Falle fand ich auf mikroskopischem Wege auch einzelne Spindelzellen, hier aber zugleich einige Crystalle, die wiederum der Diagnose auf Lithiasis das Wort redeten. Ziehen wir nun in Betracht, dass auch ebenfalls im Falle No. 2 der Befund atypischer Zellen im Urine den Gedanken auf bösartige Neubildung hinlenkte, möchte ich der Meinung sein, dass dazu grosse Veranlassung sei, auf das Suchen solcher Zellen im Urin bei Kranken mit Verdacht einer Nierengeschwulst besondere Aufmerksamkeit zu richten. Es ist dasselbe sicherlich eines der werthvollsten Hülfsmittel für die Diagnose.

Es kommt aber dann die Frage: Sitzt das Leiden, event. die Geschwulstbildung, in beiden Nieren oder nur in der einen und dann in welcher?

Manche haben zur Entscheidung dieser schwierigen Frage die grössten Erwartungen an die Cystoskopie geknüpft, als dasjenige Mittel, das in allen von Hämaturie begleiteten Fällen mit Sicherheit uns die Diagnose geben werde, indem dieselbe uns darüber Auskunft giebt, von welchem Ureter der blutige Urin herkommt. Indess ist man hier leider getäuscht worden.

Ist die Hämaturie sehr stark, wird man in den meisten Fällen zur Orientirung durchaus keine Zeit haben, indem zuvor die Flüssigkeit in der Blase durchaus unklar geworden ist, wie es beim letzteren Kranken der Fall war. In vielen Fällen, in denen die Hämaturie dann aber weniger reichlich ist, wird es sicherlich gelingen, die Beobachtung festzustellen, ob blutiger Urin von beiden Ureteren oder nur von dem einen kommt, — unglück-

licherweise aber erlaubt dann sogar eine solche wohlgelungene cystoskopische Untersuchung in keiner Weise bestimmte Schlüsse zu ziehen; und zwar aus 2 Gründen: 1. weil bösartige Geschwülste in der Niere oft gar keine Hämaturie verursachen; findet man deshalb Hämaturie z. B vom linken Ureter, ist deshalb durchaus nicht ausgeschlossen, dass sich ebenfalls eine bösartige Neubildung in der rechten Niere finde, 2. ist constatirt worden, dass bei bösartiger Degeneration der einen Niere ebensowohl von der gesunden Niere die Hämaturie kommen kann, — vielleicht in Folge der activen Hyperämie, welcher dieselbe während ihrer compensatorischen Hypertrophie unterworfen ist (Kühn). Hieraus folgt nun aber, dass, ob auch Hämaturie von beiden Ureteren stattfindet, sehr wohl die eine Niere gesund sein kann; auf der anderen Seite kann bei der Hämaturie von nur einem Ureter eben die diesem entsprechende Niere gesund, die andere Sitz der Geschwulst sein.

Es ist nun freilich keiner Weise meine Meinung, dass die Cystoskopie als für die Diagnose von Nierengeschwülsten werthlos zu bezeichnen ist. Nur Das möchte ich festhalten, dass in manchen Fällen dieselbe durchaus im Stiche lässt, und in den Fällen, in denen sie gelingt, nur Wahrscheinlichkeit, keine Sicherheit darbietet. Beobachtet man nur herausströmenden blutigen Urin aus beiden Ureteren, so kann man aus diesem Grunde gleichwohl nicht den Fall als absolut inoperabel abweisen; beobachtet man nur Hämaturie aus dem einen Ureter, muss man natürlich dem Winke folgen und eine Explorativ-Incision an der betreffenden Niere machen, — denn in der Regel trifft es natürlich zu, dass diese Niere der Sitz der Krankheit ist; wir müssen aber immer die Möglichkeit im Auge haben, dass wir eben diese Niere als gesunde antreffen können und müssen in diesem Falle darauf bedacht sein, auch auf die andere Seite hinüber zu gehen.

Es klebt noch eine andere Unvollkommenheit an der Cystoskopie. Sie giebt darüber keinen Aufschluss, ob die andere Niere im Stande ist, die Functionen zu übernehmen, falls wir die bösartig degenerirte Niere exstirpiren, namentlich, ob dieselbe nicht Sitz einer interstitiellen chronischen Nephritis ist, denn eine solche bietet ja hinsichtlich des Urins dem Cystoskope kein wahrnehmbares pathologisches Kennzeichen dar.

Wir haben indess hier ein Hülfsmittel, welches in gelungener

Weise die Cystoskopie supplirt und dessen Benützung wohl im Ganzen mindestens ebenso wichtig und nothwendig ist, nämlich die quantitative Harnstoffbestimmung. Der Nutzen und die Bedeutung derselben ist trefflich durch beide hier mitgetheilte Krankengeschichten erläutert. Es hielt mich nämlich im ersteren Falle (Krankengeschichte No. 6) die constant und in bedeutendem Maasse verringerte Harnstoffausscheidung von einer explorativen Operation ab, indem ich daraus den Schluss zog, dass entweder beide Nieren von bösartiger Neubildung ergriffen seien, oder auch in beiden Nieren ein diffuses Leiden sei, welches in jedem Falle einen Eingriff contraindicirte. Mein Raisonnement traf in diesem Falle auch zu. Es zeigte sich wirklich später, dass hier eine doppelseitige Geschwulst sei, und es war ja in dieser Weise gut, dass die Operation vermieden wurde. Ich stehe indess der Möglichkeit nicht blind gegenüber, dass berechtigte Einwendungen gegen dieses Raisonnement sich erheben lassen. Ich war damals sehr von den Entwickelungen Tuffier's[1]) über die Bedeutung der Harnstoffmenge beeinflusst und in dem Glauben befangen, dass eine Abnormität hinsichtlich der Harnstoffausscheidung nothwendigerweise das Functionsvermögen der Nieren abspiegele. Es ist ja indess jetzt hinlänglich bewiesen, dass auch andere Leiden, wie namentlich die diffusen Leberleiden, als Cirrhose und die bösartigen Neubildungen in intraperitonealen Organen im Stande sind, eine sehr bedeutende Verminderung der Harnstoffausscheidung zu veranlassen. Nichts destoweniger glaube ich, dass das Symptom für uns seine volle Bedeutung bewahrt; denn eben die Leiden anderer Organe, die eine bedeutende Verminderung der Harnstoffausscheidung bedingen, sind als Contraindicationen gegen einen so grossen Eingriff wie die Nephrectomie zu betrachten.

Umgekehrt fand ich dann im letzteren Falle, trotz recht unzweifelhafter Anzeichen, einer bösartigen Nierengeschwulst, eine vollkommen normale Harnstoffmenge, ca. 30 g in 24 Stunden. Ein solcher Befund hat unbedingt entscheidende Bedeutung für die Frage von der Zulässigkeit und der Rathsamkeit einer Operation. Daraus schloss ich nämlich, dass die andere Niere gesund und die

[1]) Tuffier, Etudes expérimentales sur la chirurgie du rein. 1889.

Secretion zu übernehmen im Stande sei, was sich denn auch deutlich bekräftigte.

Aber nun, welche der beiden Nieren angegriffen ist, darüber bringt uns selbstverständlich die Harnstoffuntersuchung keine Auskunft. Zur Lösung dieser Frage haben wir, wo uns die Palpation keine Auskunft giebt, in Wirklichkeit nur ein einziges sicheres Mittel, nämlich die directe Exploration der entblössten Niere. Es ist dann die Frage bloss, auf welchem Wege verschaffen wir uns nun Zutritt zur Niere? Auf extraperitonealem Wege mittelst der Lumbalincision, oder auf transperitonealem Wege mittelst der Laparotomie in der Linea media? Diese Frage ist noch unentschieden, indem sie als Rest der vor wenigen Jahren im Ganzen unentschiedenen Frage zurückgeblieben ist, ob eine Nierenoperation überhaupt auf extraperitonealem, oder intraperitonealem Wege vorzunehmen sei. Denn während die Lumbalincision kraft ihrer bewiesenermassen weit besseren Resultate unzweifelhaft den Sieg gewonnen hat und in denjenigen Fällen als die normale Methode zu betrachten ist, in denen wir eine sichere Diagnose haben und jedenfalls darin sicher sind, welche der beiden Nieren die leidende ist, so ist dagegen von vielen Chirurgen, mit Knowsley Thornton an ihrer Spitze, behauptet worden und wird noch stets behauptet, dass absolut die Laparotomie in den Fällen vorzuziehen sei, in denen man vom Vorhandensein eines chirurgischen Nierenleidens weiss oder auch berechtigterweise dasselbe vermuthet, man aber noch nicht weiss, welche der beiden Nieren dasselbe betrifft. Die Argumente dieser Verfasser sind beim ersten Anblick sehr bestechend. Sie behaupten nämlich, durch die mediane Laparotomie gelingt es uns, gleichzeitig den Zustand beider Nieren untersuchen zu können, durch die Lumbalincision dringen wir dagegen auf's Ungewisse vor, indem unsere Erfahrungen nur die eine der Nieren betreffen werden; sollte zufälligerweise dann diese auch die leidende sein, wäre Alles freilich gut, ist aber diejenige Niere, auf die wir unseren Schnitt richteten, gesund, stehen wir da in unserer Diagnose unsicher gemacht, ohne zu wissen, ob doch nicht die vermuthete Krankheit in der anderen Niere ihren Sitz habe, indem es scheint, dass man durchaus nicht an die Möglichkeit eines in einer einzigen Sitzung ausgeführten doppelten Lumbalschnittes gedacht hat.

Jedoch scheint mir eine nähere Ueberlegung der Sache gleichwohl der transperitonealen Operation ungünstig zu sein. Denn freilich können wir durch diesen einen Schnitt beide Nieren zum Gegenstande unserer Untersuchung machen — dann aber welcher Untersuchung? Nur der Palpation der vorderen Fläche der Niere; und es ist diese Palpation bei Weitem nicht eine directe, denn nicht nur liegt das Peritoneum und theilweise das Kolon — aber noch bei Weitem unglücklicher das Fett und die Bindegewebskapsel der Niere, zwischen dieser und dem explorirenden Finger. Würde man wohl auf diesem Wege mit Sicherheit eine beginnende bösartige Degeneration des oberen Pols oder der hinteren Fläche der Niere constatiren können? Man vergleiche nun damit, was sich uns bei dem lumbalen Explorationsschnitt darbietet. Hier lösen wir die Niere aus ihrer Fett- und Bindegewebskapsel aus, wir heben das Organ als Ganzes ausserhalb der Wunde heraus und haben sodann die Niere direct zwischen unseren Fingern und gerade vor unseren Augen. Und ich möchte glauben, dass wo es um eine bösartige Neubildung fortgeschrittenen Stadiums sich handelt, die Inspection doch wohl von grösserer Bedeutung sei als die Palpation; denn die Oberfläche der Niere kann vollständig glatt und die Vermehrung des Volums noch so klein sein, dass zum Fällen eines Urtheiles eine Palpation nicht hinreicht. Es wird dann der oft überaus scharf bezeichnete Unterschied der Farbe des gelblich degenerirten und des rothblau gesunden Nierengewebes, wie sie durch die feine Membrana propria hindurchscheint, die Sache entscheiden können — wenn, wie im letzteren Falle, der corticale Theil der Niere angegriffen ist. Zweifeln wir, ob Calculus oder Abscess vorliegt, werden Punktionen mit dem Dieulafoy'schen Trocart unseren Zweifel heben. Sollte es sich endlich um die selteneren Fälle, um eine beginnende central gelegene Geschwulst oder die infiltrirenden Krebsformen handeln, in denen die Niere ihre normale Form, Farbe und Grösse behält, so haben wir dann noch die Incision mit eventueller Resection eines Stückes des Nierengewebes (Bloch[1]) zur Untersuchung.

Möchte nun die Antwort der Vorkämpfer der Laparotomie hierauf die sein: Ja freilich verhält es sich so in Fällen, in denen

[1]) Hospitalstidende 1891. No. 13.

man eben die kranke Niere trifft; findet man aber, dass die Niere, zu der man sich hineingeschnitten hat, gesund ist, was dann? Ja hierauf möchte ich dann die Antwort geben: Um so vieles besser! dann wissen wir, dass der Kranke zum Leben doch immer noch eine gesunde Niere hat, und müssen dann gleich zur zweiten Niere übergehen, die wir, falls wir sie als Sitz einer bösartigen Geschwulstbildung finden, mit um so grösserer Gemüthsruhe dann exstirpiren dürfen, da wir die andere ja als gesund kennen. Dass diese doppelte Lumbalincision mit Heraushebung und Untersuchung der einen Niere sowie nachfolgender Exstirpation der zweiten ohne Nachtheil des Kranken sich ausführen lässt, dafür giebt dann der von mir operirte Fall den, wie es scheint, noch alleinstehenden Beweis ab. Obgleich die gesunde Niere an fünf verschiedenen Stellen punctirt sowie genau durchsucht wurde, wo noch daneben eine Cyste gespalten wurde, fungirte dieselbe schon in den ersten 24 Stunden untadelhaft. Wenn noch diese doppelseitige Incision aber, wie es scheint, in keiner einzelnen Sitzung ausgeführt worden ist, liegt Dies vielleicht in der Furcht vor Herabsetzung des Functionsvermögens nach den Manipulationen mit der gesunden Niere und man könnte noch die Frage stellen, warum ich doch nicht lieber die Operation in 2 Sitzungen vornahm, so dass der Kranke an der rechtsseitigen Wunde geheilt und seine Niere nach der Manipulation in Ruhe gehalten wurde, bevor ich die Exstirpation der anderen Niere vornahm. Hierauf gebe ich die Antwort, dass meiner Meinung nach eine Narkose bei solchen von Blutverlust und Kachexie geschwächten Kranken in besonderem Grade ernster und gefährlicher Art ist — man müsste mindestens dann einen Monat lang noch warten, es würde sich aber dann der Zustand des Kranken noch weiter durch die stetige Hämaturie und die Furcht vor der nächsten Operation verschlimmert haben; vor Allem könnten aber in dieser Zeit Metastasen hervortreten oder die Geschwulst könnte sich in der Weise ausbreiten, dass jede Aussicht einer radicalen Heilung verscherzt worden wäre.

Welche Gefahren aber auch eine solche doppelseitige Lumbaloperation in sich berge, so scheint mir doch ausser allem Zweifel, dass dieselbe neben der Laparotomie mit zeitweiligem Herausheben der Gedärme und den daraus resultirenden Aussichten eines Ileus oder einer Peritonitis als ein verhältnissmässig ungefährlicher

Eingriff zu betrachten und deshalb unter allen Umständen diesem vorzuziehen sei.

Wir werden es nun zuletzt versuchen, kurz die Belehrung zu resumiren, welche wir hinsichtlich der Behandlung und Diagnose aus den mitgetheilten Fällen zu ziehen vermögen.

Die Resultate der operativ behandelten 5 Fälle bekräftigen durchaus die aus der Betrachtung der in der Literatur vorliegenden grösseren Reihen von Fällen uns aufgedrungene Auffassung: dass nämlich diejenigen Fälle, in denen das Vorhandensein eines grossen palpablen Tumors uns die Diagnose leicht macht, in der Regel der Operation nicht werth sind: theils ist die Operation dann an sich überaus gefährlich, theils verhindern die ausgebreiteten Adhärenzen jede wirklich radicale Entfernung des Tumors. In den 2 Fällen, in denen die Operation — jedenfalls für längere Zeit — den Kranken ihre Gesundheit zurückgab, war von keiner Palpation des eigentlichen Tumors die Rede, in dem einen Falle (No. 3) liess der untere gesunde Pol der Niere sich eben fühlen, im zweiten Falle (No. 7) liess sich die Niere durchaus nicht fühlen. In beiden Fällen konnte man als gesammelte Masse die Niere herausheben und entfernen.

Der Fall (No. 3), in welchem nach 3 Jahren ein locales Recidiv eintrat, zeigt uns, dass sogar das Herausheben der Niere als Ganzes nicht immer gegen ein locales Recidiv sichert, und fragen wir, woher in solchem Falle das Recidiv vermuthlich seinen Ausgangspunkt nimmt, so fällt der Verdacht ganz natürlich auf den Stiel, auf die Vasa und auf den Ureter. In unserem Falle wurde nach geschehener Unterbindung und Heraushebung der Niere noch Geschwulstgewebe in der Vene beobachtet, es wurde deshalb secundär noch ein Stück auch dieser entfernt. Vielleicht aber sind Geschwulstkeime zurückgeblieben, die sich makroskopisch nicht erkennen liessen, jedenfalls giebt uns dieser Fall die Mahnung, stets die Vasa so nahe der Vena cava und Aorta wie möglich zu unterbinden. Aber noch weit gefährlicher als Quelle des Recidivs scheint mir der Ureter zu sein, denn in den allermeisten Fällen lässt sich mit Sicherheit annehmen, dass derselbe in seinem Lumen Geschwulstkeime enthält, sogar wenn sich in seiner Wandung oder in seinem Lumen durchaus kein

Geschwulstgewebe makroskopisch erkennen lässt, indem von der kranken Niere der Urin und mit diesem Geschwulstkeime durch denselben strömen. Sollte ich andere solche Fälle zu operiren bekommen, bin ich darauf bedacht, dem Ureter deshalb eine ganz besondere Aufmerksamkeit zu schenken. Mittelst einer seidenen Ligatur, bevor ich die Verbindung mit der Niere abschneide, sichere ich mich gegen das Fortschlüpfen des Ureters und darauf löse ich das obere Drittheil des Ureters ab und ziehe ihn in die Wunde heraus, um nach sorgsamer Durchspülung zum Herabtreiben die möglichen Keime in die Blase das Ureterende in der Wunde zu fixiren. Sollte dann gleichwohl sich ein Recidiv vom Ureterende zeigen, wird solches gleich bemerkt werden, und es wird dann leicht möglich sein, dessen Herr zu werden, während ein sich versteckt im versenkten Ureter entwickelndes Recidiv eine solche Ausbreitung in den tieferen Theilen vor der Entdeckung wird gewonnen haben, dass durch einen Eingriff nichts zu erreichen sein wird. Ob sich dieser Gedanke verwirklichen lässt, muss die Zukunft entscheiden, ich gebe aber meinen Collegen anheim, ob derselbe in kommenden Fällen eines Versuches werth ist.

Uebrigens lässt sich über die Technik bei der Operation wohl kaum Anderes sagen, als dass die Heraushebung der Niere durch einen grossen Lumbalschnitt geschehen muss — so gross, dass derselbe die Niere als Ganzes hindurchpassiren lässt, sowie dass das Ablösen der Niere von umgebenden Geweben mit grösster Sorgfalt auszuführen sei, damit ein Zerbersten der Membrana propria der Niere nicht dem Geschwulstgewebe erlaube, in die Wunde hinauszudringen.

Dass die Operation stets, sogar in Fällen, in denen die bösartige Neubildung noch auf ein kleines Gebiet der Niere beschränkt ist, als Nephrectomie auszuführen sei, darüber darf wohl kein Zweifel mehr herrschen. Freilich schlug Czerny im Jahre 1887 vor, in solchen Fällen sich mit einer Resection der kranken Partie zu begnügen, nämlich, indem er sich auf einen von ihm in dieser Weise operirten Fall stützte. Wie es indess in einer Abhandlung von Herczel[1]) nachgewiesen ist, zeigte sich in diesem Falle ein Recidiv, weshalb auch später die Nephrectomie vorgenommen werden

[1]) Herczel, Ueber Nierenexstirpation. Bruns' Beiträge zur klinischen Chirurgie. 1890. S. 483.

musste, und nach den jetzt vorliegenden Erfahrungen würde ein solches Experiment kaum zulässig sein — es ist eine Heilung mit Verlust der ganzen Niere schon allen Dankes werth.

Die Betrachtung der hier vorliegenden Fälle bekräftigt sodann in hohem Grade die mehr und mehr durchdringende Auffassung, dass hinsichtlich der Aussicht der Chirurgie auf Erfolg bei bösartiger Nierengeschwulst die Diagnose künftig in einem weit früheren Stadium der Krankheit zu stellen sei, als in den meisten bisher veröffentlichten Fällen geschehen. Und hierin bin ich völlig mit Wagner[1]) und Rosenstein[2]) einig, welche Dies in ihren vor Kurzem erschienenen Lehrbüchern stark betonen. Was sodann aber die Frage betrifft, wo der Weg zu einer solchen frühen Diagnose führt, bin ich freilich mit diesen Verfassern durchaus uneins, welche Beide, gestützt auf einen Fall, in welchem Israel durch Palpation ein kaum kirschgrosses Sarkom in einer Niere nachzuweisen vermochte, in einer verbesserten Palpationstechnik das Heil finden wollen. Ich glaube aber, dass aus verschiedenen Gründen es ein Missgriff sei, seine Hoffnung auf die Palpationsuntersuchung zu bauen. Denn erstens — von wem hängt es ab, ob ein Nierentumor der Operation sich zu rechter Zeit darbietet. Selbstverständlich hängt Dies von den practicirenden Aerzten aus Stadt und Land ab, es wird aber doch wohl keiner von den practicirenden Aerzten im Allgemeinen verlangen, oder es als möglich ansehen, dass dieselben in der Nierenpalpation perfectionirt wären — da diese doch die vielleicht schwierigste aller speciellen Untersuchungsmethoden ist. Aber hier kommt noch hinzu, dass vielleicht als reiner Ausnahmefall es zu betrachten sei, ob sogar ein bösartiger Nierentumor auf einigermassen frühem Stadium dem geübtesten Untersucher palpabel sei. In einer grossen Menge von Fällen nimmt ja die Geschwulstbildung ihren Ausgang vom oberen Pole der Niere und unsere Krankengeschichten haben hinlänglich bewiesen, dass sogar colossale Geschwülste sich entwickeln und nach oben hin in die subdiaphragmatische Gegend sich ausbreiten können, ohne dass die Niere, um gar nicht von der Geschwulst zu reden, palpabel werde.

---

[1]) Wagner, Abriss der Nierenchirurgie. 1893. S. 93.

[2]) Rosenstein, Die Pathologie und Therapie der Nierenkrankheiten 4. Aufl. 1894. S. 581.

Daher kommt es mir bei Weitem richtiger vor, sehr dringend darauf die Aufmerksamkeit hinzuleiten, dass man den schon begründeten Verdacht eines Nierentumors durch negatives Palpationsergebniss nie entwaffnen möge; denn wartet man den Augenblick ab, in dem eine unzweifelhaft palpable Geschwulst vorhanden ist, wird sehr oft der einer radicalen Heilung günstige Augenblick verpasst sein.

Dagegen glaube ich, dass sehr viel gewonnen ist, falls nur stets die Aerzte künftig bei jeder renalen Hämaturie, deren Ursache nicht in der Form eines Trauma, einer hämorrhagischen Diathese oder einer offenbaren arthritischen Disposition klar vor Augen liegt, gleich die Möglichkeit einer bösartigen Nierengeschwulst in Gedanken haben. Es ist von grösster Wichtigkeit, dass man in solchen unsicheren Fällen nicht die vielleicht kostbare Zeit verliere und es bei einer symptomatischen Behandlung beruhen lasse, sondern baldigst mit allen vorhandenen Mitteln zur Erkennung der Ursache der Blutung gelange.

Die Mittel, die wir dann zu einer frühen Diagnose besitzen, wie solche meiner Meinung nach nur in Fällen möglich ist, die mit Hämaturie und Schmerzen auftreten, sind: 1. sorgfältige Untersuchung der anamnestischen Verhältnisse; 2. genaue und wiederholte mikroskopische Untersuchung des steril aufgefangenen und centrifugirten Urins; 3. Palpation bei Narkose; 4. Cystoscopie und 5. directe Nieren-Exploration mittelst einfacher oder doppelseitiger Lumbalincision. Unter diesen Mitteln glaube ich dann aber bestimmt, den beiden ersteren und dem letzten die bei Weitem grösste Bedeutung beilegen zu müssen.

Um was es sich nun in diesem frühen Standpunkte handelt: Erstens ist es das Ausschliessen anderer Leiden, die mit ähnlichen Symptomen anfangen können, wesentlich also der Tuberculose und der Nephrolithiasis, und demnächst das Herausfinden, welche der Nieren die angegriffene sei.

1. Dass eine sorgsam erforschte Anamnese von grösster Bedeutung ist, ergiebt sich von selbst: Ein Nierenbluten bei einem Phthisiker oder bei einem von anderen tuberculösen Affectionen heimgesuchten Kranken indicirt eine beginnende Nierentuberculose, wie ganz natürlich arthritische Familiendisposition, früherer Abgang von typischen Nierenconcrementen dagegen eine Nephrolithiasis als

überwiegend wahrscheinliche Ursache der Blutung ergeben. Finden sich keine krankhaften Familiendispositionen, wird dagegen die Vermuthung eines bösartigen Tumors verstärkt; andererseits kann selbstverständlich ein bösartiger Tumor sehr wohl bei einem für ein tuberculöses und arthritisches Leiden disponirten Individuum (s. Krankengesch. No. 6) auftreten.

2. Die mikroskopische Untersuchung des Urins kann dann theils indirect, theils direct zur Diagnose führen. Auf indirectem Wege durch negatives Ergebniss unseres Suchens nach Tuberkelbacillen und den bei der Nephrolithiasis gewöhnlich in grösserer Menge vorkommenden Crystallen, auf directem Wege, wenn es gelingt, Geschwulstelemente im Urine nachzuweisen. Dass der Nachweis solcher in dreien meiner Fälle geglückt ist und dieser die Diagnose in richtiger Richtung geleitet hat, führt mich dahin, auch dem Suchen nach solchen Elementen sehr grosse Bedeutung beizulegen, ob freilich der einzige Verfasser, der, soweit mir bekannt, die Möglichkeit eines solchen Befundes und seine Bedeutung für die Diagnose bespricht, Rosenstein[1]) nämlich, nicht zu viel davon erwarten will, indem er sagt: „Formelemente, welche mit dem Harn entleert auf die Art der Geschwulst hinwiesen, sind zwar äusserst selten, aber sicher beobachtet.“ Nun könnte es jedoch aber sein, dass der seltene Fund solcher Geschwulstelemente im Urin einfach darin liegt, dass man so selten nach ihnen gesucht hat. Unzweifelhaft wird dann auch geschärfte Aufmerksamkeit auf diesen Punkt der Untersuchung, namentlich jetzt, da die Centrifugirung des Urins die zerstreuten Formelemente in Haufen zusammentreibt und dadurch in hohem Grade den Nachweis erleichtert, zu der Erkenntniss führen, dass solche Elemente sich recht häufig im Urin finden werden — jedenfalls doch bei den mit Hämaturie auftretenden Nierengeschwülsten. Denn kaum wäre anzunehmen, dass die Blutung von einer solchen Geschwulst nicht Elemente derselben mit sich fortreissen werde. Vielleicht ist es aber bei Carcinomen sehr schwer zu entscheiden, ob die epithelialen Zellen von einer Geschwulst oder den Schleimhäuten der Harnkanäle herrühren, jedoch in Betreff der wohl sehr häufigen Sarkome — na-

[1]) Rosenstein, l. c.

mentlich der spindelzelligen und grosszelligen Sarkome im Ganzen — wird oft die Diagnose leicht sein.

3. Die Palpation dagegen erhält bei früher Diagnose keine grössere Bedeutung, diejenigen recht seltenen Fälle ausgenommen, in denen die Geschwulst ihren Ausgang vom unteren Pole der Niere nimmt. Mein Fall (No. 7) zeigt, in welchem Grade die Palpation irreführen kann: hier vermochte ich nämlich den unteren Theil der gesunden rechten Niere zu fühlen — wahrscheinlich weil dieselbe compensatorisch vergrössert war, aber nichts fühlte ich von der linken Niere, in deren oberem Theile das recht grosse Sarkom seinen Sitz hatte. Könnte man deshalb sogar in Fällen, wo andere Symptome eine Neubildung in der einen der Niere vermuthen lassen, den unteren Theil der linken oder rechten Niere fühlen, möchte man gleichwohl nicht allzu sehr dessen gewiss sein, dass auch eben diese Niere der Sitz des Leidens sei.

4. Auch die Bedeutung der Cystoscopie ist recht beschränkt. Dieselbe findet nur Anwendung in Fällen, in denen eine Hämaturie vorhanden ist. Wenn dann die Hämaturie nicht so stark ist, dass die Flüssigkeit in der Blase undurchsichtig wird, bevor es möglich ist, die Uretermündungen zu fixiren, liefert die Cystoscopie den Nachweis, ob die Hämaturie doppelseitig oder einseitig ist, und in diesem Falle wird uns nur bekannt, von welcher der Nieren das Blut herrühre. Absoluten Werth hat jedoch selbst diese Kenntniss nicht, denn 1. kann die Hämaturie bei einer doppelseitigen bösartigen Geschwulst sehr wohl bei der einen Niere fehlen und 2. kann sogar bei einseitiger Geschwulstbildung Hämaturie von der gesunden hypertrophischen Niere ausgehen, ohne dass sich Hämaturie von der kranken zeigt. Fehlen uns aber alle sonstigen Anhaltspunkte zur Bestimmung der Niere, auf die unser Eingriff zu richten ist, kann man natürlicherweise nicht anders als denjenigen Winken folgen, welche durch einseitige Hämaturie gegeben sind, jedenfalls in der Regel geht man dann richtig.

5. Unsere letzte Zuflucht aber und auch unser einzig sicheres Mittel einer frühen Diagnose ist die directe Exploration der mittelst eines Lumbalschnittes entblössten Niere, wie dieselbe oben im Falle No. 7 beschrieben. Da dieser Eingriff, wenn er mit Bedacht und bei strenger Aseptik ausgeführt wird, als nahezu ungefährlich zu betrachten, ist derselbe sicherlich in allen solchen Fällen anzuwenden,

wo wir nur den Verdacht haben, es sei die Entwickelung einer bösartigen Neubildung in der Niere im Begriff. Geben dann die Palpation, die Cystoscopie oder auch Schmerzen besondere Anweisung auf die eine der beiden Nieren, so dringt man natürlich an dieser Seite ein, ist dagegen gar kein Anhaltspunkt für das richtige Treffen der angegriffenen Niere, so ist auf's Geradewohl einzudringen, denn es scheinen, falls man sich nach den grösseren Statistiken richtet, die bösartigen Geschwülste ungefähr ebenso häufig in der rechten wie in der linken Niere aufzutreten. Sollte es sich dann auch zeigen, dass die in der Weise für den Eingriff gewählte Niere gesund ist, so ist dies kein Unglück, man legt dieselbe nur vorsichtig auf ihren Platz zurück und greift gleich, oder, wenn man es vorzieht, nach einiger Zeit auf die andere Seite hinüber. Warum ich es meinerseits vorziehe, die beiderseitige Operation in derselben Sitzung vorzunehmen, ist oben entwickelt.

Und so bin ich denn des Glaubens, wenn man nur bei jeder renalen Hämaturie, deren Ursache nicht ganz offenbar ist, die Möglichkeit bösartigen Nierentumors vor Augen hält und zu guter Zeit alle Kraft darauf einsetzt, die Ursache der Hämaturie an den Tag zu bringen, dass künftig die Zahl der radicalen Heilungen durch Operation an Kranken mit bösartigem Nierentumor sehr bedeutend steigen werde; und könnten dann die Chirurgen, wenn sie gleichzeitig häufigere und dreistere Explorativoperationen vornehmen, daneben auch den colossalen adhärenten Tumoren gegenüber zu resigniren sich bestimmen, indem sie solche durchaus in Ruhe lassen, da es ja doch ohne Nutzen ist, dieselben zu behandeln, so würde — dessen bin ich sicher — auch die eigentliche Operationsmortalität bei Nephrectomie bösartiger Geschwülste von ihrer beträchtlichen Höhe vielleicht beinahe auf den Nullpunkt herunter gebracht werden können.

XVI.

Beiträge zur chirurgischen Erkrankung des peripheren Nervensystems.

Von

J. P. zum Busch, M. D.

Res. Med. Off. German Hospital, London.

Ulnarislähmung bedingt durch eine traumatische Cyste im Nervus ulnaris.

Charles H., 30 Jahre alt, fiel vor 5 Wochen auf den rechten Arm und erlitt nach Aussage des behandelnden Arztes eine Fractur des Condylus internus humeri. Er wurde mit einem Schienenverbande und Mitella behandelt. Zuerst sah ich ihn am 2. Juni 1894 und nahm folgenden Befund auf:

Pat. ist ein blasser aber kräftiger Arbeiter. An Brust- und Bauchorganen ist nichts besonderes nachzuweisen.

Das rechte Ellenbogengelenk ist in Folge einer in frühester Jugend erlittenen Fractur (T-Bruch?) völlig deformirt, jedoch gut beweglich und durchaus gebrauchsfähig. Von der vor 5 Wochen erlittenen Condylenfractur ist weder etwas zu sehen noch zu fühlen.

Pat. sucht das Hospital auf, weil er starke Schmerzen fühlt an einer Stelle, die etwa 3 Finger breit oberhalb des Condylus internus gelegen ist. Hier findet sich eine gut wallnussgrosse Geschwulst, ziemlich dicht unter der Haut gelegen, jedoch nicht mit derselben verwachsen. Die genannte Geschwulst ist vollkommen glatt, ziemlich leicht verschieblich, sie scheint zu fluctuiren, fühlt sich aber im Allgemeinen wie eine frisch geschwollene Drüse an. Etwas unterhalb der Geschwulst und scheinbar in dieselbe übergehend, fühlt man den Nervus ulnaris; derselbe lässt sich als gut beweglicher, bleistiftdicker Strang in einer Furche hin und herrollen. Die Geschwulst ist ziemlich schmerzhaft, hauptsächlich jedoch klagt Pat. über Schmerzen, wenn man auf den Condylus internus klopft oder wenn er sich zufällig an dieser Stelle stösst. Die Schmerzen sind dann äusserst heftig und strahlen entlang des Vorderarmes bis zum 5. und 4. Finger aus. Die rechte Hand wird etwas gebeugt gehalten, die beiden letzten Finger besonders sind eingeschlagen und ist Pat. nicht im Stande, dieselben zu strecken oder vollständig zu beugen. Auch

der 3. Finger kann nicht völlig in der Grundphalange gebeugt noch in den Endphalangen gestreckt werden. Die ulnare Seitwärtsbewegung der Hand ist gestört und das Spreizen der Finger aufgehoben. Die Haut der Hand sieht glatt und glänzend, cyanotisch aus, die ganze Hand ist etwas ödematös und fühlt sich kälter an wie die linke. Die Schweisssecretion scheint vermehrt. Die Musculatur des Daumens und Kleinfingerballens ist gänzlich atrophisch und tiefe Dellen bezeichnen den fast völligen Verlust derselben, ebenso sind die Lumbricales und Interossei atrophisch und ist der Handrücken demgemäss zwischen den Metacarpalknochen eingesunken. Die Sensibilität ist im Ulnarisgebiete erloschen. Es besteht also eine vollkommene Ulnarislähmung. Es ist unmöglich, von dem Pat. oder dem Arzte zu erfahren, ob die Ulnarislähmung durch das erlittene Trauma sofort entstanden war oder ob sie sich erst später entwickelt hat. Es ist aber wohl anzunehmen, dass die angebliche Condylenverletzung in Wirklichkeit eine Verletzung des Nervus ulnaris war.

Pat., der nicht sogleich im Hospitale verbleiben konnte, wird am 15. Juni aufgenommen und der Abtheilung von Mr. Parker zugewiesen. Mr. Parker bin ich für die freundliche Ueberlassung der folgenden Notizen sehr verbunden. Weitere Beobachtung ergab, dass die oben beschriebene Geschwulst mit grösster Wahrscheinlichkeit die Ursache der Lähmung sei, es wurde in der Diagnose offen gelassen, ob dieselbe dem Nerven resp. seiner Scheide angehöre oder ob sie nur von aussen auf ihn drücke und etwa in der Cubitaldrüse entstanden sei. Am 23. Juni wurde unter Narkose und Blutleere auf die Geschwulst eingeschnitten.

Operation. (Mr. Parker.) Nach Durchtrennung der Haut und Fascie zeigt sich eine gut taubeneigrosse, ovale, durchscheinende Geschwulst, die wie ein Sehnenganglion aussieht. Diese Geschwulst gehört zweifellos dem Nervus ulnaris an, denn man sieht den genannten Nerv in den oberen Pol der Geschwulst ein- und unten wieder austreten, so dass der ganze Tumor eigentlich als eine Auftreibung des Nerven erscheint. Central und namentlich peripher von dieser Auftreibung erscheint der Nerv geschwollen und infiltrirt. Nachdem der Nerv so freigelegt war, wird die Geschwulst incidirt und es entleert sich etwa eine Unze gelblicher, dicker Gallerte von derselben Beschaffenheit, wie wir sie bei Sehnenganglien zu sehen gewohnt sind. Die Wand der Cyste ist glänzend, mit einigen flachen Leisten besetzt, der Nerv selbst ist fächerförmig über die Wand ausgebreitet, die einzelnen nervösen Elemente sind äusserst platte, dünne Bänder. Es wurde die Cystenwand gründlich mit Sublimatlösung ausgetupft; dann ein kleines Stück der oberen Wand entfernt und die Hautwunde geschlossen.

Für circa 12 Stunden nach der Operation war Pat. sehr unruhig und verwirrt; dann verlief die Reconvalescenz ungestört. Nach einer Woche wurden die Nähte entfernt und die Wunde fand sich per primam geheilt. Pat. wurde dann für etwa 4 Wochen mit Electricität und Massage behandelt.

Die Functionen der gelähmten Muskeln sowie die Sensibilität stellten sich sehr rasch wieder her und die durch die Atrophie entstandenen Dellen

füllten sich aus. Es verschwanden ferner die oben geschilderten trophischen Störungen; seit Mitte August (circa 2 Monate post operationem) ist Pat. wieder im Stande, seine Arbeit als Möbelpolierer vollkommen zu verrichten; die Schwellung am Nerven scheint völlig verschwunden zu sein.

Die Entstehung dieser Cyste müssen wir uns folgendermassen erklären. Durch den Sturz auf den Arm erlitt Patient eine schwere Quetschung des Nerven, ein Theil der Nervenfasern wurde wahrscheinlich zerstört, während die Scheide intact blieb. So bildete sich eine Erweichungscyste, deren Wand von der Nervenscheide gebildet wurde. Die nicht zerstörten Nervenfasern wurden durch das Wachsthum der Cyste auseinandergedrängt, fächerförmig über die Wand derselben ausgebreitet und vor allem comprimirt. So wurde die möglicherweise anfänglich unvollständige Lähmung sehr bald zu einer vollständigen. Durch die Operation wurde dieser Druck beseitigt und die noch erhaltenen Nervenfasern erholten sich wieder und wahrscheinlich trat auch eine Neubildung von Nervenfasern auf.

Derartige Fälle von Erweichungscysten im peripheren Nervensystem scheinen äusserst selten zu sein. In Kölliker's Krankheiten der peripheren Nerven (Deutsche Chirurgie) findet sich nichts ähnliches erwähnt. Der einzige, ähnliche Fall, den ich in der mir zu Gebote stehenden Literatur auffinden konnte, wird von Bowlby „Diseases of nerves" beschrieben, doch wurde Bowlby's Fall zufällig auf dem Secirsaal gefunden und ist über die Entstehung und die klinischen Symptome desselben nichts näheres bekannt. Ich füge die Beschreibung seines Falles in der Uebersetzung bei. Im Secirsaale von Bartholomew's Hospital fand sich beim Präpariren einer männlichen Leiche folgender Befund: Am vorderen Ast des N. ulnaris fand sich eine ovale Cyste, deren Wand aus der Nervenscheide gebildet war. Sie enthielt klare, gelbliche Gallerte. Die Cyste schien mit dem Carpalgelenke zu communiciren. Am Nervus interosseus posterior des anderen Armes wurde eine ähnliche, jedoch kleinere Cyste gefunden.

Ein Beitrag zur Kenntniss des Rankenneuroms.

Elizabeth S., 15 Jahre alt, wurde am 1. März 1894 in das deutsche Hospital zu London gebracht mit der Angabe, sie habe eine Nadel verschluckt. Bei der Untersuchung fiel eine grosse Geschwulst der rechten Halsseite auf,

die bei genauerer Betastung als Rankenneurom erkannt wurde. Patientin wurde aufgenommen, die Nadel passirte 48 Stunden später.

Ueber die Familiengeschichte der Patientin ist nichts zu erfahren, da sie das Kind eines „tramp" ist und jetzt in einem „Home" erzogen wird.

Die 15jährige Patientin ist von kleiner untersetzter Figur, ziemlich starkem Fettpolster, Gesichtsfarbe blass. Der Kopf ist unverhältnissmässig gross, das Gesicht zeigt sehr stupiden Ausdruck und macht Patientin in ihrer geistigen Entwickelung durchaus den Eindruck einer Idiotin. Sie kann weder lesen noch schreiben und ist auch zu Beschäftigungen im Hause kaum zu gebrauchen. Der Unterkiefer ist stark prognathisch, der Oberkiefer zeigt stark ausgebildeten Vogeltypus, d. h. die Gaumenbeine sind nicht flach, sondern so stark gewölbt, dass der harte Gaumen keine Platte, sondern einen Spitzbogen bildet. Die Zähne sind von höchst unregelmässiger Form und Stellung, besondere Kennzeichen für Lues fehlen. Die im folgenden zu beschreibende Geschwulst soll von Kindheit an vorhanden gewesen sein. An der rechten Halsseite befindet sich eine Geschwulst, deren Hauptmasse als flache, nicht scharf abgegrenzte Schwellung sich von der Haargrenze am Ohr bis zum Masseterenrande und nach abwärts bis zum Schlüsselbein erstreckt. Diese Geschwulst lässt sich in zwei Theile theilen, deren einer oberhalb des Kieferwinkels, der andere unterhalb desselben gelegen ist.

Um mit dem oberen Theil der Geschwulst zu beginnen, so ist zu erwähnen, dass sich die Haut über demselben nicht normal verhält, sondern elephantiastisch verändert ist. Sie ist verdickt und hängt namentlich hinter dem Ohre in lappigen Wülsten herab. Dabei ist die Haut weich und schwammig und nur an wenigen Stellen mit der Unterlage verwachsen. Dieser ganze Hautbezirk ist stärker pigmentirt und behaart als der der gegenüberliegenden Seite. Die darunter liegende Geschwulst selbst besteht aus mehreren nuss- bis taubeneigrossen Knoten, die durch ein Netz von etwa federkieldicken, vielfach geschlängelten Strängen mit einander verbunden scheinen. Bei näherer Betastung findet man, dass sich die scheinbar soliden Knoten in ein Conglomerat von Strängen auflösen lassen. Das ganze fühlt sich etwa an wie eine Varicocele, deren Venenknäuel theilweise thrombosirt sind. Druck auf die einzelnen Knoten oder Stränge wurde schmerzhaft empfunden.

Der untere Theil der Geschwulst, welcher sich vom Kieferwinkel bis zum Schlüsselbein erstreckt, verhält sich wesentlich anders. Hier finden sich keine Lappen oder Wülste in der Haut und ist dieselbe nur mässig verdickt, dagegen äusserst stark pigmentirt. Ein gut handgrosser, schmutzigbrauner, unregelmässig gezackter Fleck zieht sich im Bereiche der Geschwulst entlang; auch hier ist die Behaarung viel stärker als am übrigen Körper. Die darunter liegende Geschwulst besteht nicht aus Knäueln, wie sio oben beschrieben waren, sondern aus zahlreichen parallelen Strängen, die vom Schlüsselbein beginnend, wenig geschlängelt nach aufwärts ziehen, um sich dann jenseits des Kieferwinkels in die Knoten zu verlieren.

Die Diagnose lautete „Rankenneurom der Halsgegend".

Es sprachen dafür folgende Umstände.

Die Geschwulst war angeboren bei einem idiotischen Kinde; der Sitz lag an der Prädilectionsstelle derartiger Neubildungen, die Haut war eigenthümlich verändert und endlich bot die Geschwulst dem tastenden Finger das Gefühl von Strängen und Knäueln, die aus solchen Strängen bestanden. Da die Geschwulst keinerlei Beschwerden machte, nicht zu wachsen schien und ihre völlige Entfernung kaum möglich war, so wurde von einer Radicaloperation abgesehen und nur die grössten Knoten entfernt. Ausserdem wurde kurz oberhalb des Schlüsselbeins ein Theil der Stränge entfernt. Er zeigte sich schon bei der Operation, dass die Diagnose „Rankenneurom" richtig gestellt war. Die oben beschriebenen Knoten bestanden aus einem Knäuel rankenartig gewundener bis gänsefederkieldicker Stränge, die an vielen Stellen knotige Auftreibungen zeigten. Die einzelnen Windungen waren durch ein lockeres Bindegewebe verbunden. Es glich also schon makroskopisch unser Tumor durchaus den beschriebenen Fällen von Rankenneurom (siehe namentlich Bruns in Langenbeck's Archiv. Bd. 42. III. p. 581), von denen bis jetzt 45 Fälle veröffentlicht wurden, so weit ich die Literatur übersehen kann.

Die mikroskopische Untersuchung, die an in Müller'scher Lösung gehärteten Stücken vorgenommen wurde, ergab folgendes. Die Haut und das Unterhautzellgewebe sind durch eine starke bindegewebige Wucherung, die die sonstigen Elemente des subcutanen Gewebes, namentlich das Fett fast völlig verdrängt resp. ersetzt hat, zu einer gleichmässigen fibromatösen Masse verschmolzen. Eingelagert in dieses zellreiche Bindegewebe finden sich nun die oben beschriebenen Stränge resp. die von ihnen gebildeten Strangknäuel. Dieselben zeigen auf dem Durchschnitte eine fast kreisrunde Form, deren äusserste Schichten, dem gewucherten Perineurium entsprechend, aus einem concentrisch gelagerten zellreichen Bindegewebe bestehen. Der innere Theil der Kreise besteht aus gewuchertem Endoneurium, und zwar aus einem sehr gefässreichen Bindegewebe, dessen einzelne schön gewellte Fasern sich nach allen Richtungen durchkreuzen. Nervenelemente sind bei der Behandlung mit den üblichen Kernfärbemitteln oder Doppelfärbungen nicht nachweisbar.

Erst durch die Färbung nach Pal und durch Golgi's Sublimatmethode gelingt es, deutliche Nervenfasern nachzuweisen. Dieselben liegen meist im Centrum der bindegewebig entarteten Nervenstränge, seltener excentrisch; sie finden sich ausschliesslich in den dünneren Strängen, die geringere Bindegewebsneubildung zeigen; in den dicken und dicksten Strängen wurden niemals Nervenfasern gefunden. Selbst dort, wo die Nervenfasern gefunden wurden, fanden sie sich nur als schmale Bündel, die an Masse weit hinter dem neugebildeten Bindegewebe zurückstehen.

Es scheint aus diesem Befunde hervorzugehen, dass es sich weniger um eine Neurom, d. h. um Neubildung von Nervenfasern handelt, sondern um eine fibromatöse Neubildung im Bereiche eines Nerven. Es scheint sogar, dass die etwa vorhanden gewesenen Nervenfasern durch das Ueberhandnehmen des Bindegewebes allmälig verdrängt wurden, wenigstens scheint hierfür die Thatsache

zu sprechen, dass sich niemals Nervenfasern in den dickeren Strängen vorfarden.

Diese Fibromatose des Nerven ist verbunden mit einer Pachydermatocele resp. Elephantiasis mollis der darüber liegenden Haut und des subcutanen Gewebes und möchte ich nach dem oben geschilderten Befunde diesen Fall der Elephantiasis congenita und zwar der von Bruns (l. c.) sogenannten Elephantiasis nervorum zuzählen.

Beitrag zur Kenntniss des Papilloma neuropathicum.

Emily K., 16 Jahre alt, wurde zuerst am 15. März 1893 in meine Sprechstunde gebracht. Eltern und Grosseltern der Patientin leben und sind gesund; ein Bruder ihres Vaters soll an Katalepsie gelitten haben und nach langjähriger Lähmung der Extremitäten und Sprache gestorben sein. Ein kleiner Bruder ist taubstumm und leidet an epileptischen Anfällen.

Patientin selbst will stets gesund gewesen sein, sie kommt in Behandlung wegen einer papillären stark pigmentirten Hautaffection, von deren Entstehung sie folgendes erzählt. Bei der Geburt soll in der linken Achselhöhle ein Muttermal bestanden haben, dasselbe sei von gelblich brauner Farbe und von etwa Markstückgrösse gewesen, habe nicht über das Niveau der Haut prominirt und sei gänzlich schmerzlos gewesen. Auf der linken Brust seien mehrere ähnliche doch kleinere Flecken bemerkt worden. Diese Flecken bestanden, nach der Angabe der Patientin, vollkommen unverändert bis zu ihrem 15. Jahre. Damals, mit Beginn der Menstruation, sei das Mal unter dem Arm allmälig grösser geworden, es seien Schmerzen aufgetreten, zur selben Zeit sollen auf der linken Brust, namentlich in der Umgebung der Warze, zahlreiche Sommersprossen ähnliche Flecken aufgetreten sein.

Im Verlaufe eines Jahres sei das Mal in der Achselhöhle zu einem etwa faustgrossen, traubigen, Tumor gewachsen, der schmerzhaft war und bei Berührung leicht blutete.

Ein ähnlicher, nur kleinerer Tumor habe sich im Nabel gebildet; im weiteren Verlaufe seien immer zahlreichere Flecken auf der linken Brust, dem linken Arm und entlang der Mittellinie des Bauches aufgetreten.

Seit kurzer Zeit bemerkte Patientin auch Flecken in der linken Leistengegend.

Alle diese Flecken seien zuerst hellgelb und glatt gewesen, allmälig jedoch seien sie dunkler geworden und aus den glatten nicht prominirenden Flecken hätten sich die jetzt noch bestehenden tief schwarz gefärbten warzigen Gebilde gebildet. Vor etwa Jahresfrist suchte sie ein Hospital auf, dort wurde sie operirt und der Fall als „Congenital Ichthyosis in streakes" aufgefasst.

Bei der Untersuchung bot sie jetzt folgendes Bild. Die 16jähr. Patientin ist eine dunkle Brünette, die mehr den Eindruck einer 20jährigen macht. Haare

und Augen sind sehr dunkel, die Haut hat einen Stich in's Gelbliche; Patientin, deren innere Organe gesund erscheinen, ist geistig und körperlich normal entwickelt. Auf der linken, kräftig entwickelten Brust finden sich, namentlich in der Umgebung der Warze, äusserst zahlreiche, hirsekorn- bis linsengrosse gelblichbraune bis schwärzliche Flecken, die wie Lentigines aussehen. Eine besonders grosse Anhäufung dieser Flecken findet sich am Sternalrande der fünften Rippe; von hier aus zieht ein schmaler continuirlicher Streifen von Flecken nach abwärts in der Mittellinie, nirgends dieselbe überschreitend. Kurz oberhalb und kurz unterhalb des Nabels wird diese Linie unterbrochen von 2 je dreifingerbreiten Keloiden, die dadurch entstanden sind, dass hier vor einem Jahre zwei kleine Hautpartien mit Flecken excidirt worden waren. Der Nabel selbst zeigt eine weitere keloidähnliche Narbe, die theilweise pigmentirt ist, hier wurde, wie schon oben erwähnt, ein traubiger Tumor entfernt. Nach abwärts vom Nabel werden die Flecken immer spärlicher, man kann jedoch bis in die linke Leistengegend einen feinen Streifen verfolgen. In der Schenkelbeuge findet sich eine etwa handtellergrosse Anhäufung zahlreicher dunkler, etwas prominenter Flecke; von hier aus geht dann ein immer schmäler und undeutlich werdender Streifen entlang der Innenseite des Oberschenkels bis in die Kniegegend.

Während die Flecken auf der Brust und dem Bauche gelbbraun sind und nirgends über das Niveau der Haut prominiren, sind diejenigen in der Leistengegend tiefschwarz gefärbt und von warzigem Bau, so dass man bei Darüberstreichen das Gefühl hat, als ob man über eine Feile striche.

Von der obenerwähnten Stelle am Sternalende der 5. Rippe beginnend, zieht nun ein etwa 3 Finger breiter Streifen von kleinen höchstens linsengrossen Flecken im Bereiche des 4. und 5. Intercostalraumes schräg nach oben der Achselhöhle zu. In der Achselhöhle ändert sich wiederum das Aussehen der Flecken, indem dieselben, wie in der Seitengegend, zu tiefschwarzen Warzen werden. Beim Emporheben des Armes zeigt sich die ganze Achselhöhle übersät mit solchen dunklen warzenähnlichen Gebilden, nur in der Mitte findet sich eine weisse, keloidähnliche Narbe, die die Stelle bezeichnet, an welcher der faustgrosse traubige Tumor entfernt worden war.

Von der Achselhöhle aus gehen nun 2 Streifen von Flecken an der Innen- und Aussenseite der Beugefläche des Armes entlang bis zum Handgelenke. Sie verlaufen so regelmässig und senden Verästelungen und Communicationen aus, dass man den Gedanken nicht fallen lassen kann, sie verliefen entlang den Hautnerven des Armes.

Ein weiterer Zug von Flecken läuft aus der Achselhöhle über die Schulter zum Rücken und verästelt sich hier im Supraspinalraum bis zur Mittellinie, nirgend jedoch dieselbe überschreitend.

Hier wie auch am Arme sind die Flecken gelblichbraun und haben ganz den Character von Lentigines.

Aus der Beschreibung geht hervor, dass wir es hier zu thun haben mit einem jener ziemlich seltenen Fälle von Papilloma

neuropathicum (Gerhardt) resp. Naevus unius lateris (v. Baerensprung).

Beim Betrachten der Localisation dieser Flecken sieht man sofort, dass dieselbe dem Verlaufe einzelner Nerven zu folgen scheint, wie dies bei Herpes Zoster beobachtet wird. Es würde sich in diesem Falle handeln um Intercostalnerven, Hautnerven des Bauches und der oberen Extremität; die strenge Halbseitigkeit der Erkrankung wurde bereits mehrfach erwähnt. Die Verschiedenheit im Charakter der Flecken, der von sommersprossenartigen Eruptionen bis zu papillomatösen Tumoren wechselte, lässt sich wohl am besten erklären, wenn man bedenkt, dass die warzigen Efflorescenzen sich nur an solchen Stellen finden, an denen sie einer beständigen Reizung durch Reibung und Schweiss ausgesetzt waren, das ist in der Achselhöhle, der Schenkelbeuge und am Nabel. Es ist dies ganz analog der Entstehung der breiten Condylome aus dem papulösen Syphilid.

Die ganze Affection ist, wie oben bemerkt, angeboren und blieb für viele Jahre unverändert und fast unbemerkt. Zur Zeit der Pubertät, wo, wie auch bei der Schwangerschaft, die Pigmentirung überhaupt eine stärkere wird, wuchsen auch diese Pigmentflecke und wurden dunkler und traten dadurch mehr hervor. Während meiner Beobachtung durch ca. 18 Monate entstanden noch immer neue Flecken speciell am Vorderarm und Rücken.

Leider war es unmöglich, eine mikroskopische Untersuchung vorzunehmen, da Patientin keine blutige Operation zugab, aus Furcht, noch weitere Keloide zu bekommen. Die Entstehung dieser Keloide an sich ist sehr interessant, da sie zeigt, wie sehr diese Haut zu Wucherungsprocessen geneigt war. Da Patientin durchaus wünschte, dass ein Versuch gemacht würde, die Flecken von der Brust zu entfernen, so wurden einige derselben mit Sublimat, andere mit Ethylate of Sodium behandelt. Der Erfolg war in beiden Fällen sehr ungünstig, an sämmtlichen geätzten Stellen nämlich bildeten sich kleine, keloidartige Narben.

Die Entstehung dieser eigenthümlichen Affection und ihre Beziehungen zum Nervensystem scheint bis heute ganz unklar.

Unsere Patientin war entschieden neuropathisch belastet und könnte dies vielleicht dafür sprechen, dass dieses Papilloma neuropathicum auf einer Erkrankung der Spinalganglien oder

eines höher centralwärts gelegenen Abschnittes des Centralnervensystems beruhte, eine Ansicht, die von manchen Autoren vertreten wird (v. Winiwarter, Chirurgische Erkrankungen der Haut in der Deutschen Chirurgie).

Eine andere Hypothese wäre die, dass es sich um eine intrauterin abgelaufene Hauterkrankung, etwa nach Art eines Herpes Zoster dabei handele und dass die Pigmentirung als die Reste dieser Erkrankung aufzufassen seien.

XVII.

(Aus dem physiologischen Institut der Kgl. Universität zu Berlin.)

Ueber die Einwirkung der Suspension am Kopfe auf den Kreislauf.

Von

Dr. G. Joachimsthal,

Assistenzarzt an der Kgl. Universitätspoliklinik für orthopädische Chirurgie[1].

(Mit Holzschnitten).

Die Frage nach der Einwirkung der Suspension am Kopfe auf den Organismus besitzt, abgesehen von dem rein physiologischen Interesse, auch eine eminent practische Bedeutung. Bedienen wir uns doch, zumal nachdem Sayre[2]) zunächst für die Spondylitis, später auch für die Scoliose die Anlegung von in hängender Stellung der Kranken gefertigten Gypsjackets empfohlen, des Schwebehanges in ausgedehntester Weise, einmal als selbständiger orthopädischer Uebung, weiterhin in einer Reihe von Apparaten — ich nenne nur die jüngst von Lorenz[3]), Hoffa[4]), Müller[5]), Schede[6]) angegebenen — neben anderweitigen die Correctur der Verkrümmung anstrebenden Manipulationen (Pelotten, Bindenzügel etc.) und

[1]) Nach einem Vortrag, gehalten in der chirurgischen Section der 67. Versammlung der Deutschen Naturforscher und Aerzte zu Wien, am 25. Sept. 1894.

[2]) L. A. Sayre, Spinal disease and spinal curvature, their treatment by suspension and the use of the plaster of Paris bandage. London. 1877.

[3]) Adolf Lorenz, Beiträge zur Therapie der Skoliose. Zeitschrift für orthop. Chir. I. S. 1.

[4]) Albert Hoffa, Eine Redressionsvorrichtung zur Correction der Thoraxdeformität bei der Skoliose. Zeitschr. f. orthop. Chir. I. S. 82; Derselbe, Ein neuer Redressionsapparat für Skoliosen. Münch. med. Wochenschr. 1893. No. 36.

[5]) M. Schede, Ein neuer Apparat zur Behandlung der Skoliose. Deutsche med. Wochenschr. 1892. No. 12; Derselbe, Ein verbesserter Skoliosen-Apparat. v. Langenbeck's Arch. 46. S. 485.

[6]) E. Müller, Die Therapie der Skoliose. Med. Corresp. Bl. des Württemb. ärztl. Landesvereins. Bd. 62. No. 10 u. 11.

endlich zur Anfertigung der Gypsmodelle für die jetzt wohl ausnahmslos in abnehmbarer Form gebräuchlichen Corsets. Die ursprünglich von Sayre für die Spondylitis gegebene Vorschrift, die Suspension nur bis zu dem Punkte, bis zu dem der Kranke Erleichterung verspüre, zu führen, wurde in der ersten Zeit nach dem Bekanntwerden der Methode vielfach ausser Acht gelassen, indem man sich dem Irrthum hingab, als handle es sich um eine gewaltsame Distractionsmethode, sodass z. B. selbst v. Langenbeck[1]) empfahl, bei starker Knickung der Wirbelsäule das Anlegen der Sayre'schen Corsets in Narcose vorzunehmen und die Patienten dabei bis zum freien Schweben in der Luft in die Höhe zu ziehen. Durch die so unausbleiblichen Misserfolge, ja Todesfälle, drohte das ganze Verfahren in Misscredit zu gerathen, bis unter Anderen Madelung[2]) und Nebel[3]) auf das Verkehrte eines solchen Verfahrens hinwiesen und dem Sayre'schen Vorgehen wieder zu der grossen Bedeutung, die es noch heute besitzt, verhalfen.

Mittlerweile hatte noch ein anderer Zweig der Medicin, die Neurologie, ein Interesse an der Suspension gewonnen, seitdem man auf Motschutkowsky's[4]) Anregung, besonders aber auf Charcot's[5]) Empfehlung dieselbe gegen Tabes und andere Nervenerkrankungen in Anwendung zu bringen sich bestrebte.

Bei der weiten Verbreitung, die so die Suspension fand, war es angebracht, dass man durch systematische Versuche die Art und Weise ihrer Einwirkung auf den Organismus festzustellen sich bemühte. Diese Versuche bewegten sich nach zwei Richtungen hin. Einmal studirte man local die nächste und unmittelbare Wirkung

---

[1]) v. Langenbeck, Vorstellung eines Falles von Pott'scher Kyphose mit angelegtem Sayre'schen Gypscorset. Verhandl. der Deutschen Gesellsch. für Chir. 1878. S. 20.

[2]) Madelung, Ueber die Sayre'sche Methode der Behandlung von Wirbelsäulen-Erkrankungen. Berl. klin. Wochenschr. 1879. No. 5 u. 6.

[3]) W. Nebel, Die Behandlung der Rückgratsverkrümmungen mittelst des Sayre'schen Gypscorsets und „Jury masts" und im Holzcürass des Dr. Phelps. Samml. klin. Vorträge. No. 277 n. 278. 1885.

[4]) O. O. Motschutkowsky, Ueber die Anwendung der Suspension zur Behandlung gewisser Störungen des Rückenmarks. Wratsch 1883. No. 21. (Russisch); Th. v. Openchowski, Ueber die Motchutkowsky'sche Suspensionsmethode. Berl. klin. Wochenschr. 1889. No. 25.

[5]) J. M. Charcot, De la suspension dans le traitement de l'ataxie locomotrice progressive et de quelques autres maladies du système nerveux. Progrès méd. 1889. No. 3. S. 50.

des Schwebehanges auf die Wirbelsäule, weiterhin auf das Rückenmark, seine Häute und die Nervenwurzeln; zweitens fasste man den Einfluss der Maassnahme auf den Gesammtorganismus und hier insbesondere auf Respiration und Circulation ins Auge.

Die Anschauungen in Bezug auf den Effect der Suspension auf die Wirbelsäule und die von ihr umschlossenen Theile sind noch vielfach strittiger Natur.

Motschutkowsky constatirte ebenso wie Sayre fast regelmässig im Schwebehang Verlängerungen der Wirbelsäule. Dieselben rühren nach seiner Ansicht nicht ausschliesslich von dem Ausgleich der physiologischen Krümmungen her, da sie nicht nur mittelst des Zirkels, sondern auch mittelst des Bandmaasses sich feststellen lassen. Der Grad der Verlängerung ist nach ihm von der Nachgiebigkeit des Muskel- und Bändersystems der Wirbelsäule abhängig. Doch giebt schon Motschutkowsky zu, dass es zuweilen zu einer Zeit, wo die Patienten noch nicht an die Suspension gewöhnt sind und während derselben gewisse Muskelanstrengungen, besonders in den Schultern, ausführen, vorkommt, dass die Länge der Wirbelsäule trotz der allgemeinen Vergrösserung der Körperlänge entweder ganz unverändert bleibt oder sogar um $1—1^1/_2$ cm geringer wird als beim Stehen.

Lichonin[1]) constatirte eine Abhängigkeit der Verlängerung der Wirbelsäule in der Suspension einmal von dem Ausgleich der normalen sagittalen Krümmungen, weiterhin von dem Auseinanderweichen der Proc. spinosi und endlich von einer Dehnung des Bandapparates zwischen dem Hinterhaupt und den beiden obersten Halswirbeln. Sliunin[2]) bestreitet auf Grund von Versuchen an der Leiche die Ausdehnungsfähigkeit dieses ligamentösen Apparates.

Die eingehendsten Versuche in Bezug auf die Frage der Einwirkung der Suspension auf die Wirbelsäule verdanken wir neuerdings Anders[3]), der vorzugsweise die spondylitische Wirbelsäule

[1]) N. O. Lichonin, Ueber die Verlängerung der Wirbelsäule bei der Suspension. Piatigorsk. 1890. (Russisch).

[2]) W. Sliunin, Zur Frage der Einwirkung der Extension der Wirbelsäule auf die Rückenmarks-Reflexe und den Blutdruck. Inaug.-Dissert. St. Petersburg. 1891. (Russisch).

[3]) Ernst Anders, Studien über die Haltung der spondylitischen Wirbelsäule und ihr Verhalten in Suspension. v. Langenbeck's Arch. Bd. 38. S. 58.

zum Gegenstand seiner Studien macht. Der grossen Schwierigkeiten wegen, welche die Halswirbelsäule im Schwebehang der Beobachtung entgegenstellt, eliminirte er sie ganz aus seinen Untersuchungen und fasste drei zu messende Punkte ins Auge, welche für die Haltung der Brust- und Lendenwirbelsäule charakteristisch sind, den Proc. spinosus des 7. Halswirbels, die höchste Prominenz des Gibbus und den Proc. spinosus des untersten Lendenwirbels. Die ideelle Linie zwischen dem 7. Hals- und dem untersten Lendenwirbel bezeichnet er als Verticaldistanz, den ihr gegenüber liegenden Winkel als Gibbuswinkel. Das Verhalten der Verticaldistanz zur Senkrechten kennzeichnet dann die Haltungsveränderung, welche die Wirbelsäule als Ganzes während der Suspension erfährt; die drei Messpunkte in ihrem Verhalten zu einander nach Lage und Entfernung werden charakteristisch sein für die Gestaltsveränderung in den einzelnen Theilen derselben.

Die Frage essentieller Dehnbarkeit der Wirbelsäule beantwortend, beweist Anders an Leichenversuchen, die er zunächst an gesunden Wirbelsäulen anstellt, dass eine solche nur in ganz minimalem Grade oder überhaupt nicht vorhanden ist. Scheinbare geringe Effecte, die sich in wenigen Millimetern an der suspendirten und mit Gewichtsextension versehenen Leiche herausstellten, konnten bei Hinzufügung der bedeutendsten distrahirenden Gewichte, bis zu 70000g und mehr, nicht gesteigert werden. Es kann somit von einer essentiellen Dehnung der Wirbelsäule durch ihre eigne Schwere während des Schwebehanges überhaupt nicht die Rede sein. Und doch constatirte Anders betreffs der kyphotischen Wirbelsäule durch Messungen am Lebenden, dioptrische Zeichnungen, Vergleichung zersägter Gypsmodelle und Leichenexperimente ein ungemein wechselndes Verhalten der Wirbelsäule in ihrer Länge während des Schwebehanges. Vor allem weist Anders darauf hin, dass eine Messung an den Proc. spinosi nicht charakteristisch ist für die Veränderungen, welche die Wirbelsäule während ihrer schwebenden Stellung eingeht. Die veränderten Dimensionen beruhen nach diesem Autor mit Ausschliesslichkeit nur auf Lageveränderungen der einzelnen Wirbel und Wirbelabschnitte zu einander, nicht aber auf factischer Dehnung des Bandapparates. Zudem constatirt Anders, dass es sich bei der spondylitisch-kyphotischen Wirbelsäule während der Suspension keineswegs

häufig um Verlängerungen, sondern in überwiegendem Maasse um Verkürzungen handelt. Die Bogenwerthe der concaven und convexen supra- und infragibbären Abschnitte werden im Schwebehange keineswegs jedesmal grössere und die Sehnen dieser Bögen längere. Es handelt sich bei der spondylitisch abgeknickten Wirbelsäule im Schwebehange nicht nur um Streckungen und Verlängerungen, sondern nicht minder um stärkere Krümmungen der Bögen und dementsprechend Verkürzungen der Sehnen. Durch theilweise Streckung und theilweise dorsalflectorische Verkürzung sieht man ein sehr verschiedenes Verhalten der Verticaldistanz in Bezug auf ihre Länge zu Stande kommen. Dieselbe kann je nach Verlängerung oder Verkürzung der einzelnen Strecken insgesammt verlängert oder insgesammt verkürzt oder gar unverändert bleiben, je nachdem ein Moment vor dem anderen prävalirt oder eines das andere aufhebt. — Realiter kommen nun nach Anders nicht nur mit grösster Regelmässigkeit in einem Abschnitte der Wirbelsäule Verkürzungen während des Schwebens zu Stande, sondern solche ihrer Gesammtlänge, wenn wir an der hinteren Peripherie derselben unsere Messungen anstellen.

Anders fand, dass die suspendirte Wirbelsäule als Ganzes einen Wechsel in ihrem Verhältniss zur Verticalen erfuhr. Es fand hierbei ein Ausgleich der antevertirten oder reclinirten Haltung sowie ihrer Mittelformen statt, wobei die einzelnen Abschnitte Gestaltsveränderungen eingingen, die sich in der Gruppirung der drei erwähnten Messpunkte documentirten. Der mittelst der drei Messpunkte construirte Gibbuswinkel wurde während der Suspension im Verhältniss zu dem in freier Haltung ein grösserer; die drei Messpunkte zeigten das Streben mehr in eine Linie zu fallen. Das vom Tub. ant. atlant. gefällte Loth wurde während der Suspension entweder bei antevertirter Stellung mehr nach hinten, bei reclinirter mehr nach vorn geschoben, durch welche Correctur die Wirbelsäule mehr Stütze in sich selbst gewinnt. Die Haltungsveränderungen während des Schwebehanges vollziehen sich nach diesen Anders'schen Untersuchungen mit Ausschliesslichkeit in den von Spondylitis freien Partien der Wirbelsäule, während die Gibbusgegend überhaupt keine Veränderungen während der Suspension erfährt. Der günstige Effect des Schwebehanges beruht somit nicht, wie sich dies Sayre vorstellte, auf einer wirklichen Streckung

und Verlängerung der Wirbelsäule und damit auf einem gewissen Ausgleich des Gibbus, sondern darin, dass wir durch den Schwebehang dem Spondylitiker die Haltung anweisen, in welcher die Wirbelsäule am meisten Halt in sich selbst finden wird.

James Cagney[1]) versucht den Nachweis, dass die Messungen, durch welche eine durch die Suspension hervorgebrachte Streckung der Wirbelsäule nachgewiesen wurde, zum grössten Theile auf Beobachtungsfehlern beruhen. Bei den von ihm selbst vorgenommenen Messungen schaltete er unter der Beihülfe erfahrener Anatomen die aufgedeckten Fehlerquellen aus und fand, dass am Lebenden, wie an der unversehrten Leiche und an der ihres muskulösen Apparates beraubten Wirbelsäule die gleichen Verhältnisse obwalten, dahingehend, dass die Suspension nicht eine Verlängerung sondern eine Verkürzung zur Folge hat. Dieselbe vertheilt sich in ungleicher Weise auf die verschiedenen Abschnitte. — Als Mittelwerth ergab sich eine Verlängerung im Halsabschnitt um $^1/_{10}$ Zoll, eine Verkürzung des Rückentheils um reichlich $^1/_8$ Zoll, ein Gleichbleiben der Lendenkrümmung, also eine totale Verkürzung um knapp $^1/_3$ Zoll.

Zum Zweck des Studiums des Verhaltens des Rückenmarks, seiner Häute und der Nervenwurzeln während des Suspensionsactes trug Motschutkowsky an der Leiche die Dornfortsätze des 5. und 6. Brustwirbels ab, wobei er sich bemühte, das Muskel- und Bändersystem der Wirbelsäule möglichst wenig zu verletzen. In den auf diese Weise gebildeten Fenstern stellten sich die Wurzeln des 5. und 6. Nerven, fast horizontal aus der Dura mater hervorgehend, dar; sie bildeten einen kleinen mit seiner Convexität nach unten gerichteten Bogen. Bei der Suspension lagerten sich die Wurzeln fast senkrecht, wobei sie mit ihrer oberen Hälfte dem Rückenmark näher anlagen. An der liegenden Leiche wurde alsdann mit Tinte das Verhältniss des Rückenmarks zu den verschiedenen Theilen des Durchschnittes der Wirbelsäule markirt, ebenso wurden auf der Haut des Rückens Marken gezeichnet, und dadurch die Möglichkeit gegeben, die Verhältnisse der markirten Theile während der Suspension zu vergleichen. Es wurde festgestellt, dass die im Liegen in

[1]) James Cagney, The mechanism of suspension in the treatment of locomotor ataxy. Med.-chir. Transact. 1890. Bd. 73; Centralbl. f. Chir. 1891. No. 46.

einer graden Linie stehenden Marken auf der Haut, den Wirbeln und der Dura mater während der Suspension sich so weit von einander entfernten, dass die beiden ersten um 14 mm niedriger standen als die auf der Dura befindlichen Marken. Obwohl die Spannung der Wurzeln überhaupt eine sehr geringe war, so schien es M. doch, als ob die hinteren Wurzeln stärker gespannt wären als die vorderen; es war ausserdem die Spannung der das Rückenmark umspülenden Flüssigkeit während der Suspension eine bedeutend grössere. Dass die Eröffnung des Wirbelcanals und die Abtragung zweier Dornfortsätze auf die Verlängerung der Wirbelsäule, die hier während der Suspension, vom 2. Hals- bis 4. Lendenwirbel gerechnet $2^1/_4$ cm betrug, keinen wesentlichen Einfluss haben konnte, davon hat sich M. durch Suspension einer anderen Leiche mit unversehrter Wirbelsäule überzeugt, bei der sowohl die gesammte Körperlänge als auch der oben erwähnte Theil um ebenso viel verlängert wurde.

Nach Cagney wird, seinen Messungsresultaten entsprechend, das Rückenmark nebst den Nervenwurzeln nicht gedehnt, sondern erschlafft, was sich nach diesem Autor auch durch directe Beobachtung nach Eröffnung des Wirbelcanals nachweisen lässt. Auch Haushalter und Adam[1]) konnten sich nach genauen Beobachtungen an der blosgelegten Dura mater, an den Wurzeln, am Mark selber und an der Cauda equina nicht von einer Verlängerung des Rückenmarks, der Wurzeln, der Nerven, der Pia und ihrer Gefässe während der Suspension überzeugen.

Wir wenden uns nunmehr zur zweiten Reihe von Versuchen, zu denen, die sich mit der Wirkung der Suspension auf den Gesammtorganismus und zwar vorzugsweise auf Respiration und Circulation befassen.

Nach Motschutkowsky wird die Respiration im Gewebehang beschleunigt und costal. Einer der M.'schen Patienten, ein junger im Anfangsstadium der Tabes stehender Mann, der beim ruhigen Stehen 16 bis 18 mal in der Minute athmete, hatte während der Suspension 22—24 Respirationen in der Minute; auch in anderen Fällen constatirte M. eine durchschnittlich um 4 Athemzüge beschleunigte Athemfrequenz.

[1]) Haushalter et Adam, De la suspension dans le traitement des maladies du système nerveux. Progrès méd. 1889. No. 44—48.

Nach Eulenburg's und Mendels[1]) Beobachtungen kommt diese Erscheinung durchaus nicht constant, vielmehr nur ausnahmsweise bei der Suspension vor. Eigne Nachforschungen an etwa 50 an die Suspension gewöhnten im Alter von 6—19 Jahren stehenden Patienten der Poliklinik für orthopädische Chirurgie lassen mich diese letztere Angabe für orthopädische Kranke bestätigen; ja ich sah zuweilen bei hochgradigen Verkrümmungen, wie dies übrigens auch Sayre[2]) schon hervorhebt, während des Schwebehanges mit der Möglichkeit der freieren Athmung eine Verlangsamung derselben.

Was die Circulation betrifft, so constatirte Motschutkowsky eine Beschleunigung des Pulses im Schwebehang. Der oben erwähnte an Tabes leidende Patient hatte beim ruhigen Stehen eine Pulsfrequenz von 64 in der Minute, in der Suspension stieg dieselbe während der 1. Minute auf 75, während der 3. auf 82, in der 4. auf 84, in der 7. auf 86, in der 9. auf 96 Schläge. M. behauptet fernerhin, durch sphygmographische Curven an der Femoralis sich von dem Steigen des Blutdrucks während der Suspension überzeugt zu haben; „die diastolische Welle nähere sich deutlich dem Gipfel".

Ausserdem hat noch Sliunin[3]) an Warm- und Kaltblütern, während die Wirbelsäule des in horizontaler Lage aufgespannten Thieres durch eine Schraubenvorrichtung extendirt wurde, Blutdruckmessungen in der Carotis vorgenommen. Die Höhe des Blutdrucks stieg im Moment der Extension und fiel, sobald dieselbe nachliess; Puls und Athmung wurden dabei frequenter, die Respiration gleichzeitig sehr oberflächlich, eine längere Zeit andauernde Extension rief Hyperämie des Centralnervensystems und seiner Häute hervor.

Es bleibt mir an dieser Stelle noch übrig, auf die während der Suspension beobachteten Unglücksfälle und üblen Einwirkungen hinzuweisen. Abgesehen von den oben erwähnten, durch zu forcirtes Vorgehen bei der Spondylitis verschuldeten Zufällen sind von den Neurologen eine Reihe von Todesfällen mitgetheilt worden.

[1]) Eulenburg und Mendel: Ergebnisse der Suspensionsbehandlung bei Tabes und anderen chronischen Nervenkrankheiten. Neurolog. Centralblatt. 1889. No. 11.

[2]) L. A. Sayre, l. c.

[3]) Sliunin, l. c.

In dem von Vincent[1]) publicirten Falle bediente sich der rückenmarkskranke Patient der Suspension, ohne dass ein Arzt zugegen war; dabei glitt die Schlinge ab und erwürgte den hülflosen Patienten. In ähnlicher Weise erfolgte der Tod bei zwei anderen Kranken, die sich selbst suspendirten.[2]) Gorecki[3]) citirt einen weiteren Todesfall. Der an Tabes mit Lähmungszuständen leidende Kranke, der von der neuen Methode in den Zeitungen gelesen hatte, liess sich täglich von seinem Diener suspendiren; er verstarb plötzlich 24 Stunden nach einem solchen Schwebehang. Endlich verfiel, wie Blocq[4]) mittheilt, ein Kranker, der sich selbst, nachdem die ersten Suspensionen unter der Leitung eines Arztes stattgefunden hatten, suspendirte, in eine Art von Coma und verschied 24 Stunden später.

Weiterhin beobachteten Charcot und andere Nervenärzte noch im Anschluss an den Schwebehang Schwindelanfälle, Ohnmachtsanwandlungen, einmal ein Oedem der unteren Gliedmaassen, ohne dass nachweisbare Veränderungen am Herzen vorlagen, Verschlimmerungen von Lähmungserscheinungen sowie die Ruptur einer atheromatös veränderten Arterie durch Druck der Achselschlinge. Der Vollständigkeit halber sei noch erwähnt, dass bei einem Kranken Hale White's[5]) nach der ersten Suspension (60 Sec.) eine Temperatursteigerung bis fast 39° eintrat. Aehnliches wiederholte sich bei der folgenden Suspension, und schliesslich stellte sich eine dauernde mässige Hyperpyrexie ein, welche erst bei 7tägigem Aussetzen der Suspension schwand, um bei neuen Versuchen sofort wiederzukehren. Puls und Respirationen schienen nicht verändert.

Dies waren die Thatsachen, die ich in der Litteratur vorfand, als ich mit Rücksicht auf die orthopädische Praxis selbst an die Frage der Einwirkung der Suspension auf den Kreislauf herantrat. Veranlassung dazu bot mir speciell die unter dem Material der Poliklinik in einigen Fällen beobachtete Combination von Rückgrats-

[1]) cf. Bulletin méd. 9. Juin. 1889. p. 727.

[2]) Lancet. June 1889. S. 119. Brit. med. Journ. june 1889. p. 1247.

[3]) Raoult, Traitement de l'ataxie locomotrice et de quelques autres maladies du système nerveux par la suspension. Progrès méd. 1889. No. 25 S. 470.

[4]) Blocq, Bulletin méd. 9. Juin. 1889. S. 727.

[5]) W. Hale White, Three cases of tabes dorsalis treated by suspension in one of which it induced pyrexia. Lancet. 4 jan. 1890.

verkrümmungen mit compensirten Herzklappenfehlern und schweren anämischen Zuständen. Entgegen den von den Neurologen vertretenen Anschauungen[1]), nach welchen in diesem Falle die Suspension contraindicirt erscheint, haben wir derartige Kranke ohne irgend welche Nachtheile, natürlich mit aller Vorsicht, sowohl suspendirt als auch mit anderweitigen orthopädischen Maassnahmen behandelt. Doch erschien es mir für künftige Fälle erwünscht, mich durch objective Versuche von der Ungefährlichkeit dieser therapeutischen Eingriffe zu überzeugen.

Ich wählte zu meinen Untersuchungen die Methode der vergleichenden sphygmographischen Beobachtung vor, während und nach der Suspension, in der begründeten Erwartung, dass sich auf diesem Wege, so berechtigt auch die Zweifel an der diagnostischen Bedeutung der Sphygmographie sein mögen, wesentliche etwa eintretende Veränderungen im Circulationsapparat sicher nachweisen lassen würden. Benutzt wurde das von Dudgeon[2]) angegebene Instrument, dessen wesentliche Vortheile vor dem Marey'schen Apparat neuerdings ja vielfach hervorgehoben worden sind. Um die für die Sphygmographie bequemste und geeignetste Arterie, die Radialis, verwenden zu können, verzichtete ich auf die Anwendung von Achselriemen und suspendirte die Patienten lediglich am Kopfe. Während des Suspensionsactes stellten sich indess instinctiv in den Muskeln des stets zur Beobachtung benutzten linken Armes die Functionen des Instruments so mitbeeinflussende Contractionen ein, dass es schon nach den ersten Versuchen sich als nothwendig erwies, den Arm während der Beobachtung bei im Ellbogen flectirter, im Handgelenk leicht hyperextendirter Stellung auf einer Pappschiene zu fixiren und den vertical herabhängenden Oberarm an den Oberkörper zu bandagieren. Nach diesen Vorbereitungen, und nachdem in der Ruhestellung eine Curve gezeichnet worden war, wurde der Kranke vorsichtig suspendirt, worauf in Zwischenräumen

---

[1]) Raoult, l. c.; J. Mitchell Clarke, On the treatment of locomotor ataxy by suspension. The Practitioner. 1889. p. 339; Gilles de la Tourette: Modifications apportées à la technique de la suspension dans le traitement de l'ataxie locomotrice et de quelques autres maladies du système nerveux. Nouvelle iconographie de la Salpétrière. Troisième année 1890. No. 3; Georg Rosenbaum, Ueber Erfahrungen bei der Suspensionsbehandlung der Tabes. Deutsche med. Wochenschr. 1890. No. 37. U. A. m.

[2]) R. E. Dudgeon, The sphygmograph: its history and use as an aid to diagnosis in ordinary practice. London. 1882.

von einer halben bis ganzen Minute weitere Pulsbilder aufgenommen wurden, ebenso wie in der auf den Schwebehang folgenden Ruhe. Die Pulsfrequenz wurde gleichzeitig an der rechten Radialis controllirt. Die der Arbeit beigegebenen Curven sind auf photographischem Wege $1^1/_2$fach vergrössert. Unterstützt wurde ich bei meinen Untersuchungen auf das Wirksamste von meinem verehrten Freunde, Herrn Dr. Cowl aus New York, dem ich auch die Herstellung der Vergrösserungen meiner Curven verdanke.

Die einzelnen Beobachtungen, die sich zunächst auf Patienten mit Rückgratsverkrümmungen ohne organische Veränderungen am Herzen erstreckten, sind folgende:

I. Fälle von seitlichen Rückgratsverkrümmungen.

1. Willy S., 16 Jahre alt, 46 Kgrm. schwer. Der mit gesunden inneren Organen versehene Patient ist mit einer rechtsseitigen Dorsal- und linksseitigen Lumbalscoliose behaftet, durch die das im Uebrigen normale Herz in toto zwei Finger breit nach rechts verschoben ist. Der Puls zeigt vor der Suspension eine Frequenz von 75 in der Minute; die Zahl der Athemzüge beträgt 24. Der Kranke wird zunächst soweit suspendirt, dass er noch mit den Zehenspitzen den Boden gerade berührt. Hierbei tritt eine Verlangsamung des Pulses auf 68 ein. Alsdann wird die Suspension bis zum freien Schwebehang gesteigert, wobei die Pulsfrequenz auf 84 steigt. Eine Aenderung des Pulsbildes tritt während dieser Zeit nicht ein, ebenso bleibt die Zahl der Athemzüge die gleiche.

In einem zweiten Versuche der Suspension bis zu den Zehenspitzen während eines Zeitraumes von $6^1/_2$ Minuten steigt die Pulsfrequenz allmälig von 64 auf 82, ohne dass auch dieses Mal eine wesentliche Aenderung des Pulsbildes wahrnehmbar wird.

Fall 1.

Ruhe. Suspendirt, noch mit den Zehenspitzen den Boden berührend.

Freischwebend. Freischwebend, 30 Sekunden später.

Fall 1. (2. Versuch.)

Ruhe. 1 Minute suspendirt, noch mit den Zehenspitzen den Boden berührend.

Suspendirt, nach einer weiteren Minute. Suspendirt, nach drei weiteren Minuten.

2. Arthur T., 14 Jahre alt, 36 Kgrm. schwer. Der Puls des mit einer rechtsseitigen Dorsal- und linksseitigen Lumbalscoliose 2. Grades behafteten, sonst gesunden Knaben beträgt vor der Suspension 84 und erleidet während eines $1^1/_2$ Minuten währenden Schwebehanges keine Aenderung seiner Frequenz: der Patient berührt dabei noch mit den Zehenspitzen den Boden. Ein Sphygmogramm wird während der Ruhe, während des Actes des Aufhebens, in der suspendirten Stellung und in der auf den Schwebehang folgenden Ruhe-

Fall 2.

Ruhe. Suspendirt,

noch mit den Fussspitzen den Boden berührend.

Suspendirt. Ruhe.

Ruhe.

Die Herztöne sind rein. Die blasse, nach der geringsten Anstrengung an Luftmangel und Athemnoth leidende Patientin zeigt sonst keine Veränderungen ihrer inneren Organe. Die Pulsfrequenz steigert sich während der 4 Min. dauernden Suspension (bis zu den Zehenspitzen) von 75 auf 91. Das Sphygmogramm zeigt eine kleine Verminderung der Pulshöhe erst gegen Ende der 4. Minute. Die Athemfrequenz vermindert sich während der Suspension von 28 auf 24.

5. Bertha D., 14 Jahre alt, 36 Kgrm. schwer, zeigt eine leichte rechtsseitige Dorsal- und linksseitige Lumbalscoliose in Verbindung mit einer sehr ausgesprochenen Lordose der Lendenwirbelsäule. Ihre Organe sind gesund. Bei dem ersten Versuch der Suspension der noch nicht an den Schwebehang gewöhnten Patientin stellen sich Kurzathmigkeit mit Vermehrung der Pulsfrequenz und Unregelmässigkeit des Pulses ein. Bei einem zweiten Versuche, einige Tage darauf, wird die Patientin während einer Zeit von 7 Minuten bis zu den Zehenspitzen suspendirt, ohne dass dieses Mal unangenehme Erscheinungen sich zeigen. Die Athemfrequenz bleibt unverändert (20), die Pulsfrequenz vermehrt sich von 72 auf 90: gegen Ende des Versuchs wird die Pulshöhe etwas kleiner, doch bleibt der Puls während der ganzen Dauer des Versuchs durchaus regelmässig. Bei späteren Versuchen verhält sich die suspendirte Patientin in gleicher Weise.

II. Fall von seitlicher Rückgratsverkrümmung und hochgradiger Anämie.

6. Martha H., 14 Jahre alt, 41 Kgrm. schwer. Die Haut und sichtbaren Schleimhäute der an einer linksseitigen Scoliose des Dorsolumbaltheils zweiten Grades leidenden Patientin zeigen ein extrem blasses Aussehen. An sämmtlichen Herzostien isi ein starkes systolisches Blasen wahrnehmbar; das Herz ist nicht verbreitert. Die Kranke ist ängstlich und neigt zu Schwindelanfällen.

Die Patientin wird an zwei verschiedenen Tagen im Schwebehang sphygmo-

Fall 6.

Ruhe. Suspendirt, noch mit den Zehenspitzen den Boden berührend.

Freischwebend. Ruhe.

graphisch untersucht. Bei dem ersten Versuch wird sie zunächst nur bis zu den Zehenspitzen gehoben, um 10 Sekunden darauf für 2 Minuten in den freien Schwebehang überführt zu werden. Die Pulsfrequenz steigert sich dabei von 90 auf 110, ohne dass eine wesentliche Aenderung des Pulsbildes eintritt, ausser dass der sehr ausgesprochen dikrote Puls überdikrot wird. Bei dem zweiten Versuch, bei dem der Puls von Anfang an weniger dikrot ist, tritt keine merkliche Aenderung in dem Pulsbilde ein. Ueber einen weiteren Versuch bei dieser Patientin siehe Seite 483.

III. Fälle von Spondylitis.

7. Louise R., 7 Jahre alt, 16½ Kgrm. schwer, zeigt eine beginnende Gibbusbildung am neunten Brustwirbel. Herz und Lungen erweisen sich als gesund. Die Patientin wird 6 Minuten suspendirt und zwar in der letzten Minute bis zum freien Schwebehang. Die Pulsfrequenz vermehrt sich dabei von 110 auf 120, eine wesentliche Aenderung des Pulsbildes tritt nicht ein.

Fall 7.

Ruhe. Suspendirt, noch mit den Zehenspitzen den Boden berührend.

Suspendirt, 5 Minuten später. Freischwebend.

Freischwebend, 45 Sek. später. Ruhe. Ruhe, 1 Min. später.

8. Paul H., 7 Jahre alt, 15 Kgrm. schwer, ein überaus magerer und blasser Knabe, leidet seit 3 Jahren an einer dorso-cervicalen Wirbelentzündung. Der Scheitel des Gibbus befindet sich am Dornfortsatz des ersten Brustwirbels. Der Kopf ist stark nach vorn geneigt und wird von dem kleinen Patienten durch die unter das Kinn geschobene Faust gestützt. Die Untersuchung der Lungen ergiebt eine Caverne in der rechten Lungenspitze. Der Knabe wird in vorsichtiger Weise 3 Minuten lang bis zu den Zehenspitzen suspendirt, wobei er das Gefühl von Erleichterung verspürt. Das Pulsbild bleibt in dieser Stellung dasselbe, die Pulsfrequenz vermehrt sich von 100 auf 120.

9. Frida R., 6 Jahre alt, 18 Kgrm. schwer, zeigt seit zwei Jahren einen ausgesprochenen spondylitischen Gibbus im Bereich der ganzen Brustwirbel-

säule mit der höchsten Prominenz am Proc. spinosus des 9. Brustwirbels. Die inneren Organe sind gesund. Die Patientin wird bis zu den Zehenspitzen suspendirt und 4 Minuten in dieser Stellung belassen. Die Pulsfrequenz steigt zunächst sofort von 90 auf 100, wobei die Pulshöhe sich wesentlich vermindert, um allmälig noch während des Schwebehanges auf die ursprüngliche Zahl und Grösse zurückzukehren.

Fall 9.

Ruhe. Suspendirt, noch mit den Zehenspitzen den Boden berührend.

Suspendirt, 4 Min. später.

Ruhe.

IV. Fälle von Rückgratsverkrümmungen mit compensirten Herzklappenfehlern.

10. Marie Z., 15 Jahre alt, 36 Kgrm. schwer, zeigt einen angeborenen Herzfehler, characterisirt durch eine Hypertrophie des linken Ventrikels bis Finger breit über die linke Mamillarlinie hinaus und laute systolische Geräusche an sämmtlichen Herzklappen. Der mittlere und untere Theil des Brustbeins sowie die angrenzenden Theile des Thorax sind trichterförmig deprimirt. Die Wirbelsäule

Fall 10.

Ruhe. Suspendirt, noch mit den Zehenspitzen den Boden berührend.

Freischwebend, 3 Minuten später.

weist eine beträchtliche Abweichung des Brustsegments nach rechts mit erheblichem Rippenbuckel auf. Die sichtbaren Schleimhäute zeigen eine leicht cyanotische Färbung. Das körperlich sonst gut entwickelte Mädchen ist geistig etwas zurückgeblieben. Die Pulsfrequenz beträgt 80, die Athemfrequenz 24 in der Minute. Die Kranke, schon von früher an die Suspension gewöhnt, wird zunächst 3 Minuten bis zu den Zehenspitzen suspendirt, wobei die Pulshöhe sich etwas vermindert, als dann für weitere zwei Minuten in freien Schwebehang gebracht; es tritt hierbei eine weitere geringe Verminderung der Pulshöhe ein. Puls- und Athemfrequenz, sowie das Wohlbefinden der Patientin ändern sich während der Suspension nicht. Auf dem Pulsbild zeigt sich während der Suspension eine kleine Aenderung in dem absteigenden Schenkel einzelner Pulse, indem die zweite sogenannte Elasticitätswelle etwas mehr hervortritt und die dikrotische Welle ein wenig kleiner wird. Einen weiteren Versuch an dieser Patientin siehe Seite 483.

11. Gertrud J., 9 Jahre alt, 21 Kgrm. schwer, zeigt die Erscheinungen einer Mitralinsufficienz (Verbreiterung der Dämpfung bis zur rechten Parasternallinie, lautes blasendes systolisches Geräusch an der Herzspitze und verstärkten zweiten Pulmonalton). Compensationsstörungen sind nie vorhanden gewesen. Eine primäre linksseitige Lumbalscoliose ist durch die Abflachung der linken Taille und durch eine starke Prominenz des linken Lendenrumpfs charakterisirt. Die Dauer der Suspension bis zu den Zehenspitzen betrug bei dieser Patientin 3 Minuten. Das Pulsbild blieb während dieser Zeit dasselbe: die Pulsfrequenz stieg von 90 auf 100.

12. Margarethe S., 14 Jahre alt, 38 Kgrm. schwer, zeigt neben einer fehlerhaften nach vornüber geneigten Haltung ebenfalls die Symptome einer Mitralinsufficienz. Die Herzdämpfung überragt den rechten Sternalrand sowie die linke Mamillarlinie um Fingerbreite; an der Herzspitze besteht ein lautes systolisches Geräusch, das auch unterhalb der linken Scapula zu hören ist: der zweite Pulmonalton ist accentuirt. Die Herzkrankheit hat sich bei der Patientin zuerst im 6. Lebensjahr bemerkbar gemacht, vor 6 Wochen bestanden leichte Oedeme an den unteren Gliedmassen. Diese Patientin verträgt die fünf Minuten währende Suspension ohne irgend welche Beschwerden zu äussern. Während der letzten zwei Minuten wird die leichte Cyanose der Lippenschleimhaut etwas deutlicher als zuvor. Die Pulsfrequenz steigt während des Versuches allmälig von 90 auf 100. Die Pulshöhe verkleinert sich dabei im geringen Maasse, um während der auf den Schwebehang folgenden Ruhe allmälig wieder zu der alten Höhe zurückzukehren. Sonst tritt in dem Pulsbilde nicht die geringste Aenderung, speciell keine Andeutung einer Unregelmässigkeit ein.

13. Margarethe K., 18 Jahre alt, $46^1/_2$ Kgrm. schwer, acquirirte vor sechs Jahren im Anschluss an eine fieberhafte Erkrankung einen Herzfehler. Die Verbreiterung des Herzens nach links bis zur Mamillarlinie, nach rechts fingerbreit über das Sternum hinaus, das laute an sämmtlichen Ostien hörbare systolische Geräusch und die Verstärkung des zweiten Pulmonaltons deuten wiederum auf eine Insufficienz der Mitralis. Compensationsstörungen von

Seiten des Herzens haben niemals bestanden. Die Betrachtung des Rückens der Patientin ergiebt eine geringe rechtsseitige Dorsalscoliose. Bei der Kranken wurden an zwei verschiedenen Tagen Suspensionsversuche und dabei Aufnahmen sphygmographischer Curven gemacht. Beidemal währte der Schwebehang (bis zu den Zehenspitzen) 9 Minuten. Die ursprüngliche Pulsfrequenz von 90 blieb dabei unverändert. In Bezug auf das Pulsbild ist zu bemerken, dass das erste Mal sofort nach der Suspension eine Verkleinerung der dikrotischen Welle eintrat, die bis an das Ende des Versuches constant blieb, um während der auf die Suspension folgenden Ruhe wieder zu der ursprünglichen Gestalt zurückzukehren. Sonstige Aenderungen kamen nicht vor (s. Fig.) Beim zweiten Versuch, in dem der Puls zu Anfang mehr Spannung zeigte, wurde er nach 6 Minuten wiederum — indess in bedeutend geringerem Grade als das erste Mal — weniger katakrot. Pulsfrequenz, Höhe und Regelmässigkeit blieben unverändert.

Fall 13.

Ruhe. Suspendirt, noch mit den Zehenspitzen den Boden berührend.

Suspendirt, nach einer weiteren Minute. Suspendirt, nach 2 weiteren Minuten.

Suspendirt, nach drei weiteren Minuten. Suspendirt, nach zwei weiteren Minuten.

14. Bernhard B., 15 Jahre alt, 36 Kgrm. schwer, zeigt eine Verbreiterung des rechten Herzens bis fingerbreit nach rechts vom Sternum, ein systolisches Blasen an sämmtlichen Ostien, namentlich an der Herzspitze und einen verstärkten zweiten Pulmonalton. Neben diesen Erscheinungen der Mitralinsufficienz bestand eine mässige dorso-cervicale Kyphose. Die Dauer der bis zu dem Punkte, dass die Zehen noch gerade den Boden berührten, geführten Sus-

pension betrug $7^1/_2$ Minuten. Die Anfangsfrequenz des Pulses von 90 blieb während des Versuches unverändert. Der Puls, zunächst bedeutend katakrot, zeigte allmälig mehr Spannung, indem der absteigende Schenkel flacher wurde mit gänzlichem Zurücktreten der dikrotischen Welle.

15. Endlich wurde noch bei einer 47jährigen Patientin mit den ausgesprochenen Erscheinungen der Stenose und Insufficienz der Mitralis (Frémissement cataire über der Gegend der Herzspitze, lautes präsystolisches, während der Systole anhaltendes Geräusch, namentlich an der Herzspitze, zuweilen von tönendem Charakter, verstärkter zweiter Pulmonalton, Verbreiterung des rechten Herzens fingerbreit über das Sternum hinaus) ein vorsichtiger Versuch mit der Suspension gemacht.

Nahm man bei dieser Kranken nach einer starken Muskelanstrengung ein Pulsbild (das beigegebene Sphygmogramm ist 10 Minuten nach dem Ersteigen zweier mässig steiler Treppen gezeichnet), so ergab sich das ausgesprochenste Bild des Pulsus irregularis, wobei in dem Sphygmogramm deutlich abortive Pulse, die nicht zu fühlen gewesen sein dürften, bemerkbar sind. 10 Minuten später zeigte sich bei einer Frequenz von 115 Schlagen in der Minute vollkommene Regelmässigkeit des Pulses.

Unter vorsichtiger Beachtung des Befindens der Patientin wurde sie nunmehr während $3^1/_2$ Minuten bis zu den Zehenspitzen suspendirt. Eine Aende-

Fall 15.

Bald nach dem Treppensteigen.

Ruhe.

Ruhe.	Suspendirt, noch mit den Zehenspitzen d. Boden berührend.	Suspendirt, nach einer weiteren Minute.	Suspendirt, nach einer weiteren Minute.

Suspendirt, nach einer weiteren Minute.	Ruhe.	Ruhe, 1 Minute später.

rung der Frequenz und Regelmässigkeit des Pulses trat hierbei nicht ein, nur wurde die dikrotische Welle in ganz geringem Grade abgeflacht. Auch während der auf den Schwebehang folgenden Ruhe trat eine weitere Aenderung des Pulsbildes nicht ein; die Patientin vertrug die ganze Procedur ohne irgend welche Störung.

Für die Besprechung der aus den hier zusammengestellten Versuchen gewonnenen Ergebnisse dürfte es sich empfehlen, die Kranken mit normalem Circulationsapparat (1, 2, 3, 4, 5, 7, 8, 9) gesondert von denjenigen mit hochgradiger Anämie (6) oder Herzklappenfehlern 10, 11, 12, 13, 14, 15) zu betrachten.

Was die erstere Gruppe anbetrifft, so wurde ein übler Zufall in Form eines vorübergehenden Schwächezustandes einmal und zwar eine Minute nach dem Ende des 5 Minuten währenden Schwebehanges beobachtet. Die betreffende Patientin wurde vorher und nachher ohne gleiche Störung neben anderweitigen orthopädischen Maassnahmen auch mit der Suspension behandelt, sodass hier wohl nur die mit der ganzen Untersuchung unvermeidliche psychische Erregung die Schuld trägt.

Nicht ganz so scheint es mit der vielfach constatirten Vermehrung der Pulsfrequenz in der Suspension zu stehen. Finden wir doch unter den 8 Patienten der ersten Gruppe nur einmal (2) während eines $1^1/_2$ Minuten währenden Schwebehanges die Zahl der Pulsschläge unverändert, während ein anderes Mal (9) die von 90 in der Suspension zunächst auf 100 vermehrte Pulsfrequenz noch während der 4 Minuten des Versuchs auf 90 zurückgeht. In allen übrigen Fällen ist die Pulsfrequenz am Ende der Schwebezeit um durchschnittlich zwölf Schläge vermehrt. Bei dem Patienten 1 geht dieser Vermehrung in dem ersten Versuch zunächst eine geringe Verlangsamung voraus.

Die Pulshöhe ist zweimal als vermindert angegeben.

Von sonstigen Veränderungen finden sich Unregelmässigkeiten des Pulses nur einmal (5) bei dem ersten Versuch der Suspension in Verbindung mit Dyspnoe bei einer noch nicht an den Schwebehang gewöhnten Patientin. Bei einem zweiten sowie allen späteren Versuchen an dieser Kranken blieb diese offenbar unter dem Einfluss der psychischen Erregung zustande gekommene Erscheinung aus.

Unter den Patienten der 2. Gruppe ist die Pulsfrequenz während der Suspension 4 mal die gleiche; bei zweien besteht eine Ver-

mehrung um 10, bei der hochgradig anämischen Patientin eine solche um 20 Schläge.

Die Pulshöhe ist einmal (12) in geringem Grade während der 5 Minuten währenden Suspension verringert.

Unter den 6 mit Klappenfehlern behafteten Patienten findet sich viermal eine Veränderung im absteigenden Schenkel der Pulswelle, bestehend in einer Verkleinerung und Abflachung der dikrotischen Welle, im Falle 14 bis zum vollständigen Zurücktreten derselben. Die von Motschutkowsky an der Femoralis gefundene Erhöhung der dikrotischen Welle während der Suspension wurde niemals beobachtet.

Unregelmässigkeiten des Pulses konnten weder an der Form noch der Aufeinanderfolge der einzelnen Pulswellen wahrgenommen werden, während z. B. im Fall 15 schon die mit dem Treppensteigen verbundene Muskelanstrengung im Stande war, dieselben im ausgeprägtesten Maasse hervorzurufen.

Es dürfte von Werth sein, hier nochmals darauf hinzuweisen, dass sämmtliche Patienten der zweiten Gruppe die Suspension ohne Störung vertrugen.

Fragen wir, zu welchen Schlussfolgerungen uns die beschriebenen Versuche berechtigen, so lehren die Experimente zunächst, dass eine Vermehrung der Pulsfrequenz nicht nothwendiger Weise als Folge der Suspension einzutreten braucht, dass dieselbe sich jedoch in der überwiegenden Mehrzahl der Fälle einstellt. Ob dieselbe hier lediglich Folge der psychischen Erregung ist, wage ich nicht zu entscheiden. Merkwürdiger Weise überwiegt unter unseren Patienten mit Herzklappenfehlern die Zahl derer, bei denen im Schwebehang die Pulsfrequenz dieselbe bleibt. Eine Verminderung der Zahl der Pulsschläge, wie sie Bernhardt[1]) einmal fand, constatirte ich ebenfalls einmal zu Beginn eines Versuches.

Die Pulshöhe verminderte sich zweimal in der ersten Gruppe und nur einmal in geringem Grade bei einer Patientin mit einer Mitralinsufficienz. Da das Sphygmographion stets während der ganzen Beobachtungszeit an demselben Orte liegen blieb, könnte man daraus entweder auf eine verminderte Energie der Herzthätigkeit oder eine Vermehrung der Spannung des Arterienrohrs schliessen.

[1]) M. Bernhardt, Ueber die Behandlung Tabischer mittelst Suspension. Berl. klin. Wochenschr. 1889. No. 25. S. 540.

Bei dem ungestörten Wohlbefinden der Patientin dürfte wohl das Letztere zutreffen.

Endlich beobachteten wir bei vier Herzkranken während der Suspension eine geringe Abflachung der dikrotischen Welle, in einem Falle bis zum gänzlichen Zurücktreten derselben. Es ist dies eine Erscheinung, die man allgemein als Zeichen einer vermehrten Spannung des Arterienrohrs auffasst, und der wir schon deshalb eine besondere Bedeutung nicht zuzuschreiben haben, weil sie sowohl bei Gesunden wie bei Kranken in viel erheblicherem Grade häufig vorkommt. (Vergl. die Abbildungen bei Christ.[1])

Dass bei unseren Versuchen gerade nur bei den Herzkranken diese Veränderungen am absteigenden Schenkel der Curve eintraten, steht in Uebereinstimmung mit den Beobachtungen von Spengler[2]). Dieser Autor fand nämlich, dass bei Individuen, bei denen die Kraft des Herzens in Folge von Krankheit vermindert war, die während und nach dem Wechsel der Körperhaltung — mit Ausschluss jeder Muskelaction — eintretenden durch das Pulsbild sich ausprägenden Veränderungen am Circulationsapparat viel bedeutender waren als bei Gesunden.

Für die Frage der eventuellen durch die Suspension für die Kranken bedingten Gefahr dürfte das Fehlen jeglicher Unregelmässigkeit in dem Pulsbilde von besonderer Bedeutung sein. Bezeichnet doch Leyden[3]) die Unregelmässigkeit des Pulses als ein bei Herzschwäche fast regelmässiges Symptom und zählt sie nebst der erhöhten Pulsfrequenz zu den ersten objectiven Erscheinungen. Besonders lehrreich ist in dieser Beziehung Fall 15, in dem sich Unregelmässigkeiten des Pulses nach dem Treppensteigen in exquisitester Weise einstellten, während sie bei der Suspension ausblieben, eine Thatsache, die wenigstens für diese Kranke die Behauptung rechtfertigt, dass die Suspension einen geringeren schädlichen Einfluss auf das Herz ausübt, als die mit dem Treppensteigen einhergehende Muskelanstrengung.

Nach alledem dürfen wir wohl von einer vorsichtigen Suspen-

---

[1]) Hermann Christ, Ueber den Einfluss der Muskelarbeit auf die Herzthätigkeit. Arch. f. klin. Med. Bd. 53. S. 102.

[2]) L. Spengler, Die Veränderungen des Radialpulses während und nach Aenderung der Körperstellung. Diss. Zürich. 1887.

[3]) E. Leyden, Ueber die Herzkrankheiten in Folge von Ueberanstrengung Zeitschr. f. klin. Medicin. Bd. XI. S. 105.

sion auch bei Patienten mit compensirten Herzfehlern irgend welche Schädigung des Organismus nicht befürchten, zumal auch in den oben zusammengestellten, während und nach der Suspension beobachteten Unglücksfällen niemals vorher bestandenen Circulationsstörungen die Schuld für den üblen Zufall beizumessen war.

Ich habe nun bei meinen Versuchen an Herzkranken mich nicht auf die Suspension allein beschränkt, sondern auch die Einwirkung redressirender Maassnahmen auf den Thorax dieser Patienten, die sie ohne Beschwerden ertrugen, mit in Betracht gezogen.

Als Beispiel der gebräuchlichen mittelst Pelotten, Bindenzügel und dergl. wirkenden Apparate wählte ich zu meinen Beobachtungen einen von Herrn Prof. Wolff angegebenen Apparat, der dasselbe Princip verfolgt, wie die von Schede und Hoffa construirten, und der in der Poliklinik vielfach in Gebrauch ist. Der Apparat besteht aus einem Holzrahmen mit einer Kopfschwinge zur verticalen Suspension. An den seitlichen Stangen befinden sich verschiebbar zwei halbkreisförmige hölzerne Rahmen, die mit Holzknöpfen versehen sind. Bei fixirtem Becken und nach Einleitung der Suspension geschieht die Fixation des Schultergürtels durch einen über die Schulter laufenden, in einer Schnur endigenden Heftpflasterstreifen an einem Knopf des vorderen Rahmens. Das Redressement des hinteren resp. vorderen Rippenbuckels erfolgt in der gewünschten Richtung zunächst durch Druck der Hand, worauf ein Gehilfe die festangezogenen hier angelegten Heftpflasterstreifen mittelst der mit ihnen in Verbindung stehenden Schnüre an einem der Knöpfe des vorderen resp. hinteren Rahmen befestigt[1]).

Neben einer Anzahl von Versuchen an diesem Apparat, die ich deshalb übergehe, weil sie an Patienten mit normalem Circulationsapparat angestellt wurden und keine wesentliche Beeinflussung des Kreislaufs ergaben, habe ich sphygmographische Beobachtungen an zwei Patientinnen der Gruppe 2 — nämlich bei der an hochgradiger Anämie leidenden Martha H. (6) und bei der mit einem angeborenen Herzfehler behafteten Kranken Marie Z. (10), von denen die erstere gleichzeitig eine linksseitige, die zweite eine rechtsseitige Dorsalscoliose mit ausgesprochenem Rippenbuckel dar-

[1]) Die genauere Beschreibung des Apparates wird demnächst an anderer Stelle erfolgen.

boten — während der Einwirkung der neben der Suspension einwirkenden redressirenden Manipulationen angestellt. Die Suspension war, wie dies bei der Anwendung derartiger Apparate der Fall sein muss, eine nur mässige, da eine straffe Extension die seitliche Verschiebbarkeit der einzelnen Segmente der Wirbelsäule ungünstig beeinflussen würde.

1. Bei Martha H. (6 s. S. 473) wurden zweimal Versuche in dem Apparat angestellt, von denen der eine während 10, der zweite während 5 Minuten fortgesetzt wurde. Die Pulsfrequenz steigerte sich von 90 auf 115; eine wesentliche Aenderung des Pulsbildes trat nicht ein.

Fall 1.

Suspendirt. Gleichzeitiges Redressement des Rippenbuckels durch Heftpflasterzug.

Während des Redressements, 10 Minuten später. Ruhe.

2. Marie Z. (10 s. S. 475) wurde 8 Minuten hindurch der Einwirkung des Apparates ausgesetzt, wobei die Heftpflasterstreifen eine Minute nach Anwendung der Suspension zur Einwirkung kamen. Der Anfangspuls von 90 stieg zu Beginn auf 100, um innerhalb der ersten drei Minuten allmälig wieder

Fall 2.

Ruhe. Suspendirt, 2 Minuten nach Beginn der Suspension.

Gleichzeitiges Redressements des Rippenbuckels durch Heftpflasterzug. Während des Redressements, 3 Minuten später.

auf 90 zu fallen. Die Pulshöhe verminderte sich beim Anziehen der Streifen, erreichte jedoch nach zwei Minuten wieder die ursprüngliche Höhe. Auch bei diesem Versuch war ein geringeres Hervortreten der dikrotischen Welle, wenn auch weniger merkbar als bei dem früheren Versuch, zu constatiren.

Das oben für die Suspension gesagte dürfte nach diesen Versuchen auch für die Anwendung nicht zu gewaltsamer redressirender auf den Rumpf einwirkender Manipulationen zutreffen.

Sammelforschung betreffend die operative Behandlung bösartiger Kehlkopfneubildungen.

Am 31. December 1893 sind 20 Jahre verflossen seit der von Billroth zum ersten Mal wegen Larynxcarcinoms ausgeführten vollständigen Exstirpation des Kehlkopfes.

Im Laufe dieser Zeit wurden ungefähr 200 Totalexstirpationen und beinahe 100 partielle Exstirpationen des Kehlkopfes, sowie ziemlich viele Laryngofissuren und endolaryngeale Operationen wegen bösartiger Tumoren (Carcinome und Sarkome) vorgenommen.

Es könnte scheinen, als ob diese Ziffer einen ausreichenden Begriff davon geben müsse, was die Wirksamkeit dieser oder jener Operationsmethode sei.

Dem ist jedoch nicht so. — Noch heute bestehen sehr verschiedene Ansichten über diese Frage: die Einen betrachten die Exstirpation des Kehlkopfes als die einzige rationelle Behandlungsmethode dieses Leidens, — Andere stellen ihre Berechtigung vollständig in Abrede.

Jedenfalls liegt die Schuld an diesen Meinungsverschiedenheiten daran, dass es an einer genaueren Statistik, wenigstens in den letzten Zeiten, fehlt (seit der letzten Statistik sind ungefähr vier Jahre verflossen).

Es wäre also von Interesse, zu wissen, wie oft gegenwärtig diese Operationen (Laryngectomie, Laryngofissur etc.) ausgeführt werden und welche Resultate sie geben?

Es ist aber nicht leicht, eine genaue Statistik zu verfassen!

Ich bin zu der Ueberzeugung gekommen, dass das beste Mittel zu diesem Zwecke darin besteht, einen Aufruf an alle Laryngologen und Chirurgen ergehen zu lassen mit der Bitte, mir sowohl die von

ihnen operirten Fälle (im Laufe der letzten 20 Jahre bis 1. Juli 1894), wie ihre Ansichten über die ganze Frage gefälligst mittheilen zu wollen.

Um Dieses zu erleichtern, lasse ich hier ein Schema folgen:

1. Des Operateurs (resp. Laryngologen) Name und Wohnort.
2. Alter und Geschlecht des Kranken.
3. Allgemeiner Zustand des Kranken (Lymphdrüsen afficirt oder nicht?)
4. Laryngoskopisches Bild (rechte, oder linke Seite etc.)
5. Diagnose (klinische resp. mikroskopische).
6. Datum der Operation (Tag, Monat, Jahr).
7. Art der Operation (endolaryngeale; Thyreotomie, Laryngectomia totalis und partialis).
8. Resultat der Operation (Todes-Ursache? Recidive — wann? Heilung — Datum der letzten Untersuchung resp. letzte Nachricht).
9. Quelle [veröffentlicht und wo?[1])] oder unveröffentliche Fälle.
10. Bemerkungen (allgemeine Ansichten etc.)

Diesen Bericht, in französischer, deutscher oder englischer Sprache, bitte ich freundlichst an die Adresse des Unterzeichneten baldmöglichst zu übersenden.

Indem ich hoffe, dass dieser Aufruf, welcher eine so wichtige Frage zum Ziel hat, freundliche Aufnahme bei Ihnen finden wird, bleibt mir nur noch übrig, allen geehrten Herren Laryngologen und Chirurgen im Voraus meinen besten Dank für ihre gütige Unterstützung meiner Bemühungen zu sagen.

Gleichzeitig wird dieser Aufruf im Centralblatt für Chirurgie, sowie in anderen speciellen Zeitschriften veröffentlicht werden.

---

[1]) Ich bitte um Separat-Abdrücke, besonders früherer statistischer Arbeiten.

10. Juni 1894.

Dr. **Johann Sendziak,**
Warschau (Polen-Russland).
139 Marszatkowskastrasse.

Gedruckt bei L. Schumacher in Berlin.

ARCHIV

FÜR

KLINISCHE CHIRURGIE.

BEGRÜNDET

von

Dr. B. von LANGENBECK,

weil. Wirklichem Geh. Rath und Professor der Chirurgie.

HERAUSGEGEBEN

VON

Dr. E. v. BERGMANN, Prof. der Chirurgie in Berlin.

Dr. E. GURLT, Prof. der Chirurgie in Berlin.

Dr. C. GUSSENBAUER, Prof. der Chirurgie in Wien.

NEUNUNDVIERZIGSTER BAND.

DRITTES HEFT.

Mit 4 Tafeln Abbildungen und Holzschnitten.

BERLIN, 1895.

VERLAG VON AUGUST HIRSCHWALD.

N.W. Unter den Linden No. 68.

Inhalt.

Seite

XVIII. Ueber die Erkrankung der Knochen, Gelenke und Bänder bei der Influenza. Von Dr. Felix Franke 487

XIX. Ueber einen Fall von congenitaler Ranula glandulae Nuhnii. Von Dr. Oskar Föderl. (Hierzu 2 Figuren.) 530

XX. Der Darmprolaps bei Persistenz des Ductus omphalo-mesentericus, mit Mittheilung eines operativ geheilten Falles. Von Dr. L. Löwenstein 541

XXI. Zur Aetiologie und Therapie der Eiterung. Von Dr. P. Reichel. 564

XXII. Ueber Milz-Exstirpation. Von S. G. Schalita 629

XXIII. Altes und Neues über kranke Lymphdrüsen. Von Prof. Dr. Carl Bayer. (Hierzu Taf. V.) 637

XXIV. Ein Fall von cystösem Sacrococcygeal-Teratom nebst einigen Worten über die Genesis dieser Geschwülste. Von Dr. E. S. Perman. (Hierzu Taf. VI.) 657

XXV. Hydroureter cum hydronephrosi. Nephroureterectomia. (Aus der chirurgischen Privatklinik von P. Postnikow und G. v. Sumarokow in Moskau.) Von P. J. Postnikow 675

XXVI. Beitrag zur Kenntniss der Geschwülste der Scheidenhaut des Hodens und des Samenstrangs. Von Dr. F. Karewski. (Hierzu Taf. VII.) 688

XXVII. Beitrag zur Lehre von den septischen Erkrankungen. (Aus dem Privatlaboratorium des Privatdocenten Dr. Hanau in Zürich.) Von Dr. Edwin Pfister. (Hierzu Taf. VIII und eine Fiebercurve.) 697

XXVIII. Zur Frage der schrägen Gesichtsspalte. (Bemerkungen zu dem Aufsatze: Herhold, Zur Frage der schrägen Wangenspalte.) Von Prof. Th. Kölliker 734

XXIX. Mittheilungen aus der chirurgischen Casuistik und kleinere Mittheilungen.

Ueber einen nach Form und Verlauf ungewöhnlichen Fall von Verletzung der Arteria femoralis. Von Dr. Schmidt. 736

XVII.

Ueber die Erkrankung [illegible] und Bänder [illegible]

von

Dr. med. Felix [illegible]

Oberarzt am [illegible]

Bekanntermaassen [illegible] Infectionskrankheiten — [illegible] Syphilis u. a. sehe ich ab — [illegible] und Gelenken auf, die [illegible] Krankheit zurückgeführt [illegible] Gelenkrheumatismus bei [illegible] der Knochenerkrankung [illegible] sie bei den übrigen acuten [illegible] Lücke[2]) gebührt das Verdienst [illegible] Aufmerksamkeit gelenkt zu haben [illegible] in der mir zugänglichen Literatur [illegible] in denen über Ergriffensein [illegible] berichtet wurde, die aber [illegible] beanspruchen. Auch das [illegible] Guttmann, „die Influenza-[illegible] Fall von Periostitis purulenta [illegible] die Jahresberichte von Virchow-[illegible]

[illegible] die [illegible] rak- [illegible] hnen [illegible] ich hatte [illegible] wenigen [illegible] er liess sie [illegible] chmerzen an [illegible] ien und sie in [illegible] urch beträcht- [illegible] s. Fieber habe [illegible] amals leider nicht

[1]) Ausgearbeitet nach [illegible] Braunschweig gehaltenen Vortrage.

[2]) Lücke, Die Aetiologie [illegible] Zeitschrift für Chirurgie. Bd. [illegible]

[3]) Schüller, Die Aetiologie [illegible] Erkrankungen. Deutsche [illegible] Infectionskrankheiten. [illegible] Volkmann.

sie seit dem Auftreten der Schmerzen nicht gehabt. Ich fand keine äusserlich wahrnehmbare Veränderung an der Fussohle, deren Haut weich, aber bei der Betastung fühlte ich die Plantarfascie wenig nachgiebig und an ihrem innern Rande verdickt. Der Druck war mässig schmerzhaft; beim Auftreten sollen die Schmerzen viel lebhafter gewesen sein. An der Sohlenseite der Ferse, wo auch Schmerzen auf Druck und beim Auftreten sich einstellten, konnte ich nichts Besonderes nachweisen. Die übrigen Theile waren normal. Die beschriebenen Veränderungen waren an beiden Füssen gleich. Beim Liegen fehlten die Schmerzen.

Die Behandlung bestand in Priessnitz'schen Umschlägen, Antipyrin, Salicylsäure, heissen Umschlägen, heissen Fussbädern, Massage, Jodtinctur u. a. in entsprechenden Zwischenräumen. Es trat aber, da sich die Kranke nicht schonen konnte, keine Besserung ein, bis zu den mehrere Wochen danach fallenden Schulferien, während deren sie viel Ruhe hatte. Nach den Ferien wurde der Zustand bald wieder der alte. Ganz allmälig liessen die Beschwerden nach. Erst seit vorigem Jahre kann die Frau wieder leidlich gehen, aber hin und wieder hatte sie Schmerzen nach längerem Gehen und nach Erkältung der Füsse, vor der sie sich möglichst hütet, da sie deren nachtheiligen Einfluss durch Erfahrung kennen gelernt hat. Ihr Gang ist jetzt noch leicht hinkend.

2. Fräulein G., Lehrerin, erkrankte etwa 14 Tage, bevor sie zu mir am 17. 10. 93 in die Sprechstunde kam, an heftigen Kopfschmerzen, Schnupfen, Halsschmerzen, Frost und allgemeinem Unbehagen. Sie nahm, da sie den Anfall für Influenza hielt, Antifebrin und war schon am nächsten Tage besser. Vor einigen Tagen bekam sie Schmerzen in der linken Fusssohle, die ihr das Gehen erschwerten. — Befund: Fascia plantaris in ihrer ganzen Länge, namentlich aber am innern Rande, in der Fersengegend und am vorderen Ende auf Druck empfindlich; fühlt sich gegenüber der der rechten Seite etwas gespannt an. Keine Röthung, keine sonstige Abnormität der Haut. Auf beiden vorderen Gaumenbögen ein etwa 5—7 Mm. breiter rother Streifen, nach oben und unten zu sich verschmälernd. — Heisse Fussbäder, leichte Massage und möglichste Schonung beseitigten die Beschwerden in mehreren Monaten vollständig.

3. Schriftsetzer W., 35 Jahre alt, kam am 10. 8. 93 in meine Sprechstunde, um mich wegen Schmerzen in der rechten Fusssohle, die, seit 5 Tagen vorhanden, beim Stehen und Gehen immer heftiger wurden und ihm schliesslich die Arbeit unmöglich machten, zu consultiren. Unter der weichen, normalen Haut war die Fascia plantaris straff, fast hart anzufühlen, verdickt, ziemlich empfindlich auf Druck, besonders am innern Rande und nach der Ferse zu. Kein Zeichen von Bleivergiftung. 3 Wochen zuvor habe ich den Kranken wegen mässiger Influenza mit Fliederthee und Antifebrin behandelt; er war nur 2 Tage arbeitsunfähig. — Bei der Behandlung mit Liegenbleiben, heissen Fussbädern, leichter Massage und Priessnitz'schen Umschlägen besserte sich der Zustand allmälig, nachdem in den ersten Tagen noch eine Verschlimmerung aufgetreten war in Form stärkerer Schmerzen und stärkerer Verdickung des Innenrandes der Fascie, an der ich ausserdem mehrere Knoten, rosenkranzartig hinter einander gelegen, fühlte. Am 10. October, als nur noch

mässige Schmerzen beim Auftreten bestanden und die Schwellung der Fascie fast ganz zurückgegangen war, machte W. gegen meinen Rath einen Versuch mit der Arbeit. Aber schon nach halbtägiger Arbeit (immer Stehen) musste er sie wegen heftiger Schmerzen in der Fusssohle wieder aufgeben. Ich fand am übernächsten Tage, als ich geholt wurde, ziemlich den alten Znstand wieder vor. Vielleicht war die Fascie weniger dick, aber ganz hart und straff, auch Andeutung von Knotenbildung. Die Schmerzen, ziemlich lebhaft auf Druck, erstreckten sich bis an das hintere Ende und auf die innere Seite der Ferse. In der Ruhe waren sie schwach. Die frühere Behandlung, auch Natr. salicyl. mit Antipyrin war ohne Einfluss. Bei Priessnitz'schen Umschlägen schien eher Verschlimmerung einzutreten, ebenso bei Massage. Jodtinctur war ohne Wirkung. Nach 3 Wochen liess ich die ganze Stelle mit Carbolquecksilberpflastermull belegen, der alle 5—6 Tage gewechselt wurde. 2 Wochen später waren fast alle Beschwerden geschwunden; an dem noch leicht verdickten Rande der Fascie war noch schwache Andeutung von Knotenbildung zu fühlen. 8 Tage später war W. wieder arbeitsfähig (17. Nov.), hatte aber noch 2—3 Wochen lang Beschwerden.

4. Schriftsetzer E., 40 Jahre alt, liess mich am 14. 4. 94 Abends holen, da er im Geschäft unter heftigem Schüttelfrost, Kopf- und Augen-, sowie Rückenschmerzen, Halsentzündung und ausserordentlicher Abgeschlagenheit erkrankt war und nach Hause hatte gehen müssen. Ich fand ausser gerötheter Conjunctiva, stark belegter Zunge und stark gerötheten Gaumenbögen und Fieber nichts Besonderes. Da ich schon einige Schriftsetzer aus dem betr. Geschäft in dieser Zeit wegen Influenza behandelt hatte, nahm ich diese auch hier an und verordnete deshalb Antifebrin und Fliederthee. Am nächsten Tage fand ich meine Diagnose bestätigt; es war heftiger Schnupfen und Neuralgie zweier Intercostalnerven eingetreten. Nach 3 Tagen, als E. sich schon ganz leidlich fühlte, bekam er heftige Ischias im linken Bein. Sie wich bald auf Phenacetin. Nach mehreren Tagen nahm er die Arbeit wieder auf, kam aber schon am 3. Mai zu mir in die Sprechstunde wegen Schmerzen in der linken Fusssohle und „lahmen Beinen"; das Knie sei vor einigen Tagen geschwollen gewesen, ebenso der rechte äussere Knöchel. Ich fand etwas Verdickung des innern Randes der Plantarfascie (erst bei Vergleich mit dem rechten Fuss) und leichte Schmerzhaftigkeit bei Druck an dieser Stelle und nach den Köpfchen der Metatarsi 1 und 2 zu. Am Knie und Knöchel ausser etwas Druckschmerz an diesem nichts Besonderes. Bei Ruhelage, heissen Fussbädern und Priessnitz'schen Umschlägen waren die Beschwerden bald verschwunden, so dass der Kranke nach acht Tagen die Arbeit wieder aufnehmen konnte. Er hat aber, wie er mir jetzt Anfang October mittheilte, noch bis Ende Juli mit Schmerzen in der Fusssohle zu kämpfen gehabt. Jetzt leidet er noch an zeitweiligen mässigen neuralgischen Schmerzen im Rücken und linken Hoden.

5. Bäckermeister W. klagte mir, als ich sein Kind am 28. 6. 94 besuchte, dass er wegen Schmerzen in der Ferse und dem hintern Theile der Sohle des rechten Fusses, an denen er seit einigen Tagen leide, kaum noch gehen und

stehen könne. Beim Liegen habe er keine Schmerzen. Bei Druck auf die Ferse und hintern Theil der Fusssohle klagte er über etwas Empfindlichkeit, der vordere Theil war unempfindlich, der innere Rand nicht deutlich verdickt zu fühlen, sonst auch nichts Besonderes nachzuweisen. Eine Ursache für das Leiden war nicht zu finden, nur als ich den Kranken fragte, ob er in letzter Zeit einmal Frost gehabt habe oder dergleichen, gab er an, dass er vor etwa 14 Tagen sich unbehaglich frostig gefühlt, dann unter Hitze heftige Kopfschmerzen, verstopfte Nase, Ziehen im Rücken und den Gliedern bekommen habe. Er habe sich, weil er glaubte, dass es sich um einen Influenzaanfall handelte, den er aus Erfahrung kannte, in's Bett gelegt und tüchtig geschwitzt. Am andern Tage habe er sich wieder wohler gefühlt, nur etwas Schnupfen und Mattigkeit in den Gliedern gehabt. — Da W. sich nicht hinlegen wollte, liess ich heisse Fussbäder und leichte Massage vornehmen, ausserdem Carbolquecksilberpflastermull auflegen. Beim Gehen und Stehen schonte W. die Ferse durch Auftreten mit den Zehen. Die Beschwerden verschwanden allmälig innerhalb zweier Wochen.

Die berichteten 5 Fälle zeichnen sich aus durch eine entzündliche, im Ganzen mässig schmerzhafte Verdickung der Plantarfascie, die am deutlichsten an deren innerem Rande durch Betastung nachzuweisen ist.[1]) In den schwereren Fällen fühlt sich die Fascie auch in Ruhestellung des Fusses fast bretthart an und ist dann sehr genau als dickes Polster abzugrenzen. Bisweilen erzeugt die Entzündung knotenförmige Verdickungen, die besonders im zweiten Falle sich leicht abtasten liessen, auch vom Kranken selbst gefühlt wurden. Dass es sich um eine entzündliche und zwar subacut verlaufende Krankheit handelt, zeigt der fieberlose, ohne Röthung einhergehende, aber mit Schmerzen verbundene und bei richtiger Behandlung nicht allzulange Verlauf. An dem vorderen Ende der Fascie fand ich nur einmal deutlich ausgesprochene Schmerzen auf Druck, dagegen fast stets am hinteren Ende. Und von da aus erstrecken sie sich bisweilen auch noch über das Gebiet der Fascie hinaus bis nach oben an der Ferse hinauf. Ob in diesen Fällen die Knochenhaut des Calcaneus sich an dem Leiden betheiligt durch Schwellung, vermag ich nicht sicher zu sagen. Aber gegen die Wahrscheinlichkeit dieser Annahme lässt sich nichts Wesentliches einwenden, zumal ich, wie ich nachher zeigen werde, bei einer Kranken sowohl Erkrankung der Plantarfascie als der Knochenhaut

[1]) Ich glaube auch mit Recht den 5. Fall hierher rechnen zu müssen, wenngleich hier vielleicht am meisten die Knochenhaut des Fersenbeins und nur in zweiter Linie das hintere Ende der Plantarfascie erkrankt war.

sicher beobachtet habe. — Scheinbar auffällig ist das Verhalten der Schmerzhaftigkeit. In der Ruhe fast stets ohne Schmerzen zeigen die Theile mehr Empfindlichkeit erst auf Druck, am lebhaftesten aber beim Stehen und Gehen. Ich erkläre mir das dadurch, dass hierbei nicht nur die geschwollene Aponeurose sehr stark gezerrt wird, sondern auch die mit ihr verwachsenen Muskeln, Caro quadrata, Flexor communis brevis und Abductor hallucis. Und es ist doch sehr wahrscheinlich, dass diese ebenfalls, wenigstens z. Th. entzündlich geschwollen sind. Ein entzündeter Muskel ist aber, — man braucht nur sich der Schmerzhaftigkeit einfach durch Ueberanstrengung gereizter Muskel, bei denen von Entzündung noch nicht die Rede ist, zu erinnern, — wohl empfindlich auf Druck, am empfindlichsten aber, wenn er gedehnt wird.

Die Schwellung der Aponeurose wird man als durch ödematöse Durchtränkung des Bindegewebes und vermehrte Zellenthätigkeit (lebhaftere Theilung und Vermehrung) bedingt aufzufassen haben, wozu bei längerer Dauer noch Einwanderung von Rundzellen treten mag.

Ich hatte im Januar 1891 im Marienstift einen 21jährigen Knecht V. liegen, der an Schmerzen in der linken Fusssohle erkrankt war. Ich fand weiter nichts als Schmerzhaftigkeit der Plantaraponeurose bei Druck und namentlich beim Stehen, vielleicht etwas Verdickung des inneren Randes. Bezüglich der Aetiologie war nichts Sicheres zu erfahren. Nach Influenza habe ich leider nicht geforscht, da ich damals das Leiden noch nicht so genau kannte. Die Behandlung mit Priessnitz'schen Umschlägen und Massage brachte keine Besserung, die Massage eher Schaden,[1]) denn es bildete sich eine deutlichere Verdickung der Facie aus und schliesslich fühlte ich auch einen kleinen Knoten etwas nach auswärts vom inneren Rande nach vorn von der Mitte der Fascie. Als gar keine Besserung eintrat, exstirpirte ich am 28. Februar mit Einwilligung des Kranken das Knötchen. Dabei sah ich, dass die Fascie nicht rein glänzend weiss, sondern matt und leicht gelatinös gequollen aussah. Das Knötchen, etwa in der Grösse einer halbirten Erbse mit vorderer und hinterer Zuspitzung über die Oberfläche der Fascie emporragend, war prallfest, sah in der Mitte durchscheinend gelatinös aus, nach den Seiten zu mehr sehnig. Die mikroskopische Untersuchung des in Spiritus gehärteten Präparates zeigte dennoch deutlich, dass nach der Mitte zu die Sehnenfasern gequollen waren und dass die Kerne, die an den Seiten als kurze dunkle (Hämatoxylinfärbung) Stäbchen erschienen, nach der Mitte zu heller und dicker und reichlicher wurden. Deutliche Zelltheilungsfiguren habe ich nicht wahrgenommen.

Ich fasste damals die Geschwulst als Fibrom, vielleicht mit

[1]) Die Massage wurde vom Wärter ausgeübt und scheint sehr kräftig ausgeführt zu sein.

Beginn sarkomatöser Entartung, auf, neige mich aber unter Berücksichtigung aller Umstände jetzt mehr der Annahme zu, dass wir es mit einer Fasciitis plantaris, vielleicht auch nach Influenza, zu thun hatten. Dass eine Besserung nicht eintreten wollte, lag wahrscheinlich an der kräftigen, von einem Wärter ausgeübten Massage. Denn ich habe in meinen sämmtlichen Influenzafällen, auch wenn es sich nicht um Sehnen, sondern um andere Theile handelte, z. B. Nerven bei Neuralgien, gesehen, dass kräftige Massage fast durchweg das Leiden verschlimmerte; ja selbst leichte Massage wurde in vielen Fällen gar nicht vertragen. Demgemäss musste die Behandlung in diesen 5 Fällen in erster Linie vollständige Ruhe und Schonung der erkrankten Theile ins Auge fassen; mit welchem Recht und mit welchem guten Erfolge, lehren die Krankengeschichten. Dass warme und heisse Fussbäder im Uebrigen noch den meisten Zweck hatten, zeigten mir die verschiedenen Behandlungsversuche, und schloss ich von vornherein aus den Erfahrungen an den vielen Influenzakranken, die man ja zu behandeln hatte, und an mir selbst, dass nämlich im Allgemeinen bei den verschiedenen besonders subacut oder chronisch verlaufenden Formen der Influenza Wärme besser vertragen wurde und besser bekam als Kälte.

Ich habe nun noch nachzuweisen, dass die beschriebene Fascienerkrankung auch wirklich durch die Influenza hervorgerufen ist. In der Beziehung verweise ich darauf, dass in sämmtlichen Fällen kurze Zeit vorher Influenza die Kranken befallen hat, z. Th. nach meiner Diagnose, z. Th. nach ihrer eigenen Diagnose, die aber von mir für richtig gehalten worden ist. In dem einen Falle konnte ich noch die streifenförmige Röthung der vorderen Gaumenbögen, die, meist von stechenden Schmerzen begleitet, von mir in fast allen Fällen von Influenza gefunden und geradezu als pathognomisches Merkmal betrachtet wurde, nachweisen.

(Aus dieser eigenthümlichen Form der Röthung habe ich in vielen Fällen, in denen mich Kranke wegen Halsschmerzen aufsuchten, zurück auf Influenza geschlossen und bei Aufnahme der Anamnese meine Annahme mehr oder weniger sicher bestätigt gefunden. In den meisten dieser Fälle hat es sich nur um leichtere Formen der Influenza gehandelt, die sich durch einmaligen Frost oder leichteres oder mehrmals wiederholtes Frösteln, Eingenommenheit des Kopfes

bis zu heftigen Kopfschmerzen, auffällig starke allgemeine Mattigkeit und Abgeschlagenheit, häufig Schnupfen, oft neuralgische Schmerzen, namentlich der Zwischenrippennerven, kennzeichneten. Die erwähnte Gaumenbogenentzündung hatte, abgesehen von den unangenehmen stechenden Schmerzen, die in seltsamem Gegensatz zu dem geringen objectiven Befund standen, — einige Male sah ich aphthenähnliche Flecken, oberflächliche, runde, weisse Nekrosen mit Fibrinausschwitzung bis zur Bildung von Belägen, — noch die Besonderheit, dass sie sehr hartnäckig war, bisweilen erst nach einigen Wochen langsam verschwand. Es ist ja allerdings eine merkwürdige Thatsache, dass gerade die Influenza den zweifelhaften Vorzug besitzt, sich ihren Opfern in sehr vielen Fällen bemerkbar zu machen durch die Ausdauer, mit der sie dieselben belästigt durch die von ihr hervorgerufenen Beschwerden, Catarrhe, Neuralgieen, allgemeine Schwäche, Verlust oder Einbusse an Widerstandsfähigkeit gegen Erkältungen u. a.)

Eine andere Ursache war in keinem der Fälle nachzuweisen. Es könnte nun eingewendet werden, dass in diesen Fällen ein zufälliges Zusammentreffen des Leidens mit der Influenza vorliegt. Aber gerade als ich die letzten Fälle kennen lernte, hatten wir hier keine so ausgedehnte allgemeine Epidemie, sondern mehr vereinzelte Fälle. Und dann ist das Leiden só eigenthümlich, dass es meiner Ansicht nach geradezu von Kurzsichtigkeit und Schwerfälligkeit zeugt, wollte man es nicht, zumal es sonst nicht bekannt zu sein scheint, und sein Auftreten mit dem der Influenza-Epidemie und den einzelnen Influenzafällen zusammenfällt — für mich sind maassgebend hauptsächlich Fall 1, 2 und 4, — auf die Influenza zurückzuführen. Dass die Influenza sich als Angriffspunkt in diesen Fällen auch die Plantarfascie ausgesucht hat, könnte man dadurch erklären, dass letztere bei allen diesen Kranken, die viel auf den Beinen sein müssen, besonders stark angestrengt wird und daher vielleicht einen Locus minoris resistentiae bildet.

Ein grosses Interesse haben für mich die Fälle von „Achillodynie", die Albert beschrieben hat.[1]) Er hat in den letzten Jahren, seit dem Auftreten der Influenza also, 6 Kranke behandelt, die beim Gehen und Stehen, nicht beim Liegen, Schmerzen an der

[1]) E. Albert, Achillodynie. Wiener med. Presse. 1893. No. 2.

Achillessehneninsertion hatten. Dort fühlte er eine kleine Geschwulst, hart wie die Sehne und wenig empfindlich auf Druck. Anscheinend war beiderseits neben der Sehne der Knochen verdickt. Trotz warmer Bäder, kalter Umschläge, Einpinselungen von Jod, grauer Salbe behauptete sich das Leiden mit grosser Hartnäckigkeit. Die Aetiologie war unsicher; weder Trauma, noch Gicht, Lues, Tripper oder Ueberanstrengung konnten beschuldigt werden. Leider ist nichts gesagt über etwaiges Vorhergehen von Influenza. Die Uebereinstimmung dieses Leidens mit dem von mir geschilderten ist abgesehen von der Oertlichkeit so vollkommen, namentlich auch in seiner Hartnäckigkeit und der Zeit des Auftretens in den letzten Jahren, dass ich den bestimmten Verdacht habe, dass Influenza die Ursache ist. Und was die Oertlichkeit betrifft, so bemerke ich, dass in meinem zweiten Falle die Schmerzen sich am Calcaneus bis nahe zum Achillessehnenansatz erstreckten[1] und dass in anderen nachher zu beschreibenden Fällen nicht nur der Calcaneus, sondern auch andere Theile, z. B. die Köpfchen der Metatarsi sich betheiligten. Wenn Schüller[2]) für die Achillodynie eine Entzündung des zwischen Achillessehne und Calcaneus liegenden Schleimbeutels verantwortlich macht, so halte ich das für möglich, doch nicht sicher für alle Fälle, z. B. für die, in denen der Calcaneus selbst deutlich aufgetrieben war. Hier könnte man doch mit mehr Recht eine Periostitis annehmen und höchstens als secundär eine Schleimbeutelentzündung. Und wenn er für diese Schleimbeutelentzündung den Tripper verantwortlich macht, an dem seine Kranken mit Ausnahme Eines gelitten hatten oder noch litten, so gebe ich auch diese Möglichkeit der Entstehung zu, bemerke aber, dass Albert für seine Fälle Tripper ausgeschlossen hat, und stelle die Frage, ob nicht ebenso leicht wie der Tripper die Influenza eine Schleimbeutelentzündung hervorrufen kann, und ob Schüller in seinen Fällen nach Influenza geforscht hat. Rosenthal, der dem Leiden Neurome zu Grunde legt (Wien. med. Pr. 1893. No. 10), die bei der Streckung des Sprunggelenks gedrückt werden, spricht damit eher für meine Vermuthung. Denn Neurome, „Nervenknötchen", sind öfters von mir hauptsächlich bei hartnäckigen Neuralgien

[1]) Vgl. besonders Fall 25.

[2]) Schüller, Bemerkung zur Achillodynie. Wiener medicin. Presse. 1893. No. 7.

(Neuritiden?) nach Influenza gefundeu worden. In einem Falle, in dem ich vor drei Jahren die Dehnung des Radialis vornahm, bestehen jetzt noch am Vorderarm diese schmerzhaften Knötchen; auch der Radialis ist noch verdickt und empfindlich, die betr. Finger haben taubes Gefühl.

Zum Beweis für die Ableitung der Fasciitis plantaris von der Influenza verweise ich ferner auf einen später zu erwähnenden Fall (25), in dem dieses Leiden neben einer Reihe verschiedener anderer von der Influenza herrührender Erkrankungen der Knochen, Nerven, Haut auftrat, und schliesslich möchte ich meine an mir gemachten Erfahrungen mittheilen, mit Anschluss eines ähnlichen in der Praxis beobachteten Falles.

6. Ich habe im December 1889 als Einer der Ersten die Influenza mit dreitägigem, hohem Fieber durchgemacht ohne wesentliche Folgeerscheinungen; aber in den folgenden Jahren 1890 (Ende), 1891 und 1892 bekam ich nach der leichtesten Erkältung Kopfschmerzen, Schnupfen, Abgeschlagenheit und leichtes Fieber (bisweilen), bis ich im August 1892 wieder einen schweren Anfall hatte mit Fieber, sehr heftigem Schnupfen und besonderer Betheiligung des Nervensystems, Neuralgieen an den verschiedensten Theilen des Körpers. Besonders lebhaft waren betheiligt die beiden Armplexus und die Armnerven. Den Radialis und Ulnaris konnte ich an beiden Armen, namentlich am rechten, als dicke, schmerzhafte Stränge fühlen. Antifebrin, Antipyrin, Salipyrin (selbst in einmaligen Dosen von 5g und Tagesdosen von 9g) waren ohne oder nur von vorübergehendem eintägigem Erfolg. Da die practische Thätigkeit, namentlich das Operiren, mir sehr erschwert war, ging ich bald ins Seebad (Borkum) und fand dort schnell Heilung bezw. sehr beträchtliche Besserung. Schmerzen habe ich noch $^1/_4$ Jahr lang in den Armen gehabt bei jeder stärkeren Anstrengung, z. B. lebhaftem Clavierspiel, bei dem sie am leichtesten auftraten. Ich habe ausserdem eine grosse Empfindlichkeit gegen Kälte (Zug, kalte und nasse Füsse) zurückbehalten, während ich früher ausserordentlich abgehärtet war, und habe infolge dessen mehrmals wieder leichtere Anfälle, im Sept. 1893 einen etwas schwereren gehabt, bei denen es sich hauptsächlich um Neuralgieen in den Armen, Schultern, Ischiadicusgebiet, um mehr oder weniger grosse Mattigkeit und ein höchst unangenehmes Gefühl der Abspannung mit bisweilen ganz verfallenen Gesichtszügen, endlich bisweilen um Kopfschmerzen handelte. Antifebrin war meist von baldigem Nutzen. Also das Bild der Influenza, wie man es nicht gar so selten zu beobachten Gelegenheit hatte!

Nun hatte ich im Jahre 1890 einen Schmerzanfall in der rechten Fusssohle über den Köpfen der Metatarsi II. und III., den ich mir nicht recht erklären konnte. Am wahrscheinlichsten war Gicht; doch boten die Familienverhältnisse, Lebensweise und Alter (30 Jahre) keinen rechten Anhalt für diese Diagnose. Auf Druck war die Stelle wenig empfindlich, sie fühlte sich auch nicht verdickt an, auf dem Fussrücken war nichts Abnormes nachzuweisen.

Schmerzen hatte ich nur beim Gehen, dumpf und von eigenthümlicher, nicht zu beschreibender Art. Nach einigen Tagen verschwanden sie ohne Zuthun, nur schonte ich den Fuss möglichst. Aehnliche Anfälle habe ich seither bis zum letzten Winter, hauptsächlich aber seit der Influenza im August 1892 noch 5- oder 6mal gehabt. Sie traten hauptsächlich auf, wenn ich bei feuchtem, nasskaltem Wetter nach längerem Stehen (Operation im Marienstift) auf dem Vorderplatz der Pferdebahn stehend nach Hause gefahren war. Dieser war feucht und ist zugig für die Füsse infolge eines am Vorderblech angebrachten Loches. Nachdem ich diese Gefahr kennen gelernt und vermieden hatte, habe ich keinen Anfall wieder gehabt.[1]) Meist war der rechte Fuss erkrankt, zweimal der linke an derselben Stelle, aber nur leicht. Zweimal, und das waren schwerere Fälle, zogen sich die Schmerzen bis zur Mitte der Plantarfascie hin, die aber nicht deutlich verdickt war. Dagegen war die Gegend der beiden Metatarsusköpfchen etwas verdickt nur auf der Sohlenseite, der Fussrücken blieb immer frei. Bewegungen der Zehen waren schmerzlos. Beim Gehen hatte ich das Gefühl als gehe ich mit den beiden dicken Köpfen auf einem dicken Polster; wenn ich die Zehen im Stiefel beugte, hatte ich Erleichterung. Nur einmal hielten die Schmerzen über eine Woche an; gewöhnlich waren sie nach 5—6 Tagen verschwunden. Allerdings schonte ich den Fuss möglichst. Am angenehmsten war mir Wärme; so liessen die Schmerzen, die in den schwereren Fällen auch beim Liegen Abends noch vorhanden waren, bald nach, wenn ich die nur mit dem Strumpf bekleideten Fusssohlen gegen den warmen Ofen hielt. Antifebrin war ohne deutlich erkennbaren Einfluss, ebenso Salipyrin.

Seitdem ich die Anfälle genauer beobachtete (seit Herbst 1892), fiel es mir auf, dass ich mich dann fast jedes Mal mehr oder weniger schlaff fühlte und auch fast stets neuralgische Schmerzen in meinen Armen oder in der linken Schulter hatte. Ich bin daher gar nicht im Zweifel, dass ich sie der Influenza zu verdanken habe.

7. Eine ähnliche Beobachtung machte ich bei der Frau des Bäckermeisters B. hier. Am 18. 11. 93 behandelte ich deren Mann an fieberhafter Influenza: er war 2 Tage bettlägerig und dann noch einige Zeit recht matt. Ein paar Tage später erkrankte eine Tochter, nach wenigen Tagen die Frau. Da diese sich nicht sehr krank fühlte, legte sie sich nur auf einen halben Tag, liess mich auch nicht holen, sondern nahm auf eigene Faust ein Antifebrinpulver

---

[1]) Anm. bei der Correctur. Ende Oct. bekam ich nach einer leichten Erkältung wieder Schmerzen in der Fusssohle beiderseits mit leichter Anschwellung in der Gegend der Metatarsusköpfchen, die sich nach einem längeren schnellen Gange über die Fusssohle bis in die Fersengegend ausbreiteten. Zugleich hatte ich Frösteln, Kopfschmerzen, leichte Halsschmerzen mit Röthung, besonders der vorderen Gaumenbögen, neuralgische Schmerzen in der linken Schulter, im rechten Ischiadicusgebiet. Dazu trat später heftiger Schnupfen unter Verschlimmerung der Schmerzen. Bei Schonung und Warmhalten der Füsse fast verschwindend traten die Schmerzen in der Fusssohle bis jetzt (1. Dec.) bei jedem längeren Stehen oder Gehen oder Kaltwerden der Fusssohle wieder auf. Die neuralgischen Schmerzen sind nach mehrmaligem Einnehmen von Antifebrin und Lectophenin anfangs nur vorübergehend, seit etwa 2—3 Wochen ganz verschwunden

(0,5 Grm). Als sie sich schon wieder als gesund betrachtete, bekam sie mehrere Tage später Schmerzen in der rechten Fusssohle und liess mich am 3. 12. rufen. Ich fand die Gegend über dem Köpfchen des II., III. und IV. Metatarsus leicht verdickt, auf Druck etwas schmerzhaft, sonst nichts Besonderes, auch die Bewegungen der Zehen schmerzlos. Frau B. beschrieb das Gefühl beim Gehen ähnlich, wie ich es empfunden hatte. Da die von mir verordneten heissen Fusssbäder und Umschläge nicht regelmässig gemacht, Schonung des Fusses wenig geübt wurde (daneben gab ich noch erst Antifebrin, dann Phenacetin und Antipyrin), so verschlimmerte sich der Zustand, so dass Frau B. vollständig zum Liegen kam. Die Schmerzen waren beim Auftreten sehr heftig, die erkrankte Gegend war deutlich verdickt und fühlte sich prall an, war aber nicht geröthet, auf Druck stärker empfindlich. Die Empfindlichkeit erstreckte sich bis nach der Mitte der Fusssohle und Köpfchen des Metatarsus I. Innerer Rand der Plantarfascie namentlich vorn auf Druck empfindlich, gegen links leicht verdickt. Fussrücken frei. — Unter vollständiger Ruhe, heissen Umschlägen, die besser bekamen als Priessnitz'sche Umschläge, und leichter Massage trat in 5 Wochen fast vollständige Heilung ein, sodass Frau B. wieder ihre Arbeit übernehmen und auch weiterführen konnte, 9 Wochen nach Beginn des Leidens[1]).

Sowohl in diesem Falle wie bei meinem Leiden scheint es sich um eine Erkrankung der sehnigen Theile, der Bänder gehandelt zu haben, möglicherweise auch des Periosts des vorderen Theils der Metatarsi, die Gelenke waren anscheinend vollkommen frei.

II.

Von Gelenkerkrankungen habe ich nur zwei reine Fälle gesehen, bezw. der Aufzeichnung werth gehalten. Wohl entsinne ich mich auch zweier Fälle, in denen während der Influenzaerkrankung Schwellung, Röthung und Schmerzhaftigkeit des Handgelenks bestand, sowie einer Anzahl von Fällen, in denen über Schmerzhaftigkeit verschiedener Gelenke, an denen ich auch bisweilen eine leichte Schwellung feststellen konnte, geklagt wurde, doch sehe ich davon ab, sie hier zu verwerthen, da ich keine Aufzeichnungen über sie besitze (sie stammen meist aus der Epidemie 1890/91 und aus den nächsten beiden Jahren, in denen immer einzelne Influenzafälle zur Behandlung kamen) und daher nicht mit ganz genauen Angaben dienen kann. Ausserdem kann ich mich hier

[1]) Frau B. hat Anfang Aug. d. J. wieder einen Influenzaanfall gehabt mit folgender Pleuritis sicca und leidet jetzt noch sehr unter den Folgen, Appetitlosigkeit, grosser Schwäche. (Anfang October).

kurz fassen, da Gelenkerkrankungen bei Influenza auch anderweitig beobachtet und als solche erkannt sind.

8. Am 28. 3. 94 wurde ich Abends zu dem Gastwirth R. gerufen, weil er unter Frost, Kopfschmerzen, Schnupfen und Hustenreiz erkrankt war. Am Tage zuvor hatte seine Frau einen ähnlichen, aber nicht so schweren Anfall gehabt, fühlte sich schon wieder besser. Ausser Fieber, Schmerzhaftigkeit der Supraorbitalnerven und breiter streifenförmiger Röthung der vorderen Gaumenbögen lag nichts Besonderes vor. Nach einer Schwitzkur mit Fliederthee und Antifebrin, ich nahm Influenza an, war er am andern Tage besser und verliess das Bett. Mehrere Tage später bekam er Neuralgie der unteren Brust- und Lendennerven, später Ischias. An der Diagnose Influenza ist also wohl kein Zweifel. Er wurde auch an knöchernen Theilen krank und wird deshalb später noch angeführt werden. Seine Frau bekam einige Tage nach ihrem Anfalle Schwellung und leichte Schmerzhaftigkeit des linken Kniegelenks ohne Röthung, ohne Fieber. Der Erguss wurde ziemlich stark. Die Heilung erfolgte, da Natr. salicyl., auch mit Zusatz von Antipyrin, ohne Einfluss war, nur langsam in Wochen bei Massage und Tragen einer Martin'schen Binde, Nachts Priessnitz'schen Umschlägen. Die Heilung wurde deshalb so verzögert, weil die Patientin sich nicht sehr schonen konnte.

9. Frau S., 71 J., sehr kräftige Frau. Ihre Tochter und eine ihrer Enkelinnen, mit denen sie zusammen lebt, waren von mir wegen Influenza im Juli 94 behandelt worden; ihre Tochter war danach sehr angegriffen. Sie selbst erkrankte unter ähnlichen Erscheinungen, Frost, eingenommenem Kopf, Halsschmerzen, Schnupfen, grosser Abgeschlagenheit, am 28. Juli, liess mich aber erst am 2. Aug. rufen, als sie Seitenstiche bekam und Lungenentzündung befürchtete. Ich fand aber nur Neuralgie des 6. Intercostalnerven. Auf Senfpapier und Antifebrin schwanden die Schmerzen. 3 Tage später wurde ich wieder geholt, weil sie Schmerzen im rechten Fusse hatte. Sie hatte starkes Fieber, sah schwer krank aus, das rechte Fussgelenk war beträchtlich geschwollen, ziemlich empfindlich auf Druck und bei Bewegungsversuchen, wenig geröthet. Herz gesund. Natr. salicyl. hatte keinen Erfolg, bei Zusatz von Antipyrin (Natr. salicyl. 6,0, Antipyr. 4,0, Aq. Menthae pip. 150,0 2 stdl. ein Esslöffel) besserte sich der Zustand langsam, nachdem sich vorher die Schwellung noch auf den untern Theil der Tibia ausgebreitet hatte. Daneben wurden Priessnitz'sche, und da Patientin sie nicht gut vertrug, feuchtwarme Umschläge gemacht. Das Herz war gesund geblieben. Schweiss hatte sich nicht eingestellt.

Dies war der einzige schwerere acute Fall, den ich behandelt habe, ausgenommen einen, bei dem jedoch auch der benachbarte und andere Knochen erkrankt waren. Der allgemeine Eindruck, den ich von allen meinen Fällen hatte, war der eines milderen und bisweilen auch mehr subacuten Verlaufs; nur in einigen Fällen waren die Schmerzen auf Druck sehr lebhaft. Der Ausgang

war stets günstig. Bei Complication mit Knochenerkrankung tritt leicht, wie wir noch sehen werden, Ankylose ein. Natr. salicyl. hatte keinen deutlichen Einfluss, besseren Antipyrin. Am wirksamsten waren Ruhigstellung der Glieder und heisse oder warme Umschläge, in einigen Fällen wirkte vielleicht auch Ichthyolsalbe gut.

III.

Die Erkrankungen der Knochen bezw. Knochenhaut habe ich erst in den letzten Jahren genauer auf ihren Zusammenhang mit der Influenza untersucht, nachdem ich auf ihn durch den gleich zu beschreibenden ersten Fall aufmerksam geworden war. Daher werde ich die früher beobachteten Fälle, die ich erst nachträglich der Influenza glaubte zuschreiben zu müssen, erst nach der Erledigung der sicherer von mir aufgefassten Fälle vornehmen.

10. Am 23. 1. 93 wurde ich zu dem 9jährigen Alfred M. hier gerufen, weil er unter Frost, Kopf- und Rückenschmerzen, Schnupfen und Husten plötzlich erkrankt war. Der Knabe hatte starkes Fieber, geröthete Rachenorgane, belegte Zunge, fühlte sich sehr elend, sonst fand sich Nichts. Ich verordnete Fliederthee und Antipyrin, da ich Influenza annahm. Am nächsten und folgenden Tage Besserung. Am 26. Jan. Klagen über Schmerzen am linken Fussgelenk, Fieber. Herr Dr. Happach, welcher den Kleinen besuchte, da ich einen Tag verreist war, fand Schwellung und Röthung über der innern Seite des Fussgelenks, also über dem inneren Knöchel und etwas ödematöse Schwellung in der nächsten Umgebung. Als er mir den Kranken übergab, erklärte er über die Diagnose nicht ganz sicher zu sein; für Rheumatismus mochte er das Leiden nicht halten. Bei meinem Besuche erstreckte sich die Schwellung vom Knöchel an nach aufwärts, das Fussgelenk schien frei zu sein. In den nächsten Tagen diagnosticirte ich sicher die von mir vermuthete Periostitis bezw. Ostitis, zumal da sich bald Fluctuation einstellte und ein neuer Herd weiter oben auf der Innenseite der Tibia auftrat, schliesslich auch einer auf der rechten Tibia etwas oberhalb der Mitte auf der Innenseite unter mässigen Schmerzen, die aber auf Druck lebhaft waren, teigiger Schwellung, ohne Röthung. Am 5. Febr. eröffnete ich unter Assistenz des Herrn Dr. Bernhard den Herd oberhalb des innern Knöchels und den am rechten Unterschenkel, der auch fluctuirte. Es entleerte sich graugelber Eiter, der Knochen lag in mässiger Ausdehnung frei, hatte aber überall Leben. Da nach dem Befunde es sich nur um Periostitis handelte, tamponirte ich nach genügender Reinigung mit Jodoformgaze. Die Heilung erfolgte ziemlich schnell. Der Herd über der linken Tibia bildete sich unter feuchtwarmen Umschlägen zurück. Unterdessen war beträchtliche Schwellung des linken Oberschenkels mit tiefliegendem Schmerze unter mässigem Fieber aufgetreten, dann folgte schmerzhafte Schwellung des linken am 10., dann des rechten Hüftgelenks am 15. Febr., deutlich zu sehen, aber ohne ganz deutliche Fluctuation. Nur auf

der rechten Seite hatte ich mehrere Tage das Gefühl der Fluctuation. Am Oberschenkel fehlte sie, obgleich der Knochen als dicke feste Masse im mittleren Drittel leicht abzutasten war bei der Abmagerung der Muskulatur, die die natürliche Folge der mit grosser Appetitlosigkeit verbundenen Leiden war. Ich wandte feuchtwarme Umschläge an. Das linke Hüftgelenk wurde dünner, schwoll aber vom 20. Febr. wieder an. Der Oberschenkel besserte sich allmälig, das linke Hüftgelenk wurde auch wieder dünner und weniger empfindlich als es gewesen war, nur das rechte blieb geschwollen. Da das Bein sich in Adduction stellte, schlug ich den schon einmal vorgeschlagenen Streckverband (Aufnahme in das Krankenhaus hatte die Mutter des Kranken nicht zugelassen) nochmals vor und als er abgelehnt wurde, auch nachdem ich auf Wunsch der Mutter Herrn Dr. Fürbringer zugezogen hatte, gab ich die Behandlung auf. — In diesem Sommer erzählte mir die Mutter des Kleinen, dass sie die feuchtwarme Behandlung fortgesetzt habe, ohne noch einen Arzt hinzuzuziehen, und dass der Knabe langsam, aber gut genesen sei. Nach dem Erfolg der Heilung befragt gab sie an, dass der Knabe allerdings etwas hinke, und aus anderem Munde hörte ich, dass das Bein in Adduction und leichter Beugung fest steht.

II. Otto B., Locomotivführerskind, 14 J. Der sonst stets gesunde Knabe erkrankte vor 8 Tagen an einem Influenzaanfall (Herr Dr. Roth). Im Anschluss daran bildete sich unter hohem Fieber eine Schwellung über der rechten Tibia unterhalb der Tuberositas. Herr Dr. Roth sandte den Knaben behufs etwa nothwendiger Operation in's Haus 20. 7. 93. Der schwach entwickelte Knabe, dessen innere Theile gesund waren, hielt sein rechtes Bein in gekrümmter Stellung, hatte wegen heftiger Schmerzen grosse Angst vor Berührung desselben. Unterhalb der Tuberos. tibiae nach der Innenseite bestand eine mässige Anschwellung, über der die Haut nicht geröthet war, die aber bei Betastung sehr schmerzte. Fluctuation war nicht vorhanden. Priessnitz'sche Umschläge. Der Zustand änderte sich nicht wesentlich in den nächsten Tagen; da aber immer Fieber bestand (am 22.7, 39,7°, in den folgenden Tagen allerdings bis auf 38,2° Abends herabgehend) und Patient immer heftige Schmerzen hatte, so machte ich am 29. 7. einen 8 Ctm. langen Einschnitt. Das Periost war verdickt und geröthet, auf der Oberfläche des entblössten Knochens, der sehr blutreich war und oberflächlich sich als neugebildet erwies, sah man etliche winzige weisse Herde, offenbar Eiterpünktchen. Sonst war kein Eiter vorhanden. Auskratzung, Reinigung, Naht. Nächste Tage fieberfrei. 3. Aug. Temp. 38°. Wegen Stichcanaleiterung und Bildung eines kleinen Senkungsabscesses wurden die Nähte gelöst, die Wunde offen behandelt. Verlauf danach fieberfrei. Die Wunde schloss sich allmälig, aber sehr langsam bis auf eine kleine Fistel, aus der mehrmals sich kleine Sequester entleerten. Da sie sich nicht schliessen wollte, die Granulationen schlaff wurden und die Sonde auch einmal rauhen Knochen berührte, öffnete ich die Stelle 19. Dec. nochmals und fand wieder kleine Eiterherde auf der Tibia nebst kleinen Knochennekrosen. Bei der Auslöffelung und Ausmeisselung zeigte sich der Process weit in die Tiefe bis zur hinteren Corticalis, nach oben bis zur Epiphysenlinie gehend. Sorgfältige

Reinigung und Tamponade mit Jodoformgaze. — Bei der Operation wurde eine klein-handtellergrosse geröthete Stelle über dem rechten Trochanter, die deutlich fluctuirte, entdeckt. Wie ich nachträglich erfuhr, hatte der Kranke schon lange an dieser Stelle Schmerzen empfunden, aber aus Angst vor einer Operation nichts gesagt. Bei der Incision entleerte sich gelber Eiter. Nach Entfernung der vorhandenen schlaffen Granulationen erkannte ich, dass der Schleimbeutel über dem Trochanter vereitert war, ausserdem aber ein kurzer Fistelgang auf den Trochanter führte. Auf ihm lag ein loser kleiner, von Granulationen durchwachsener Sequester. Auskratzung, Tamponade. Normale Heilung bis zur Entlassung am 9. 4. 94.

12. Rosa Gr., Zimmermannsfrau, 32 Jahre, aus Bienrode. Erblich nicht belastet, früher immer gesund. Erkrankte Weihnachten 1893 plötzlich mit Frost, Kopfschmerzen, Appetitlosigkeit, Mattigkeit, Durchfällen, die 9 Tage lang anhielten, war bettlägerig. Stand dann auf, musste sich aber nach 14 Tagen wegen grosser Mattigkeit wieder legen, hatte aber dabei kein Fieber. Die Mattigkeit blieb. Seit einigen Tagen zeigte sich Anschwellung an den Füssen und Händen. — Bei der Herrschaft, bei der sie arbeitet, sind angeblich früher mehrmals Typhusfälle vorgekommen.

Sie kommt 6. 2. 94 ins Haus. Kräftige, wohl genährte, nicht anämische Frau. Kein Eiweiss im Urin. Kein Fieber. Ueber der vorderen Seite der Unterschenkel Oedem bis zum Knie hinauf, Oedem der Hände und Augenlider, des Rückens. Ueber beiden Schienbeinen ist das Oedem am stärksten ausgesprochen, auf Druck äussert die Frau lebhafte Schmerzen. Die übrigen Oedeme schwanden bald, nur über beiden Schienbeinen blieb die Schwellung und die Druckschmerzhaftigkeit. In der Folge fühlten sich die Vorderflächen der Schienbeine etwas verdickt an. Die Behandlung bestand in Priessnitz'schen Umschlägen bei Bettruhe. Allmälige Besserung. 7. 4. Pat. steht auf. 28. 4. Entlassung auf Wunsch. Die Haut über beiden Schienbeinen ist immer noch leicht ödematös, sieht glänzend aus, Druckschmerzhaftigkeit fast ganz verschwunden, Tibia beiderseits (namentlich die Kante, die abgerundet erscheint) durch Auflagerung etwas verdickt.

Ich halte im vorliegenden Falle die Erkrankung vom December v. J. für Influenza. Für Typhus spricht abgesehen von den Durchfällen, die aber nicht charakteristisch gefärbt gewesen sind, nichts Bestimmtes. Der behandelnde Arzt hat auch nicht die Diagnose auf Typhus gestellt, sondern sich, wie es scheint, überhaupt nicht bestimmt ausgesprochen. Influenzafälle, die ganz ähnlich dieser Erkrankung verliefen, habe ich nicht wenige und ausser mir wahrscheinlich auch jeder andere beschäftigte College nicht selten beobachtet. Dass die Erkrankung der Unterschenkel eine Periostitis gewesen ist, brauche ich wohl nicht erst noch zu beweisen.

Die folgenden 3 Fälle stammen aus dem Marienstifte selbst, in dem seit etwa Mitte December 1893 bis in den April eine kleine

Hausepidemie von Influenza herrschte. Meist waren die Anfälle leicht, nur ein paar Schwestern mussten mehrere Tage liegen. Häufig waren Neuralgieen und anhaltende Mattigkeit als Nachkrankheiten zu verzeichnen.

13. Schwester Anna L., 19 Jahr alt, machte Ende November 1893 eine mässig schwere Influenza durch, welche hauptsächlich eine beträchtliche Mattigkeit, die bis in den Januar d. J. hinein anhielt, hinterliess. Mitte Januar empfand sie Schmerzen in beiden Schienbeinen. Dieselben nahmen unter Fieber bald so zu, dass sich Schwester Anna am 21. 1. legen musste. Ueber beiden Schienbeinen fand ich blasses Oedem, sehr lebhafte Schmerzen namentlich auf Druck. Temp. 38,8°. In den nächsten Tagen traten dieselben Erscheinungen an beiden Ulnae auf. Die Schmerzen quälten die Kranke Tag und Nacht. Das Fieber liess nach 3 Wochen etwas nach, von da an erhob sich die Temperatur Abends selten über 38,2°, aber noch in den ersten Tagen des Juni bestanden abendliche Steigerungen bis 38°, von Mitte Juni an blieb die Temperatur meist normal. Die Schwellung über den Schienbeinen und Ulnae war eine ziemlich gleichmässige, doch waren einzelne Punkte viel schmerzhafter als andere, manche Stellen waren fast schmerzfrei, und an jenen bildete sich allmälig eine etwas stärkere Schwellung aus, sowohl der Haut als auch der Knochenhaut, und es wurde dadurch die Knochenfläche schliesslich etwas uneben. — Priessnitz'sche Umschläge, später Ichthyolsalbe, graue Salbe, Jodkalisalbe, Jodkalium auch innerlich, Natr. salicyl. mit Antipyrin innerlich u. a., alles war ohne ausgesprochenen Nutzen. — Während der ganzen Zeit bis zum August, in dem die Schwester an Typhus erkrankte, war sie vollständig appetitlos, hatte im Anfang wochenlang fortwährende Uebelkeit und Brechreiz, war sehr matt und hinfällig, hatte auch sehr lange mit Schlaflosigkeit zu kämpfen. Ihre Ernährung ging in Folge dessen sehr zurück. Die Schwellung über den Tibiae und Ulnae blieb in den ersten 10 Wochen ungefähr gleich. Weniger in der Erwartung heilen zu können, als um die Diagnose noch sicherer zu stellen und namentlich zu untersuchen, ob nicht eine tiefere Knochenerkrankung vorliege, auch um durch den Operationsversuch die bedauernswerthe Kranke zu trösten, machte ich über der empfindlichsten und am stärksten geschwollenen Stelle des rechten Schienbeins am 20. 3. einen 10—12 Ctm. langen Einschnitt. Das Periost war etwas geröthet, auf der Tibia hatte sich eine 2 Mm. dicke Schicht neuen Knochens gebildet. Kleine Eiterherde waren nicht zu entdecken. Auch die Aufmeisselung einer Stelle bis ins Mark war ohne weiteres Ergebniss. Naht, Heilung per primam. Allmälig nahm im Verlauf der folgenden Monate das Oedem und die Schmerzhaftigkeit zuerst über den Ulnae, später über den Tibiae ab. Seit Mitte Juli konnte die Kranke auf dem Sopha liegen. Ende August war sie fast ganz gesund bezüglich ihres Knochenleidens. Ende September gesund. Die Schienbeine sind noch etwas verdickt.

14. Marie M., 21 Jahre, in der Küche beschäftigt. Gegen Mitte März d. J. bekam sie Schmerzen in beiden Unterschenkeln, die so zunahmen, dass sie sich mir am 18. vorstellte, ausserdem eine gewisse Mattigkeit. Ueber beiden Schien-

beinen in ihrer ganzen Länge, hauptsächlich aber im untern Theile, bestand ausgeprägtes blasses Oedem, Druck auf die Schienbeine war sehr schmerzhaft. Keine Unebenheit zu fühlen. Kein Fieber. Geistig etwas schwerfällig giebt sie bei Aufnahme der Anamnese unsichere Antworten, giebt die Möglichkeit zu, dass sie einige Zeit zuvor Frösteln, Kopfschmerzen und Schnupfen gehabt hat. Anfang Februar hat sie eine leichte Diphtherie durchgemacht. Wegen Influenza habe ich sie nicht behandelt; die vorkommenden leichteren Fälle sind mir aber überhaupt zum Theil gar nicht gemeldet worden, meist wurde ich nur wegen zurückbleibender Beschwerden, Neuralgieen u. dgl. consultirt. Leider habe ich versäumt, den Rachen der Kranken zu untersuchen. Die Schwellung und Schmerzhaftigkeit der vorderen Seite der Unterschenkel nahm im Anfang noch zu, auch gesellte sich dazu Schmerzhaftigkeit des rechten Femur am oberen Ende der unteren Hälfte mit mässiger Schwellung. Langsam im Verlaufe von 10 Wochen trat Heilung ein. Bei der Entlassung zur Arbeit bestand aber immer noch leichtes Oedem und, allerdings sehr geringe, Schmerzhaftigkeit auf Druck. Die vordere Tibiakante erschien beiderseits etwas abgerundet, die Vorderfläche der Tibia vielleicht etwas verdickt durch Auflagerung. Die Arbeitsfähigkeit war im Anfang sehr gering (Arbeiten im Sitzen hauptsächlich). Anfang October bestand noch leichte Verdickung und Schmerzhaftigkeit. Die Behandlung bestand in Priessnitz'schen Umschlägen und anfangs Natr. salicyl. mit Antipyrin.

15. Luise B., 18 Jahre, in der Küche beschäftigt. Meldet sich am 13. Mai d. J. krank wegen Schmerzen in beiden Unterschenkeln, die seit über 8 Tagen bestehen. Seit 8 Tagen seien die Unterschenkel allmälig etwas geschwollen. Der Befund war wie im vorhergehenden Falle. Kein Fieber. Weihnachten 1893 hat sie Influenza durchgemacht. Etwa 8 Tage vor Beginn ihres jetzigen Leidens, also etwa 14 Tage vor ihrer Krankmeldung, hat sie Frösteln, Schnupfen, Husten, Kopfschmerzen, grosse Abgeschlagenheit gehabt, sich aber nicht gemeldet. Behandlung und Verlauf wie bei Fall 14, nur dass kein anderer Knochen erkrankte. Am 22. 7. geheilt entlassen, auch noch mit kleinen Rückständen, Andeutung von Oedem, sehr geringer Druckschmerzhaftigkeit, Abrundung der Tibiakante. Anfang October bestanden noch beide letzteren Erscheinungen neben leichten spontanen Schmerzen nach längerem Stehen.

16. R., Gastwirth. Wegen der Anamnese vgl. Fall 8. Kurze Zeit nach dem Ueberstehen der Influenza (das Datum habe ich mir leider nicht genau aufgezeichnet) bekam er Schmerzen am rechten Fuss und der rechten Kniescheibe (bedauerlicherweise bin ich unsicher, da auch hierüber mir eine Bemerkung fehlt, ob die erwähnte Ischias rechter- oder linkerseits war). Es war die Innenseite des Os naviculare und zwar dessen Mitte, nicht die Ränder an der Gelenkspalte, auf Druck ziemlich empfindlich, an der Kniescheibe ein Punkt am untern äussern Rande. Röthung und Hautschwellung fehlten. Gehen und Stehen erschwert. In der Folge bildete sich am rechten Os naviculare eine kleine Verdickung aus. Die Erscheinungen gingen langsam zurück bei leichter Massage und Ichthyolsalbe, Nachts Priessnitz; am Tage konnte sich Patient wenig schonen.

17. Fräulein B., 23. Jahre alt, Näherin. Die Krankengeschichte (ich habe sie zum Theil gekürzt) verdanke ich dem behandelnden Arzte, Herrn Dr. Salomon, der mich zu dem Falle zuzog. Ich sage ihm auch an dieser Stelle verbindlichsten Dank. Bis zum 23. 3. d. J. stets gesund erkrankte Frl. B. an diesem Tage ganz plötzlich mit Schüttelfrost und nachfolgendem Hitzegefühl, hochgradiger Mattigkeit, Kopf, Augen- und Rückenschmerzen und leichten Schmerzen im linken Fusse. In den nächsten Tagen war sie im Stande, wenn auch mit Mühe, ihrer Beschäftigung noch nachzugehen. Plötzlich am 30. 3. Nachts erwachte sie aus dem Schlafe in Folge heftiger Schmerzen im linken Fusse, welche einen solchen Grad erreichten, dass sie nicht mehr im Bette bleiben konnte. Beim Auftreten aber nahmen die Schmerzen noch zu. Bewegungen des Fusses waren wegen der Schmerzen nicht möglich. Am 2. 4. wurde Herr Dr. Salomon gerufen, da keine Besserung eintrat.

Er fand bei dem kräftigen, aber blass aussehenden, nicht fieberhaften Mädchen (Puls etwas beschleunigt) den Fuss in leichter Equinusstellung, über dem vorderen Theil des Talus mässige Schwellung, aber grosse Druckempfindlichkeit, keine Röthung. Passive Bewegungen sehr schmerzhaft, aktive unmöglich. Zehen passiv und aktiv ohne Schmerzen frei beweglich. Fussgelenk ohne Erguss. Keine Oedeme. Zunge sehr belegt. Lunge u. s. w. gesund. Behandlung: Salicylsäure. — Als bis zum 18. 4. keine wesentliche Aenderung eingetreten war, zog mich Herr Dr. Salomon zu behufs eventueller Operation. Pat. klagte ausser über die immer noch spontan bestehenden Schmerzen im linken Fusse hauptsächlich über völligen Mangel des Appetits, hatte sonst aber keine Beschwerden. Ich fand im Ganzen die beschriebenen Verhältnisse noch vor, nur verlegte ich das Leiden in das Os naviculare, da über diesem die Schwellung am stärksen und lebhafte Druckschmerzhaftigkeit vorhanden war. Es bestand ausserdem eine leichte Röthung. Herr Dr. Salomon, der sich über die Art und Ursache des Leidens nicht ganz klar war, schloss sich meiner Ansicht an, als ich ihm erklärte, dass ich es für eine Influenza-Ostitis bezw. Periostitis halte. Wir beschlossen von einer Operation abzustehen und nur warme Umschläge und behufs Vermeidung einer bleibenden Equinusstellung die Volkmann'sche Schiene anzuwenden. Da diese nicht vertragen wurde, beschränkte sich Herr Dr. Salomon auf warme Umschläge und Kamillenbäder, die subjective Erleichterung brachte. Allmälig trat Besserung ein. Mitte Mai erster Versuch aufzustehen. Fuss ziemlich steif, mässig schmerzhaft. Warme Salzbäder, active und passive Bewegungen, Widerstandsbewegungen, Massage. Anfang Juni Gehen im Zimmer mit Krücken möglich. „Bei starkem Druck ist der vordere Theil des Talus, welcher übrigens noch immer die frühere Anschwellung zeigt, schmerzhaft.“ Anfang Juli kann Pat. $^1/_4$ Stunde lang gehen. Fuss frei beweglich. 31. 8. Pat. kann längere Märsche zurücklegen, bemerkt ausser geringem Schwächegefühl und taubem Gefühl nichts mehr an ihrem linken Fuss.

18. Dienstmädchen L., 15 Jahre alt, kommt wegen unangenehmer, am Arbeiten bedeutend hindernder Schmerzen im linken Fusse am **24.** 5. d. J. in meine Sprechstunde. Vor etwa 14 Tagen hat sie Frösteln, Kopfschmerzen Ziehen in den Gliedern, Schnupfen und Hustenreiz gehabt. Auf den vorderen

Gaumenbögen streifenförmige Röthung, Klagen über etwas Stechen im Halse. Zunge schwach belegt. Kein Fieber. Fussrücken rechts in der Gegend des Schiff- und 1. Keilbeins etwas geschwollen, nicht geröthet, auf Druck ziemlich empfindlich; nur schwaches Oedem. Heisse Fussbäder, Priessnitz'sche Umschläge, möglichste Schonung beseitigen das Leiden in Wochen. Eine zurückbleibende leichte Verdickung war Anfang October verschwunden.

19. Hausdiener N., 49 Jahre alt, consultirte mich am 28. 5. d. J. wegen Schwellung und Schmerzen an seinem rechten äusseren Knöchel, die sich am 22. 5. ziemlich plötzlich eingestellt hatten, allmälig noch stärker geworden waren und nur hinkenden Gang erlaubten. 8 Tage zuvor habe er Schnupfen, Husten mit Frost, dann Fieber, Kopfschmerzen, trübe Augen, Unbehaglichkeit gehabt, von denen einzelne Beschwerden mehrere Tage anhielten; so habe er auch an Schlaflosigkeit gelitten, leide jetzt noch daran, wenn auch nicht in dem Maasse, habe weniger Appetit, fühle sich noch matt. Er habe die Erkrankung für Influenza gehalten, aber nichts dagegen gethan. — Zunge belegt, streifenförmige Röthung auf den vorderen Gaumenbögen, schwache diffuse Röthung und feuchter Glanz auf den hinteren Rachentheilen (Patient raucht mässig). Kein Fieber. An der inneren Knöchelgegend des rechten Fusses besteht blasses, teigiges Oedem. Der Knöchel ist von nahe dem untern Rande bis zum Uebergang in die Tibiadiaphyse auf Druck sehr empfindlich. Fussgelenk frei. — Da Patient angab, sich des Geschäfts wegen augenblicklich nicht vollständig schonen zu können, verordnete ich leichte Massage, Ichthyolsalbe, Nachts Priessnitz'sche Umschläge. Ich habe den Kranken nicht wieder gesehen, auf eine Anfrage von meiner Seite theilte er nur mit, dass er die Behandlung 3 Wochen fortgesetzt habe, seitdem seien die Schmerzen verschwunden.

20. Frau B., Buchdruckereibesitzers Frau. Die ganze Familie ist von mir vor 2 Jahren wegen Influenza behandelt worden, leichtere Anfälle hat das eine Kind seitdem gehabt, Frau B. in diesem Frühjahr einen leichten Anfall (das Datum vermag ich nicht genau anzugeben), welcher eine mässig schwere, etwa 2 Wochen anhaltende Ischias und sonstige leichtere neuralgische Beschwerden hinterliess. Einige Wochen später bemerkte sie eine Anschwellung vorn oben rechts auf der Brust, danach auch eine weiter unten, welche auf Druck etwas, von selbst wenig schmerzten, sondern nur ein spannendes Gefühl erzeugten. Als ich die Stellen im Juni sah und untersuchte, war das vordere Ende der 2. Rippe bis zum Knorpelansatz mässig dick aufgetrieben, die Haut darüber nicht verfärbt, nicht deutlich ödematös, verschieblich. Die Stelle schmerzte auf Druck etwas. Die harte Verdickung ging allmälig in die normale Form der Rippe nach beiden Seiten hin über. Ganz genau so beschaffen war die andere Schwellung, welche auf der 7. Rippe etwas nach auswärts vom Knorpelansatz sass. Früher Unbehaglichkeit wegen des vom Corset ausgeübten Drucks verursachend war sie jetzt fast ganz schmerzlos. Ich verordnete leichte Massage. Bis Mitte August waren beide Stellen dünner und schmerzfrei geworden.

21. Frau R., Lehrerswittwe. Vor 2 Jahren habe ich sie wegen Influenza

behandelt. Am 24. Mai d. J. erkrankte sie unter Frost, Kopfschmerzen, Rückenschmerzen, Halsschmerzen, Appetitlosigkeit. In den nächsten Tagen bekam sie Schmerzen im rechten Schienbein. Als sie nicht nachliessen bis zum 31. Mai, liess sie mich rufen. Frau B. lag im Bett, klagte über Appetitlosigkeit, Brustschmerzen und die Schmerzen im Schienbein. Kein Fieber, Zunge belegt, leichter Rachenkatarrh, stärkere streifenförmige Röthung auf den vorderen Gaumenbögen. Neuralgie der untersten Brustnerven beiderseits (Druckpunkte). Die ganze Tibiadiaphyse zeigt mässiges Oedem der sie bedeckenden Haut, die verschieblich und nicht verfärbt ist, und ist auf Druck sehr empfindlich. Priessnitz'sche Umschläge, Natr. salicyl. u. Antipyr. Allgemeinbefinden in den nächsten Tagen besser, Schienbein nicht. Dies besserte sich erst allmälig unter Weichen des Oedems und Nachlassen der Schmerzen in den nächsten Wochen. Am 12. Juni geheilt entlassen. Nur noch mässige Schmerzhaftigkeit der Tibia bei starkem Druck vorhanden; eine Formveränderung derselben nicht deutlich nachzuweisen.

22. Frau M., 39 Jahre alt. War im vergangenen Winter im Herzogl. Krankenhause hier wegen Influenza und exsudativer Pleuritis behandelt worden, konnte sich nach ihrer Entlassung aus demselben nicht erholen und kam deshalb am 14. Juni d. J. ins Marienstift. Die schwächliche, schlecht genährte und blasse Frau klagte hauptsächlich über grosse Hinfälligkeit und Appetitlosigkeit, sowie Rückenschmerzen. Die Untersuchung ergab ausser belegter Zunge, vergrössérter Milz und Neuralgie der unteren Brust- und der Lendennerven sowie des rechten N. radialis nichts Abnormes. Wir hatten also das Bild, das öfters nach schwerer Influenza zurückbleibt und an eine schwere Neurasthenie erinnert. Die Kranke erholte sich langsam, bekam einen Rückfall mit Hyperästhesie der Beine und des Abdomens (Neuritis?), erholte sich wieder, der Verlauf war wechselnd. Mehrfach angestellte Blutuntersuchungen ergaben normalen Befund, Menge der rothen Blutkörperchen vielleicht etwas verringert. Am 6. Aug. klagte sie über Schmerzen im Schienbein. Ich fand über der Tibiadiaphyse leichtes Oedem, die Haut blass, etwas glänzend, die Diaphyse namentlich im untern Theil auf Druck schmerzhaft. Bei Bettruhe und Priessnitz'schen Umschlägen trat in kurzer Zeit (etwa 2 Wochen) fast vollständige Heilung dieses Leidens ein. Die andern Beschwerden besserten sich auch etwas, sind aber bis jetzt (Anfang October) noch nicht ganz verschwunden, auch bestehen noch Schmerzen spontan und auf Druck in beiden Schienbeinen.

23. Emma B., 12 J. alt, Arbeiterkind. Sehr kräftig. Hatte sich vor etwa 14 Tagen „erkältet", danach Schnupfen mit Kopfschmerzen und unter Frost bekommen. Vor einigen Tagen hatte sie Schmerzen im Rücken. Am Tage, bevor ich gerufen wurde, 10. August, erkrankte sie unter Frösteln und heftigen Schmerzen im Schienbein und im Hüftgelenk. Ich fand die Patientin fieberfrei (früh), Zunge belegt, leichten Rachenkatarrh, vordere Gaumenbögen stärker geröthet als die übrigen Rachentheile, aber Streifen nicht deutlich ausgesprochen, über dem linken Schienbein die Haut ödematös geschwollen, nicht geröthet, verschieblich, die Tibia besonders in ihrer Mitte auf Druck sehr empfindlich, das linke Hüftgelenk frei, dagegen lebhafte Schmerzen bei Druck auf den linken

Hüftbeinkamm, endlich leichte Neuralgie des 9. linken Intercostalnerven. Natr. salicyl. mit Antipyrin. Priessnitz'sche Umschläge. Nach 3 Tagen fühlte sich die Kranke schon wieder ganz wohl, das Oedem und die Schmerzen waren fast verschwunden. Ich gab noch Verhaltungsmassregeln für die Zukunft, habe aber die Kranke dann nicht wieder gesehen.

24. Robert M., Schriftsetzerlehrling, 16 J. alt, besuchte mich am 12. Aug. d. J. in der Sprechstunde. Vor 14 Tagen bekam er unter Frösteln, Unbehaglichkeit, Ziehen in den Gliedern, etwas Schnupfen verbunden mit Appetitlosigkeit. Das Ziehen in den Gliedern nahm allmälig zu, es war besonders heftig in beiden Schienbeinen, dem rechten Fuss und Oberschenkel und frühmorgens beim Aufstehen in beiden Ellenbogen- und Handgelenken, die ganz steif waren und erst im Laufe des Tages beweglicher wurden. — Kein Fieber, Zunge belegt, etwas Appetitlosigkeit, Gaumentheile geröthet, auf den vorderen Gaumenbögen stärkere streifenförmige Röthung. An den Ellenbogen- und Handgelenken keine deutliche Schwellung nachzuweisen, an den Handgelenken vielleicht etwas angedeutet, namentlich nach Aussage des Kranken, der behauptete, sie wären sonst dünner. Ueber beiden Schienbeinen etwas Oedem, Schmerzen auf Druck. Rechter Taluskopf auf der Innenseite auf Druck empfindlich, keine deutliche Schwellung. Am Oberschenkel ausser Druckschmerz im obern Theil der untern Hälfte nichts Besonderes nachzuweisen. Bettruhe, Priessnitz'sche Umschläge, Natr. salicyl. mit Antipyrin. — 16. August Unterschenkel und Fuss schon wieder ziemlich schmerzfrei, Oedeme verschwunden, noch Ziehen im Oberschenkel. 22. August geheilt entlassen; nur noch ganz leichtes Ziehen im Oberschenkel, objectiv nichts nachzuweisen.

25. Frl. W., Masseuse, 47 J. alt, schwächlich gebaut, mager, früher immer gesund. Am 9.—13. 1. 94 habe ich sie wegen Influenza behandelt, 21. 2. bis 7. 3. wegen eines neuen Anfalls mit Erbrechen. Im April entwickelte sich etwas Schwellung über beiden Schienbeinen oberhalb der Gelenke, rechterseits noch weiter hinauf als am linken Unterschenkel. Wegen Zunahme derselben, die auch mit etwas Schmerzen verbunden war, wurde ich consultirt, mein Rath vollständiger Schonung aber nicht befolgt. Schliesslich musste sich Patientin legen. Ich fand am 10. Mai ausgesprochenes Oedem über dem untern Theil beider Schienbeine und Druckschmerzhaftigkeit, belegte Zunge, leichten Rachenkatarrh, Appetitlosigkeit. Natr. salicyl. mit Antipyrin. Keine Besserung. In den nächsten Tagen Auftreten von Petechien an den Unterschenkeln, die sich von Tag zu Tag weiter ausbreiteten (auch nachdem Natr. salicyl. und Antipyrin ausgesetzt waren), auch an Grösse zu nahmen, am Unterschenkel zu kleinen oberflächlichen gangränösen Geschwüren an einigen Stellen sich umwandelten. Vom 17. Mai an Stillstand bezw. Abnahme. Von etwa dem 22. Mai an nahmen die Petechien wieder zu, ohne dass Arznei gegeben wäre, — die Behandlung bestand nur in feuchtwarmen Umschlägen neben Ichthyolsalbe, die aber bald weggelassen wurde, da sie die Haut zu stark reizte, — wurden grösser, bildeten stellenweise ganze Plaques von über Zehnpfennigstückgrösse, die etwas über die Haut emporragten. Auch die kleinen traten etwas über die Oberfläche hervor. Verschiedene bildeten förm-

liche Knoten in der Haut. Schliesslich waren die Petechien fast über den ganzen Körper vertheilt, besonders dicht gedrängt sassen sie in beiden Kniegegenden. Darauf schwollen unter Schmerzen und ohne besondere Röthung 2 Fingergelenke an (ich habe sie in meinen Aufzeichnungen nicht genauer bezeichnet), ferner der 5. linke Metacarpus, an beiden Ulnae bildeten sich an mehreren Stellen schmerzhafte Auftreibungen, dann eine über dem obern Theil der rechten Tibia, endlich dicke, grosse Knotenbildungen im Biceps beider Seiten, die sehr schmerzhaft waren, alles das ohne Fieber, aber bei grösster Appetitlosigkeit, häufig Uebelkeit und bedeutender Abgeschlagenheit. — 28. Mai. Seit vorgestern Anschwellungen an verschiedenen Stellen, besonders auffällig eine grosse, einer tüchtigen Beule gleichende, sehr schmerzhafte Anschwellung vorn rechts auf der Stirne und auf dem rechten Seitenwandbein. Linker Vorderarm bis zu den Fingern und hinauf bis zur Mitte des Oberarms, am rechten Oberarm der Biceps bis zur Schulter stark geschwollen und sehr schmerzhaft, am rechten und linken Unterschenkel über der Tibia einige Stellen aufgetrieben. Alle diese Anschwellungen bestanden nicht aus eigentlichem Oedem, sie waren hart, Fingerdruck liess nur wenig Eindruck zurück. Linkes Knie schmerzhaft, kein Erguss nachweisbar, keine Röthung, keine Hitze, Abtastung wegen der Schmerzen nicht erlaubt. Einzelne neue Petechien. Kein Fieber. Gestern Leibschmerzen und starker Durchfall (angioneurotisches Oedem der Darmschleimhaut?), stark riechend. Die Schwellungen über den Knochen und in den Muskeln seit heute früh etwas geringer. 29. Mai Schwellungen am Kopf fast ganz verschwunden, die betr. Stellen noch schmerzhaft, Leib schmerzhaft aufgetrieben, mehrere schmerzhafte Auftreibungen am rechten Oberschenkel (vom Knochen ausgehend?), Petechien an beiden Oberschenkeln (die früheren Petechien waren fast ganz abgeblasst). 30. Mai heftige fieberhafte Intercostalneuralgie (5.—7. links). Antifebrin. Leib etwas dünner und weniger empfindlich. — 2. Juni Leibschneiden mit Auftreibung. — 3. Juni Ischias rechterseits, ausgedehnte Schwellung hinten oben aussen am rechten Oberschenkel. Taubes Gefühl am äusseren Fussrand rechterseits, in dessen Mitte Unempfindlichkeit gegen Nadelstiche. Ischiadicus sehr empfindlich. — 6. Juni sehr heftige Ischiasschmerzen, Phenacetin. Schmerzen im rechten Arm in der Tiefe (Knochen?), kein bestimmter schmerzhafter Punkt zu finden. Petechien fast sämmtlich verschwunden. — 7. Juni Metacarpus V. dexter, phalang. I. Indic. sin. verdickt, schmerzhaft. Reichliche, blutig-schleimige, riechende schmerzhafte Durchfälle, aber ohne Tenesmus. Leibschmerzen rechts und links unten. Opium. — 10. Juni Petechien am linken Vorderarm. Keine Durchfälle mehr, keine Leibschmerzen. — 11. Juni Taubheit im ganzen rechten Fuss, Fussrand empfindet wieder Stecknadelstiche (schwach). Starke Schmerzen im Fuss, namentlich in der Fusssohle nach den Zehen zu. Sohle diffus verdickt. In den nächsten Tagen innerer Rand der Fascia plantaris verdickt und hart zu fühlen. — 25. Juni. Seit 18. Juni Schmerzen geringer. Sohle nicht mehr so verdickt. Ichthyolsalbe gut vertragen. — 1. Juli Brechdurchfall. Nach leichtem Auftreten (gegen Verbot), vielleicht auch Erkältung durch Zug, rechter Fuss wieder stark geschwollen, sehr schmerzhaft.

Die Schwellung betrifft hauptsächlich die Fusssohle: sämmtliche Metatarsusköpfe, Basis des 5. Metacarpus, Ferse, Fersenbein innen nach der Achillessehne zu. Petechien am Unterschenkel. Ischiadicus bis oben hin sehr empfindlich, spontan und auf Druck. — Allmälig Besserung im Laufe des Juli bis zu fast leidlicher Wiederherstellung. In den letzten Wochen Carbolquecksilberpflastermull auf die ganze Fusssohle. — Ende Juli innere Seite der linken Fusssohle einige Tage geschwollen und sehr schmerzhaft, danach innerer Rand der Plantarfascie noch etwas empfindlich, nicht deutlich verdickt. Ischias wieder stärker. — Anfang Aug. Schmerzhafte Schwellung der Mitte des linken Vorderarms in grösserer Ausdehnung, Petechien. Appetitlosigkeit, die immer noch vorhanden war, wieder grösser. — 16. Aug. Seither allenthalben bedeutende Besserung. Noch Schmerzen und mässige harte Schwellung rechterseits am Köpfchen des Metatarsus I. (auch auf der Innenseite, wohin sich die Schwellung auch ausgebreitet hatte), Metatarsus II., Ansatz der Achillessehne am Fersenbein. Hier fühlt sich beiderseits der Knochen verdickt an, ausserdem erstreckt sich die Schwellung noch etwas nach aufwärts zu beiden Seiten der Sehne. Jodtinctur. — 24. Aug. Schwellung fast ganz verschwunden, noch etwas Schmerzen an den Metatarsusköpfchen. Ischias ebenfalls verschwunden. Appetit etwas besser. Patientin verlässt seit 8 Tagen auf einige Zeit das Bett, machte in den letzten Tagen mit Erfolg einige Gehversuche. — Während des ganzen, langwierigen Verlaufs hat gegen bisweilen heftiger auftretende Schmerzen der erkrankten Theile, Kopfschmerzen und neuralgische Schmerzen (Intercostalnerven hauptsächlich) Lactophenin zu 0,5 Gr. bessere Dienste gethan als Antifebrin und Phenacetin. Einige Male musste Morphium gegeben werden. — Ende Sept. Immer noch etwas Verdickung über den Metatarsusköpfen (plantar), mässiger Schmerz beim vorsichtigen Gehen mit Stock. Appetit mässig. Aussehen noch schlecht. Unteres Ende beider Schienbeine verdickt, auf Druck empfindlich.

20. Schriftsetzer Sch., 56 J. alt. Influenza vor 2 Jahren. Juli 94 Influenza, von mir wie im ersten Falle behandelt. (In dem betr. Geschäft, in dem auch Patient N. (19) und (24) arbeiteten, hat eine kleine Epidemie von Ende 93 bis Juli 94 geherrscht). Sucht mich in der Sprechstunde auf am 17. Juli wegen Schmerzen auf der linken Fusssohle. Plantarfascie, namentlich am innern Rande empfindlich, sonst nichts Besonderes, Haut weich. Heisse Fussbäder, warme Umschläge, Bettruhe. Da nach einigen Tagen Besserung eintritt, geht Patient gegen meinen Rath am 20. Juli in's Geschäft. Heftige Verschlimmerung, so dass der Fuss vor Schmerzen nicht gerührt werden kann. Als bei gleicher Behandlung Besserung eintritt, versucht Patient gegen mein Gebot zu gehen. Starke Verschlimmerung[1]). Jetzt ist nicht nur die Fusssohle bis nach vorn zu den Zehen stark geschwollen, sondern auch der Fussrücken etwas geschwollen (Oedem) über den Keilbeinen und der Basis der Metatarsi. Natr. salicyl. mit Antipyrin. Ichthyolsalbe. Darüber Priessnitz. Heisse Fussbäder. — 30. Juli

[1]) Patient hat sich wahrscheinlich auch erkältet durch Zug vom offenen Fenster her.

vorderer Theil der Fusssohle und Zehenballen noch leicht verdickt und auf Druck empfindlich. — 3. Aug. Schwellung und Schmerzen des linken Handgelenks und der Handwurzel ohne Röthung, ohne Fieber. — 8. Aug. Seither schlimmer geworden; jetzt auch der 2. Metacarpus verdickt und schmerzhaft. Seit 5. Aug. am rechten Fuss die Sohle nach aussen und nach der Ferse zu geschwollen und schmerzhaft, weniger stark nach innen zu. Auf der Innenseite am Kopf des Talus ist ein Punkt besonders empfindlich. Fussgelenk frei. Kein Fieber. Seit 5. Aug. Ichthyolsalicylsalbe. Vom 8. an wieder Natr. salicyl. mit Antipyrin. — 10. Aug. Anscheinend etwas besser. Aber am Condyl. intern. femor. sin. und auf der oberen Hälfte des linken Schienbeins ist je ein Punkt sehr empfindlich, auf Druck vorzüglich, keine Verdickung zu fühlen. An der rechten Hand der 2. Metacarpus sehr empfindlich und verdickt anzufühlen. — 12. Aug. Alle Schwellungen zurückgegangen, z. Th. ganz verschwunden, noch mässige Schmerzen. — 16. Aug. Schwellungen und Schmerzen verschwunden. Patient steht seit 2 Tagen auf, ist noch sehr schwach. Appetit leidlich. — Langsame Erholung. Seit Anfang Sept. bis jetzt (Anfang Octob.) sind wieder schmerzhafte Schwellungen an der linken Mittelhand, rechtem Mittelfinger, I. Phalange, äusserem Condylus des linken Oberschenkels (ohne Erguss in das Kniegelenk, dessen äussere Seite sehr verdickt erschien durch die z. Th. ödematöse Schwellung) und dem linken Vorderarm über dem obern Theil der Ulna aufgetreten unter leichter Temperatursteigerung. Der volare Theil des untern Endes des linken Radius, der 2. Metacarpus links, die I. Phalange des rechten Mittelfingers sind deutlich verdickt zu fühlen.

Wenn wir die im Vorhergehenden nach ihren wichtigsten Einzelheiten beschriebenen Fälle einer umfassenden und vergleichenden Uebersicht unterziehen, so fällt ohne Weiteres ihr Zusammenhang mit der Influenza in die Augen, in dem einen Falle deutlich, ja handgreiflich, in dem anderen weniger überzeugend auf den ersten Blick oder falls man den Fall aus dem Zusammenhang herausgriffe. Ganz besonders gilt das für den Fall des Küchenmädchens Marie M. (14). Dieses weiss keine ganz sicheren Angaben über überstandene Influenza zu machen, hat vielmehr einige Zeit vorher Diphtherie überstanden; es könnte daher Dieser oder Jener auf den Gedanken kommen, dass das Knochenleiden — eine genaue Durchführung der Diagnose des Knochenleidens für alle die einzelnen Fälle erlässt mir wohl der Leser als überflüssig, da die Diagnose klar auf der Hand liegt, — durch das Gift der Diphtherie hervorgerufen ist. Diesem Einwand hätte ich ja entgehen können durch Auslassung dieses Falles aus der Reihe meiner Beschreibungen. Aber gerade alle Fälle, auch die leichteren und im Einzelfalle nicht so sehr überzeugenden wollte ich vorführen, um die

verschiedensten Formen dem Leser bieten zu können, zumal ja unter Umständen besonders die weniger klaren für die Diagnose von grosser Wichtigkeit sind. Und ohne Diagnose ist gerade hier eine sichere Prognose und zweckentsprechende Behandlung, wie ich nachher noch ausführlicher zeigen werde, wie aber die Krankengeschichten den aufmerksamen Leser schon gelehrt haben, schwer richtig zu stellen und einzuleiten. Für mich steht die Annahme, dass Influenza die Ursache des Leidens bei dem Mädchen gewesen ist, ausser allem Zweifel. Meine Gründe sind, dass nach Diphtherie ausserordentlich selten Knochenleiden auftreten (ich habe selbst noch keinen derartigen Fall gesehen), dass namentlich im Marienstift, in dem wir bei dem Personal öfter ähnliche leichte Fälle von Diphtherie beobachten können, Nachkrankheiten nie aufgetreten sind, dass die Knochenerkrankung in die Zeit fiel, in der wir im Marienstift selbst zwei Fälle entstehen sahen (13 und 15), dass eine Hausepidemie der Influenza im Stift herrschte, sodass das Mädchen einen leichten Anfall durchmachen konnte, ohne besonders darauf zu achten oder ihn für einfaches Schnupfenfieber haltend; endlich ist ein Grund die genaue Uebereinstimmung mit den sonst behandelten ähnlichen Fällen. Dass leichte Influenzaanfälle von den betr. Personen oft gar nicht als solche aufgefasst wurden, lehren uns die in den letzten vier Jahren gemachten Erfahrungen, lässt sich aber von vornherein ableiten aus dem Verhalten anderer Infectionskrankheiten; ich erinnere an die übersehenen Fälle von Scharlach, Typhus, Cholera u. s. w., die vielleicht höchstens als leichte Halscatarrhe, Magenverstimmungen, Darmcatarrhe u. s. w. angesehen wurden. — Eine andere Ursache als die Influenza liess sich für alle oben beschriebenen Fälle schlechterdings nicht ausfindig machen. Ich habe mich selbstverständlich genau nach etwaigen vorhergehenden Krankheiten, namentlich Typhus, Lues, Gonorrhoe, Diphtherie, Scharlach u. s. w. erkundigt, nach erblicher Belastung durch Tuberculose, nach vorhergehenden Verletzungen oder Ueberanstrengungen u. dgl. geforscht, immer mit negativem Erfolge. Ich habe deshalb der Kürze halber das nicht bei jedem Falle angeführt, zumal da es nur ermüdend gewirkt hätte, glaubte vielmehr klarer und einfacher dies Ergebniss der Anamnese hier darbieten zu können. — Man könnte sich wundern, diese Bemerkung machte ich schon in der Einleitung, dass diese von mir so ver-

hältnissmässig häufig beobachteten Formen, Nachkrankheiten oder Complicationen der Influenza, je nachdem wir sie bezeichnen wollen, bisher wenig bekannt oder wenigstens beschrieben sind. Dem gegenüber möchte ich daran erinnern, dass ähnliche Erkrankungen nach anderen acuten Infectionskrankheiten, obgleich sie doch früher sicher bestanden haben, erst in den letzten beiden Jahrzehnten bekannt und genauer erforscht wurden, so insbesondere beim Typhus, bezüglich dessen erst die letzten Jahre reichere Ausbeute brachten. Erst im vorigen Jahre beschrieb Chiari[1]) eine Osteomyelitis variolosa. Vielleicht darf ich auch erinnern an die Gonorrhoe, welche auch erst in den letzten Jahren als Urheber mancher Endocarditis, Myelitis[2]), Otitis[3]), Tendovaginitis, Bursitis, Myositis, Neuritis[4]) erkannt wurde. Sollte sie nicht schliesslich auch eine Ostitis oder Periostitis erzeugen können? Ein sicher beobachteter oder mehrere gleichgeartete Fälle führen auf die sichere Fährte. So war z. B. Herr Dr. Roth, der mir den Knaben B. (11) zuwies, fast gar nicht im Zweifel, dass die Knochenerkrankung in irgend einem Zusammenhange mit der Influenza stehe. Dass ich soviele Fälle gesehen geschen habe, ist vielleicht nur verhältnissmässig zu verstehen. Manchem Collegen boten diese eigenthümlichen Erkrankungsformen vielleicht ein Räthsel, oder sie wurden als rheumatische Krankheiten aufgefasst, wie ich z. B. von einem Falle weiss, in dem es sich mit grösster Gewissheit um Influenza-Periostitis bezw. Ostitis handelte. Der betr. Kranke selbst nahm einen solchen Zusammenhang an.[5]) Es kann mir aber auch so gehen wie Quincke, der in den Jahren 1883—87 8 Fälle von Typhusknochenentzündung gesehen hat, seither aber nur noch 2.[6]) Und zwar vermuthe ich das mit einer gewissen Berechtigung, weil ich mich nicht erinnere,

---

[1]) H. Chiari, Ueber Osteomyelitis variolosa. Prag. Beitr. z. path. Anat. u. allg. Pathol. XIII. 1. 1893. Ref. in Schmidt's Jahrb. No. 1. 94.

[2]) Leyden, Ueber gonorrhoische Myelitis. Zeitschr. f. klin. Medicin. XXI. 5. u. 6. Heft. S. 607.

[3]) Flesch, Zur Aetiologie der Ohreneiterung im frühesten Kindesalter. Berl. klin. Wochenschr. 1892. No. 48.

[4]) S. Róna, Kasuist. Beiträge zu den Entzündungen der Sehnenscheiden, Schleimbeutel, Muskeln und peripheren Nerven im Verlaufe der Gonorrhoe. Archiv f. Dermatologie und Syphilis. 1892. Ergänzungsheft 2.

[5]) Ich verweise auch auf den im Nachtrag angeführten Kranken H., (S. 528) bei dem mein Assistenzarzt erst Rheumatismus diagnosticirt hatte.

[6]) Quincke und A. Stühlen, Zur Pathologie des Abdominaltyphus. Berl. klin. Wochenschr. 1894. No. 15.

1890—92 viele derartige Fälle beobachtet zu haben, die ich nachträglich noch der Influenza in die Schuhe schieben könnte. Eine Möglichkeit ist aber auch die, dass die Knochen von dem Influenzagift vielleicht wegen einer gewissen Widerstandsfähigkeit erst dann ergriffen werden, wenn sie durch mehrmalige Angriffe gewissermaassen erst in ihrer Ruhe erschüttert und einigermaassen geschwächt sind. Auf diesen Gedanken führt mich nicht nur der Umstand, dass die meisten der erwähnten Kranken früher schon einmal Influenza überstanden haben, — wer ist wohl von dieser abscheulichen Krankheit verschont geblieben? — sondern besonders die geistvollen Ausführungen Ponfick's,[1]) in denen er nachwies, dass das Periost und die oberste Corticalschicht des Knochens als Ablagerungs- und Vernichtungsstätte pathogener Keime mit Vorliebe vom Körper benutzt werden, in Verbindung mit der Thatsache, dass das Influenzagift einen ausserordentlich schwächenden Einfluss auf alle Gewebe des Körpers auszuüben im Stande ist. Danach lässt sich annehmen, dass, wenn der Knochen oder die Knochenhaut nicht dem ersten Ansturm der Influenza erliegen, sie leichter besiegt werden bei einem zweiten Angriff. Je nach ihrer noch bestehenden Widerstandskraft bezw. der Schwere der erhaltenen Niederlage erholen sie sich leichter oder schwerer, rascher oder langsamer.

Wir gehen damit über zu der Entstehung und dem Wesen der Krankheit. Sollen wir sie auffassen als Complication oder als Nachkrankheit? Für jene können wir die Fälle verwerthen, in denen Schlag auf Schlag, kurz, am 2. oder 3. Tage nach der Influenza die Knochenerkrankung[2]) ausbricht, für diese sprechen die öfters beobachteten längeren Zwischenräume von Wochen zwischen dem Ausbruch der beiden Krankheitsbilder. Lässt uns die klinische Erfahrung im Stich, so bietet uns vielleicht die Bacteriologie und Vergleichung mit ähnlichen Krankheitsformen eine Handhabe zur Beantwortung obiger Frage. Leider vermag ich über die bakteriologische Seite nichts zu sagen. Die bakteriologische Untersuchung derartiger Fälle ist für mich, da ich sie aus Zeitmangel nicht selbst ausführen kann, und da das Marienstift vorläufig für das Culturverfahren nicht die nöthigen Hülfsmittel bietet, also auch für den

[1]) Ponfick, Ueber Metastasen und deren Heilung. Berl. klin. Wochenschrift. 1893. No. 46.

[2]) Ich rede der Kürze halber nur von den Knochenerkrankungen, möchte aber die Bemerkungen auch für die Gelenke und Bänder gelten lassen.

zwar so gering, dass sich das Gewebe bald an diesen Reiz gewöhnt und ihn überwindet. Gegen die etwaige Annahme, dass nicht die Bacillen selbst, sondern nur das von ihnen erzeugte Gift im Körper mit dem Blute kreise, mache ich geltend, dass dann wahrscheinlich mehr Allgemeinerscheinungen und nicht soviele einzelne Krankheitsherde auftreten würden. Dass in dem einen Falle die Erkrankung so plötzlich und heftig auftritt, in dem andern mehr schleichend sich entwickelt, hängt, wie in allen ähnlichen Fällen, von der Menge der Infectionskeime, der Stärke ihrer Zersetzungskraft bezw. des von ihnen erzeugten Giftes und Reizes und von der Reizbarkeit und Widerstandskraft der Gewebe ab. — Dass nicht nothwendig Stoss, Druck oder andere schädliche örtliche Einwirkungen, wie Kälte als Gelegenheitsursache für das Auftreten der Krankheit in Anspruch genommen zu werden brauchen, lehren die Erfahrungen beim Typhus, die genaue Anamnese und der Verlauf meiner Fälle und schliesslich die oben erwähnten Ausführungen Ponfick's. — Um noch einige Worte über die mitunter längere Ausdehnung des Zwischenraums zwischen dem Auftreten der Influenza und der folgenden Knochenerkrankung zu sagen, so verweise ich auf die wohl von allen Aerzten auf Grund ihrer vielfachen Erfahrungen gehegte Vermuthung, dass gerade bei der Influenza die Bacillen wahrscheinlich längere Zeit im Körper sich halten, sodann auf den Nachweis Borchardt's[1]) und Kruse's[2]), dass sich Influenzabacillen wochen-, ja monatelang nachweisen lassen, und zum Ueberfluss darauf, dass auch Typhusbacillen nach den Untersuchungen Klemm's[3]) nicht in der 2. oder 3. Woche zu Grunde gehen, sondern sich viel länger halten und gefährlich sein können. — Unter Berücksichtigung aller der angeführten Punkte müssen wir doch wohl zu der Ueberzeugung kommen, dass diese Erkrankungen direct durch Influenzabacillen hervorgerufen werden, mit und ohne Mischinfection mit anderen Mikroorganismen, und dass sie demnach nicht als Nachkrankheiten, sondern als Complicationen aufzufassen sind, eine Auffassung, die Klemm auch für die so

[1]) Borchardt, Beobachtungen über das Vorkommen des Pfeiffer'schen Influenzabacillus. Aus dem städt. Krankenh. am Urban, Abth. d. Herrn Prof. A. Fränkel. Berl. klin. Wochenschr. 1894. No. 2.

[2]) W. Kruse, Zur Aetiologie und Diagnose der Influenza. Deutsche med. Wochenschr. 1894. No. 24.

[3]) a. a. O.

ähnlichen Knochenerkrankungen beim Typhus vertreten hat. — Für die Gelenkerkrankungen, um diese noch kurz zu erledigen, kann man annehmen, dass die Bacillen direct im Gelenk wirken, ähnlich wie man es beim Scharlachgelenkrheumatismus, Tripperrheumatismus und ähnlichen Formen vermuthet; als Beispiel dienen die beiden reinen Fälle, 8 und 9. Für manche Fälle aber besteht die Wahrscheinlichkeit, dass die Gelenkentzündung auf dem Wege über den Knochen sich entwickelt, ähnlich wie eine Gelenkentzündung, mag sie eine sog. sympathische, also seröse, mag sie eine wirklich eitrige sein, bei einer gewöhnlichen Staphylokokken-Ostitis oder Osteomyelitis der Epiphyse. Von meinen Fällen lässt sich für diese Anschauung Patient Sch. (26) verwerthen.

Gehen wir jetzt über zur Betrachtung des Verlaufs und zur Erörterung der einzelnen Krankheitserscheinungen. Sofort nach dem Auftreten der Influenza oder nach wenigen Tagen, aber meist erst nach mehreren Tagen, 2 oder mehr Wochen, empfinden die Kranken an dem ergriffenen Theile, Knochen, Band oder Gelenk einen bei dem häufig subacuten und fieberlosen Verlaufe entsprechend mässig heftigen Schmerz, bei acutem, zumal stark fieberhaftem Beginn dagegen mitunter die rasendsten Schmerzen. Die Stelle schwillt mehr oder weniger langsam an, wird häufig hart, es bildet sich über ihr ein Oedem, meist ohne Röthung, ohne Hitze, im Gelenk ein Erguss, ferner entsprechend dem Sitze und der Schwere des Leidens verschiedene Störungen, Steifigkeit, Hinken, Unmöglichkeit sich zu bewegen oder wenigstens zu gehen u. s. w. Es kann bei der Erkrankung der einen Stelle bleiben, und zwar scheint das mit Vorliebe der Fall zu sein, wenn die nöthige Schonung geübt wird, während, wenn das nicht geschieht, diese und jene Stelle, bisweilen eine ganz beträchtliche Anzahl der verschiedensten Punkte des Körpers (Frl. W. [25]) angegriffen wird, gleichsam als ob die Entzündungserreger, von dem einen Herd aufgescheucht, in der Verwirrung nach allen möglichen Seiten auseinanderstieben, hier und dort ihren schädlichen Einfluss wirken lassend. In meinen Fällen habe ich die meisten Krankheitsherde an den untern Gliedmaassen gefunden, besonders am Schienbein und an der Fusssohle. Sollte das nicht davon herrühren, dass fast alle diese Patienten ihre Beine sehr anstrengen mussten durch anhaltendes Stehen (Schriftsetzer, Küchenmädchen) oder überhaupt Aufdenbeinensein oder Treten

mit dem Fusse (Näherin), ohne dass man deshalb von Ueberanstrengung reden könnte, da sie ja an diese Thätigkeit seit langem gewöhnt sind? An der Fusssohle wird mit Vorliebe die das Fussgerüst in seiner Spannung erhaltende Plantaraponeurose ergriffen. Sie verdickt sich, ist empfindlich, der Gebrauch des Fusses wird beschränkt oder unmöglich gemacht. Die Erkrankung kann sich nach vorn zu den Metatarsusköpfchen, nach hinten nach der Ferse und Achillessehne zu fortsetzen, überall entzündliche Verdickung (unter Umständen am Knochen) und mehr oder weniger grosse Schmerzhaftigkeit mit sich bringend. In den betroffenen Gelenken bildet sich unter Schmerzen ein Erguss von bisweilen beträchtlicher Menge mit mehr oder weniger heftigen entzündlichen Erscheinungen. An den Knochen fallen hauptsächlich die Erscheinungen der Periostitis bezw. Osteoperiostitis subacuter Entwickelung, selten mit Eiterbildung, anscheinend noch seltener die tiefer gehende Ostitis oder gar Osteomyelitis mit Sequesterbildung ins Auge. An den von Osteoperiostitis befallenen Stellen bilden sich, der Schwere der Erkrankung entsprechend, mehr oder weniger rasch verschieden starke, circumscripte, beulenartige oder diffuse Auftreibungen, die bedingt sind durch feste oder weiche ödematöse Schwellung der Weichtheile[1]) und Auflagerung schnell neugebildeten Knochens. Diese Knochenherde sind meist sehr empfindlich, namentlich auf Druck. In einzelnen Fällen sind keine äusserlich wahrnehmbaren Veränderungen vorhanden und nur die Druckschmerzhaftigkeit der ergriffenen Stellen, bisweilen kleiner, scharf abgegrenzter Punkte, lässt einen Schluss auf die Schwere und Art der Erkrankung zu, giebt z. B. im letzteren Falle Anlass zu der Vermuthung, dass es sich um einen ganz winzigen Knochenherd handeln mag (Fall 16 und 26). Wie in allen Fällen von entzündlicher Knochenerkrankung verdient auch hier die im Verhältniss zur Kleinheit des Herdes und Geringfügigkeit der anatomischen Veränderung oft aussergewöhnlich starke Functionsstörung der betroffenen Gliedmaassen Beachtung. Eine dem Grade nach gleiche Erkrankung der Weichtheile würde kaum annähernd solche Störungen hervorrufen. — Die besprochenen Erscheinungen können nur allein das Feld be-

[1]) In manchem Falle mag die Beinhaut nur eine saftreiche, ja fast gallertartige Schicht auf ihrer inneren Seite, der sog. Proliferationsschicht bilden (vgl. Ponfick, a. a. O.)

herrschen, häufig aber haben auch noch andere durch die Influenza bedingte Abweichungen vom Normalen auf das Krankheitsbild Einfluss. In erster Linie ist zu erwähnen die fast ausnahmslos von den Kranken geklagte Appetitlosigkeit, die äusserst unangenehm empfunden wird wegen ihrer Hartnäckigkeit und ihrer Schwere, da sie sich in einzelnen Fällen bis fast zur Nahrungsverweigerung (Schwester A. L. [13] musste eine Zeit lang unter Androhung der Schlundsonde die Nahrung, etwas Milch und Bouillon u. ähnl., esslöffelweise eingezwängt werden) oder wenigstens Wochen lang anhaltender Uebelkeit (Frl. W. [25]) steigert. Namentlich durch ihr Missverhältniss zu der fast stets fieberlosen und anatomisch oft nur schwach ausgesprochenen Erkrankung der Knochen u. s. w. erzwingt sich diese Störung Beachtung. Die Kranken kommen dann natürlich oft ganz ausserordentlich herunter, magern rasch ab, sehen blass und blutarm aus, fühlen sich sehr elend, matt und hinfällig, klagen zuweilen über Schlaflosigkeit, die nicht immer durch Schmerzen bedingt ist, sondern mehr als ein Zeichen der Schwäche betrachtet werden muss, ihre Zunge ist immer mehr oder weniger stark belegt und reinigt sich ganz langsam, häufig wird geklagt über Geschmacksstörungen. (Ich habe der Kürze halber diese einzelnen Störungen nicht bei den einzelnen Kranken ausser in ganz besonderen Fällen aufgeführt.) Die Abgeschlagenheit und allgemeine, oft recht lange zurückbleibende Schwäche ist aber nicht immer die Folge der Appetitlosigkeit, sondern sie erhebt dann und wann auch Anspruch auf die Bedeutung einer besonderen Erscheinung der Influenza, so in den Fällen, in denen keine sehr starke Appetitlosigkeit sich geltend macht. Einzelne Kranken haben eigenthümlich stechende Halsschmerzen und es finden sich die anatomischen Zeichen eines ausgesprochenen Rachenkatarrhs, namentlich aber einer besonderen Form von Angina, die ich schon vorn besprochen habe. Ferner sind nicht selten die verschiedensten Erkrankungen des Nervensystems, von Kopfschmerzen und leichten Neuralgieen angefangen bis zu schweren Neuralgieen, Neuritiden mit Gefühlsstörungen, allgemeiner Erschöpfung des Nervensystems, Neurasthenie. Auch fehlen nicht die verschiedensten angioneurotischen Störungen, so angioneurotische Oedeme der Haut, vielleicht auch der Muskeln, — wenn es sich hier nicht etwa um wirkliche Influenza-Entzündungen, wahre Myositis, handelt, — wahrscheinlich

auch der Eingeweide (Schmerzen, Durchfälle [Fall 25]), wir beobachten Petechienbildung bis zur Steigerung bis zu kleinen Hautblutungen oder sogar grösseren Blutflecken und kleinen gangränösen Hautgeschwüren, sodass das Bild schliesslich an Scorbut erinnert (Fall 25). Ich könnte noch mehr Einzelheiten anführen, die mir bei der Beobachtung der Kranken aufgefallen sind; es genügt zu sagen, dass ich fast keine der vielen im Gefolge der Influenza auftretenden Erscheinungen vermisst habe.

Der Verlauf der einzelnen Fälle ist verschieden, aber im Allgemeinen günstig. Bei vollständiger Schonung und entsprechender Behandlung heilen sie mitunter in kurzer Zeit ab, meist beanspruchen sie, namentlich die Knochenerkrankungen, was nicht übermässig auffällig ist, längere Zeit zu ihrer Heilung. Bei nicht genügender Schonung sehen wir, wie ich schon oben hervorgehoben habe, die schwersten und hartnäckigsten Rückfälle. Meist erfolgt vollständige Rückbildung der enstandenen Gewebswucherungen; an den Knochen fühlt man noch eine Zeit lang die durch stärkere Knochenneubildung hervorgerufenen Auftreibungen, Abrundungen der Conturen, bis auch sie allmälig durch Aufsaugung verschwinden. Ob vielleicht in diesem oder jenem Falle noch Störungen zurückbleiben oder neue hinzukommen werden, ähnliche wie z. B. bei der Kranken Köhl's, bei der sich Osteomalacie anschloss, vermag ich jetzt noch nicht zu sagen. Bei Erkrankung der Gelenke können Ankylosen zurückbleiben. In einigen Fällen kommt es zur Verflüssigung der Exsudate bis zu Eiterbildung.

Bei der Behandlung habe ich Verschiedenes versucht. Den meisten Erfolg habe ich gehabt von heissen Fussbädern, feucht-, in einem Falle trocken-warmen Umschlägen, — Wärme überhaupt gefällt und bekommt den Kranken am besten, — weniger von Priessnitz'schen Umschlägen, gar keinen von Kälte. Zugluft ist wie überhaupt bei Influenza sehr gefährlich und ängstlich zu vermeiden. (Spätere Abhärtungskuren sind mit grosser Vorsicht zu unternehmen.) Für die mehr acuten Fälle ist oft Natr. salicyl. in Verbindung mit Antipyrin von ausgesprochenem Nutzen. Pat. Sch. (26) verlangte z. B. bei eintretender Verschlimmerung sofort nach dieser Medicin, da sie ihm ausgezeichnet half. Die Möglichkeit der Wirkung ist ja auch theoretisch leicht zu verstehen. Er sowohl wie ein paar andere Kranke glaubten auch Wirkung von der

Ichthyolsalbe (Ichthy. 2—3,0 [Ac. salicyl. 1—2,0] Lanol. 15,0, Ol. Terebinth. 2,0 Mf. ungt.) zu verspüren. Recht augenfällig war sie für mich nicht. Einige fühlten Erleichterung bei vorsichtiger, leichter Massage mit Chloroformöl, besonders im späteren Verlaufe; jeder unvorsichtige Druck aber rief oft lebhafte Schmerzen und vorübergehende Verschlimmerung des Leidens hervor. Ich würde daher nicht rathen können, ohne ganz eingehende Unterweisung die Massage einem Masseur anzuvertrauen. Die vornehmste Bedingung ist Ruhigstellung und Schonung des erkrankten Theiles oder Gliedes. Die anderen Mittel, wie graue Salbe, Jodtinctur, spirituöse Einreibungen, Auflegen von Carbolquecksilberpflastermull u. a., die ich versucht habe, beanspruchen wohl mehr die Anerkennung tröstenden, als die, heilenden Einfluss zu besitzen. Nicht zu versäumen ist die psychische Behandlung, da die armen Kranken mitunter recht niedergeschlagen und trostbedürftig sind, und bei der Langwierigkeit des Leidens leicht an vollständiger Wiederherstellung verzweifeln. — Bei den Knochenerkrankungen, die mitunter auch die Geduld des Arztes sehr auf die Probe stellen (vgl. 13 und 17), ist eine Operation nur bei deutlicher Fluctuation oder bestimmtem Verdacht auf Eiter- und Sequesterbildung (in der Tiefe) vorzunehmen. Wie ich gleich noch zeigen werde, kann auch bei solchem Verdacht die Operation ganz ohne greifbares Ergebniss verlaufen. Räumt man das ganze Gebiet aus mit der Absicht, mikroskopische Krankheitsherde zu entfernen, ähnlich wie man bei Panostitis der Röhrenknochen das ganze Mark ausräumt (Krause), so dauert die Heilung wegen der viel Zeit in Anspruch nehmenden Füllung der Knochenhöhle mit neuem Gewebe leicht viel länger als die Spontanheilung gedauert hätte. Nur den Vortheil hätte man, dass man den Kranken von seinen Schmerzen befreien kann, ob immer (vgl. Fall 13), ist sehr fraglich. Und ob man zu diesem Zwecke gleich einen operativen Eingriff unternehmen darf, unterliegt auch noch sehr der näheren Untersuchung. Bei Gelenkerkrankungen ist natürlich durch entsprechende Maassnahmen der Gefahr einer Ankylose vorzubeugen (vgl. Fall 10). Gegen Appetitlosigkeit habe ich viele Mittel versucht, fast stets vergeblich. Das einzige, von dem ich mehrere Male wirklichen Erfolg gesehen habe, keinen sogenannten, — bei Aussetzen des Mittels wurde in einigen Fällen der Appetit wieder schlechter, während er bei erneuter Darreichung

wieder sofort zunahm, sodass einige Kranke immer wieder danach verlangten, — war eine Verbindung von Tct. Chinae cps. mit Ac. mur. dil (15 : 10), während jedes derselben allein nicht so sicher wirkte. Ich liess je nach der Persönlichkeit u. s. w. 20—30 Tr. (umschütteln!) auf ein Trinkglas Wasser nehmen, von der Mischung die grössere Hälfte auf einmal 20—30 Min. vor der Mahlzeit, die andere Hälfte in kleinen Mengen im Laufe einer halben bis ganzen Stunde einige Zeit nach der Mahlzeit nehmen. Eine mich vollständig befriedigende Erklärung der mitunter geradezu auffälligen Wirkung suche ich vergebens. —

Als Anhang führe ich noch die oben kurz erwähnten Fälle an, die ich vor meiner genaueren Bekanntschaft mit der Krankheit beobachtet habe und als deren Grundlage ich mit einer gewissen Berechtigung die Influenza ansehen zu müssen glaube. Ich stütze mich bezüglich dieser Vermuthung auf den ganz ähnlichen Verlauf und auf die Thatsache, dass ich in meiner Thätigkeit von 1885 bis zum Auftreten der Influenza keinen ihnen ähnlichen Fall gesehen habe. Ich beschränke mich auf eine kurze Skizzirung, bemerke aber noch vorher, dass die Anamnese die Ursache dieser Erkrankungen in keiner Weise aufgeklärt hat, dass aber auf Influenza nicht examinirt worden ist. Der eine Fall war von dem vorher behandelnden Arzte als Rheumatismus angesehen worden.

Bei zwei Frauen aus den Jahren 1890 und 1891 war der Mittelfuss erkrankt bezw. die Fusswurzel. Sie hatten plötzlich Schmerzen im Fuss bekommen, so dass sie nicht mehr gehen konnten. Der Fussrücken war, als ich sie in Behandlung bekam, geschwollen, Haut glänzend, ödematös, bei der einen blass, bei der andern geröthet. Auf Druck war bei der einen der 2. Metatarsus sehr empfindlich, bei der andern die Gegend des 2. und 3. Keilbeins. Ich liess Priessnitz'sche Umschläge machen und verhielt mich auch bei der Frau, bei der die Röthung bestand und die Schmerzen ausserordentlich heftig waren, abwartend. Nach 2—3 Wochen fingen die Erscheinungen an zurückzugehen und im Verlauf von 2—3 Monaten erfolgte Heilung.

Der 3. Fall betrifft den Zimmerlehrling Wilh. K. aus Westerhausen, 17 J. alt, der am 29. 3. 92 in's Marienstift aufgenommen wurde auf Veranlassung der Berufsgenossenschaft, weil er nach einem am 29. 6. 91 erlittenen Fall auf den rechten Trochanter angeblich wegen Schmerzen an dieser Stelle nicht wieder habe regelmässig arbeiten können. Einmal hat er 18 Wochen hintereinander gearbeitet. Bei dem kräftigen jungen Mann fand sich ausser Schmerzen, die er bei Druck auf den Trochanter und seine Umgebung, sowie beim starken Bücken klagte, nichts Besonderes. Vielleicht war die Trochantergegend etwas verdickt.

Bei Massage, Gymnastik u. s. w. trat Besserung ein. 10. April klagte er über Schmerzen im linken Pectoralis major, in den nächsten Tagen über solche im Rücken (Intercostalneuralgie der untern Brustnerven) und im linken Knie. Dieses schwoll an (Temp. bis 37,8), beide Condylen waren druckempfindlich. 17. Mai. Die neuralgischen Schmerzen sind verschwunden. Knie Status idem, starke Schmerzen. Punction, seröser Erguss, Carbolausspülung. In den nächsten Tagen Druckempfindlichkeit des Schienbeins, dann auch Schmerzen im Fussgelenk. Priessnitz, Jodtinctur. Die Schmerzen waren so arg, dass Patient mehrere Nächte nicht schlafen konnte. Bis Ende Mai hatte sich der Zustand so gebessert, dass Patient wieder aufstand, Condyl. int. aber auf Druck noch schmerzhaft. Anfang Juni traten Neuralgieen in den Sacralnerven, auch der Brustnerven auf, später stärkere Schmerzen im linken Knie (Condyl. int. tibiae empfindlich), darauf auch im rechten Knie, so dass sich Patient wieder legen musste (20. Juni). Seit 28. Juni heftige Empfindlichkeit des I. Metatarsus sin., keine Schwellung. Diese bildet sich erst allmälig soweit aus, dass bis Mitte Juli der ganze Fussrücken besonders aber nach der innern Seite zu geschwollen ist. Am Metatarsus ist das centrale und periphere Ende besonders empfindlich. Heftige Schmerzen, Schlaflosigkeit, Appetitlosigkeit, schlechtes Allgemeinbefinden. Als bis zum 1. Aug. keine Besserung eingetreten, aber leichte Temperatursteigerung (38 °) hinzugetreten war (die Kniee waren fast ganz abgeschwollen und wenig schmerzhaft), schnitt ich über dem Metatarsus ein, fand mich aber in meiner Erwartung, einen kleinen Eiterherd oder Sequester zu finden, getäuscht. Ausser Oedem der Weichtheile und des Periosts und einer eigenthümlich weichen, gelblich ödematösen Beschaffenheit des Knochenmarks zeigte sich nichts Besonderes. Auslöffelung des Metatarsus. Danach Besserung. Von Mitte August an wieder Schwellung des rechten Kniees mit Ballotement der Patella, ohne Fieber; Schmerzen auf Druck besonders unterhalb des Condyl. int. tibiae. 25. Aug. Durch Punction etwa 100 Ctm. bernsteingelbe klare Flüssigkeit entleert, Carbolausspülung. Danach blieb das Knie dünner, der Condylus aber immer noch schmerzhaft auf Druck. Anfang. Sept. heftige Schmerzen im rechten Fuss und Fussgelenk, Schwellung hier nicht vorhanden, dagegen über dem äussern Knöchel und oberhalb desselben, und Druckempfindlichkeit, Haut nicht geröthet, keine Fluctuation. 1. Oct. Die Schwellung hat sich fast ganz zurückgebildet, nur der äussere Knöchel ist noch etwas verdickt. Das rechte Knie ist noch leicht geschwollen, an beiden Knieen ist eine Stelle auf der Innenseite oberhalb der Patella (oberer Ausläufer des inneren Condylus) auf Druck noch sehr empfindlich. Der linke 5. Metatarsus ist verdickt und schmerzhaft. Ende October waren die Schwellungen und Schmerzen fast sämmtlich verschwunden, nur der Metatarsus ist noch etwas verdickt und empfindlich. Anfang Nov. schwoll das rechte Knie wieder mehr an, hauptsächlich in Folge von Knochenverdickung, ein Erguss war nicht deutlich nachzuweisen, die genannte schmerzhafte Stelle war noch sehr empfindlich. Schmerzhafte Anschwellung der linken Leistendrüsen, Angina faucium mit besonderer Röthung der vorderen Gaumenbögen und unangenehm stechenden Schmerzen. Rheumatismus der Halsmuskulatur

(Neuralgie des N. occipitalis?). Ende Nov. Drüsenschwellung u. s. w. zurückgegangen, Kniee noch empfindlich und verdickt, auch der rechte äussere Knöchel und 5. Metatarsus, dieser ist jetzt sehr verdickt. Seit einigen Tagen heftiges Erbrechen, zugleich starke Empfindlichkeit der beiden Trochanteren. Am linken Fuss ist auch der 1. Metatarsus wieder empfindlich auf Druck, aber nicht geschwollen. Das Erbrechen hörte nach 3 Tagen auf. Bis Mitte Decemb. besserten sich sämmtliche Beschwerden und Erscheinungen, schmerzfrei war aber Patient nie. Am 13. Dec. stellte sich wieder Erguss im rechten Knie ein, äussere obere Ecke der Kniescheibe äusserst empfindlich auf Druck, keine Röthung. Hals etwas steif, Nackenmuskulatur noch empfindlich (Wirbelknochen?). In den nächsten Wochen trat eine Verschlimmerung pes Allgemeinbefindens ein unter Appetitlosigkeit, Schlaflosigkeit, Schwellung der beiderseitigen Leistendrüsen, Intercostalneuralgieen, starker schmerzhafter Schwellung des rechten innern Condylus tibiae. Bis Ende Januar 1893 besserte sich oder verschwand das alles, nur die Neuralgieen belästigten den Kranken noch etwas, der 5. linke Metatarsus war noch dick und schmerzte wieder starker, ebenso das rechte Knie bezw. die Kniescheibe. In der Folgezeit schwollen die Kniee wieder stärker an, schwollen wieder ab und wieder an, trat beiderseitige heftige Ischias auf, allmälig bildete sich eine beträchtliche Verdickung beider Trochanteren aus, Steifigkeit in den Hüft- und Kniegelenken, seit Ende März nach einem Stoss gegen den linken Ellenbogen Anschwellung und Schmerzhaftigkeit des linken Ellenbogengelenks, Anfang April heftige krampfartige Schmerzen in beiden Glutäalgegenden, die sich Ende April wiederholten. 29. April verliess der Kranke auf Wunsch seiner Eltern das Stift; sein Zustand war folgender: Hals noch ziemlich steif, kann nicht vollständig gebeugt werden, linkes Ellenbogengelenk noch etwas geschwollen, namentlich auf der Radialseite, Radiusköpfchen auf Druck empfindlich, Beugung nur bis zum Rechten möglich, weitere Beugungsversuche wegen heftiger Schmerzen unmöglich. Muskulatur des Arms sehr atrophisch. Beine: Muskulatur sehr atrophisch, beide Trochanteren auf Druck sehr empfindlich, beide Kniee sehr verdickt ohne Erguss und ohne wesentliche Betheiligung der Weichtheile an der Schwellung; rechter Fuss leicht angeschwollen, linker normal; Bewegungen in den Fussgelenken etwas eingeschränkt, nicht sehr schmerzhaft; rechtes Knie steif, linkes nur ganz wenig beweglich; Hüftgelenke fast ganz steif, im linken noch etwas Adduction möglich, im rechten auch, aber nur unter sehr heftigen Schmerzen. Aufsetzen unmöglich. Aussehen elend, beträchtliche Magerkeit. — Die Behandlung hatte in Priessnitz'schen, warmen Umschlägen, Schwitzkuren, Darreichung von Natr. salicyl., Antipyr. u. dgl., Jodkalium, Jodpinselungen u. a. bestanden, ohne dass der Krankheitsverlauf jemals deutlich beeinflusst worden wäre. Die Temperatur war fast immer normal, nur im Juli waren häufig abendliche Steigerungen bis 38°, 38,2°, einmal bis 38,5° aufgetreten. Dann kamen noch im August und September einige Male Steigerungen vor, gewöhnlich im Zusammenhang mit den in der Krankengeschichte erwähnten Verschlimmerungen, ferner vom 5.—11. Nov., endlich noch am 21. und 23. April (bis 38,3°).

Dieser letzte von den beschriebenen 3 Fällen erscheint mir besonders interessant. Die Krankheit entwickelte sich im Marienstift selbst, in das der Kranke wegen der Folgen einer Contusion des Trochanters hereingeschickt war, nachdem sich die davon herrührenden Beschwerden schon gebessert hatten. Ich habe auch damals gefragt, ob vielleicht eine Ostitis im Trochanter vorgelegen hat und ob nicht von dem etwaigen Herde eine Aussaat von Staphylokokken oder Streptokokken stattgefunden hat. Aber es spricht erstens gar nichts für eine solche Ostitis weder anamnestisch noch aus dem von mir aufgenommenen Befunde, sodann aber noch weniger für die zweite Annahme. Die Entstehung und weitere Entwickelung, überhaupt der ganze Verlauf des Leidens erinnern bis auf kleine Einzelheiten so gut wie garnicht an eine durch Sreptokokken oder Staphylokokken erzeugte Periostitis und Ostitis, dagegen sehr an eine solche die durch acute Infectionskrankheiten z. B. Typhus hervorgerufen wird. Nun hat aber der Kranke an einer acuten Infectionskrankheit, wie die genaue Anamnese ergeben hat, vor seiner Aufnahme in das Marienstift nicht gelitten, für eine im Marienstift überstandene Influenza sprechen aber mancherlei Umstände. In der Zeit, in der sich die Krankheit entwickelte, kamen im Marienstift vereinzelte meist leichtere Influenzafälle unter dem Personal und den Kranken vor, die oft nur in Frösteln, Kopfschmerzen, Schnupfen, anginösen Beschwerden, Neuralgieen sich äusserten. Manche sind den Aerzten garnicht bekannt geworden, namentlich wenn sie chirurgische, fast gesunde Kranke betrafen; denn diese melden sich bei derartigen Beschwerden häufig garnicht und eine Temperaturcurve wird bei chronischen Contusionskranken nicht angelegt. Bemerkenswerth ist in unserem Falle der Beginn mit neuralgischen Schmerzen im Pectoralis und den Intercostalnerven, ferner das spätere Auftreten von Neuralgieen in den Sacralnerven, die Erkrankung der Halsmuskulatur, die Angina mit ihren stechenden Schmerzen und der starken Röthung der vorderen Gaumenbögen, das Erbrechen, Ischias, alles Erscheinungen, die doch wohl auf eine gemeinsame Ursache zurückgeführt werden müssen, die aber in dieser Verschiedenartigkeit am häufigsten bei der Influenza vorkommen. Wie ich schon oben angegeben habe, ist von mir leider versäumt worden eingehend nach einem vorhergehenden leichten Influenzafall zu forschen. Der Verlauf dieser

langdauernden chronischen Ostitis und Periostitis, die z. Th. in bedeutender Knochenauftreibung, z. Th. mit Aufsaugung der entzündlich gebildeten Massen endete, soweit meine Beobachtung reicht, erinnert an einige der oben beschriebenen Fälle. Erwähnen möchte ich auch noch einmal das fast negative Ergebniss des operativen Eingriffs, das wie bei der Schwester Anna L. (13) anscheinend in keinem rechten Verhältniss zur Heftigkeit der Beschwerden stand. Aus diesem Grunde, und weil ich fürchtete, dass noch andere Stellen erkranken würden, habe ich jeden weiteren operativen Eingriff unterlassen. Wie hätte ich auch z. B. an den Knieen verfahren sollen, an denen doch anscheinend die ganze Epiphyse erkrankt war? Abwartendes Verfahren erschien mir hier aussichtsvoller als eine Operation, bei der ich vielleicht die ganze Epiphyse hätte ausräumen müssen, um dann doch auch ein steifes Gelenk zu erhalten.

Nach Abschluss der Arbeit und nach meiner Rückkehr vom Urlaube Ende September habe ich noch 2 Fälle von Periostitis nach Influenza behandelt.

Der eine wurde mir von meinem Assistenzarzt als Rheumatismus des Fussgelenks vorgestellt; ich erwähne dies, um zu zeigen, dass Verwechselungen der Krankheit mit Rheumatismus vielleicht garnicht selten vorgekommen sind.

Der Kranke, Joh. H., 15 J. alt, früher immer gesund, hatte Ende August d. J. Husten, Schnupfen. Am 20. September erwachte er früh mit heftigen Schmerzen im linken Fusse, ging noch zur Arbeit, musste sich aber am folgenden Tage legen. In den nächsten Tagen will er auch im rechten Knie leichte Schmerzen gehabt haben, ohne aber Schwellung zu bemerken. Am 24. September kam er ins Stift. Der gesundaussehende schmächtige Knabe hat gesunde innere Organe. Rechtes Fussgelenk, besonders um die Malleolen herum stark geschwollen, über dem Mall. ext. die Haut diffus geröthet. Druck auf das Gelenk und Bewegungen des Fusses im Talocruralgelenk sehr schmerzhaft. Temperatur. 25. September Abends 38,3°, sonst normal. — Ord.: Natr. salicyl. Watteverband. Ich fand am 27. September, ich den Kranken zum ersten Male sah, ausgesprochene Röthung des medianen Theils der vorderen Gaumenbögen, belegte Zunge. Herz gesund. Der rechte Unterschenkel war über den Malleolen stark geschwollen, die Schwellung verlor sich bis zum Beginn der Fusswurzel und dem unteren Ende des mittleren Drittels des Unterschenkels, die Haut war nicht deutlich geröthet, ödematös. Druck erzeugte lebhafte Schmerzen oberhalb der beiden Knöchel auf je eine

umschriebene Stelle der Tibia und Fibula. Priessnitz. Natr. salicyl. mit Antipyrin. — In den nächsten Tagen beschränkte sich die Schwellung mehr auf die Tibia, die im untern Drittel diffus aufgetrieben erschien; der Punkt oberhalb des Knöchels blieb sehr empfindlich, die spontanen Schmerzen liessen bald nach. Mitte October war deutliche Knochenauflagerung und Verdickung des unteren Endes des Schienbeins nachzuweisen.[1])

Der andere Fall betraf eine Frau W., 68 Jahre alt, früher im Wesentlichen gesund, vor 8 Jahren wegen Myom (Prof. Ehlers) operirt. Sie liess mich am 26. September rufen wegen Schmerzen im Rücken, die sie schon seit langer Zeit plagten und anfänglich vom behandelnden Arzte nicht recht gewürdigt seien, da er nichts finden könne; schliesslich sei Jodtinctur, aber ohne Erfolg angewandt. Auf meine Frage nach überstandener Influenza sagte sie, dass sie dieselbe im April d. J. gehabt habe; sie sei ihr damals „in die Knochen hinten auf dem Rücken gefahren" und von der Zeit an habe sie immer Schmerzen an derselben Stelle gehabt. Ihre Tochter, bei der sie wohnte, hat auch zu dieser Zeit die Influenza gehabt und litt jetzt noch an Intercostalneuralgieen. Die Kranke gab ferner an, dass auf den Rath ihres Arztes, der jetzt verreist war, Massage angewandt sei: diese sei sehr kräftig ausgeübt worden, die Schmerzen hätten sich danach verschlimmert. Sie sei bisher immer ziemlich appetitlos gewesen, habe aber nicht gefiebert. Ich fand Röthung des weichen Gaumens, aber sehr gering. Auf dem Rücken bestand eine Auftreibung über der 6.—7. Rippe links von der Wirbelsäule, Haut nicht geröthet, nicht heiss, mässige Schmerzen auf Druck, undeutliche Fluctuation, heftige neuralgische Schmerzen der beiden betr. Intercostalnerven. Probepunction am 27. ergab dünnen, bräunlichgelben Eiter. Incision am 27. in der Sprechstunde. Es entleerte sich eine mässige Menge dünnen, bräunlichen Eiters, dem rahmiger Eiter in Streifen und Flocken und kleine nekrotische Sehnenfetzen beigemischt waren. Die Sonde drang 7 Ctm. hoch nach oben gegen die Wirbelsäule und traf dort auf rauhe Knochen. Drainage, Verband. Einen etwaigen späteren Eingriff behielt ich mir vor.

Von dem Eiter strich ich auf einen Objectträger und einige Deckgläschen und färbte mit Löffler'schem Methylenblau. Die mikroscopische Untersuchung wies keine deutlich erkennbaren Mikroorganismen nach; ich fand aber auch keine Eiterkörperchen, sondern nur groben Detritus. Auch mit Präparaten, die ich einige Tage später von dem noch abgesonderten spärlichen dünnen Eiter anfertigte, hatte ich keinen anderen Erfolg, nur waren in ihnen spärlich vertretene Eiterkörperchen neben dem Detritus zu sehen. In zum 3. Male angefertigten Präparaten fand ich spärliche Staphylokokken, keinen Detritus mehr, sondern nur Eiterkörperchen.

[1]) Anm. bei der Correctur. 17. Nov. geheilt entlassen. Unteres Ende der Tibia beträchtlich verdickt, nicht schmerzhaft.

XIX.

Ueber einen Fall von congenitaler Ranula glandulae Nuhnii.

Von

Dr. Oskar Föderl,

Operateur an Prof. Gussenbauer's Klinik in Wien.

(Hierzu 2 Figuren).

Wie jeder Collectivname nur einen Symptomencomplex in sich fasst und verschiedene Bedeutung in pathologisch-anatomischer Beziehung hat, so war auch der Begriff der Ranula ein manigfacher, insofern man damit alle möglichen, genetisch ganz differenten, sublingualen Tumoren verstand. Später begrenzte sich diese Bezeichnung bei Ausschluss von Abscessen, Atheromen, Dermoiden etc. auf cystische, unter der Zunge gelegene Geschwülste mit vorwiegend klarem, dem Hühnereiweiss ähnlichen Inhalt. Obgleich dadurch der Begriff der Ranula mehr fixirt erschien, war das Wesen derselben deutungsfähig und seit langer Zeit herrscht der Streit über ihre wahre Natur. Der generalisirende Name „Ranula" für cystoide, sublingnale Tumoren wurde aufgegeben und die Entstehung der eigentlichen Fröschleinsgeschwulst auf Verstopfung und Dilatation von Drüsenausführungsgängen zurückgeführt. Namentlich galten als Sitz dieser Cysten sui generis der Ductus Warthon. sovie Bartholian. respective die Rivini'schen Gänge; aber auch den schleimabsondernden Drüsen musste die Fähigkeit vindicirt werden, analoge Geschwülste unter gegebenen Momenten bilden zu können (Dupuytren), und schon Velpeau sowie Jobert unterschrieben eine véritable grenoullette salivaire und non salivaire ou muqueuse. Stromeyer betonte die analoge Beschaffenheit des Ranula-Inhaltes mit dem der Ganglien. Fleischmann suchte und fand einen

Schleimbeutel dicht neben dem Frenulum. Die Inconstanz desselben aber steht nicht im Einklange mit der relativen Häufigkeit des Batrachos, so dass er kaum als Ausgangspunkt desselben gelten kann. von Recklinghausen[1]) erklärt auf Grund eines anatomisch genauer untersuchten Falles als eigentlichen Sitz der „wahren" (Jobert) oder „klassischen" (Broca) Ranula die Nuhn'sche Drüse. Die von ihm beschriebene Cyste zeigte eine Auskleidung von Flimmerepithel, welches physiologisch den verschiedenen Theilen der Zungenspitzendrüse nicht zukommt, aber v. Recklinghausen hält die Form der Epithelien je nach Ernährungsbedingungen und Druckverhältnissen für variabel. E. Neumann[2]) tritt dieser Ansicht von der Transformation der physiologisch nicht Cilien tragenden Cylinderepithelien der Nuhn'schen Drüse zu Flimmerzellen entgegen und glaubt, dass die echte Ranula von den Bochdalek'schen Schläuchen, als dem einzigen, in der Zunge vorkommenden, flimmernden Apparat ihren Ursprung nehme. Es finden sich mitunter Cysten derselben, deren mögliche Beziehung zur Fröschleinsgeschwulst schon Bochdalek jun. hervorgehoben hat.

Die mit der Ranula in Analogie gestellten Flimmercysten der Leber führt Neumann auf embryonale Abschnürung des ursprünglich Cilien tragenden Oesophagusepithels[3]) zurück und bezweifelt, dass die von v. Recklinghausen beschriebene Ranula trotz ihres innigen, nachbarlichen Verhältnisses in einem genetischen Zusammenhange mit der Glandula Nuhnii stehe; wäre Letztere der Ursprungsort für die klassische Ranula, so müsste ihr Sitz an der unteren Fläche der Zungenspitze der typische sein, während Cystenbildungen mit derartiger Localisation zu den grössten Raritäten gehören.

Im vorliegenden Falle congenitaler Ranula, die ich bei einen sonst völlig normal entwickelten, 4164 Gr. schweren Knaben unmittelbar nach der Geburt (Schädellage) beobachtete, kann über die Entstehungsweise kein Zweifel bestehen.

---

[1]) Virchow's Archiv. Bd. LXXXIV. S. 425.

[2]) v. Langenbeck's Archiv, XXIII. S. 590.

[3]) Neumann fand, dass bei menschlichen Früchten im Alter von 18 bis 32 Wochen der Oesophagus mit geschichtetem Flimmerepithel bedeckt ist, und konnte in einem Falle nach aufwärts einen in der Mittellinie der Zungenwurzel, vom Rande der Epiglottis gegen das Foramen coecum sich hinziehenden Flimmerstreifen verfolgen. Archiv f. mikroskop. Anatomie. 1876. Bd. XII. S. 570.

Zwischen den Lippen lag eine Geschwulst, welche beim ersten Anblick als missstaltete Zungenspitze imponirte, sich beim Schreien anscheinend aufblähte, indem die Spannung bei der Contraction der Zungenmuskulatur zunahm, und dabei fast in ihrer ganzen Grösse vor die Lippen prolabirte (Siehe Fig. 1

Fig. I.

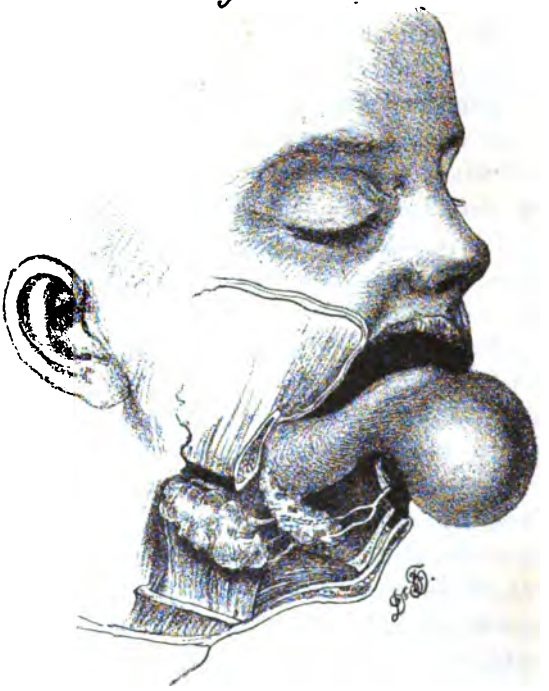

z. Th. schematisirt, der Unterkiefer resecirt gedacht). Sie hatte fischblasenähnliches Aussehen, erwies sich vollständig transparent und zeigte deutliche Fluctuation. Ueber die Oberfläche der leicht birnförmigen Cyste zogen feine, parallele Gefässstämmchen in meridionaler Richtung. Sie sass vollständig median mit gleicher Vertheilung ihrer Massen zu beiden Seiten an der Unterfläche der Zungenspitze und reichte mit ihrer etwas eingeschnürten Basis nach unten bis zum Frenulum, seitlich bis zum hinteren Theile der Plica fimbriata, während deren Fortsetzung gegen die Zungenspitze sowie die Taenia mediana vom Tumor aufgebraucht waren. Eine der Letzteren entsprechende mediane Furche bestand nicht. Die Carunkeln zeigten normale Verhältnisse und lagen ungefähr 6 Mm. von der Geschwulstbasis entfernt. Liess man Substanzen auf die Zunge einwirken, welche wie Zucker, Citronensäure etc. die Secretion von Speichel erregten, so sah man denselben deutlich aus den Carunkeln hervortreten. Die obere Cystenwand war im gleichen Niveau mit der Oberfläche der

Zunge, und erschien als direkte Fortsetzung derselben. Nur beim Schreien des Kindes maskirte sich der Zungenrand gegen die Geschwulst.

Die Athmung war ziemlich frei, das Saugen hingegen unmöglich. 2 Stunden nach der zunächst vorgenommenen Anschlingung hatte die Cystenwand in Folge der Spannungsabnahme ihre glatte, glänzende Beschaffenheit verloren, war opac geworden und zeigte zahlreiche, feine Fältchen.

Nach der Excision eines ovalen 3 Mm. breiten, mit seiner etwa 5 Mm. messenden Längsaxe meridional gerichteten Stückchens aus der Mitte der Geschwulst entleerte sich ein völlig klarer, viscider, dem Hühnereiweiss ähnlicher Inhalt, dessen mikroskopische Untersuchung aus der Mundhöhle stammende Plattenepithelien, gequollene Cylinderzellen und ein zottenartiges Gebilde ergab, das durch Faltung der losgelösten Epithelschichte, welche die Innenwand der Geschwulst auskleidete, entstanden war. Leider ging der grösste Theil des entleerten Inhaltes verloren, so dass eine chemische Untersuchung nicht vorgenommen werden konnte. Der collabirte Sack unterschied sich nun in der Farbe durch die dichter aneinandergelagerten und erweiterten Gefässe wenig von seiner Umgebung. Er lag mit seinem grösserem Antheile nach rechts und zeigte ein in der Medianlinie gelegenes, dem imperforirten Ausführungsgange entsprechendes Grübchen. Nach 48 Stunden hatten sich die Wundränder verlöthet, und die Geschwulst nahm in den nächsten Tagen an Volumen wieder zu, bis durch eiterige Einschmelzung der Ränder des verklebten Spaltes sich eine feine Fistel etablirt hatte. Unter der collabirten Cystenwand war die Zungenspitzendrüse als länglicher, kleinerbsengrosser Körper zu beiden Seiten der Mittellinie, namentlich rechterseits deutlich tastbar.

An den mit Haematoxylin-Eosin gefärbten Serienschnitten, welche senkrecht zur Längsaxe des excidirten, in Müller'scher Flüssigkeit conservirten Stückchens geführt wurden, fand sich unter dem normalen Schleimhautepithel ein ungefähr 0,42 Mm. dickes, geschichtetes Bindegewebstratum, welches durch eine Gefässschichte in zwei, ziemlich gleich mächtige Lager getheilt war. Im äusseren Antheile zeigten sich neben quergetroffenen Gefässen einzelne Nervendurchschnitte; der inneren Schichte lag subepithelial ein zartes, locker gefügtes Bindegewebe mit capillaren Gefässen an, welches da, wo es in situ erhalten, nicht abgehoben und zerklüftet war, eine Dicke von 40 Mikren hatte.

Die darauf folgenden, die Cyste auskleidenden Cylinderzellen lagen nur stellenweise der Wand an; zum grössten Theil waren sie in zusammenhängender Schicht abgehoben und bildeten zahlreiche Faltungen (Fig. 2). Offenbar hatte sich das Epithelstratum durch die Insulte bei der Operation in grösserer Ausdehnung gelöst und mit dem excidirten Stückchen nur lose zusammenhängend vielfach gefaltet, woraus sich auch erklärt, dass an den ersten und letzten Schnitten der Serie sich keine oder nur wenige zusammenhängende, schief getroffene Zellen fanden. An manchen Schnitten zeigten sich wohl zwischen den Windungen des continuirlichen Cylinderzellstratums feine Bindegewebsbalken mit zarten Gefässen, so dass man an eine septirte, von der Drüse selbst ausgehende Geschwulst hätte denken können.

Doch diese feinen Septa sind nur dadurch entstanden, dass bei der Lossprengung des Epithels, da wo es fester an der Cystenwand haftete, von derselben Bindegewebe mit Gefässen mitgerissen wurde, welches dann bei der Faltung zwischen den Windungen des Epithelstratums zu liegen kam.

Fig. II.

Wenn nicht das ganze Bild schon für die Dilatation eines Ausführungsganges sprechen würde, so ist gegen die Auffassung des Tumors als einer septirten, von der Drüse selbst ausgehenden Geschwulst der Umstand beweisend, dass die Drüse hinter dem collabirten Cystensack fühlbar war, und sich nirgends Züge von Zungenmusculatur fanden, welche bei einem von der Tiefe ausgehenden Tumor selbst über dessen Kuppe, wenn auch auseinander geworfen, ziehen müsste.

Die Höhe der längsgetroffenen Cylinderzellen betrug durchschnittlich 46,3—47,9 μ, mit einem Maximum von 59,9 μ; ihre basalgestellten Kerne

waren 8 μ lang und ungefähr halb so breit. Die am freien Ende bis 8 μ messenden Zellen waren hie und da stark gequollen und auf 10, selbst 10,9 μ verbreitert, stellenweise bestand starke, schleimige Degeneration mit Vacuolenbildung, die jedoch durch die Müller'sche Conservirung nicht sehr gut fixirt war[1]).

Die anatomischen Verhältnisse machen im vorliegenden Falle eine Discussion der verschiedenen Theorien über den Ursprung der Ranula überflüssig und ergeben evident, dass es sich um eine angeborene, durch Imperforation und Dilatation eines Ausführungsganges entstandene Cyste handelt, welche von der rechten Blandin-Nuhn'schen Drüse ausging. Man findet nicht selten Angaben über cystoide, sublinguale Geschwülste, welche auf fötale Vorgänge zurückgeführt werden müssen, die jedoch bezüglich ihrer Classification mitunter grosse Schwierigkeiten durch ihre wenig präcise Beschreibung darbieten.

Rémignon[2]) stellt drei Beobachtungen angeborener Fröschleinsgeschwulst von Lannelongue und je einen analogen Fall Guyon's und Demon's zusammen, welche durch Erweiterung des Ductus Whartonianus in Folge congenitalen Verschlusses desselben bedingt waren. Die Geschwülste waren mehr oder weniger walzenförmig und entsprachen dem Verlaufe des Ausführungsganges der Glandula submaxillaris, dessen Verschluss sicher nachgewiesen, oder dessen Orificium wenigstens nicht gefunden werden konnte.

Ob erst mehrere Tage oder Wochen nach der Geburt beobachtete Retentionsgeschwülste als angeborene betrachtet werden dürfen, ist fraglich, da diese durch Bildungsfehler vorgebildet sein und durch das Secret der schon in der fötalen Periode functionirenden Drüse eine Grösse erreichen müssten, dass sie kaum zu übersehen sind.

Auch Ricard[3]) und Guinard[4]) beschrieben einen Fall von Grenouillette congénitale par imperforation du canal Wharton, und

---

[1]) Der Befund differirt wesentlich von den Angaben v. Recklinghausen's. Es fehlt jeder Cilienbesatz und das von Neumann hervorgehobene Keimzellenlager — eine Schicht kleiner vieleckiger Zellen mit grossem Kerne. Die Länge der Cylinderzellen betrug im Falle Recklinghausen's nur 13—18 μ, Neumann's 16 μ, die Breite derselben (R. u. N.) 3—5 μ und die Länge des ovalen Zellenkernes (R. u. N,) 5 μ.

[2]) Th. Rémignon, De la grenouillette congénitale par dilatation du canal de Wharton imperforé. Thèse de Paris. No. 281. Année 1885.

[3]) Jahresbericht der gesammten Medicin. 1888. II. S. 399.

[4]) Ebendaselbst. S. 504.

Sonnenburg[1]) erwähnt eine bohnengrosse, angeborene Ectasie des Ausführungsganges der Submaxillardrüse.

In welche Categorie sublingualer, congenitaler Geschwülste der von Blot beobachtete Tumor und die vier Fälle angeborener „Ranula" gehören, welche Müller in Moskau unter 80000 Kindern fand, ist zweifelhaft.

Als congenitale, auf die Nuhn'sche Drüse bezügliche Cysten führt von Recklinghausen die Beobachtung Dubois', Stolz's und Lombard's an.

Stoltz selbst rechnet die am 3. Tage nach der Geburt von ihm beobachtete Cyste, welche links und vor dem Frenulum gelegen, nach unten den Boden der Mundhöhle berührte, entsprechend der früheren Ansicht über die Genese der Ranula zur Grenouillette ordinaire und scheidet aus der Kategorie der Frösch-leinsgeschwulst auch den Fall Dubois, welcher den haselnuss-grossen, nur die freie Zungenspitze einnehmenden, cystoiden Tumor auf eine Dilatation des abnormer Weise bis an die Spitze der Zunge verlagerten Ductus Whartonianus oder eines Ausführungs-ganges daselbst vorkommender Speicheldrüsen zurückführte.

Emmert stellt diesen Fall als seltene Cystenbildung der Blandin-Nuhn'schen Drüse der eigentlichen Ranula gegenüber.

Lombard beobachtete eine congenitale, durch das Frenulum tief eingeschnittene Ranula, deren Beziehung zur Zungenspitze durch ihre Grösse zweifelhaft ist, da die Cyste auch eine Vorwölbung unter dem Kinn bildete.

Es finden sich nur spärliche Angaben über congenitale Ranula, welche unzweifelhaft von der Nuhn'schen Drüse ausgingen, und der Sitz von Cysten an der Unterseite der Zungen-spitze ist überhaupt ein seltener.

Mit derartiger Localisation beobachtete Dupuytren bei einem jungen Manne zwei kleine cystische Geschwülste, und auch Sonnen-burg erwähnt drei erworbene Cysten, welche sich links an der Unterfläche der Zungenspitze befanden.

Pauli, der nach der früher herrschenden Ansicht die Frösch-leingeschwulst als Speichelcyste auffasste, negirte selbst die Mög-lichkeit eines genetischen Zusammenhanges der Zungenspitzendrüsen

[1]) v. Langenbeck's Archiv. XXIX. S. 627.

mit der Ranula und sagte: „Unveränderlich an den Seiten des Frenulum ist und muss der locus ranulae sein". Im Gegensatz hierzu hält v. Recklinghausen für den Ursprungsort der „klassischen" Ranula die Nuhn'sche Drüse.

Für die Seltenheit des nach theoretischen Erwägungen als klassisch geforderten Sitzes der von der Glandula Nuhnii ausgehenden Fröschleinsgeschwulst kann auch ins Treffen geführt werden, dass diese Drüse überhaupt keine streng typische Anordnung besitzt. Nicht immer sind ihre Elemente zu zwei symmetrisch gelagerten Körpern gesammelt; sie können disseminirt oder zu langgestreckten Massen vereint und durch ein Mittelstück hufeisenförmig gestaltet oder quer gelagert sein. —

Bei der Dilatation eines seitlich vom Frenulum mündenden Ausführungsganges wird die Cyste wohl eine mediale aber keine mediane Lage einnehmen können; nur bei grösserer Ausdehnung schiebt sich der eine Pol unter dem Frenulum vor, so dass ein doppelseitiger Tumor entsteht; es wird sich jedoch seine unilaterale Beziehung mehr oder weniger durch die asymmetrische Vertheilung seiner Massen documentiren. Betrifft die Dilatation den Ausführungsgang eines Läppchens vom Mittelstück oder einen median gelagerten Theil bei disseminirter Anordnung, so ist die streng symmetrische Lage selbstverständlich. Bei der Ectasie eines oberhalb des Zungenbändchens mündenden und schief die einzelnen Gewebsschichten durchbrechenden Ausführungsganges wird sich die unilaterale Lage nur im Beginne manifestiren, während die Cyste bei weiterer Grössenzunahme auch die Medianlinie überschreiten und schliesslich wie im oben beschriebenen Fall bilateral sitzen kann, ohne eine Einkerbung aufzuweisen.

Bei grösseren Cysten können benachbarte Ausführungsgänge comprimirt werden, sich erweitern und nach Schwund der einzelnen Cyste zu einer gemeinsamen Cyste verschmelzen.

In der Ranulawand finden sich mitunter kleine mit Cylinderepithel ausgekleidete Hohlräume, welche zur Grösse der ursprünglichen Fröschleinsgeschwulst heranwachsen können. Es ist darauf hingewiesen worden, dass derartige Tochtercysten, wenn bei der Operation die Ranulawand nicht gründlich zerstört ist, bei ihrer Volumzunahme Recidive vortäuschen können.

Nach Eingriffen, welche durch Entzündung den Sack zur Ver-

ödung zu bringen suchen, sehen wir das eventuell danach auftretende Recidiv häufig in seiner Lage von der primären Cyste different. Auch hier ist es fraglich, ob es sich um ein wahres Recidiv oder um eine neue Cyste handelt. Durch die Folgezustände der Operation können begünstigende Momente für die Dilatation eines benachbarten Ausführungsganges geschaffen werden, und öfters hat man während der Behandlung einer unilateralen Ranula symmetrisch zu dieser eine zweite Cyste auftreten gesehen, indem sich ein ursprünglich localisirter Entzündungsprocess auf die Nachbarschaft ausgedehnt hat.

Vielleicht liegt gerade in unseren energischen Versuchen der Heilung die Wurzel für die „Krankheit der Wiederkehr".

Es erscheint daher stets geboten, zunächst die mildesten Mittel in Anwendung zu bringen, um ein definitives Resultat zu erzielen, welches in dem oben beschriebenen Fall durch Etablirung einer permanenten Fistel nach Excision eines Stückchens aus der Wand erreicht wurde. Ein halbes Jahr post operationem bestand an der rechten Hälfte der Zungenspitze noch eine bohnengrosse aus der Schrumpfung des Sackes hervorgegangene Verdickung.

Nach v. Recklinghausen's Ansicht über die Genese der gewöhnlichen Fröschleinsgeschwulst würde der von uns beschriebene Tumor das Prototyp derartiger Cysten repräsentiren und den „klassischen" Sitz einer angeborenen „klassischen" Ranula aufweisen.

Es bestehen aber doch Differenzen im mikroskopischen Befunde durch die Höhe der Cylinderzellen, den Mangel von Cilien, das Fehlen eines Keimzellenlagers sowie durch die Abwesenheit von Zungenmusculatur über der Cystenwand.

Es ist fraglich, ob der von uns beschriebene Fall, über dessen pathologische Stellung als Dilatation eines Ausführungsganges der Glandula Nuhnii in Folge angeborener Imperforation kein Zweifel herrschen kann, mit der Beobachtung von v. Recklinghausen in genetischer Beziehung identisch ist.

Viele Momente in Recklinghausen's Deduction über den Ursprung der Fröschleinsgeschwulst lassen sich in ungezwungener Weise nach Neumann auch auf die Bochdalek'schen Schläuche beziehen.

Das Absteigen der Geschwulst gegen den Mundhöhlenboden, wie es bei grösserer Ausdehnung der gewöhnlichen Ranula statt-

findet, ist nicht ohne Weiteres für Cysten der Nuhn'schen Drüse verständlich.

Die Aenderungen der früher normalen physiologischen Verhältnisse, welche die erworbene Ranula voraussetzt, können primäre Vorgänge in der Drüse sein, welche sich auf ihre Function reflectiren, oder in Processen an den Ausführungsgängen — in einer Adenitis oder Angoitis — bestehen, die zu einer Ansammlung des Secretes führen. Wenn nun die Drüsenkörper in der Zungenspitze weit nach vorne verlagert sind, können sich diese Processe in ihren Folgeerscheinungen leichter bei den näher der Umschlagsstelle der Schleimhaut des Mundhöhlenbodens mündenden Ausführungsgängen manifestiren, da bei denselben in Folge ihres relativ langen Verlaufes und der schrägen Durchbohrung der verschieblichen Muskel- und Schleimhautschichte eher eine Knickung entstehen wird, womit der Circulus vitiosus eingeleitet ist, so dass es bei gesteigerter Drüsenfunction zu einer vollständigen Impermeabilität des Ausführungsganges kommen kann. Aber selten ist die Nuhn'sche Drüse soweit vorgeschoben, dass einzelne Ausführungsgänge vor anderen durch bedeutendere Differenzen in der Länge und schräge Durchsetzung der Gewebe zur Cystenbildung besonders disponirt erscheinen sollten.

Wenn auch der Sitz der gewöhnlichen Fröschleinsgeschwulst nicht direct gegen ihre Ableitung von der Nuhn'schen Drüse spricht, so sind doch die Wachsthumsverhältnisse bei grösserer Ausdehnung nicht zutreffend. Die aus der Zungenspitzendrüse hervorgegangenen Dilatationsgeschwülste werden an der Unterfläche der Zunge sich vorschieben, statt in den Mundbogen abzusteigen, wie es bei der sogenannten klassischen Ranula der Fall ist, wo selbst Verwölbungen unter dem Kinn entstehen können.

Erweiterungen von Gebilden, welche, wie die in Frage stehenden Ausführungsgänge, bis an die Oberfläche ziehen und eine Muskelschicht durchsetzen, werden diese mehr weniger verdrängen oder ihr entsprechend eine Einschnürung besitzen, die Muskelschichte jedoch wird dem dilatirten Organtheil nicht auflagern, wenn nicht die Drüse selbst mit betheiligt ist, wohl aber bei cystischer Erweiterung von blinden Enden, welche, wie die einzelnen Schläuche des Zungengrundes in der Tiefe der Musculatur eingelagert sind.

Die grosse Schwellung der ganzen Zunge, welche mitunter nach

der operativen Behandlung einer Ranula beobachtet wurde, lässt sich auch darauf zurückführen, dass sich die hinzugetretene Entzündung über den ganzen in die Zunge eingelagerten Bochdalek'schen Drüsenapparat ausbreitete, während ein entzündlicher Reiz bei oberflächlich der Zunge ein- oder aufgelagerten Drüsen mehr localisirt bleibt.

Fisteln, welche in Fällen gewöhnlicher Ranula etablirt werden, schliessen sich bekanntlich sehr rasch.

Bei cystischer Erweiterung des Ausführungsganges von Drüsen, welche einen gewissen Secretionsdruck erzeugen, wie die conglobirten Drüsen, gelingt hingegen die Schliessung einer Fistel sehr schwer. Bei der Ableitung der Ranula von den Bochdalek'schen Drüsenschläuchen handelt es sich aber nicht um Verschluss eines Ausführungsganges, welcher von einem der Drüsenläppchen oder von einer Summe derselben gespeist wird, sondern um Erweiterung des blinden Endes eines Drüsenschlauches selbst, während der gemeinsame im Foramen coecum sich öffnende Sammelgang offen sein kann, durch den die übrigen normalen Schläuche ihr Secret ableiten.

Es wird nach Entleerung einer derartigen Cyste der von dem einzelnen Drüsenschlauch stammende Secretionsdruck erst zu einer Zeit, wo die Verlöthung einer angelegten Fistel perfect ist, etwa eine solche Höhe erreichen können, wie sie von vornherein bei Drüsen wie die Parotis, die Glandula submaxillaris etc. besteht, und welche genügt um die Fistel offen zu halten. Es werden deshalb Retentionsgeschwülste der Speicheldrüsen nach Zungenoperationen sehr selten beobachtet, obgleich deren Ausführungsgänge häufig Insulte erleiden.

Klinisch ist die Ranula ein Sammelbegriff und kann nur von Fall zu Fall specialisirt werden, da eine verschiedene Genese möglich ist. Dass der Streit, welche Form die häufigste, die „wahre" oder „klassische" Ranula sei, noch keine Lösung gefunden, liegt in der Natur der Sache, weil die anatomisch-mikroskopische Untersuchung selten eine erschöpfende sein kann, und wenn auch der oben beschriebene Tumor für diese Frage keinen Beitrag in positivem Sinne liefert, so beansprucht er doch unser Interesse durch die congenitale Form und die Seltenheit derartiger cystischer Geschwülste an der Unterfläche der Zungenspitze.

XX.

Der Darmprolaps bei Persistenz des Ductus omphalo-mesentericus mit Mittheilung eines operativ geheilten Falles.

Von

Dr. L. Löwenstein,

in Trier.

Seitdem man angefangen hat, den auf Störungen der fötalen Entwickelung beruhenden Missbildungen des Nabels Aufmerksamkeit zu schenken, ist die Litteratur über diesen Gegenstand, wie ich mich bei Durchsicht derselben im Anschlusse an meinen unten zu beschreibenden Fall überzeugte, zu einem nicht unerheblichen Umfange angewachsen; sie wäre vielleicht noch umfangreicher, wenn man in allen Fällen von pathologischen Befunden am Nabel sorgfältiger untersucht hätte; denn, dass sicherlich früher mancher hierhergehörige Fall übersehen oder fälschlich gedeutet wurde, dafür scheint mir die von Siegenbek van Heukelom hervorgehobene Thatsache zu sprechen, dass Küstner, einmal darauf aufmerksam geworden, schon unter den zehn ersten abgeschnittenen „Nabelgranulomen" einen aus einer fötalen Missbildung hervorgegangenen Tumor fand. Trotzdem nun, wie gesagt, die Litteratur über diesen Gegenstand immerhin schon einen verhältnissmässig beträchtlichen Umfang gewonnen und ganz vorzügliche, das Thema sozusagen erschöpfende Arbeiten (Tillmanns, Pernice u. A.) gezeitigt hat, hielt ich mich dennoch für berechtigt, einen von mir in Gemeinschaft mit Herrn Collegen Piro beobachteten Fall mitzutheilen, um so mehr, als der Fall zu den ebenso seltenen wie schwierigen Fällen von mit Darmprolaps complicirter Persistenz des Ductus omphalo-entericus gehört, und, wie ich vorgreifend bemerken will, der erste und bis jetzt einzige Repräsentant dieser Gattung von

fötalen Missbildungen am Nabel ist, der operativ geheilt wurde. Ich gestatte mir, der Mittheilung des Falles einige embryologische, anatomische und klinische Daten vorauszuschicken, denen ich die Kasuistik aller bis jetzt veröffentlichten Fälle von Divertikelbildung mit Darmprolaps, die, wie gesagt, sämmtlich tödtlich verliefen, anreihen werde.

Sobald die Embryonalanlage, die anfangs nur einen verdickten Punkt der Keimblase darstellt, sich zu differenziren beginnt dergestalt, dass sie durch stärkeres Wachsthum sich über die Keimblase erhebt, biegt sich zunächt das Kopfende, und dann auch das Schwanzende nach unten um (Kopfkappe und Schwanzkappe).

Durch fortschreitendes Wachsthum in diesem Sinne, unterstützt durch eine gleichzeitig an den Seiten erfolgende Abschnürung, hebt sich der Embryo immer mehr von der Keimblase ab und differenzirt sich von dem nicht weiter sich entwickelnden Theil der Keimblase, dem Dottersack (Nabelblaschen). Die ganze Keimblase ist dadurch in zwei Hohlräume getheilt, den Dottersack und den allmählich vom Embryo ganz umwachsenen Hohlraum, die Darmhöhle des Embryo. Der vordere Theil, das Kopfende, schliesst sich, indem die Seitentheile mitwachsen, immer mehr ab und der von ihm eingeschlossene Hohlraum stellt die Kopfdarmhöhle dar; der vom Schwanzende, das in entsprechender Weise wächst, eingeschlossene Hohlraum, ist die Beckendarmhöhle. Darmhöhle und Dottersackhöhle stehen in Communikation durch den Ductus omphalo-entericus. Mit fortschreitender Entwickelung wird der anfangs weite Ductus omphalo-mesentericus immer enger, um endlich zu obliteriren.

Bereits im Beginne des zweiten Monats des Fötallebens ist der Mitteldarm, der anfangs eine nach der Bauchwand offene Rinne darstellte, gänzlich geschlossen. Wie nun weiterhin die Ausstülpung entsteht, die als „Meckelsches Divertikel“ bekannt ist, erklärt Siegenbeck van Heukelom[1]) in folgender Weise: „Das Einzige, was in diesem zweiten Monate noch an eine frühere Verbindung mit dem Dotterbläschen erinnert, ist, dass der Darm alsdann eine Schlinge bildet, die theilweise noch im Nabelstrang liegt. Die

[1]) Siegenbeck van Heukelom, Die Genese der Ectopia ventriculi am Nabel. Virchow's Archiv. 1888. Bd. 111.

Spitze dieser Schlinge bildet der Punkt, wo der Ductus omphalo-mesaraicus abgeschnürt ist. Im dritten Monat zieht die Schlinge sich aus dem Nabelstrang zurück und der Darm liegt dann gänzlich frei in der Bauchhöhle. Bei dieser Abschnürung nun kommen Anomalien vor und das gewöhnliche echte Meckelsche Darmdivertikel bildet unter diesen den am häufigsten vorkommenden Fall." . . . „Wir denken uns, dass ein solches Divertikel infolge der einen oder anderen Ursache etwas weit in den Nabelstrang geschoben ist, mit anderen Worten, dass der Duct. omphalo-mesaraicus sich etwas weit vom Nabelring entfernt abgetrennt hat. Ist das Divertikel nun abnorm fest mit den umliegenden Geweben verbunden, was wahrscheinlich immer bei der Entstehung Meckelscher Divertikel im Menschen der Fall ist, so wird der sich zurückziehende Darm manchmal jene Verbindundungen nicht oder nur mit Mühe lösen können, und durch die fortdauernde Traction wird das Divertikel gänzlich oder theilweise vom Darm abgezogen und, wie wir später sehen werden, auch abgetrennt werden. Auf diese Weise erhalten wir ein vom Darm abgeschiedenes, vielleicht sehr kleines, geschlossenes Darmdivertikel, welches im Nabelstrang, nahe dem Nabel liegt. Wenn nun nach der Geburt der Nabelstrang abfällt und die Trennung in der Weise stattfindet, dass das Divertikel theilweise am Nabel sitzen bleibt, so haben wir den Beginn unserer Ectopie. Wächst die Schleimhaut und die Musculatur des geöffneten Divertikels, während das Gewebe in und um den Nabel sich retrahirt, so wird das erstere sich umstülpen und im Laufe der Zeit wird hier ein runder mit Schleimhaut bekleideter Tumor zum Vorschein kommen".

Küstner[1]) hat sich vergeblich bemüht, in Nabelschnüren und Nabeln Reste vom Duct. omphalo-entericus zu finden. Deshalb neigt er auch dazu, gewisse am Nabel vorkommende Tumoren mit Drüsen (Fungi, Adenome) auf die Allantois zurückzuführen. Schultze[2]) hat gleichfalls „bis in und durch den Nabelstrang reifer Früchte den Ductus omphalo-entericus nie mit Bestimmtheit nachweisen können", wohl aber hat Ahlfeld an dem Präparate eines nahezu ausgetragenen Kindes vom Nabelbläschen aus bis zu

[1]) Küstner, Das Adenom und die Granulationsgeschwülste am Nabel des Kindes. Virchow's Archiv. Bd. 69. 1877.

[2]) cit. nach Küstner.

dem Mesenterium ein Dottergefäss verfolgen können. „Den zweiten Nachweis von Persistenz des Dotterganges über die gewöhnliche Zeit hinaus führt ebenfalls Ahlfeld an einem $3^1/_2$ Ctm. langen Fötus . . .“ Das überzeugte Küstner, und er sagt wörtlich: „Diese beiden Angaben müssen uns vor der Hand genügen, es ist eben damit gesagt, dass in Ausnahmefällen der Ductus omphalo-mesaraicus bis nahe zur Geburt am Fötus persistiren kann.“ So schrieb Küstner am 26. 7. 76.; aber schon ein Jahr früher hatte Kolaczek[1]) im Arch. f. kl. Chir. Bd. 18 gelegentlich einer Mittheilung über „Enteroteratome“ von „partiellem Prolaps des zufolge einer Bildungshemmung noch bestehenden Ductus vitello-intestinalis durch den nicht zur Vernarbung kommenden Nabelring“ gesprochen und er findet es unbegreiflich, wie Küstner an die histologisch so differente Allantois denken kann. Pernice[2]) hat in 3 Fällen Neugeborener den Ductus omphalo-mesaraicus noch als einen mit Epithel ausgekleideten Gang nachgewiesen, „leider nicht genug, um Ahlfeld, der diese Persistenz für alle Fälle festgesetzt hat, beistimmen zu können.“ Auch Lannelongue und Frémont[3]), die mehrere einschlägige Fälle beobachtet haben, sind überzeugt, dass diese Fälle ebenso auf Persistenz des fötalen Duct. vitello-intestinalis zurückzuführen sind, wie auch die entsprechenden von Préstat, King, Jakoby, Nicaise, Dupuytren u. A. beobachteten Fälle. Ganz besonders interessant ist in dieser Beziehung neben Andern der von Riefkohl[4]) mitgetheilte Fall, dass drei Kinder einer Mutter an Meckelschem Divertikel litten.

Es steht also fest, dass der Duct. omphalo-mesentericus u. Umst. persistirt und dass er in genetischer Beziehung zu gewissen abnormen Bildungen des Nabels steht. Betrachten wir jetzt die bei der Persistenz des Ductus beobachteten pathologisch-anatomischen und klinischen Erscheinungen. Nach Roth[5]) resultiren aus der Persistenz des Duct. omphalomesentericus:

[1]) Kolaczek, Kritisches zu den sogenannten Adenomen (Küstner) am Nabel der Kinder. Virchow's Arch. Bd. 69. 1877.

[2]) Ludwig Pernice, Die Nabelgeschwülste. Halle. 1892.

[3]) Lannelongue u. Frémont, De quelques variétés de tumeurs congénitales de l'ombilic et plus spécialement des tumeurs adénoides diverticulaires in: Archives générales de médecine. 1884.

[4]) cit. nach Theodor Kern, Ueber die Divertikel des Darmkanals. Inaug.-Dissert. Tübingen. 1874.

[5]) M. Roth, Ueber Missbildungen im Bereich des Ductus omphalo-mesentericus. Virchow's Arch. Bd. 86. H. 3.

1. das gewöhnliche Meckelsche Divertikel; es liegt
   a) in der Bauchhöhle,
   b) seltener in einem Bruchsack,
   c) sehr selten intramesenterial;
2. das adhärente Divertikel; die Verwachsung mittels seines blinden Endes oder mittels eines Stranges findet sich gewöhnlich am Nabel, seltener an andern Stellen der Bauchhöhle;
3. das offene Divertikel; es mündet am Nabel aus:
   a) offenes Divertikel i. e. s.
   b) überragt von einem kleinen Wandprolaps,
   c) überragt von einem rothen hohlen Anhang;
   d) complicirt durch secundären Darmprolaps;
4. das Divertikel ist der Ausgangspunkt von Retentionsgeschwülsten, wobei
   a) die Communication mit dem Darm erhalten, oder
   b) unterbrochen ist.

Alle diese einzelnen Arten und Unterarten sind nicht bloss theoretisch construirt, sondern haben auch eine klinische Berechtigung und practisches Interesse, da Paradigmata für jede dieser Arten beobachtet sind. Es würde zu weit führen, alle bis jetzt beobachteten Paradigmata dieser Typen aufzuzählen; uns interessirt mit Rücksicht auf unsern Fall, der, wie schon hervorgehoben, der erste operativ geheilte derartige Fall ist, ganz besonders das mit secundärem Darmprolaps complicirte Divertikel.

Das Divertikel inserirt nach Basevi[1]) und Roth[2]) in der Regel an der convexen Seite des Darmes, entsprechend dem Abgange des Duct. omphalo-mesaraicus; ausnahmsweise kann es „dem Mesenterium sehr genähert sein“ wie in Roth's[2]) Fall I „Aus dem Diverticulum llei hervorgegangenes mit dem Darm kommunicirendes Enterokystom“; nur ganz ausnahmsweise, wie in Fall II von Roth, geht es vom Mesenterium aus, was Ruge[3]) mit Unrecht als Regel ansieht.

Die Abgangsstelle findet sich nach Karewski[4]) meist 3 bis 4 Ctm. oberhalb der Valvula Bauhini. Das Divertikel ragt entweder

[1]) Settimio Basevi, Casuistische Mittheilungen aus dem St. Josef-Kinderspitale zu Wien. Jahrb. f. Kinderheilk. u. phys. Erz. XII. 1878. Leipzig.
[2]) l. c.
[3]) Zeitschr. f. Geburtshülfe und Gynäkologie. I. Bd. 1. H. Stuttgart.
[4]) Karewski, Die chirurg. Krankh. des Kindesalters. Stuttgart. 1894.

frei in die Bauchhöhle ohne Rudimente des Dotterstrangs oder kann, wenn der Dotterstrang selbst offen bleibt und das Divertikel mit dem Nabel verbindet, dem Nabel adhärent sein. Es stellt ein echtes Stück Darm dar, mit dessen typischer Structur. Nach Abfallen der Nabelschnur kann das bis an den Nabel reichende Divertikel sich öffnen und einen „Nabelafter" bilden, aus dem sich fäkulente Flüssigkeit ergiesst; ein nicht kothiges Sekret, mehr schleimiger Beschaffenheit, gewahrt man in den Fällen, wo durch Abknickungen oder theilweise Obliteration die Nabeldefäkation unmöglich gemacht ist. So wird im 2. Fall von Lannelongue und Frémont[1]) ausdrücklich die „seröse" Beschaffenheit der Entleerung hervorgehoben. In dem dritten, von Roth[2]) mitgetheilten Falle („rüsselförmiger aus einem Meckelschen Divertikel hervorgegangener Darmanhang"[3]) war „eine über dem Ursprunge des Divertikels vom freien Umfange des Ileum sich erhebende 7 Mm. hohe und 4 Mm. breite Falte, welche der vom Nabelanhang aus eingeführten Sonde ausweicht, aber beim Sondiren vom zuführenden Darmschenkel her sich klappenartig über das Ostium des Divertikels legt" die Ursache des intra vitam beobachteten nur spärlichen Ausflusses. Dieser war nach Angabe der Mutter „eiterig" gewesen, hatte aber thatsächlich bei der Untersuchung sich als von dem vom Kinde genossenen Mehlbrei herrührendes Amylum ergeben. Endlich kann die betreffende Stelle Sitz heftiger Blutungen sein[4]).

Steht das Divertikel als Canal mit dem Ileum in Verbindung und mündet offen am Nabel, besteht also eine „Nabel-Kothfistel"[5]),

---

[1]) l. c.

[2]) l. c.

[3]) Die dazu gehörigen Abbildungen Taf. XV, Fig. 4 u. 5 geben fast naturgetreu die Verhältnisse unseres Falles wieder.

[4]) König, Lehrb. d. spec. Chir. VI. Aufl. II. S. 196.

[5]) Gegen die Bezeichnung „Kothfistel" wendet sich, wie man zugeben muss, mit Recht Nicolas in seiner Thèse de Paris (s. unten) mit den Worten: „Ces fistules (nämlich „entéro-ombilicales") comme leur nom indique, établissent une communication entre l'intestin et l'ombilic. On les a appelées fistules stercorales, mais cette dénomination me paraît moins exact que la première. Si en effet toute fistule stercorale est par cela même une fistule intestinale, cette dernière peut donner passage à bien d'autres matières qu' à des matières stercorales. C'est ainsi que l'on peut observer la sortie à travers des fistules de pus, de différents helminthes, de corps étrangers divers introduits dans les voies digestives. Je crois donc, que la dénomination de fistule entéro- ombilicale est préférable en ce qu'elle indique seulement, que l'intestin est mis en communication avec l'ombilic sans rien préjuger de la nature de matières, auxquelles cette communication anormale peut livrer passage",

so kommt es sehr gerne zu einem Prolapse der Divertikelschleimhaut nach aussen; im weiteren Verlaufe kann sich das ganze Divertikel so verändern, dass es den Anblick einer rothen Schleimhautgeschwulst bietet, die auf dem Nabel aufsitzt und die Grösse einer Erdbeere oder Kirsche zeigt. Schneidet man eine solche Geschwulst durch, so findet man eine äussere Drüsenschicht mit Lieberkühnschen Drüsen, dazwischen adenoides Gewebe, Lymphfollikel, Gefässe und Bindegewebe, dann Muskelfasern mit Gefässen (Pernice). Ist ein Prolaps der Schleimhaut des Divertikels eingetreten — „Divertikelprolaps des Nabels" nach Tillmanns[1]), — so zieht die Schleimhaut, wie Lannelongue und Frémont[2]) hervorheben, weiterhin die an ihr haftende Muscularis nach und durch Schreien und Pressen des Kindes wächst der kleine Tumor zu einer Zeit, wo die Nabelnarbe noch keinen genügenden Widerstand bietet. Auch Ledderhose[3]) spricht sich in ähnlichem Sinne aus: nach ihm schneidet die Schleimhaut des Fistelganges im Niveau des Nabels ab, ragt also nicht von vorn hinein als Geschwulst über den Nabel hinaus, wie in manchen Fällen; erst infolge einer häufig sich einstellenden Erhöhung des intraabdominellen Druckes (Pressen, Schreien) kann ein partieller Vorfall der Dottergangschleimhaut entstehen. Nach Ledderhose soll eine vor dem Nabel vorhandene Schleimhautgeschwulst darauf schliessen lassen, dass der persistirte Dottergang sich bis in die Nabelschnur hinein fortgesetzt hatte und durch Umstülpung des vor dem Nabel liegenden Dottergangrestes zu Stande gekommen ist, da, wenn der Dottergang im Nabel schon endet, eine Schleimhautgeschwulst fehle oder nur ausnahmsweise durch Prolaps der Fistelschleimhaut zu Stande komme. Endlich kann es auch zu einem sehr ausgedehnten Darmprolaps kommen der den übelsten und prognostisch ungünstigsten Folgezustand darstellt und uns unten noch weiter beschäftigen wird.

Die periphere Anordnung der Schleimhaut und die centrale Lage der Muskelschicht führt Pernice[4]) auf eine „Inversio" des Blindsackes durch Husten, Pressen, Schreien zurück. In Basevi's[5])

[1]) Tillmanns, Lehrb. d. spec. Chir. Leipzig. 1894.
[2]) l. c.
[3]) Ledderhose, Die chirurgischen Erkrankungen der Bauchdecken und die chirurgischen Krankheiten der Milz in Billroth und Lücke, Deutsche Chirurgie. (Lief. 45 b).
[4]) l. c.
[5]) l. c.

Falle ergab der durch die Wand des Gebildes gelegte Schnitt von aussen nach innen: a) Schleimhaut, b) Muscularis, c) Peritoneum, e) Muscularis, f) Schleimhaut — eine Anordnung der Schichten, die durch sich selbst ihr Zustandekommen durch Umstülpung erklärt.

Das in seinem Falle der erdbeerähnliche Vorfall wie auch in andern Fällen keine Oeffnung zeigte, erklärt Basevi damit, „dass die eine Wand des Duct. o. mehr prolabirte, als die andere, so dass die Offnung ganz neben dem Nabelring zu stehen kam"; er giebt eine dies erläuternde schematische Zeichnung.

Roth[1]) vergleicht den Nabelanhang mit der Pars intussuscepta einer Darminvagination; wie dort finden sich hier zwei ineinander steckende und am freien Rande ineinander übergehende Darmcylinder, deren äusserer die Schleimhaut nach aussen kehrt, wie dort ist der Doppelcylinder durch einseitige Zerrung des Gekröses gebogen.

Welch' verderbliche Folgen — abgesehen von dem noch unten näher zu besprechenden Prolaps von Dünndarmschlingen — das Meckelsche Divertikel u. Umst. nach sich zieht, zeigen mehrere Fälle, in denen das M. D. Darmabschnürung und Ileus erzeugte.

Der erste von Zumwinkel[2]) beobachtete Fall betrifft einen 19 Jahre alten Arbeiter. Am 12. 2. 90 beim Heben plötzlich äusserst heftige Leibschmerzen, später Erbrechen. Sitz der Schmerzen zwischen Nabel und Ileocöcalgegend, hier Resistenz und Dämpfung. Opium, Eis, Wassereingiessungen. Am 13. 2. Operation vorgeschlagen, von Angehörigen verweigert. Da Zustand immer schlechter, wird schliesslich Operation bewilligt und $2^1/_2$ Tage nach Auftreten des Darmverschlusses ausgeführt.

Die eingeführte Hand fühlt an der Wurzel des Gekröses einen einschnürenden Ring, in welchem von rechts her zwei Darmstücke verschwinden und aus welchem nach links eine grosse Darmschlinge heraustritt. Ring durchschnitten, Därme mit grosser Mühe reponirt. Exitus am andern Morgen.

Section: das durchschnittene einschnürende Ligament ist der Hals eines 15 Ctm. langen Meckel'schen Divertikels, welches 95 Ctm. über der Bauhini'schen Klappe an der Aussenseite des Ileum inserirt.

Auch Hüber[3]) beobachtete Abknickung des Dünndarms durch ein am Nabel fixirtes Divertikel.

---

[1]) l. c.

[2]) Zumwinkel, Zur Casuistik des Darmverschlusses hervorgebracht durch Einschnürung einer Dünndarmschlinge durch ein Meckel'sches Divertikel. Langenbeck's Archiv f. klin. Chir. 1890. Bd. 40.

[3]) cit. nach Zumwinkel.

Ferner berichtete kürzlich auch C. Studtgaard[1]) über einen ebenfalls tödtlich verlaufenen Fall von Invaginatio ilei, veranlasst durch ein eingestülptes Divertikel.

Der Fall betrifft einen 37jährigen Mann: Invaginatio ilei — Peritonitis — Laparotomie — Resection — Tod am selben Tage.

Endlich gehört hierher ein Ileusfall, über welchen Körte ausführlich in der Sitzung der Freien Vereinigung der Chirurgen Berlins vom 12. 3. 94[2]) Mittheilung machte.

Patient erkrankte am 15. 8. 91 mit Stuhlverstopfung, Erbrechen und lebhaften Leibschmerzen. Im Krankenhaus kothiges Erbrechen constatirt. Nach Magenausspülung und Darreichung von Opium Besserung. Am 22. 8. wieder Verschlimmerung, daher entschliesst K. sich zur Operation. Undeutliche Resistenz in rechter Seite des Leibes fühlbar. Von der Bauchwunde in der Mittellinie aus findet sich die Serosa stark geröthet, etwas Flüssigkeit in der Bauchhöhle und Serosa ausserdem mit kleinen Knötchen besetzt. Rechts oberhalb der Cöcalgegend Verklebungen zu fühlen. Daraufhin Einschnitt, man trifft auf ein Convolut verklebter Darmschlingen; dasselbe wird gelöst, es floss jauchiger Eiter aus und es fand sich ein „Darmanhang von der Grösse einer kleinen Birne, welcher mit einem etwa 1 Ctm. breiten Stiel am Darm sass." „Dieser Stiel war unter einen Strang gerathen, welcher von der Cöcalgegend nach der Leber hinzog und war nekrotisch geworden, so dass sich, zum Glück von Verklebungen abgekapselt, ein Eiterherd gebildet hatte. Ich klemmte nach Durchtrennung des Stranges den Darm ober- und unterhalb zu, schnitt das Divertikel ab und nähte die Oeffnung im Darm provisorisch zu, lagerte denselben aber so in der Bauchwunde, dass er zugängig blieb." Schon am Abend erwies sich die Entfernung der Darmnähte als nothwendig; reichlicher Kothausfluss. Später Spornbildung; da Behandlung mittels Darmscheere undurchführbar, Resection eines 11 Ctm. langen Stückes. Ein Stück Darmwand stösst sich in Folge mangelhafter Ernährung ab und bald wieder reichlicher Kothabgang durch Fistel. Ein neugebildeter Sporn mit Enterotom gefasst, die Passage wird wieder frei und ein Gummirohr in beide Darmöffnungen von der Fistel aus eingeschoben; der Darminhalt ging nun grösstentheils per anum ab. Am 13. 2. 92 Anfrischung der Oeffnung im Darm, Naht in querer Richtung; Bauchnaht. Heilung.

Ausser diesem Falle theilte Körte bei der gleichen Gelegenheit[3]) noch 4 andere entsprechende Fälle mit; früher sind ähnliche Fälle beschrieben von Cazin, Höhne u. A.[4]) Ueberhaupt giebt nach Duchaussoy[5]) ein Meckelsches Divertikel ebenso oft die Ursache

[1]) Ref. im Centralbl. f. Chir. 1894. No. 39.
[2]) Berl. klin. Wochenschr. 1894. No. 40.
[3]) Berliner klin. Wochenschr. 1894. No. 42.
[4]) Anm. bei der Corr. In jüngster Zeit veröffentlichte auch Ochsner einen hierher gehörigen Fall. (Ref. im Centralbl. f. Chir. 1894. No. 44.)
[5]) cit. nach Zumwinkel.

ab für innere Incarceration wie Axendrehung, nämlich in 7 % aller Fälle von innerer Darmeinklemmung.

Nach Tillmanns[1]) ist das wahre Meckelsche Divertikel gern begleitet von andern Hemmungsmissbildungen, wie Hasenscharte, Spina bifida, Acephalie, gespaltener Gebärmutter, Ectopia vesicae, Urachusfistel, Perforation der Herzscheidewand und bes. mit Atresia ani. In unsrem unten mitzutheilenden Falle bestand eine Phimose.

Ich habe schon oben bei Besprechung des Prolapses erwähnt, dass der Prolaps ein sehr exessiver werden kann und dass schliesslich ein (Kölbing) oder zwei Darmabschnitte (Webner-Gesenius, Basevi u. A. s. unten) prolabiren können. Basevi[2]) erklärt den Darmprolaps als theils „durch die infolge der Blutstase eingetretene Schwellung und durch das von ihr bedingte Bestreben des vorgefallenen Kegels, sich immer mehr zu entfalten, theils durch das Weinen des Kindes" zustandekommend. Auch nach Pernice[3]) ist beim Zustandekommen der Darmprolapse „pathologisch-anatomisch der Umstand von ausserordentlicher Wichtigkeit, dass der Nabel sehr weit offen ist. Dadurch kommt es, dass bei vielem Schreien, Pressen, nicht nur die Wandtheile des Divertikels, sondern später auch Darmschlingen prolabiren."

Davon abweichend glaubt Ledderhose[4]), „dass nicht die Umstülpung des Divertikels, sondern der Darmprolaps das Primäre ist und dass dieser erst secundär eine Inversion des Divertikels herbeiführt". Es sei anfangs keine Umstülpung der ganzen Divertikelwand, sondern nur ein ca. 1 Ctm. hoher Schleimhautprolaps vorhanden; die Umstülpung ist nach ihm erst secundäre Folge des Darmvorfalls.

Ausserordentlich klar und überzeugend ist die Darstellung, welche Barth von dem Zustandekommen des Prolapses giebt. Er erläutert in seinen vorzüglichen Abbildungen, die Karewski und Ledderhose entlehnen und auf die ich verweise, in vorzüglicher Weise, wie anfangs das einfache offene Meckelsche Divertikel von dem Dünndarm abgehend, durch den Nabel nach aussen mündet;

---

[1]) H. Tillmanns, Ueber angeborenen Prolaps von Magenschleimhaut durch den Nabelring (Ectopia ventriculi) und über sonstige Geschwülste und Fisteln des Nabels. Deutsche Zeitschrift f. Chirurgie. Bd. 18. 1883.

[2]) l. c.

[3]) l. c.

[4]) l. c.

wie sich in einem weitern Stadium das Divertikel zur Hälfte nach aussen umgestülpt hat, so dass die Schleimhaut aussen zu Tage liegt; wie dann ferner die Umstülpung des Divertikels so fortschreitet, dass bald die Einmündungsstelle des Divertikels in den Darm im Nabelringe liegt und die der Fistelöffnung gegenüberliegende Wand des in den Nabel hineingezogenen Darmes einen Sporn zu bilden beginnt; wie weiterhin bald das Divertikel vollständig ausgestülpt ist und den Darm nach sich gezogen hat; wie der nachdrängende Darm den Sporn durch die äussere Oeffnung schiebt und wie dann endlich die Ausstülpung des Darmes sich immer mehr vergrössert, soweit die Spannung des Mesenteriums dies zulässt.

Wie schon angedeutet, übergehe ich hier die übrigen Missbildungen, welche aus der Persistenz des Dotterganges resultiren können, wie Enteroteratome u. A., zumal über deren Genese noch nicht alle Autoren übereinstimmen, streife auch nur die mit Magenschleimhaut ausgekleideten Missbildungen am Nabel (Tillmanns) und erwähne nur noch die Granulome, welche, wie auch in unsrem Falle, in Fällen von Divertikelprolapsen differential-diagnostische Schwierigkeiten bereiten können, was besonders in Hinsicht auf die geeignete Therapie sehr zu beachten ist. Das Granulom, welches natürlich genetisch ausser jedem Zusammenhange mit der uns interessirenden Neubildung steht, ist, wie Lannelongue und Frémont hervorheben[1]), weicher, elastischer und blutet leichter, verschwindet spontan oder nach leichter Cauterisation; die „tumeurs adenoïdes diverticulaires", wie sie die aus der Persistenz des D. o. resultirenden Missbildungen bezeichnen, sind zudem durch ihre Irreponibilität, Consistenz, die die genannten Autoren in allen Fällen als „solid und gleichmässig" hervorheben, Farbe — glänzend rosa „wie die Schleimhaut des Rectalprolapses" — Art des Ansatzes sowie die Beschaffenheit des von ihnen gelieferten Secrets scharf charakterisirt.

Was die Prognose betrifft, so ist es a priori klar, dass die einfachen, nicht durch Darmprolaps komplicirten Fälle im Allgemeinen als günstiger zu betrachten sind als die in der angeführten Weise komplicirten. Dass auch das gewöhnliche in der Bauch-

[1]) l. c.

höhle liegende Divertikel bisweilen sehr gefährliche und sogar tödtliche Folgezustände mit sich bringt, zeigen die oben erwähnten Fälle von Zumwinkel, Hübner, Studsgaard, Körte und Ochsner. Die Prognose der mit secundärem Darmprolaps komplicirten Fälle ist nach den bisherigen Veröffentlichungen als eine absolut schlechte zu bezeichnen, was alle Autoren einstimmig hervorheben. Wenn der Darmschlingenprolaps noch nicht lange besteht und nicht sehr beträchtlich ist, so kann er wohl noch reponirt werden und, wie Nicolas[1]) hervorhebt, sogar spontan zurückschlüpfen. Bei längerm Bestande machen aber die verschiedensten Umstände dies unmöglich, die Enge des Divertikelkanals, welche im Missverhältniss steht zu der infolge der Constriction zunehmenden Schwellung der prolabirten Partie, Verwachsung der Schleimhautschichten — einmal der prolabirten untereinander, andrerseits zwischen Darm- und Divertikelschleimhaut. Weiss[2]) vergleicht den Darmprolaps bei Meckelschem Divertikel mit den Vorfällen aus gangränösen Hernien. Bei kleinern Ausstülpungen ist nach ihm spontaner Rückgang oder leichte Reposition möglich, während grössere bald ganz irreponibel werden; es kommt zu Obstruction des Darmkanals mit ihren Folgezuständen und die meisten Kinder, die daran leiden, gehen zwischen dem 4. und 10. Tage zu Grunde.

Wenn man von einem von Kehr[3]) glücklich operirten Falle, der ein 28jähriges Individuum betrifft, — aus der kurzen Andeutung bei Karewski vermag ich nicht zu ersehen, ob Darmprolaps bestand und die Originalmittheilung war mir nicht zugänglich — absieht, ist unser Fall der bisher erste und einzige von glücklicher operativer Heilung des mit Darmprolaps complicirten Meckelschen Divertikels im frühesten Kindesalter (24 Tage).

Im Nachstehenden gebe ich sämmtliche bisher[4]) veröffentlichten Fälle von Meckelschen Divertikel mit secundärem Darmprolaps wieder:

---

[1]) Thèse de Paris. p. 21.

[2]) Eduard Weiss, Ueber divertikuläre Nabelhernien und die aus ihnen hervorgehenden Nabelfisteln. Inaug.-Diss. Giessen. 1868.

[3]) cit. nach Karewski.

[4]) Nach der Tabelle von Pernice sind es — ein von ihm früher erwähnter Fall Dufour fehlt — 6, ich habe bei sorgfältiger Durchsicht der Literatur, soweit sie mir zugänglich, 14 gefunden.

I. Fall von Kölbing[1]). Eine gesunde Bäuerin war von ihrem zweiten Kinde, einem wohlgenährten Knaben, leicht und schnell entbunden worden, als die Hebamme den Nabelstrang sehr dünn und auf dem Nabel eine röthliche Geschwulst wahrnahm. Dieselbe hatte die Grösse und das Ansehen einer Erdbeere. Ein hinzugerufener Arzt behandelte sie mit gelinden Aetzmitteln als eine Teleangiectasie, da aber die Geschwulst dem angewendeten Heilverfahren nicht weichen wollte, unternahm er deren Unterbindung, worauf sie nach einigen Tagen abfiel. Das Kind war bereits 19 Wochen alt, als Kölbing von den Eltern ersucht wurde, ihrem Kinde ärztliche Hilfe zu leisten. Kölbing fand, dass ein über $^1/_2$ Elle langes Stück gerötheten und stark mit Luft angefüllten Darmes, ohne dass er eine Spur von Bauchfell wahrnehmen konnte, frei aus dem Nabel heraushing, welches unten ein Ende hatte und gleichsam zwei Ringe bildete. Es war aber keine Darmschlinge, sondern ein Ende des Darmes und die Haut, welche bei dem vorgefallenen Stück Darm sich als die äussere präsentirte, hatte grosse Aehnlichkeit mit der Tunica intima des Darmcanals. Nach Erweiterung des Nabelringes durch 2 Einschnitte gelang endlich die Reposition des Darmes. Das Kind starb 13 Stunden darauf. Bei der Tags darauf unternommenen Eröffnung der Unterleibshöhle fand Kölbing: 1. eine Verwachsung des Dünndarms mit dem unteren Rande des Nabelrings und 2. ein Loch in demjenigen Theile des Dünndarms, welcher hinsichtlich der Lage dem Nabelringe entsprach, durch welches sich der Darm umgestülpt hindurchgearbeitet hatte und durch den offengebliebenen Nabel hervorgedrungen war. Der Darm befand sich übrigens ganz in seiner natürlichen Lage, war geröthet, jedoch wegen der kurzen Zeit nicht brandig. Die auf dem Nabel befindliche röthliche Geschwulst, welche von dem herzugerufenen Arzte für Teleangiectasie gehalten und mittelst eines Fadens abgebunden worden, ist wohl in Folge eines Bildungsfehlers, wodurch der Nabel sich nicht ganz geschlossen, mit Blutgefässen injicirtes Bauchfell gewesen. Die im Nabelringe fortbestandene Entzündung und Eiterung hatte die Verwachsung des Darmes mit dem Nabelringe und später die völlige Durchbohrung des Dünndarmes veranlasst.

Der Fall hat sehr grosse Aehnlichkeit mit unserem unten wiederzugebenden Falle. Die Entstehung des Prolapses nach Abtragung der rothen Geschwulst, der Umstand, dass kein Peritoneum dem Operateur zu Gesicht kam, das Loch an der dem Mesenterialansatze abgewandten Seite — alles dies trifft genau so bei unserem Falle zu. Dass die Deutung der Geschwulst als „mit Blutgefässen injicirtes Bauchfell“ nicht minder auf missverständlicher Auffassung beruht wie die Annahme einer Teleangiectasie, dass vielmehr Köl-

[1]) Alexander Kölbing, in Herrnhut, Beschreibung einer auf dem Nabel eines neugeborenen Kindes befindlichen röthlichen Geschwulst, besonders wegen ihrer Folgen merkwürdig — in Busch's N. Zeitschr. XIV. 3. 1842. Ref. in Schmidt's Jahrb. V. Supplemb. Leipzig. 1847. S. 181.

bing es mit einem Meckelschen Divertikel zu thun hatte, liegt auf der Hand.

II. Fall von King[1]). Zu einem neugeborenen männlichen Kinde wird ein Arzt gerufen, um einen Fungus zu heilen, der durch den Nabel gewachsen war, von dem man annahm, dass er durch zu starke Zerrung an dem Nabelstrang von Seiten der Amme entstanden war. Der Fungus wird nach einigen Tagen durch Caustica zerstört, die liquiden Theile des Darminhalts fangen an durch den Nabel abzufliessen. Zeitweise sind die Ausflüsse sehr reichlich. Das Kind magert sehr ab. Einige Zeit später bekommt das Kind einen Anfall von Bronchitis. Während der Hustenanfälle tritt das Darmstück oft ein Fuss lang aus der Nabelöffnung hervor. Der Darminhalt fliesst aus der offenen Mündung desselben. Auch durch das Rectum erfolgen täglich Stuhlentleerungen. Nach Anwendung von verschiedenen Mitteln wird das Kind später geheilt. — Bald darauf erfolgte der Tod durch eine andere Krankheit. Bei der Section findet man ein 5" langes Divertikel $1^1/_2$" über dem Coecum. Der Nabel erscheint vollkommen normal bis auf einen kleinen erbsengrossen Fleck mit Granulationen.

Dass unbedeutende Prolapse heilbar sind — wie in diesem Falle, wo der Prolaps ein nur zeitweiliger und kein permanenter war, anscheinend ohne Operation — wurde schon oben gelegentlich der Besprechung der Prognose hervorgehoben.

III. Fall von Siebold[2]). Neugeborener Knabe. Die regelrecht behandelte Nabelfläche des Kindes wollte nicht heilen, sonderte vielmehr aus einer seitlichen Grube eine gelbliche, bisweilen mit Luftblasen vermischte Flüssigkeit ab. In der 3. Woche wurde die Umgebung der Darmfistel brandig, der Nabel bis zum Divertikel durchbohrt, der Dünndarm stülpte sich, zwei hornartige Wülste bildend, immer mehr aus der engen Oeffnung hervor und stellte nach zwei Seiten hin eine vollständige Inversio intestini dar, so dass die sammetartige hyperämische Schleimhaut vollkommen zu Tage lag. Zwar wurde nach operativer Erweiterung der engen Oeffnung der Darm zurückgebracht; das äusserst schwache Kind starb jedoch nach wenigen Stunden und zeigte bei der Section ein $^3/_4$ Zoll langes, rechtwinkelig von der hinter dem Nabel befindlichen Darmwindung abgehendes und bis zur Wirbeloberfläche hinziehendes Diverticulum, an welcher letzteren Stelle es mit einer feinen kaum stecknadelkopfgrossen Mündung endigte.

IV. Fall von Dufour[3]). Bei einem Kinde beobachtete man seit seiner Geburt Austritt von fäkal riechenden Materien durch den Nabel, der mit Fleischwärzchen umgeben ist. Plötzlich treten aus dieser Stelle zwei Darm-

---

[1]) Mitgetheilt nach Eduard Weiss, Ueber diverticuläre Nabelhernien und die aus ihnen hervorgehenden Nabelfisteln. Inaug.-Diss. Giessen. 1868. S. 12.

[2]) Mitgetheilt nach Tillmanns, Ueber angeborenen Prolaps u. s. f. (s. oben).

[3]) Mitgetheilt nach Weiss. S. 11.

schlingen hervor, die eine 28, die andere 2—3 Ctm. lang. Beide sind zurückgebogen und haben an ihrer Spitze Oeffnungen, durch welche die rothe, zottige Schleimhaut zurückzutreten scheint. Bald darauf stirbt das Kind. — Ein Divertikel war unterbunden worden mit dem Nabelstrang und beide Enden des Darmes invaginirten sich.

V. Fall von Webner[1]). Bei einem neugeborenen Kinde, das an einer Darmnabelfistel litt, durch die man einen dünnen Katheter 6—7 Zoll weit einführen konnte, trat plötzlich nach einiger Zeit ein uförmig gekrümmtes Darmstück aus dem Nabel vor, dem es auf einem kurzen Stiel aufsass. Es zeigte zwei Oeffnungen, aus deren einer sich nur Schleim, aus der andern dagegen Fäkalmassen entleerten; die Scheidewand zwischen beiden wurde von der vorgefallenen hinteren Darmwand gebildet. Die Oeffnung im Dünndarm sass neun Zoll über der Coecalklappe. — Dass der Fall tödtlich endete, ist zwar nicht besonders vermerkt, entnehme ich aber dem Zusatze Kern's: „Die Kinder mit solchen Vorfällen sterben natürlich sehr bald."

VI. Fall von Gesenius[2]. Bei einem neugeborenen Kinde fand man den Nabelstrang am Bauchende dick, bei Druck nahm man Gurren wahr. Der Nabelstrang löste sich erst am 9. Tage; bei oberflächlicher Betrachtung erschien der Nabel normal, zog man jedoch die Nabelfalten auseinander, so erschien ein kleines Fleischwärzchen. Am andern Tage zeigte sich eine Oeffnung, nach 2 Tagen trat ein Fleischwulst aus, auf dessen Gipfel eine Oeffnung war, durch die man 6—7″ mit dem Katheter eindringen konnte. Aus der Oeffnung floss, nachdem der Katheter ausgezogen war, Flüssigkeit von grüngelber Beschaffenheit. — Die Geschwulst war reponibel. — Der Appetit des Kindes war gut, Erbrechen fand nicht statt. Oeffnung und Urin waren vollkommen regelmässig. Nach 8 Tagen wurde das Kind von Neuem präsentirt. Die Eltern erzählen, das Kind habe seit 3 Tagen keine Oeffnung gehabt. Bei der Inspection des Nabels fand man: vor demselben lag ein 3″ langer, bräunlich-rother glänzender Wulst, welcher auf einer Art Stiel aufsass, der in den Nabel eingesenkt war. An jedem stumpfen Ende war eine Oeffnung. Rings um den sog. Stiel war ein gerötheter Ring straff um denselben gespannt und machte das Einschieben einer Sonde an dieser Stelle unmöglich. Das vorliegende Stück konnte nichts anderes sein als die innere Fläche des Darmes. Sehr rasch stellte sich bei dem Kinde Kothbrechen ein, der Puls wurde klein und sehr frequent. Das vorliegende Darmstück wurde missfarbig; aus dem oberen Stück traten fäkale Materien. Bei der Section fand man 9″ über dem Coecum ein 1″ langes Divertikel, welches am Nabel geöffnet war. Durch diese Oeffnung war die hintere Wand des Dünndarmes vorgefallen. Im Innern des Vorfalles sind die Serosae einander zugewendet und leicht unter einander verklebt. Es war also eine Inversion des Dünndarms durch ein offen gebliebenes, mit dem Nabel verwachsenes Divertikel.

---

[1]) Mitgetheilt nach Theodor Kern, Ueber die Divertikel des Darmkanals. Inaug.-Diss. Tübingen 1874. S. 25.

[2]) Mitgetheilt nach Weiss. S. 11.

VII. Fall von Weinlechner[1]). 5 Monate alter Knabe. Nabel, angeblich seit Geburt offen, soll zeitweilig etwas Schleim, jedoch keinen Koth entleert haben. Während eines heftigen Hustenstosses war hellrothe zweihörnige Geschwulst vorgetreten. An der Spitze jedes Hornes Oeffnung, aus der kein Koth, sondern nur Darmschleim ausfloss. Prolabirte Geschwulst an der Basis durch Nabelring eingeschnürt, allenthalben dunkelroth, mit leicht blutender Schleimhaut bekleidet. Bauch aufgetrieben, kein Erbrechen. Repositionsversuche durch einfachen Druck und mittels Schlundstössers misslingen. Der vorgefallene Darm bis auf die Höhe von $^1/_3$ Zoll abgetragen. „Es präsentirte sich nun ein Querschnitt bestehend aus zwei Darmrohren, welche von einem gemeinsamen Darmstück umschlossen waren — der Mündung des Ductus omphalo-mesaraicus." Vernähung der Darmrohre mit einander und mit Mündung des Duct. omph.-mes. derart, dass die Peritonealflächen einander berühren. Dennoch — wegen der noch fortbestehenden Einklemmung — keine Kothentleerung, selbst nicht nach Einführung von Katheter in die Lichtung beider Darmrohre. Deshalb geknöpftes Messer zwischen dem einen Darmrohr und Ductus omph. eingeführt und Nabelring erweitert. Hierauf wurde in die Lichtung dieses Darmrohres ein abgestutzter elastischer Katheter No. 12 mit geglätteten Schnitträndern eingeführt und bei dem anderen Darmrohr das mit seitlichem Auge versehene Schnabelstück desselben Katheters. Katheter sicher fixirt. 20 Stunden p. o. Exitus ohne Erscheinungen allgemeiner Peritonitis.

VIII. Fall von Basevi[2]). C. F., am 19. 9. 76 — 12 Tage nach der Geburt — ins Ambulatorium gebracht, weil „der Nabel nicht heilen wollte": innerhalb des etwas weiten Nabelringes eine seichte, in ihrem Grunde Falten zeigende, geröthete, nässende Wunde. Nabelschnur hatte angeblich etwas dicker ausgesehen als gewöhnlich. Am 14. Tage nach der Geburt nach heftigem Schreien an Stelle der Wunde Austritt eines 4 Ctm. hohen rothen Kegels, der nach Angabe des behandelnden Arztes keine Oeffnung zeigte. Kein Kothabgang durch den Nabel. Nach 2 Tagen vergrössert sich der Kegel nach einer unruhigen Nacht innerhalb 2 Stunden; das Kind wird in die Klinik gebracht, wo man Vorfall und gleichzeitige Inversion einer Dünndarmschlinge erkennt, hervorgerufen durch Persistenz des Ductus omphalo-mesaraicus. „Da nun von der überhaupt fraglichen Reposition eines so namhaften invertirten Vorfalles ein günstiger Ausgang nicht zu erwarten war, wurde auf Anrathen Dr. Dlauhy's, Operateur der Anstalt, beschlossen, dem unausbleiblichen gangränösen Abfallsprocesse gegenüber sich vollkommen exspectativ zu verhalten, in der schwachen Hoffnung, dass nach dessen glücklich überstandenem Verlaufe das Kind mit einem Anus praeternaturalis davon kommen werde." Der erste Theil dieser Erwartung (Anus praeternaturalis) erfüllte sich schon nach 2 Tagen,

---

[1]) Weinlechner, Vorfall des Dünndarms durch den offen gebliebenen Ductus omphalo-mesaraicus in Jahrb. f. Kinderheilk. u. phys. Erz. N. F. VIII. Leipzig. 1874.

[2]) Settimio Basevi, Casuistische Mittheilungen aus dem St. Josef-Kinderspitale zu Wien. Jahrb. f. Kinderheilk. u. phys. Erz. N. F. XII. Leipzig. 1877.

der letzte Theil (dass es davonkommen werde) nicht: am 7. 10. (10. Tag) Exitus.

IX. Fall von Hennig[1]). In diesem Falle zeigte sich ebenfalls durch acht Tage ein „erdbeerähnliches Gebilde am Nabel mit einer Oeffnung, durch welche man 18 Ctm. tief in den Darm gelangte." 8 Tage später lag „quer auf dem Nabel ein bräunlich-rother glänzender Wulst, prall wie eine vollgestopfte Wurst, 9 Ctm. lang, mit stumpfen, der Bauchhaut zugeneigten Enden auf einer Art Stiel aufsitzend, der sich in den Nabel einsenkte. Stuhlverstopfung.

X. Fall von Hüttenbrenner[2]). Derselbe sah bei einem Kinde, dessen Nabel sich nach der Geburt in normaler Weise geschlossen hatte, in Folge eines Anfalls von Stickhusten im 5. Monat einen $^3/_4$ Fuss langen Darmprolaps aus dem Nabel zu Stande kommen. Der Prolaps lag als querer Wulst auf dem Bauche und hatte an jeder Seite eine Oeffnung und war aufzufassen als eine durch Invagination entstandene Hervorstülpung des zu- und abführenden Darmstückes bei offen gebliebenem resp. wieder eröffnetem Ductus omphalo-mesentericus. Nach Abtragung des Prolapses trat Tod durch Pneumonie ein.

XI. Fall von Nicolas[3]). $6^1/_2$ Monate altes Kind hatte seit der Geburt fäkulenten Abgang aus dem Nabel; rings um den Nabel Entzündung. Plötzlich „au milieu d'un effort" durch die Oeffnung Darmprolaps: 2 Schlingen, eine von 28 Ctm., die andere von 2—3 Ctm. Länge. Nach aussen Schleimhaut. Man hatte den Eindruck, als ob mit der Nabelschnurligatur eine Portion Darm gefasst worden wäre, woraus ein Anus praeternaturclis resultirt hätte, und als ob dann weiterhin durch diesen der Darm prolabirt wäre. Jobert versuchte die Reposition ohne Erfolg. Autopsie ergab, dass ein Darmdivertikel bestanden hatte, welches mit der Nabelschnurligatur gefasst worden war, wodurch ein Anus praeternaturalis entstanden — durch den nur wenig abging, weil die Passage zum Anus frei war —, durch den dann schliesslich, in Folge der Anstrengung des Kindes, der Darmprolaps zu Stande gekommen war.

XII. Fall von Schmidt, mitgetheilt von Barth[4]). 9 Tage alter Knabe. 1 Ctm. lange, cylindrische sammetartige, aus centralem Kanal Koth entleerende Geschwulst. Prolaps von Darmschlingen. Bei vorsichtigen Versuchen, den Prolaps zu reponiren, war zur Seite des Stieles ein Vorfall von zahlreichen, mit Serosa bedeckten Darmschlingen aus der eröffneten Bauchhöhle eingetreten. Von dem blutig erweiterten queren Einrisse des Stieles liessen sich die durch das Divertikel prolapirten invertirten Darmtheile leicht zurückstülpen und reponiren. „Im Darm zeigt sich nach dieser Entwickelung ein ca. $1^1/_2$ Ctm. langes, ovales, wandständiges Loch, welches die Stelle des theils eingerissenen, theils mit der Scheere abgetragenen Divertikelansatzes bezeichnet.

---

[1]) Mitgetheilt nach Basevi, l. c.

[2]) Mitgetheilt nach Tillmanns, S. 177.

[3]) Patrice Nicolas, Sur deux variétés de fistules ombilicales. Thèse de Paris. 1883. p. 39. N. theilt den Fall mit nach Bull. de la Soc. anat. t. XXVII. pag. 253.

[4]) Mitgetheilt theils nach Pernice, theils nach Ledderhose, da mir das Original leider nicht zur Verfügung stand.

Das Divertikel selbst hängt noch umgestülpt und mehrfach eingerissen am Nabel und wird später hart am Nabel mit einem Seidenfaden unterbunden und abgetragen. Während nun die Darmschlinge, an welcher sich das beschriebene Loch befindet, sorgfältig herausgehalten, zugedrückt und desinficirt wird, werden die Bauchdecken von der Nabelöffnung aus nach oben und unten je 2 Ctm. weit gespalten und der Darm sodann mit grosser Mühe reponirt. . . . Dann wird die Oeffnung im Darm, die dem abgetragenen Divertikelansatz entspricht, als künstlicher After in dem unteren Winkel der Bauchwunde rings mit der Haut vernäht und die Bauchwunde selbst mit mehreren Tiefnähten geschlossen und mit Collodium bestrichen." 60 Stunden nach der Operation erfolgte der Tod infolge von Collaps und peritonitischer Entzündung.

XIII. Fall von Hellweg[1]). 4 Monate alter Junge. Penisartiger, rother, aus centralem Kanal Koth entleerender Tumor. Der Tumor wurde abgebunden, darauf trat Prolaps von Intestinis ein. Operation. Peritonitis. Exitus.

XIV. Fall von Karewski[2]) 15. 5. 89. Hermann G., 3 Monate alt, blühendes, kräftiges Kind, hat schon seit der Geburt einen Nabelbruch gehabt, der auffallend dünne Hautbedeckung zeigte, so dass sich der Bruch oft durchsichtig blasenförmig vorstülpte. Vor 14 Tagen erkrankte das Kind mit Fieber, es entstand eine „Nabelentzündung", die spontan aufbrach. Aus der Fistel entleerte sich dünne gelbe Flüssigkeit („Materie"). Da die Fistel sich nicht schliessen wollte und in der Umgebung derselben sich Dermatitis entwickelte, wurde der Knabe von dem behandelnden Arzte an Dr. Karewski zur Begutachtung geschickt. Bei dem sonst wohl gebildeten Knaben zeigt sich auf der Höhe des ectopischen Nabels eine erbsengrosse Oeffnung mit lebhaft rother Schleimhaut umsäumt, aus der sich eine gelbe fäcalien-ähnliche Masse entleert. Mikroskopische Untersuchung zeigt sofort, dass die Flüssigkeit Stuhlgang des mit Kindermehl genährten Patienten ist. In der Umgebung der Fistel ausgedehntes Verdauungseczem. Diagnose: Offenes Meckel'sches Divertikel. Der von K. gegebene Rath, die Fistel sofort zu excidiren, wird nicht befolgt, trotzdem sich die Fistel schnell innerhalb der nächsten Zeit vergrösserte, bis zu 50 Pfg.-Stückgrösse, infolge fortschreitender Ulceration der Hautbedeckung. 3 Wochen nach dem ersten Besuch wird K. das Kind in sehr elendem Zustande wieder gebracht, weil sich aus dem Loch ein rother pflaumengrosser Wulst hervorgestülpt hat. Das Kind hatte mehrere Tage Stuhlverhaltung gehabt und bei starkem Pressen, das auch einen kleinen blutenden Rectumprolaps verursacht hatte, war plötzlich der rothe Tumor vorgefallen. Es handelte sich um einen Darmprolaps. Vergeblicher Repositionsversuch.

7. Juni Operation. Laparotomie links neben Nabel. Es prolabirt ein Convolut von Darmschlingen, die ziemlich schwer zu entwirren sind; jedoch

---

[1]) Mitgetheilt nach Pernice.

[2]) Der Fall ist bisher noch nicht veröffentlicht. Es findet sich eine auf ihn bezügliche kurze Andeutung in Karewski, Die chirurg. Krankheiten des Kindesalters. Stuttgart. 1894. S. 491. Die obigen genauen Daten verdanke ich einer gütigen brieflichen Mittheilung seitens des Herrn Karewski, dem ich dafür noch an dieser Stelle bestens danke.

zeigt sich, dass eine Dünndarmschlinge sich in den etwa 5 Ctm. langen, offenen Ductus omphalomesaraicus invaginirt hat. Dieselbe lässt sich ohne grosse Mühe aus dem Intussuscipiens herausziehen. Alsdann ergiebt sich, dass das Divertikel direkt oberhalb der Ileocöcalklappe mündet. Dasselbe wird dicht am Coecum doppelt unterbunden — unter allen Cautelen — durchschnitten. Das dem Coecum angehörige Ende wird nach dem Dickdarm zu eingestülpt und durch eine dichte Lembert'sche Serosanaht zugenäht. Alsdann Excision am Nabel und entsprechender Bauchverschluss.

Die Operation hat etwa 40 Minuten gedauert. Trotz sehr geringen Blutverlustes war das Kind nach derselben stark collabirt, erholte sich aber bald nach einer Campherinjection. Nichtsdestoweniger ging dasselbe nach 24 Stunden an zunehmender Erschöpfung nach 2 diarrhoischen Stuhlentleerungen zu Grunde. Section wurde nicht gestattet.

Es liegt nahe, an die im Vorstehenden mitgetheilte Casuistik eine Betrachtung anzuknüpfen, nämlich darüber, was die Ursache des in allen mitgetheilten Fällen eingetretenen Todes war. Besonders hervorgehoben wird die Todesursache nur in 5 Fällen, nämlich:

im King'schen Falle „andere Krankheit",
im Barth'schen Falle „Collaps und peritonitische Entzündung",
im Hüttenbrenner'schen Falle „Pneumonie",
im Hellweg'schen Falle „Peritonitis",
im Karewski'schen Falle „Collaps".

Was im ersten Falle „die andere Krankheit" war, ist mangels jeder anderen Angabe aus dem Zusammenhange nicht zu entnehmen. Die Pneumonie scheidet für unsere Betrachtung aus, da anzunehmen ist, dass sie auch unabhängig vom Divertikelprolapse entstehen und tödtlich enden konnte; dagegen geben die in den 3 restirenden Fällen aufgeführten Todesursachen — Peritonitis und Collaps, bezw. beide zusammen — nicht zu übersehende Fingerzeige bezüglich der Beantwortung der Frage, wieso der Dünndarmprolaps beim Bestehen eines Meckel'schen Divertikels ein bis jetzt auch bei operativer Behandlung immer tödtliches Ereigniss darstellt. In der That ist anzunehmen, dass in allen Fällen, auch wo dies nicht besonders angegeben, Peritonitis oder Collaps oder Beides zusammen die eigentliche Ursache des Todes war. Der erste Faktor, darf man wohl behaupten, dürfte, wofern der Fall rechtzeitig zur Behandlung kommt, bei strengster Innehaltung aller durch die moderne Chirurgie gestellten Gebote — strengste Asepsis bezw. Antisepsis — zu eliminiren sein; stellt doch der Darmprolaps bei Meckelschem Divertikel und eine etwa behufs Reposition der prolabirten

Därme nöthig gewordene Laparotomie in dieser Beziehung absolut kein anderes Ereigniss dar als jede andere abdominale Operation, beispielsweise Herniotomie oder Ovariotomie. Wohl fällt wesentlich in die Wagschale das jugendliche Alter der betreffenden Patienten — handelt es sich doch um nur wenige Tage, höchstens einige Monate alte Kinder — und der geschwächte Zustand, in dem sich die Kinder zudem infolge der erschwerten Verdauung u. s. w. zumeist befinden, mit anderen Worten: wesentlich erschwerend, ja so absolut fatal erweist sich im Verlaufe und in der Behandlung der durch Prolaps complicirten Fälle der Collaps. Dieser zweite Faktor ist wohl nicht zu eliminiren: wohl kann man durch exacteste Blutstillung, durch möglichst schnelles Operiren diese Schädlichkeit wesentlich einschränken, aber das ist festzuhalten: den Collaps vermögen wir nicht so zu reguliren wie den ersten Faktor, die Bedingungen für das Zustandekommen der Sepsis resp. Peritonitis.

Man hat sich bemüht, möglichst complicirte Operationsverfahren zur Heilung des Darmprolapses zu ersinnen, als ob davon allein alles abhinge. Ich kann die Behandlung des Meckel'schen Divertikels übergehen, so lange es einen einfachen, nicht durch den Prolaps complicirten Anhang darstellt. Ligatur, Aetzung, beides zusammen, blutige Abtragung — sie alle können zur Heilung führen, wie die Casuistik dieser einfachen Fälle zeigt. Ist die schwere Complication eingetreten, ist durch die Oeffnung im Nabel eine mehr oder minder grosse Partie Darm prolabirt, so ist doch das Naheliegendste die Reposition des Darmes mit Nahtverschluss der Austrittsöffnung. Sitzt das Divertikel noch am Darm, so wäre dieses zunächst abzutragen und das dadurch entstandene runde Loch im Darm exact zu vernähen, ehe der Darm reponirt wird. Erweist sich, was wohl namentlich bei ausgedehnten Prolapsen und bei länger bestehenden ausnahmslos der Fall sein wird, die Oeffnung, durch die der Darm ausgetreten ist, als zu eng, um diesem wieder ein ungehindertes Zurückschlüpfen in die Bauchhöhle zu gestatten, so muss die Nabelwunde mit dem geknöpften Messer nach den Seiten bezw. einer Seite — die Richtung nach oben oder unten ist mit Rücksicht auf die dadurch begünstigte Entwickelung einer Diastase in der Linea alba nicht zu empfehlen — zu erweitern; die Reposition wird dann leicht gelingen und wäre von sofortigem exactem Verschlusse der Bauchhöhle gefolgt. Nach

Weiss[1]) versuchte Siebold bei einem starken Prolapsus die Reduction, indem er seitlich vom Vorfalle einen Einschnitt machte, doch starb das Kind bereits nach einigen Stunden.

Es könnte als eine weitere Complication bei längerem Bestande der Eventration Darmgangrän hinzukommen: maassgebend für die therapeutischen Entschlüsse wären in diesem Falle die von der Operation gangränöser Hernien her bekannten Erwägungen. Ich glaube, dass sehr schnell an den Stellen des prolabirten Darmes, die dem directen Drucke des einschnürenden Nabelringes ausgesetzt sind, Gangrän eintritt. Zeigten sich doch in unserem Falle, wo der Prolaps bezw. die Einschnürung doch kaum mehr als eine halbe Stunde bestand, zwei verdächtige Streifen, die mich erst etwas stutzig machten, die aber, wie der weitere Verlauf zeigte, doch die Reposition ungestraft vollziehen liessen. Ist das Ereigniss thatsächlich eingetreten, so empfiehlt Weinlechner[2]) das von ihm in seinem oben angeführten Falle „durchgeführte Verfahren einzuschlagen, indem der Prolaps theilweise abgetragen und der Nabelring eventuell blutig erweitert würde. Sollte trotzdem Darminhalt sich spontan nicht entleeren, so müsste dessen Ausfluss durch Einlegen von elastischen Röhren begüngstigt werden". Ledderhose[3]) fürchtet eine peritoneale Infection beim Operiren am brandigen Darm selbst und findet es „zweckmässiger, zunächst an einer höher gelegenen Ileumschlinge eine Darmfistel von einer seitlichen Incision der Bauchwand aus anzulegen. Man hat dann Zeit abzuwarten, ob sich Gangrän und Prolaps von selbst zurückbilden, oder ob eine Abstossung der brandigen Darmtheile zu stande kommt, eventuell muss noch später nach Erweiterung des Nabelringes die Reposition vorgenommen werden".

Bei einem frischen Vorfalle, wo noch keine Gangrän eingetreten, will Weinlechner das äussere Darmrohr durch einen Schnitt eröffnet sehen, um dann ein Herniotom einzuführen und mit diesem den Nabelring ausgiebig zu erweitern. Vor Vollendung der dadurch ermöglichten Reposition wäre die in der Darmwand gesetzte Oeffnung durch die Naht zu schliessen.

Trotz des ungünstigen Ausgangs in dem von ihm mitgetheilten

---

[1]) l. c. p. 16.
[2]) l. c. p. 58.
[3]) l. c. p. 89.

Falle (s. oben) empfiehlt dennoch Barth[1]) „bei Darmprolaps aus einer Divertikelfistel des Nabels die Bauchhöhle durch einen 2 cm oberhalb des Nabels beginnenden, links den Nabel umkreisenden 2 cm unterhalb desselben endigenden Schnitt zu eröffnen, das Divertikel durch Zug an seinem Darmende zurückzuführen, dann den Nabel auch rechts zu umschneiden, denselben ganz zu exstirpiren, das Divertikel am Darm abzutragen, endlich die entstandene Darmwunde in der Längsrichtung zu nähen und nach Versenkung des Darmes die Bauchwunde zu schliessen" — ein Verfahren, das Ledderhose, weil bei den jungen Kindern zu eingreifend, lieber durch vorsichtige Repositionsversuche und — wenn diese erfolglos — durch das einfachere Weinlechner'sche Verfahren ersetzt sehen möchte.

Diesen Betrachtungen möchte ich als 15. bis jetzt veröffentlichten Fall von Darmprolaps bei Meckel'schem Divertikel und als ersten operativ geheilten meinen in Gemeinschaft mit College Piro beobachteten Fall, bei dem ich die Darmnaht p. p. vornahm, anschliessen.

Joseph K . . . ., geb. am 7. 8. 94 nach normaler Schwangerschaft und in, wenn auch schwierigem, so doch regelmässigem Geburtsverlaufe, zeigte zunächst keine Abnormität. Am 11. Tage Nabelschnurabfall, es zeigt sich eine cylindrische Geschwulst „von der Länge eines Fingernagelgliedes". Die Amme deutete es als „wildes Fleisch", da aber der Zapfen lebhaft Blut und „Eiter" (keinen Koth) absonderte, wurde Dr. Piro zu Rathe gezogen.

Vom Nabel ragt vor ein rother cylindrischer Wulst von ca. 1,5 Ctm. Länge. Er hat an der Spitze keine Oeffnung; seine Basis scheint unmittelbar in die umgebende Haut überzugehen. Im Uebrigen ist das Kind — abgesehen von einer Phimose — normal gebildet.

Da die Geschwulst als Granulom zu deuten zu sein schien, wurde geplant, sie abzutragen und event., wenn erhebliche Blutung käme, die Insertionsstelle am Nabel mit dem Thermokauter zu verschorfen.

Am 31. VII. 94 wurde in der Sprechstunde von Dr. Piro die Geschwulst mit dem Messer abgetragen, im selben Augenblicke prolabirte eine Dünndarmschlinge und die Eventration nahm bald grössere Dimensionen an. Als ich hinzukam, fand ich eine grosse Partie Darm durch die Oeffnung im Nabel prolabirt. An einer Stelle des Dünndarms fand sich, gegenüber dem Mesenterialansatze, ein rundes Loch von ca. 6 Mm. Durchmesser, das, wie die Sondenuntersuchung ergab, direkt in das Innere des Darmrohres führte. Es war dies die Stelle, von welcher der zum Nabel hinziehende Auswuchs ausge-

[1]) cit. nach Ledderhose.

gangen war. Die Ränder der Oeffnung im Darm waren der Sitz einer überaus lebhaften Blutung, die. nachdem ich die Darmnaht angelegt, stand. Alsdann reponirte ich die ganze prolabirte Darmpartie, was erst nach erheblicher Müheaufwendung und nach beträchtlicher Erweiterung der Bauchwunde nach links und oben gelang. Die Austrittspforte wurde alsdann vernäht. Peritoneum kam uns während der ganzen Operation nicht zu Gesicht.

Die im pathologischen Institut der Universität in Bonn vorgenommene Untersuchung des abgetrennten Tumors ergab: Auf dem Längsschnitte zeigt der zapfenförmige Körper eine äussere Mucosa- und eine innere Serosaschicht, dazwischen eine Muscularis. In der Mucosa finden sich Lieberkühn'sche Drüsen. „Es handelt sich um ein aus der Nabelöffnung ausgestülptes Darmstück, das sich wieder in sich selbst eingestülpt hat. Weiterhin lässt sich sagen, dass vermuthlich ein sogen. Meckel'sches Divertikel bestanden und dieses sich vorgestülpt hat", wofür m. A. die Erscheinung spricht, dass sich nach Abtragung der Ausstülpung ein rundes Loch in der zugehörigen Dünndarmschlinge fand und zwar gegenüber dem Mesenterialansatze, „also der Stelle, an welcher die congenitalen Darmdivertikel in der Regel zu sitzen pflegen".

Das Kind überstand den Eingriff und erholte sich von dem immerhin erheblichen Shok dank der minutiösesten Sorgfalt des nachbehandelnden Collegen Piro vorzüglich.

Wie ich mich durch persönliche Besichtigung am 25. X. überzeugte, ist das Kind sehr gut entwickelt und — abgesehen von einer unerheblichen Diastase der Mm. recti — ist nichts mehr zu constatiren, was an den vorausgegangenen Zustand erinnerte.

Ein gemeinsames Moment haben sämmtliche mitgetheilten Fälle, die unglücklich geendeten wie auch unser Fall, trotzdem er glücklich verlaufen ist: sie lehren, dass man einen jeden Nabelanhang so früh als möglich in Behandlung zu nehmen und alles daranzusetzen hat, um, wenn irgend möglich den Eintritt der gefürchteten Complication, des Darmprolapses, zu verhüten.

XXI.

Zur Aetiologie und Therapie der Eiterung.[1]

Von

Dr. Paul Reichel,

Privatdocent für Chirurgie in Würzburg.

1. Ueber Disposition zur Eiterung.

Ihre praktische Wichtigkeit erklärt zur Genüge das hohe Interesse, das die Chirurgen von jeher der Frage nach den Ursachen der Eiterung entgegengebracht haben, sowie das enorme Anwachsen der Literatur über diesen Gegenstand, namentlich in den letzten 15 Jahren. Nachdem einmal Ogston und Rosenbach den Staphylococcus pyogenes aureus und albus und den Streptococcus pyogenes als die gewöhnlichsten Erreger der Eiterung kennen gelehrt hatten, beschäftigten sich die ersten Arbeiten fast ausschliesslich damit, das stete Vorkommen von Mikroorganismen in Abscessen, Phlegmonen, eiternden Wunden nachzuweisen, und man glaubte fast die ganze Aetiologie der Eiterung erklärt zu haben mit der positiven Feststellung des von Lister geahnten Satzes: Keine Eiterung ohne Mikroorganismen. Hierbei lernte man freilich bald ausser den genannten Keimen in selteneren Fällen noch eine ganze Anzahl anderer Bakterien als typische Eitererreger kennen, so den Bacillus pyocyaneus, den Typhusbacillus, den Pneumococcus, den Gonococcus, das Bacterium coli commune u. a., musste also einsehen, dass es sich bei der Eiterung um keine specifische Wirkung nur eines ganz bestimmten Virus, sondern nur um eine Phase, einen bestimmten Intensitätsgrad des entzündlichen Processes handele. — Nach dem Auffinden der Ptomaine durch Brieger

[1] Auszugsweise am 3. November 1894 in der physikalisch-medicinischen Gesellschaft zu Würzburg vorgetragen.

lag es nahe, auch die Wirkung der Eiterkokken lediglich auf eine Bildung derartiger Ptomaine zurückzuführen, und eine Reihe von Arbeiten erbrachten den meiner Ansicht nach heut feststehenden Beweis, dass in der That die Eiterung durch den chemischen Reiz der Stoffwechsel- und der Zerfallsprodukte der Eitermikroben bedingt werde.

Damit tauchte nothwendigerweise von selbst die schon früher aufgeworfene, aber scheinbar definitiv im negativen Sinne beantwortete Frage von Neuem auf, ob nicht neben der bakteriellen auch eine bacterienfreie Eiterung existire? Ihre anscheinend so leicht experimentell zu erbringende Antwort erforderte eine Unsumme zeitraubender, mühevoller Arbeit und Scharfsinns. Sie beschäftigte die Forscher bis in die jüngste Zeit hinein, darf heut freilich als positiv entschieden betrachtet werden. Nach den schönen Untersuchungen von Grawitz[1][2], de Bary[1], Rosenbach[3], Kreibohm[3], Steinhaus[4] u. a. kann es nicht wohl mehr bezweifelt werden, dass chemisch rein, ohne Mitwirkung von Bacterien darstellbare Stoffe, ich nenne nur regulinisches Quecksilber, Terpentinöl, Cadaverin, Höllenstein, in genügender Menge dem Thierkörper einverleibt, eine bacterienfreie Eiterung erzeugen. — Ist auch die praktische Bedeutung dieser Thatsache gering, so ist ihr Werth für die Theorie der Eiterung nicht zu unterschätzen.

Der praktische Chirurg hat es freilich nur mit bakterieller Eiterung zu thun. Sein Bestreben war und ist demnach beständig darauf gerichtet, mit immer grösserer Sicherheit die Bakterien von den Wunden fernhalten zu lernen. Mit Stolz können wir sagen, dass es gelungen ist, in dieser Prophylaxe einen ziemlich hohen Grad der Vollkommenheit zu erreichen; wir müssen indess doch gestehen, dass es uns bisher unmöglich ist, im bacteriologischen Sinne steril zu operiren, d. h. wir müssen zugeben, dass während länger dauernder, namentlich complicirter Operationen trotz aller

---

[1]) P. Grawitz und W. de Bary, Ueber die Ursachen der subcutanen Entzündung und Eiterung. Virchow's Archiv. Bd. 108.

[2]) P. Grawitz, Beitrag zur Theorie der Eiterung. Virchow's Archiv. Bd. 116.

[3]) Kreibohm und Rosenbach, Experimentelle Beiträge zur Frage: Kann Eiterung ohne Mitbetheiligung von Mikroorganismen durch todte Stoffe entstehen? Verhandl. der Deutschen Ges. f. Chir. 1888.

[4]) Julius Steinhaus, Die Aetiologie der acuten Eiterungen. Leipzig. 1889.

Vorsicht regelmässig eine Anzahl Mikroorganismen, darunter auch pathogene Keime, den Zugang zur Wunde finden. Vieles spricht dafür, dass es nie glücken wird, das ideale Ziel wirklich steriler Operationen zu erreichen. — Wenn gleichwohl die Heilresultate so zufriedenstellende sind, Entzündung und Eiterung relativ selten den Wundverlauf stören, so beweist dies, dass der Organismus selbst über Kräfte verfügt, um einer gewissen Summe feindlicher Mikroben Herr zu werden. Die Aufsehen erregenden Forschungen von Nuttal, Buchner, Lubarsch, Nissen etc. haben uns in den bartericiden Eigenschaften des Blutes resp. Blutserums und gewisser Secrete einen Theil dieser Kräfte kennen gelehrt. So wenig wir also heut den Satz noch aufrecht erhalten können, „wo Eiterung, da Bacterien," ebensowenig dürfen wir länger behaupten „wo Eiterkokken, da Eiterung."

Die experimentelle Forschung zögerte nicht, die klinische Erfahrung zu bestätigen. Schon die lange vorausgegangenen klassischen Untersuchungen Wegner's über die Aetiologie der Peritonitis, welcher unbestimmte Bacteriengemische in grosser Masse völlig schadlos von dem Peritoneum vertragen werden sah, hatten diese Thatsache eigentlich bewiesen; man hatte sie zu wenig beachtet. Die dem gleichen Gegenstande gewidmeten Versuche von Grawitz[1]), Rinne[2]), meine eigenen[3]) und die Anderer, mit Reinculturen von Eiterstaphylokokken angestellt, ergaben nun, dass die Summe der durch rasche Resorption vom Peritoneum unschädlich gemachten Keime eine viel, viel grössere ist, als man dies je geahnt, zeigten aber auch, dass es nicht die Zahl, auch nicht die Virulenz der Keime allein sein konnte, die die Eiterung bedang. Dieselben Keime riefen sie das eine Mal hervor, das andere Mal nicht; schon eine geringe Zahl reichte in dem einen Experiment für einen positiven Erfolg hin, der in einem anderen Falle bei einer weit grösseren Menge Infectionsstoffes ausblieb. Es gehört also ausser der Existenz der Eiterkokken noch ein Anderes, ein gewisses Etwas hinzu,

---

[1]) P. Grawitz, Statistischer und experimentell-pathologischer Beitrag zur Kenntniss der Peritonitis. Charité-Annalen. XI. Jahrg.

[2]) F. Rinne, Ueber den Eiterungsprocess und seine Metastasen. Langenbeck's Archiv für klin. Chir. Bd. 39.

[3]) P. Reichel, Beiträge zur Aetiologie und chirurgischen Therapie der septischen Peritonitis. Deutsche Zeitschr. f. Chir. Bd. 30.

um sie ihre verderbliche Wirkung entfalten zu lassen; wir nennen es „Disposition."

Wenn es nun, wie es den Anschein hat, technisch unmöglich ist, wirklich steril zu operiren und dadurch einen aseptischen Verlauf in jedem Falle zu erzwingen, so dürfen wir vielleicht hoffen, durch entsprechende Beeinflussung dieser „Disposition" die Resultate unserer Therapie noch zu bessern. — Es handelt sich also darum, zunächst einmal zu erforschen, worin diese Disposition gelegen ist? — In der Absicht, zur Lösung dieser schwierigen Frage einen Beitrag zu liefern, stellte ich im Laufe des letzten Jahres in Gemeinschaft mit Herrn cand med. Franz eine Anzahl Thierversuche an, über deren Ergebnisse die folgenden Blätter berichten sollen.

Der Begriff der Disposition ist ja recht alt. Der Laie gebraucht dafür vielfach den Ausdruck der „guten oder schlechten Heilhaut" und will damit die Thatsache bezeichnen, dass einfache Wunden bei gewissen Individuen meist rasch und ohne jede Störung, bei anderen meistens durch Eiterung heilen. Die Erklärung, welche man nach Entdeckung der Eiterkokken dieser Beobachtung zu geben versuchte, dass eben in einem Falle eine Infection der Wunde ausblieb, im anderen eintrat, trägt den Thatsachen sicher nur zum Theil Rechnung, indem die Gelegenheit zum Eindringen der ubiquären Eitererreger doch fast immer vorhanden ist. Wir nehmen heute eine grössere oder geringere specifische Widerstandsfähigkeit gegen das Virus der Bacterien an, ein Ausdruck, der wissenschaftlicher klingt, ohne im Grunde doch viel mehr zu besagen, als der der guten oder schlechten Heilhaut. Nur auf das Wort „specifisch" möchte ich Werth legen, da eben die Resistenz gegen verschiedene Mikroorganismen bei dem gleichen Individuum eine sehr verschiedene sein kann. Worin nun aber diese specifische Widerstandsfähigkeit begründet ist, darüber wissen wir noch so gut, wie nichts.

Nur wenig besser unterrichtet sind wir über das Wesen der neben dieser allgemeinen Prädisposition ziemlich allgemein zugestandenen localen Disposition. Gewisse klinische Beobachtungen lassen sich ohne Zuhilfenahme einer solchen kaum erklären, so z. B. der Umstand, dass bei pyämischer Erkrankung bestimmte Gewebe oder Organe, z. B. die Gelenke, Prädilectionsstellen für Metastasen abgeben, die seltenen Beobachtungen von Vereiterung subcutaner Fracturen, subcutaner Hämatome, das Auftreten eitriger

Osteomyelitis an vorher contundirten Knochen etc. — Die Mehrzahl der Autoren fasste jede Gewebsläsion, welche eine Anzahl Zellen zertrümmerte oder doch wenigstens in ihrer Lebensenergie beeinträchtigte, als einen solchen Locus minoris resistentiae auf und suchte sich das Zustandekommen der in den letzten Beispielen erwähnten subcutanen Eiterungen in der Weise zurechtzulegen, dass auf irgend welchem Wege in die Blutbahn eingedrungene Eitererreger an der durch das vorausgegangene Trauma in seiner Vitalität geschädigten Stelle einen guten Angriffspunkt fänden, um sich hier einzunisten und weiter zu entwickeln, während sie dem normalen Gewebe gegenüber machtlos wären. — Zahlreiche Versuche von Rosenbach, Passet, Krause, Becker etc., die nach Injection von Reinculturen von Staphylococcus pyogenes aureus in eine Vene bei Kaninchen und Hunden Vereiterung subcutan angelegter Fracturen entstehen sahen, schienen für die Richtigkeit dieser Anschauung zu sprechen. — Auch Grawitz legt der mechanischen Gewebsläsion eine grosse Bedeutung bei. Nach seiner Ansicht kommt es bei Einspritzung grosser Mengen von Eiterkokken in der Bauchhöhle, falls an die Resorptionsfähigkeit des Peritoneums nicht zu grosse Anforderungen gestellt werden, nur dann zu eitriger Peritonitis, wenn eine, auch noch so kleine Gewebswunde, z. B. der Stichcanal, den Kokken die Möglichkeit sich anzusiedeln gewährt.

Es ist ein grosses Verdienst Rinne's[1]) gezeigt zu haben, dass die Verhältnisse in Wirklichkeit doch lange nicht so einfach liegen, als dies nach der allgemeinen Annahme der Fall zu sein schien. — Rinne hat sich bisher bei Weitem am eingehendsten in einer sehr umfangreichen Experimentaluntersuchung mit der Frage der Disposition beschäftigt und durch mannigfaltigste Aenderung der Versuchsanordnung einen Einblick in das Dunkel derselben zu gewinnen gesucht. Ich will versuchen, wenigstens die Hauptresultate seiner durch zahlreiche werthvolle Beobachtungen ausgezeichneten Arbeit in gedrängter Kürze wiederzugeben.

Die subcutane Injection wässeriger Aufschwemmungen von Eiterstaphylo- oder Streptokokken führt bei Kaninchen, Hunden und Ratten ebensowenig, wie die der sterilisirten Ptomaine von Staphylococcus pyogenes aureus zur Eiterung. Injection von Pto-

[1]) l. c.

mainen plus Kokken blieb manchmal auch ohne Resultat, erzeugte meist nur eine geringe entzündliche Infiltration, die sich spontan zurückbildete, führte nur bei Anwendung grösserer Mengen zur Abscessbildung.

Subcutan angelegte Weichtheilwunden gaben ebensowenig, wie subcutan kurz oder lang vorher eingebrachte Fremdkörper eine Prädilection für eine Eiterung ab, weder wenn man die Bacterien in die Blutbahn oder die Peritonealhöhle einspritzte, noch selbst, wenn man wässerige Aufschwemmungen von ihnen direct in das lädirte Gewebe hinein injicirte. Auch chemisch erzeugte subcutane Gewebsläsionen bildeten keinen Locus minoris resistentiae.

Subcutane Fracturen wurden bei Hunden durch wiederholtes Einbringen grosser Mengen in Reincultur gezüchteter Eiterkokken in die Bauchhöhle in ihrem Heilungsverlauf absolut nicht beeinflusst; nur bei Kaninchen gelang es in seltenen Fällen durch directes Einspritzen von Kokken in die Blutbahn, eine Eiterung an der Bruchstelle zu erzeugen; sicher wurde dies Resultat nur erreicht durch Injection frischen osteomyelitischen Eiters in eine Vena jugularis. Den Grund für das positive Resultat in den letzteren Fällen und den Versuchen anderer Autoren sieht Rinne in der gleichzeitigen schweren pyämischen Allgemeininfection.

Thromben, durch Ligatur von Gefässen oder durch Einbringen von Fremdkörpern, Wollfäden, kleinen Kautschukstückchen, Schrotkugeln in die Gefässe erzeugt, liessen sich durch intravenöse Staphylokokkeninjectionen gleichfalls nicht zur Vereiterung bringen.

Eine schwere Störung des Allgemeinbefindens, durch vielfache intraperitoneale Injectionen von sterilisirter Jauche hervorgerufen, liess bei nachfolgendem Einspritzen von Eiterkokken in die Blutbahn in subcutanen Contusionen, Distorsionen, Fracturen, in Gelenken eingeheilten Fremdkörpern, in Thromben auch keine Disposition zur Eiterung erkennen, hingegen eine Disposition der Hautwunden für Infection von aussen. Diese begannen sich zu entzünden, zu eitern, aufzuplatzen zu einer Zeit, zu der man sonst solche Processe nicht mehr eintreten sieht. In dem Eiter derartiger Wunden fand man aber dann nicht den in die Blutbahn injicirten Traubenkokkus, sondern ganz andere Mikroorganismen.

Diese hochinteressanten Ergebnisse weichen von denen früherer Forscher nicht unwesentlich ab. Vor allem fällt auf, dass Rinne's

Versuche weit seltener positive Resultate ergaben, als die jener. Der Grund dieser Differenz ist zunächst nicht klar erkennbar. Von vornherein liegt ja die Vermuthung nahe, ihn in einer geringeren Virulenz der von Rinne benutzten Culturen zu suchen. Wie er aber selbst hervorhebt, hat er stets frische Culturen verwendet und zwar solche, die von dem verschiedensten Ausgangsmaterial, von Furunkeln, Phlegmonen, heissen Abscessen, Osteomyelitiseiter auf den gewöhnlich üblichen Nährböden gezüchtet waren. Geringe Differenzen der letzteren, im Alter, im Alkalescenzgehalt, in der Temperatur etc. beeinflussen freilich die Virulenz der Culturen in hohem Maasse, aber darüber wissen wir noch zu wenig; jedenfalls ist sicher anzunehmen, dass Rinne in der Herstellung der Nährböden nicht von den herkömmlichen Regeln abgewichen ist, sonst würde er dies erwähnt haben; auch wäre es auffällig, dass die zu sehr verschiedenen Zeiten angestellten Versuche, bei denen also die Züchtung der Bacterien auf verschiedenem, wenn auch stets nach den gleichen allgemeinen Regeln hergestellten Agar und Gelatine vorgenommen wurde, so einheitliche Resultate ergeben hätte. Die wenigen positiven Ergebnisse beweisen übrigens die Virulenz der in anderen Versuchen mit negativem Erfolge benutzten Culturen. — Wir müssen also diese Differenz vorläufig auf sich beruhen lassen und die Resultate Rinne's so lange als richtig betrachten, bis sie etwa durch exacte Controllversuche entweder Bestätigung oder sichere Widerlegung finden.

Als wichtigstes Ergebniss seiner Forschung möchte ich hervorheben, dass es ihm nur unter Mitwirkung von Ptomainen gelang, Eiterung hervorzurufen, entweder derart, dass er sie gleichzeitig mit den Kokken injicirte, oder dass letztere irgendwo, z. B. in miteingebrachten Wollfäden, einen Schlupfwinkel fanden, der ihre zu rasche Resorption hinderte, so dass sie in loco Ptomaine zu entwickeln vermochten.

Hält man dies fest und beachtet gleichzeitig, dass selbst dann noch relativ grosse Mengen Bacterien erforderlich waren, um beim Hund, Kaninchen oder der Ratte Eiterung zu erzeugen, so erscheint der meist negative Ausfall der Versuche, metastatische Eiterung hervorzubringen, weit weniger wunderbar. Selbst wenn einige Cubikcentimeter einer wässrigen Aufschwemmung einer Reincultur in die Gefässe gespritzt werden, so gelangen doch an jeden ein-

zelnen Punkt der Blutbahn weit weniger Keime, als schon erforderlich sind, um an der Injectionsstelle Eiterung zu bewirken. Dazu kommt, dass ihre Virulenz inzwischen wohl auch schon durch die bactericiden Eigenschaften des Blutes eine geringe Einbusse erfahren hat. Wir haben es eben bei den Eiterkokken nicht mit Bacterien von so hoher Widerstandsfähigkeit zu thun, wie z. B. bei Milzbrandbacillen. Von vielleicht noch grösserer Bedeutung ist letzterer Punkt, wenn die Kokken in die Peritonealhöhle injicirt wurden, also erst durch Resorption in das Blut gelangten. Es ist das zunächst freilich nur eine Hypothese, für die aber neben theoretischen Erwägungen der Umstand sprechen würde, dass die einzigen Experimente, in denen es Rinne gelang, subcutane Fracturen zur Vereiterung zu bringen, solche waren, in denen die Kokken direct in das Blut, nie solche, in denen sie in die Bauchhöhle gespritzt wurden. — Ich verkenne dabei durchaus nicht, dass, wenn wir dieser Verdünnung der inficirenden Massen und der etwaigen Schwächung ihrer Virulenz durch das Blut eine Bedeutung beimessen wollen, damit die Schwierigkeit in der Erklärung des Zustandekommens der sogenannten spontanen Eiterungen noch in hohem Maasse wächst; denn wohl nie gelangen in den menschlichen Körper plötzlich so grosse Mengen Eiterkokken, als eben im Thierversuche. Aber vielleicht spielen grade die angedeuteten Momente dabei eine Rolle, dass diese spontanen Eiterungen so ausserordentlich selten sind. Weshalb ihr Einfluss in diesen seltenen Fällen versagt, sollen eben die Forschungen über die Disposition aufzuklären sich bemühen.

Noch weniger kann es heut auffallen, dass die Versuche Rinne's, durch häufig wiederholte Injectionen erst kleiner, dann immer grösserer Mengen von Eiterkokken in die Peritonealhöhle die Blutbahn mit Kokken direkt zu überschwemmen, die Widerstandsfähigkeit des Gesammtorganismus zu schwächen und dadurch eine Disposition für sekundäre Eiterungen zu schaffen, negativ ausfielen. Wir wissen heut, dass sich auf diesem Wege gradezu eine künstliche Immunität gegen das Virus dieser Bacterien erzielen lässt, und zwar — wie ich in einer eigens zu diesem Zwecke unternommenen Experimentalarbeit zeigen konnte[1]) — nicht nur

[1]) P. Reichel, Ueber Immunität gegen das Virus von Eiterkokken. Langenbeck's Archiv f. klin. Chirurgie. Bd. XLII.

eine locale des Peritoneum, sondern eine allgemeine Festigung des ganzen Organismus. Subcutane Injection hochvirulenter Culturen wurden von immunisirten Thieren schadlos vertragen, während sie bei nicht immunisirten progrediente, zum Tode führende Phlegmonen erregten.

Eröffnen die eben berührten Verhältnisse auch noch kein volles Verständnis, so geben sie doch wenigstens gewisse Anhaltspunkte zur Erklärung der auffallend seltenen positiven Erfolge der Rinne'schen Experimente.

Auf Grund des Nachweises, dass die Eiterung keine specifische Reaction des Gewebes auf einen specifischen Reiz ist, hebt Rinne hervor[1]), dass man zum Verständniss der metastatischen Eiterung weniger Werth auf die Intensität des localen Reizes, als auf die Widerstandskraft der Gewebszellen den fraglichen Noxen gegenüber legen müsse. Ich pflichte ihm hierin vollständig bei, möchte nur das Wort „metastatische" fortlassen und den Satz auf alle Eiterungsprocesse ausdehnen.

Weniger im Einklang befinde ich mich mit ihm, wenn er fortfährt: „Eine solche Schwächung der Widerstandskraft darf man sich nun nicht als eine locale vorstellen, sie tritt uns vielmehr in der chirurgischen Praxis immer als eine durch Schwächung der Gesammtconstitution bedingte Störung des Zellenlebens entgegen". — So sehr ich seine Ansicht theile, und durch seine schönen klinischen und experimentellen Beobachtungen für gut gestützt halte, dass eine Schwächung der Gesammtconstitution ein wesentliches prädisponirendes Moment für das Zustandekommen einer Eiterung bildet, so scheint es mir doch nicht richtig, eine locale Disposition ganz in Abrede zu stellen. Die Erklärung vieler klinischen Beobachtungen ist ohne Annahme einer solchen schlechterdings nicht möglich.

Bezieht man Rinne's Behauptung nur auf metastatische Eiterungen, so ist sie freilich schwer zu widerlegen, weil immer der Einwand übrig bleibt, dass eben durch die primäre Heerderkrankung, von der aus es zur Metastasirung gekommen ist, die Allgemeinconstitution schon vorher schwer geschädigt sei. Aber es sind doch auch die Vereiterungen subcutaner Fracturen, eine traumatisch,

[1]) l. c. p. 43.

doch ohne Hautwunde entstandene eitrige Osteomyelitis etc. secundäre, also im Grunde genommen metastatische Eiterungen, wenn wir auch ihren primären Ausgangspunkt vielfach nicht mehr in der Lage sind nachzuweisen, und doch handelt es sich bei diesen Affectionen gewöhnlich um Personen, bei denen von einer prädisponirenden allgemeinen Gewebsschwäche nicht wohl die Rede sein kann. Noch mehr drängt uns die tägliche Beobachtung der praktischen Chirurgie über Wundeiterung zu der Annahme einer rein örtlichen Widerstandsunfähigkeit des Gewebes hin.

Immerhin schien mir eine nochmalige experimentelle Prüfung der Frage geboten; erlaubt doch das Experiment fast immer einen klareren Einblick in die das Resultat beeinflussenden resp. bedingenden Faktoren, als die scheinbar einfachste klinische Beobachtung.

Ich glaubte die Frage einer localen Disposition bei meinen Untersuchungen um so weniger ausser Acht lassen zu müssen, als zu hoffen stand, dass ihre Kenntniss auch in das Dunkel der eigentlichen Ursachen der allgemeinen Prädisposition ein Licht werfen würde. Von vornherein ist es doch mindestens wahrscheinlich, dass, so mannigfach auch die einzelnen Momente sind, die der Action der Eitererreger Vorschub leisten, die Art und Weise ihrer Wirkung doch allen gemeinsam ist, dass es im Princip auch keinen Unterschied zwischen localer und allgemeiner Disposition geben kann, da auch bei Mitwirken letzterer der Eiterungsprocess zunächst doch ein rein localer ist.

Der Gang der Untersuchung war gewissermassen vorgeschrieben. Es handelte sich zunächst einmal darum, durch mannigfaltige Variation der Versuchsbedingungen eine möglichst grosse Anzahl theils localer, theils allgemein den Organismus beeinflussender Momente aufzufinden, die — die Gegenwart von Eitererregern vorausgesetzt — das Zustandekommen ei er Eiterung begünstigen oder erschweren, sodann um den Versuch, aus diesen Einzelbeobachtungen ein allgemeines Gesetz abzuleiten.

Die Lösung des ersten Theiles dieser Aufgabe scheint äusserst einfach. Dass sie dies doch nicht so ganz ist, lehren schon die zahlreichen Misserfolge Rinne's. Dieser Forscher ging doch ursprünglich auch von der Annahme einer localen Disposition bei seinen Untersuchungen aus und wurde erst dazu geführt, sie in Abrede zu stellen, als es nicht gelang, nach rein örtlicher, me-

chanischer oder chemischer Schädigung des Gewebes eine Eiterung durch Impfung virulenter Kokken zu erregen.

Eine wesentliche Schwierigkeit derartiger Untersuchungen liegt einmal in der verschiedenen Virulenz der Culturen, sodann in der verschiedenen Prädisposition der Versuchsthiere selbst, so dass es eben bei genau der gleichen Versuchsanordnung das eine Mal zu einer progredienten, das Thier tödtenden Phlegmone kommt, das andere Mal kaum zu einer geringen localen Eiterung. — Zum Theil lässt sich der letztere Uebelstand dadurch ausschalten, dass man — wenn dies möglich — den Controllversuch am gleichen Thiere, nur an der entgegengesetzten Körperhälfte ausführt. Im Uebrigen ist man darauf angewiesen, sich durch eine möglichst grosse Zahl von Versuchen gegen Fehlschlüsse zu schützen. Selbstverständlich ist, dass jeder einzelne Versuch seinen Controllversuch haben muss, der sich nur dadurch von ersterem unterscheiden darf, dass eben das auf seine Wirkung zu prüfende Moment in Wegfall kommt.

Die Rinne'schen Versuche zeigen zur Genüge, wie schwer es ist, subcutane Wunden zur Eiterung zu bringen, und dass es kaum möglich ist, dies durch Injection wässeriger Aufschwemmungen von Eiterkokken allein zu erreichen. Aus diesem Grunde zog ich es vor, einmal stets mit den Kokken — und zwar bediente ich mich ausnahmslos des wohl charakterisirten, leicht kenntlichen Staphylococcus pyogenes aureus, den ich aus dem verschiedensten Ausgangsmaterial züchtete — gleichzeitig ihre Ptomaine einwirken zu lassen, indem ich spontan, unter dem Einfluss der Kokken verflüssigte Gelatinecultur zur Infection benutzte, andererseits wählte ich zur Infection meist offen gesetzte Wunden, die ich nach der Impfung durch Naht und Jodoformcollodium schloss. — Wenn Kokken plus Ptomainen stets zur gleichen Eiterung führen würden oder offen gesetzte und inficirte Wunden stets eitern müssten, so wäre diese Versuchsanordnung natürlich nicht verwendbar. Da aber der Versuch zeigte, dass auch dann noch die Mitwirkung von Nebenumständen nöthig ist, um eine Eiterung zu erzielen, namentlich um progrediente Processe hervorzurufen, so kann man die je nach diesen begleitenden Momenten sehr verschiedenen Resultate sehr wohl zu Schlussfolgerungen auf die Disposition benutzen.

Die Intensität und Ausdehnung der durch die Impfung veranlassten entzündlichen Veränderungen wechselt in ausserordentlich

weiten Grenzen. Bei sehr schwerer Infection kommt es überhaupt nicht zur Eiterung. Die Thiere gehen innerhalb 24—48 Stunden an der septischen Allgemeinerkrankung zu Grunde. An der Impfstelle und ihrer Umgebung tritt eine starke, weiche Anschwellung auf, die sich rasch aufwärts von der Impfstelle am Oberschenkel auf das Abdomen ausbreitet, die Medianlinie überschreitet und bis zum Thorax hinaufragen kann. Eine Incision zeigt die Gewebsmaschen der Subcutis mit trüber, meist etwas blutig verfärbter, seröser Flüssigkeit erfüllt, die sich in reichlicher Menge aus dem Einschnitt entleert, wonach das Gewebe rasch zusammenfällt. Es handelt sich also um eine Art acut purulenten Oedems.

Bei minder schwerer Erkrankung bildet sich um die inficirte Stelle, während die Hautwunde glatt verheilen kann, eine druckempfindliche, sich heiss anfühlende, derb teigige Anschwellung, die sich namentlich und zuerst in der schlaffen Hautfalte zwischen dem an den Leib gezogenen Oberschenkel und dem Abdomen deutlich ausprägt (— immer die Impfung an der Vorderseite des Oberschenkels vorausgesetzt —); sie ist schon nach 24 Stunden in ihren Anfängen zu erkennen, erreicht indess meist erst in 2 bis 4 Tagen beträchtlichere Grösse und wird bedingt durch eine diffuse, eitrige, oft vom Knie bis zum Nabel reichende Infiltration der Subcutis mit mehr oder minder grosser Ansammlung flüssigen oder mehr käsigen Eiters, besonders in der Leistenbeuge. Die Thiere sterben innerhalb ca. 6—14 Tage oder, falls es vorher zum spontanen Aufbruch kam, auch erst innerhalb einiger Wochen. Zuweilen wird ein mehr oder weniger grosser Abschnitt der bedeckenden Haut nekrotisch. Man erkennt dies in der Regel schon nach 24—36 Stunden an einer scharf umgrenzten, blaurothen, dann schwarzen Verfärbung, die innerhalb des nächsten Tages sich wohl noch etwas ausdehnen kann, meist aber die schon nach dem ersten Tage deutlichen Grenzen nicht mehr weit überragt. Die schwarze, lederartig eingetrocknete Haut stösst sich nach einigen Tagen ab; eine mit flüssigem oder käsigem Eiter gefüllte Höhle liegt blos.

Bei noch milderem Verlauf der Infection kann es zu einer vollständigen Abkapselung des Eiters kommen in Form einer gegenüber der Nachbarschaft verschieblichen, mit Eiter gefüllten, kugelförmigen, bohnen- bis haselnussgrossen Cyste. In den allerleichtesten Fällen entsteht nur vorübergehend eine geringe teigige

Anschwellung, die bald wieder ganz verschwindet. Incidirt man nach einiger Zeit, so findet man — bei Kaninchen — nur ein ganz geringes, schleierartiges, fibrinöseitriges Exsudat oder vielleicht gar nur noch eine narbige, grauweisse Verdickung des Bindegewebes.

Die mikroskopische Untersuchung lässt, worauf schon mehrere Beobachter aufmerksam gemacht haben, die die Eiterung erregenden Kokken in grösster Zahl in den den Eiterherd rings umgebenden, ödematös durchtränkten Gewebsschichten, in geringerer im Eiterherd selbst auffinden. Grawitz[1]) sucht dies dadurch zu erklären, dass die Eiterkokken in der nur mässig Eiweiss haltenden Oedemflüssigkeit ihre günstigsten Nährbedingungen finden, „während sie in dem an Eiweiss überreichen Eiter selbst mit oder ohne active Thätigkeit der Phagocyten zu Grunde gehen." „Bleibt diese energische Zellwucherung", so fährt Grawitz fort, „aus, tritt um die Kokkenansiedelung nur Oedem ein, so ist die Bedingung für das Fortschreiten des Processes gegeben".

Verstehe ich diesen Satz recht, so sucht Grawitz die Ursache des bösartigen Verlaufes, die rasche Progredienz der septischen Infiltration darin, dass es aus irgend einem, noch unbekannten Grunde eben nur zur Oedembildung, nicht zur Eiterung kommt. Diese Auffassung kann ich nicht theilen. Ich gestehe zwar gern zu, dass Oedem für die Kokken ein günstigerer Nährboden ist, als Eiter und dass sie in letzterem schliesslich absterben können, fasse aber die ödematöse Durchtränkung der Gewebe nur als ein Vorstadium der eitrigen Infiltration auf. Zur wirklichen Eiterung, zur Bildung eines Abscesses braucht es Zeit. Bleiben die Thiere genügend lange am Leben, so sehen wir an den Stellen des vorhergegangenen entzündlichen Oedems die Eiterung folgen; war aber die Infection eine sehr schwere, sei es nun, dass die Virulenz der Kokken eine besonders grosse war, sei es, dass sie besonders günstige Nährbedingungen antrafen, so dass sie sich schnell massenhaft entwickeln konnten, so kommt es wohl zu einer rasch und weit um sich greifenden, besonders starken ödematösen Infiltration der Gewebe, aber nicht zur Eiterung, weil eben der Tod an septischer Allgemeinerkrankung zu früh erfolgt. Ich fasse also nicht das Oedem als Ursache der Malignität des Processes, sondern um-

[1]) Grawitz, Beitrag zur Theorie der Eiterung. S. 150.

gekehrt die zu schwere Infection als Ursache des Oedems auf. — Für die Richtigkeit dieser Anschauung scheinen mir auch die Beobachtungen Buchner's[1]) zu sprechen, dass die Eiterung weniger durch den Stoffwechsel als die Zerfallsproducte der Bakterien hervorgerufen wird, dass also der Eiterung noch im Körper ein Zerfall der Bakterien vorausgehen müsse. Wir würden also bei dieser Auffassung den Eintritt der Eiterung als ein Zeichen anzusehen haben, dass eine relativ grosse Zahl Eiterkokken im Kampfe mit dem Organismus ertödtet worden sei, während dort, wo die Bakterien den Sieg davon trugen, die Eiterung ausblieb.

Diese Bemerkungen glaubte ich zum besseren Verständniss der folgenden Experimente vorausschicken zu sollen.

Ich experimentirte fast ausschliesslich an Kaninchen, ausserdem an einigen Hunden. Es braucht kaum erwähnt zu werden, dass alle aseptischen Cautelen nach Möglichkeit beachtet wurden. Die Haut wurde rasirt, gereinigt, mit Sublimat desinficirt, mit Aether getrocknet, das Operationsterrain weithin durch sterile Gaze geschützt, alle Instrumente, Naht-, Ligaturmaterial, Tupfer durch Kochen sterilisirt. — Ich verzichte darauf, die Experimente im Einzelnen näher zu schildern. Wer sich dafür interessirt, findet die wichtigsten Angaben in der beigegebenen tabellarischen Uebersicht. Es genügt, die wichtigsten Punkte aus den Versuchsresultaten hervorzuheben.

Die erste Frage, die ich mir vorlegte, war die, ob resp. inwieweit schon die Oertlichkeit einer Wunde, d. h. die histologisch verschiedene Structur der lädirten Gewebe einen verschiedenen Verlauf einer inficirten Wunde bedingt; sodann suchte ich festzustellen, wie verschiedenartige Wunden auf die gleiche Infection reagiren, ob Quetschung der Gewebe, Fremdkörper, Cauterisation, chemische Aetzung einen locus minoris resistentiae für die Action der Eiterkokken bilden. Die klinische Erfahrung liess ja auf alle diese Fragen eine bejahende Antwort erwarten, die Rinne'schen Experimente hatten ein negatives Resultat ergeben.

Inficirt man bei einem Kaninchen eine an der Vorderseite eines Oberschenkels durch Incision der Haut, Auseinanderziehen ihrer Wundränder und vorsichtige Durchtrennung der lockeren Binde-

[1]) H. Buchner, Ueber pyogene Stoffe in der Bacterienzelle. Berliner klin. Wochenschr. 1890. No. 36.

gewebsfasern der Subcutis gebildete Hauttasche mit einigen Tropfen einer verflüssigten Gelatinereincultur des goldnen Traubencoccus, also mit Kokken plus ihren Ptomainen, so werden dieselben gar nicht selten ohne jede Spur entzündlicher Veränderungen resorbirt, die Wunde heilt oberflächlich, wie in der Tiefe per primam intentionem. Inficirt man hingegen eine mit scharfem Messer angelegte, glatte, längsverlaufende Muskelwunde, z. B. im Quadriceps femoris der anderen Seite des gleichen Thieres, mit genau der gleichen Menge derselben Cultur, so ist die reactionslose Heilung ein sehr seltenes Ereigniss; die Regel ist die Bildung eines Abscesses. — Macht man das gleiche Experiment mit etwas reichlicheren Mengen oder stärker virulenten Culturen, so kommt es auf beiden Seiten zur Eiterung, bald einer localen, bald einer progredienten Phlegmone; aber stets ist der phlegmonöse Process auf Seiten der inficirten Muskelwunde grösser, als auf Seiten der Läsion der Subcutis. — Die gleichen Unterschiede zeigen sich, wenn man einen inficirten Fremdkörper, ein sterilisirtes, mit 1—2 Tropfen Staphylokokkencultur getränktes kleines Gazestückchen in eine Haut- resp. Hautmuskeltasche einbringt. Nur lässt sich auf diesem Wege überhaupt sicherer eine Eiterung erzeugen und nimmt dieselbe leichter einen progredienten Charakter an.

Wodurch kann dieser Unterschied zwischen Wunden der Musculatur und der Subcutis bedingt sein? Ich will mich nicht gleich hier allzuweit in Hypothesen einlassen, die leicht aufgestellt, aber minder leicht bewiesen sind, und vorläufig nur einige Punkte hervorheben, die vielleicht bei Beantwortung der Frage in Betracht kommen können.

Die klinische Erfahrung kennt längst die drohende Gefahr der Eiterung einer Muskelwunde und sucht ihre Ursachen in der ungleichen Retraction der einzelnen Muskelbäuche, der dadurch erzeugten unregelmässig buchtigen Form solcher Wunden und der leichteren Möglichkeit einer Sekretretention in solchen Taschen. Dies kann hier bei unserem Experiment kaum in Betracht kommen, da die künstlich gesetzte Wunde fast stets nur einen Muskelbauch und zwar längs spaltete, eine Tasche ja aber auch grade in der Subcutis gebildet wurde. — Und doch spielt die längere Retention, zwar nicht der Wundsecrete, sondern der Culturflüssigkeit vielleicht eine Rolle. In der überaus lockeren Subcutis des Oberschenkels

eines Kaninchens ist eine so rasche Vertheilung der Infectionsflüssigkeit nach allen Seiten möglich, dass ihre Resorption fast momentan erfolgt. Allerdings sah ich auch 1—2 Tropfen verflüssigter Gelatine, auf eine glatte Muskelwunde geträufelt, binnen ca. einer halben Minute verschwinden; immerhin erlaubt die dichtere, straffere Anordnung der Muskelfasern sicher nicht eine so schnelle, gleichmässige Vertheilung wie die Subcutis, so dass eben einzelne Fasern von einer relativ grossen Menge von Ptomainen getroffen und dadurch in höherem Maasse geschädigt werden, als die von den, wegen der rascheren Vertheilung, verdünnteren Ptomainlösungen umspülten Bindegewebsfasern. Welche hohe Bedeutung der schnellen Resorption für die Unschädlichmachung der Eiterkokken und ihrer Stoffwechsel- resp. Zerfallsproducte zukommt, haben ja die früher erwähnten Experimente über die Aetiologie der eitrigen Peritonitis schon längst erwiesen. Auch klinische Beobachtungen sprechen für die Annahme, dass die infolge einer lockereren oder dichteren Structur des Gewebes verschiedene Resorptionsmöglichkeit die Entstehung einer Eiterung hemmt resp. sie begünstigt; ich erinnere nur an die grosse Seltenheit phlegmonöser Processe im Bereich der, ein langfaseriges, lockeres Bindegewebe besitzenden Dorsalseite der Finger, gegenüber der Häufigkeit derselben auf der Volarseite mit ihrer kurzfaserigen, straffen Anordnung der Gewebsfasern.

Da die Bacterien, wie wir heut anzunehmen allen Grund haben, die Eiterung durch Bildung chemischer Reize auslösen, so könnte man auch daran denken, dass vielleicht der Chemismus der Muskelfaser leichter, als der des Unterhautbindegewebes durch die Ptomaine und Proteine geschädigt werde. Diese Annahme würde indess in der anatomischen Ausbreitung der Eiterung keine Stütze finden. Es greift die Eiterung von der inficirten Muskelwunde aus nicht in der Muskelsubstanz weiter, sondern breitet sich wesentlich in dem mit der Muskelwunde communicirenden Unterhautbindegewebe aus. Die Wandung der Muskeltasche zeigt nur eine oberflächliche, fibrinös-eitrige Infiltration; schon in einer Tiefe von 1 bis 2 Mtm. trifft man wieder auf normales Gewebe, sofern die Eiterung nicht zu lange bestand, der Muskel nicht zu lange von Eiter umspült wurde; in ihm selbst dringt die Eiterung nicht

in querer, sondern in Längsrichtung vorwärts, entsprechend den interfibrillären Spalten.

Wichtiger als die chemisch andere Beschaffenheit, scheint mir der Umstand, dass ein selbst noch so scharf angelegter Muskelschnitt wegen der dichteren Anordnung der Fasern mehr Gewebe verletzen und damit in seiner Lebensfähigkeit beeinträchtigen muss, als eine, wesentlich in präformirte Spalten eindringende Incision der Subcutis. —

Dass die Gegenwart von Fremdkörpern das Zustandekommen einer Eiterung erleichtert, habe ich bereits erwähnt. Während sterile Gazestückchen in Haut- oder Hautmuskeltaschen völlig reactionslos einheilen, genügt ein Zusatz von sehr wenigen Tropfen Staphylokokkencultur — einer weit geringeren Menge, als für sich allein nöthig wäre, eine Eiterung zu erzeugen —, um meist mit Sicherheit einen Abscess resp. eine progrediente Phlegmone hervorzurufen. Die nächstliegendste und wohl auch zutreffendste Erklärung hierfür bietet sich ungesucht in den durch den Fremdkörper veränderten Resorptionsverhältnissen. Die Kokken werden in den Fasern des Fremdkörpers länger, als freie Flüssigkeit zurückgehalten, haben also Zeit auf die Zellen des Gewebes zu wirken.

Freilich giebt es Ausnahmen. Schon Fränkel[1]) zeigte in einer besonderen Versuchsreihe die Möglichkeit des Einheilens inficirter Fremdkörper im Gewebe. Grawitz und Rinne sahen einen mit Eiterkokken imprägnirten Schwamm, in die Peritonealhöhle eines Hundes gebracht, hier rasch abgekapselt werden, es entstand keine diffuse Peritonitis. — Auch in einigen meiner Fälle kam es zur Abkapselung im Unterhautbindegewebe. Sie erfolgte derart, dass sich um das inficirte Gazestückchen eine geringere oder grössere Eiteransammlung bildete nnd diese durch eine dünne, von feinen Gefässen durchzogene Bindegewebsmembran von der Umgebung vollständig abgeschlossen wurde, so dass sie eine circumscripte, ziemlich frei verschiebliche cystische Geschwulst darstellte. Von 2 dieser kleinen Abscesse impfte ich den Eiter sammt der Gaze, letztere in mehrere Theile zerschnitten, auf Agar und Gelatine. Im ersten Falle ging nur in einem einzigen der 4 ge-

[1]) A. Fränkel, Ueber die Bedeutung von Fremdkörpern in Wunden. Refer. im Centralblatt f. Chir. 1889. S. 190.

impften Röhrchen eine Cultur auf; im zweiten erwies sich der Eiter wie die Gaze völlig steril; in keinem der beschickten Agar- oder Gelatineröhrchen entwickelte sich auch nur eine einzige Colonie.

Dieser Befund liess es vielleicht für möglich halten, dass die Eiterkokken durch den die weiten Gazemaschen durchspülenden Lymphstrom rasch hinweggeschwemmt worden seien, die Gaze allein dann nur noch als Fremdkörper eine bacterienfreie Eiterung hervorgerufen hätte. Da indes sterile Gaze überhaupt nicht zur Abscessbildung führt, ist diese Annahme wenig wahrscheinlich. Wir müssen vielmehr annehmen, dass die Kokken erst nachträglich im Abscesseiter abgestorben seien, eine Annahme, die durch die Grawitz'schen Experimente über Zugrundegehen von Eiterkokken im Eiter fast zur Evidenz bewiesen wird.

Auch Quetschungen des Gewebes mit steriler Pincette, sowie oberflächliche Cauterisation mit einem heissen, doch nicht glühenden Glasstab erwiesen sich als Momente, die bei Gegenwart von Eiterkokken die Entstehung phlegmonöser Processe begünstigten. Hingegen gelang es mir nicht, durch Aetzung mit Jodtinctur einen solchen Locus minoris resistentiae zu schaffen. Da ich dieselbe indess bisher nur in einem Experiment versuchte, möchte ich auf das negative Ergebniss keinen grösseren Werth legen. Auch die Frage, ob eine Desinfection in der gewöhnlich üblichen Weise eine Wunde zur Eiterung disponirt, muss ich nach meinen Experimenten vorläufig unentschieden lassen. Ich werde auf diese Versuche im zweiten Theile dieser Arbeit genauer zu sprechen kommen.

Soviel geht indess aus meinen Experimenten, einigermassen im Gegensatz zu Rinne, deutlich hervor, dass es in der That eine rein locale Disposition zur Eiterung giebt; und zwar schaffen alle diejenigen Momente einen solchen Locus minoris resistentiae, die entweder eine länger dauernde Einwirkung der Kokken auf eine bestimmte Gewebsstelle ermöglichen, oder welche selbst die Lebensfähigkeit des Gewebes beeinträchtigen resp. einen Theil seiner Zellen ertödten. Es stimmt also das experimentelle Resultat mit der klinischen Beobachtung vollkommen überein.

Weit wichtiger als dieses ja mit einer gewissen Wahrscheinlichkeit zu erwartende Resultat erscheint mir die Antwort, welche mir das Experiment auf die Frage gab, in wie weit eine quantitative oder qualitative Veränderung des Blutes und damit der Ge-

webssäfte eine allgemeine Prädisposition für eine Eiterung begründen? — Wenn jede schwere Schädigung des Allgemeinbefindens, jede erhebliche Schwächung des Organismus in dem Sinne ihre Rückwirkung auf die einzelnen Gewebszellen äussert, dass ihre Lebensenergie dadurch beeinträchtigt, ihre Widerstandsfähigkeit gegenüber den Mikroorganismen, also auch den Eitererregern, herabgesetzt wird, so muss man voraussetzen, dass ausser anderen Ursachen auch starke, namentlich wiederholte Blutverluste oder chronische Blutarmuth der Thätigkeit der Eiterkokken Vorschub leiste. — In der That ist auch die Anschauung, dass anämische Individuen der Gefahr einer Wundeiterung mehr ausgesetzt seien, als andere, und dass Operationen mit starken Blutverlusten öfter von einer Störung des Wundverlaufes gefolgt sind, als solche ohne nennenswerthe Blutung, im ärztlichen wie Laienpublikum viel verbreitet. Ich muss allerdings gestehen, dass ich selbst die erste Ansicht in meinen eigenen Erfahrungen nicht begründet finde und vermuthe, dass Verwechselungen zwischen acuten und chronischen, tuberculösen Eiterungen zu derselben Anlass gegeben haben mögen, und dass ich auch den zweiten Erfahrungssatz nur bedingt als richtig anerkennen kann. — Jedenfalls lohnte es sich, diese durch den Thierversuch anscheinend leicht zu entscheidende Frage einer experimentellen Prüfung zu unterziehen.

Ich entzog also einer Reihe von Kaninchen, einmal oder wiederholt, in Intervallen von 2—6 Tagen, grössere Quantitäten Blut und inficirte darauf unmittelbar oder einen Tag nach dem letzten Aderlass eine an der Vorderseite des Oberschenkels durch Incision und Unterminirung der Haut geschaffene Tasche mit einigen Tropfen verflüssigter Gelatinecultur von Staphylococcus pyogenes aureus genau in der gleichen Weise, wie bei anderen zur Controle dienenden gesunden Thieren ohne vorhergehende Blutentziehung. In einigen Fällen infundirte ich den anämischen Thieren nach der letzten Blutentnahme vor der Infection eine entsprechende Menge warmer 0,6procentiger Kochsalz- resp. alkalischer Kochsalz-Zuckerlösung (Aq. destill. 1000,0, Natrii chlorati 7,0, Sacchari albi 35,0, Liquor. Natri hydrici 0,15). — Die Resultate waren höchst überraschend.

Meine diesbezüglichen Experimente erstrecken sich auf 28 Kaninchen und 2 Hunde. Von diesen kommen 3 Kaninchen für Ent-

scheid der uns interessirenden Frage deshalb überhaupt nicht in Betracht, weil sie in Folge der acuten Anämie schon vor der Infection resp. das eine unmittelbar nach derselben starben; ich erwähne sie nur, um zu zeigen, wie schwere Blutverluste ich den Thieren beibrachte, da ich ja den den Aderlass überlebenden ähnliche Mengen Blut, wie den gestorbenen entnommen hatte. Ich habe also die durch Blutentziehungen zu erzielende Schwächung ziemlich auf die Spitze getrieben, um recht prägnante Resultate zu erzielen. — Man kann die Versuche in 5 Reihen theilen; in jeder Reihe kam die gleiche Menge des gleichen Impfstoffes an stets der gleichen Körperstelle zur Verwendung. Indem ich bezüglich näherer Details auf die Tabelle verweise, hebe ich hier nur Folgendes hervor:

Die erste Versuchsreihe (20, a—f) umfasst 6 Kaninchen. Eines derselben (a) starb nach zweimaliger Blutentziehung und folgender Transfusion von Kochsalzlösung, fällt also aus. Einem zweiten (b) wurde 3mal Blut entzogen und unmittelbar nach dem 3. Aderlass von 25 Cctm. Blut ebensoviel 0,6proc. Kochsalzlösung intravenös infundirt. Dem 3. und 4. (c und d) wurde 4mal Blut entnommen ohne folgende Transfusion, das 5. (e) und 6. (f) dienten als Controle; ihnen war kein Blut entzogen. Die Impfung geschah unmittelbar nach der letzten Blutentziehung mit je 10 Tropfen einer schwach virulenten Gelatinecultur von Staph. pyog. aur. in eine Hauttasche der rechten Glutäalgegend. Bei allen 5 geimpften Thieren entstand eine Eiterung. Der Tod der Thiere wurde nicht abgewartet, sondern alle am 6. Tage nach der Infection getödtet. Am schwersten erkrankt war das Thier b, dem nach der Blutentziehung 0,6proc. ClNa injicirt war; es zeigte einen Abscess, der, den Oberschenkel ganz umgreifend, sich vom Knie bis zum Schwertfortsatz erstreckte. Nur wenig geringer war die Ausdehnung des Abscesses bei den beiden Thieren ohne Blutentziehung e und f. Hingegen beschränkte sich die Eiterung bei den beiden Thieren c und d, denen je 4mal Blut entnommen war, auf die Aussenseite des Oberschenkels und der Glutäalgegend, griff nicht auf das Abdomen, wie bei den 3 andern über.

Aus der zweiten, 6 Kaninchen umfassenden Versuchsreihe (21, a—f) fällt gleichfalls eines (a), an acuter Anämie unmittelbar nach der Infection gestorben, aus. Ein zweites (b) und drittes (c)

war nach dem 3. Aderlass mit alkalischer Kochsalz-Zuckerlösung infundirt worden; dem vierten (d) war 3mal Blut entnommen; die zwei übrigen (e und f) dienten zur Controle. Die Impfung geschah mit je 5 Tropfen einer sehr virulenten, aus dem Eiter eines Kaninchen gezüchteten Cultur in eine Hauttasche der Vorderseite des linken Oberschenkels. Alle Thiere starben an acutester Sepsis, und zwar b so früh, dass die Obduction überhaupt keine localen entzündlichen Veränderungen auffand, c in 24 Stunden, d. h. die beiden infundirten Thiere am schnellsten; Thier d ging in 28, e und f in 30—48 Stunden zu Grunde. Bei c, d, e, f fand sich eine starke blutig-seröse Durchtränkung des lockeren subcutanen Gewebes, die vom Schenkel hoch auf den Bauch übergriff.

Auch von der 3. Versuchsreihe (22, a—g) starb 1 Thier (a) an acuter Anämie schon vor der Infection. Den Kaninchen b und c wurde je 3mal und zwar zuletzt je 1 resp. 2 Tage vor den 2 aufeinander folgenden Infectionen Blut entzogen, dem Thier d wurde 2mal, unmittelbar vor der jedesmaligen Infection, zur Ader gelassen; e, f, g dienten zur Controle. Die Thiere b, c, d, e, f wurden zunächst mit je 2 Tropfen Culturflüssigkeit in eine Hauttasche des linken Oberschenkels und, da am folgenden Tage gar keine Reaction wahrzunehmen war, an diesem noch ein zweites Mal mit je 2 Tropfen der stark virulenten Cultur der vorigen Versuchsreihe in eine Hauttasche der rechten Bauchdeckenhälfte inficirt; g nur einmal in der letzten Weise. Es wurde nämlich bei e zufällig bei Bildung der Hauttasche das Abdomen an circumscripter Stelle verletzt und dabei das Bestehen eines Ascites constatirt. Die Peritonealhöhle wurde zwar sogleich durch Naht geschlossen; doch darf der Versuch, da ja die Möglichkeit einer directen Infection der Peritonealhöhle zugegeben werden muss, nicht in gleiche Linie mit den anderen gestellt werden. Zu seinem Ersatz wurde deshalb noch Versuch g zugefügt. b und c starben innerhalb 24 Stunden, f und g innerhalb ca. 30 Stunden an Sepsis; c erkrankte schwer, bekam rechts einen grossen Abscess, links eine geringfügige circumscripte Eiterung, wurde deshalb am 7. Tage nach der Infection getödtet; d bekam rechts zwar auch einen Abscess, blieb aber am Leben.

In der 4. Versuchsreihe (23, a—e) wurde 2 Thieren (a und b) je 3mal Blut entzogen, zuletzt 1 Tag vor der Infection; einem

3. (c) 3mal Blut entnommen und nach der 3. Blutentziehung alkalische Zucker-Kochsalzlösung infundirt; diese letzte Blutentziehung und Transfusion geschah direct vor der Infection; dem 4. Thiere d wurde nur einmal unmittelbar vor der Impfung zur Ader gelassen; das 5. e diente zur Controle. Es starben a und e innerhalb 24 Stunden, die übrigen 3 blieben am Leben, bekamen je einen kleinen Abscess, liessen indes keine wesentliche Differenz erkennen.

Die 5. Reihe (24, a b) enthält nur 2 an Hunden angestellte Versuche, von denen dem einen 5mal sehr erhebliche Blutmengen entzogen waren, der andere keinen Blutverlust erlitten hatte. Bei ersterem folgte der mittelst subcutaner Injection von 2,5 Cctm. Culturflüssigkeit vorgenommenen Infection nur eine mässige, teigig ödematöse Schwellung, die sich spontan resorbirte; bei dem zweiten, in der gleichen Weise inficirten, bildete sich ein taubeneigrosser Abscess, der spontan aufbrach.

Ueberblickt man die Gesammtheit dieser Versuche, so geht wohl so viel mit Sicherheit hervor, dass man aus ihnen keine Disposition einer acuten Anämie für Eiterungen ableiten kann. In allen unseren Experimenten, bei den Thieren mit wie ohne Blutentziehungen, folgten der Infection phlegmonöse Processe. Wir können unsere Schlüsse also nur auf graduelle Differenzen dieser stützen. Damit verlieren sie freilich etwas von der Beweiskraft, die Versuchen zukommen würden, bei denen sich vollständig positive oder negative Ergebnisse gegenüber ständen; immerhin hat der vorsichtige Schluss doch wohl seine Berechtigung, dass wir bei den Thieren, bei denen sich ausgedehnte progrediente Phlegmonen mit zum Theil tödtlichem Ausgange entwickelten, eine geringere Widerstandsfähigkeit gegen das Virus der Eiterstaphylokokken annehmen dürfen, als bei jenen, bei denen es nur zur localen, circumscripten Abscessbildung kam. — Bei Berücksichtigung dieser Werthskala zeigen unsere Versuche Folgendes:

1. Blutentziehungen mit folgender intravenöser Injection von 0,6proc. Kochsalzoder alkalischer Rohrzucker-Kochsalzlösung setzen die Resistenzfähigkeit der Thiere gegen Eiterkokken herab.
2. Wiederholte Blutentziehungen, die einen oder einige Tage vor der Infection vorgenommen wurden, lassen keine Prädis-

position zur Eiterung gegenüber Thieren mit normalem Blutgehalt erkennen.

3. Eine einem stärkeren Blutverlust unmittelbar folgende Infection erzeugt eher geringere, jedenfalls nicht stärkere Eiterung, als eine solche ohne vorausgegangene Blutentziehung.

Das letzte Resultat lässt sich wohl ungezwungen dem Verständniss dadurch näher bringen, dass durch eine grössere Blutung die Resorption aller Gewebsflüssigkeiten ungemein gesteigert, also auch die inficirende Flüssigkeit rasch von der Infectionsstelle entfernt wird. — Das erste dürfte in der durch die Transfusion stark veränderten Blutbeschaffenheit, in der künstlich bedingten Hydrämie seinen guten Grund haben. Am auffallendsten erscheint das zweite Ergebniss. Mit demselben befinde ich mich im Gegensatz zu Gärtner[1]), der, wie ich erst nach Abschluss meiner Versuche bei Durchsicht der Literatur bemerkte, ähnliche Experimente schon vor mir angestellt und ihre Resultate in einer von der Heidelberger Facultät preisgekrönten Arbeit niedergelegt hat.

Gärtner entzog 10 Kaninchen je $^1/_{10}$ ihres Gesammt-Blutgehaltes, also je nach ihrer Grösse 8—12 Cbctm. und inficirte sie nach Ablauf von 4 Tagen, ebenso wie 4 gesunde Controlthiere mit je einem hirsekorngrossen Theil einer Agarcultur von Staph. pyog. aur. in eine Tasche des Unterhautbindegewebes des Rückens. Der Hämoglobingehalt der gesunden Thiere zu dem der anämisch gemachten verhielt sich — mit dem Hämometer bestimmt — vor der Impfung wie 50 : 30. Während es nun bei den Thieren mit normalem Blutgehalt nur zu einer etwa nussgrossen Eiterhöhle kam, breitete sich die Eiterung bei den anämischen auf ca. Handtellergrösse aus, beeinflusste ihr Allgemeinbefinden ungleich mehr und tödtete 4 derselben, während die übrigen 6 sich langsam erholten.

So steht also zunächst Versuch gegen Versuch. Wer von uns beiden hat Recht? Es ist nur natürlich, dass jeder geneigt sein wird, der eigenen Beobachtung grösseren Werth beizulegen. Der Umstand scheint mir indess sehr zu meinen Gunsten zu sprechen, dass ich meinen Thieren ungleich grössere Blutmengen entzog, als Gärtner, also wohl erwarten durfte, dass eine durch den Blut-

[1]) Gärtner, Beitrag zur Aufklärung des Wesens der sogenannten Prädisposition durch Impfversuche mit Staphylokokken. Ziegler's Beiträge zur path. Anatomie. Bd. 9.

verlust erzeugte Prädisposition zur Eiterung sich um so deutlicher ausprägen musste; allein meine Experimente ergaben hierfür nicht den mindesten Anhalt.

Gärtner entzog in einem anderen Versuch 3 Kaninchen 4 Tage vor der Impfung, 3 weiteren unmittelbar vorher je $^1/_{10}$ ihrer Blutmenge und inficirte gleichzeitig 2 normale Thiere. Nach 24 Stunden zeigten die 3 ersten, jetzt schon 5 Tage anämischen Thiere bereits das erste Zeichen eines Abscesses; geringer waren die Erscheinungen bei den Thieren mit normalem Blutgehalt, während bei den frisch anämischen kaum eine Veränderung an der Impfstelle zu sehen war. Nach 5 Tagen indess „zeigten die erstgenannten Kaninchen schon ausgedehnte Eiterungen, die normalen Thiere offene haselnussgrosse Abscesse, die gleich nach der Blutentziehung geimpften jedoch stark nussgrosse Phlegmonen". Gärtner fährt nun mit folgendem Schluss fort: „Die Eiterbildung dieser Thiere hatte also, nachdem ihr Blut hydrämisch geworden war, was der herabgesetzte Hämoglobingehalt am 5. Tage bewies, jene der normalen Thiere überholt, während allen voran die schon 4 Tage vor der Infection blutarm gemachten Thiere in Bezug auf Kokkenvermehrung den günstigsten Nährboden zeigten." — Ich muss gestehen, dass ich nicht einsehe, inwiefern die Eiterbildung bei den unmittelbar vor der Impfung anämisch gemachten Thieren die der normalen Thiere überholt habe, wenn auch die Abscesshöhlen bei ersteren als stark nussgross, bei letzteren als haselnussgross bezeichnet werden; die Abscesse waren ja bei letzteren bereits aufgebrochen, also ist doch wohl die Intensität der Entzündung hier eine grössere gewesen; auch erscheint die Höhle nach Entleerung des Eiters immer kleiner, als solange sie gefüllt ist, und ebenso ist es klar, dass mit erfolgtem Aufbruch die Vergrösserung des Abscesses, wenn überhaupt, nur noch langsam erfolgt, indess sich rascher verbreiten muss, solange er geschlossen ist. — Ich kann also den Schluss Gärtner's aus seiner eigenen Beobachtung nicht bestätigen, finde aber auch in meinen Experimenten keinen Stützpunkt für seine Richtigkeit.

Gärtner sieht die nach seinen Versuchen durch Blutentziehung erzeugte Disposition zur Eiterung begründet in der Hydrämie der anämischen Thiere. Dass Hydrämie eine solche Disposition abgiebt, nehme auch ich an; dafür sprechen auch meine Versuche

mit intravenöser Infusion. Eine durch Blutentziehung und Transfusion von Kochsalz- oder Zucker-Kochsalzlösung erzeugte Hydrämie ist aber sicher ganz anderer Art, als eine solche, die sich nach nur einmaliger Blutentziehung von 8—12 Cbctm. bei einem Kaninchen bilden und nach 4 Tagen vorhanden sein soll, zumal doch die Regeneration des Blutes bei diesen Thieren selbst nach sehr beträchtlichen Blutverlusten in recht kurzer Zeit sich zu vollziehen und schon in ca. 10 Tagen ihr Ende zu erreichen pflegt.

Wenn ich oben erwähnte, dass die klinische Erfahrung nicht selten nach Operationen mit starkem Blutverlust einen gestörten Wundverlauf lehrt, so steht dies meiner Ansicht nach durchaus nicht mit meinen Ergebnissen im Widerspruch; denn es handelt sich in diesen Fällen meist um schwere, langdauernde operative Eingriffe, bei denen die Gelegenheit zur Infection in weit höherem Maasse gegeben ist, als bei solchen mit geringer Blutung; und wo dies nicht der Fall ist, wo durch eine mehr zufällige Läsion bei einer an sich einfachen Operation eine unvorhergesehene starke Blutung erfolgt, verleitet die Sorge sie zu stillen nur zu leicht zu einem Ausserachtsetzen der aseptischen Cautelen.

Indess derartige theoretische Erwägungen können die Sache nicht entscheiden. Die einander entgegenstehenden Ergebnisse entstammen Versuchen, die zwar principiell ähnlich, aber im Detail doch recht ungleich sind. Zum Entscheid der Frage ist die genaue Wiederholung der Gärtner'schen Experimente erforderlich. Da ich sie erst nach Abschluss meiner Arbeit kennen lernte und bisher keine Zeit zu neuen Versuchen fand, muss ich die definitive Antwort auf die Frage: Erzeugt künstliche Anämie eine Disposition zur Eiterung? heute noch in suspenso lassen. Ich hoffe indess, binnen Kurzem Zeit zu finden, sie durch neue Versuche definitiv zu beantworten.

Wie Gärtner suchte auch ich, obschon völlig mit seiner Arbeit unbekannt, nach Prüfung des Einflusses allgemeiner Anämie auf die Disposition für Eiterung, denjenigen lokaler Blutarmuth festzustellen und verfiel auf den gleichen Gedanken, dies durch Unterbindung der Hauptarterie einer Extremität zu thun.

Sonderbarer Weise gehen auch hier unsere Versuchsergebnisse auseinander und stimmen eben nur darin überein, dass wir beide durch eine derartige lokale Anämie das entgegengesetzte Resultat erzielten, wie durch allgemeine.

Gärtner sagt: „2 Kaninchen wurde je die rechte grosse Ohrarterie isolirt unterbunden und anderen Kaninchen je die rechte Arteria cruralis unter dem Poupart'schen Bande. Alle 4 Kaninchen wurden mit derselben Menge derselben Cultur in die mit normalem Blut ernährten und lokal anämisch gemachten Ohren und Schenkel geimpft. Der Erfolg war, dass sich in den normalen Ohren und Schenkeln rascher Abscesse entwickelten, als in den anämischen."

Ich selbst operirte an 2 Hunden. Beiden unterband ich die eine Art. femoralis möglichst hoch oben unter dem Lig. Pouparti, indem ich das Gefäss mit kleinem Schnitt bloslegte und zwischen 2 Ligaturen durchschnitt. Darauf injicirte ich dem ersten je 0,5, dem zweiten je 0,2 Ccm. verflüssigte Gelatinecultur in die Subcutis beider Unterschenkel. — Bei dem ersten Thiere entstand beiderseits eine abscedirende Phlegmone mit Nekrose der Haut, doch beschränkte sich die Eiterung auf der Seite normaler Circulation auf den Unterschenkel, reichte auf der Seite der Gefässligatur bis hinauf zum Lig. Pouparti. — Beim zweiten Hunde bildete sich beiderseits zunächst um die Stelle der Infection eine teigige Infiltration; während diese aber auf der Seite der Unterbindung zu einem später spontan perforirenden Abscess und 50pfennigstückgrosser Nekrose der Haut führte, erfolgte auf der anderen Seite vollständige Resorption.

Die Resultate meiner beiden Experimente sind also vollständig gleichlautend und sprechen für eine durch die Hemmung des arteriellen Blutzuflusses hervorgerufene locale Disposition zur Eiterung; hingegen widersprechen sie direct denen Gärtner's. Ich verzichte darauf, diese Differenz auch nur zu erklären zu versuchen; die oben angeführte Angabe Gärtner's — die einzige, die er darüber macht — ist so kurz gefasst, dass es unmöglich ist, aus ihr zu ersehen, wie weit Intensität und Ausdehnung der Eiterung auf der Seite der Ligatur und der der normalen Circulation von einander abweichen; Gärtner sagt nur, dass sich auf letzterer die Abscesse rascher entwickelten. — Wohl aber muss ich darauf eingehen, wie wohl der verschiedene Einfluss allgemeiner und localer Anämie auf die Disposition zur Eiterung gedeutet werden kann? Ich citire die Deutung Gärtner's wörtlich:

„Bei den Thieren mit künstlicher Blutentziehung hatte nach 4 Tagen schon eine bedeutende Hydrämie bestanden, ehe die Re-

generation von festen Blutbestandtheilen begonnen hatte, was aus dem geringen Hämoglobingehalt ersichtlich war. Unter der localen Anämie haben wir uns jedoch eine bedeutend herabgesetzte Ernährung der Gewebe vorzustellen ohne qualitative Veränderung des Blutes. Denn erfolgt hierbei die allmälig sich wiederherstellende normale Blutzufuhr durch den Collateralkreislauf, so führt dieser den schlecht ernährten, sich nun wieder erholenden Geweben nur normales Blut zu, und die Kokkenentwicklung, welche bei beinahe vollständig aufgehobener Flüssigkeitszufuhr fast ganz sistirte, nimmt jetzt ihren Fortgang nach der gewöhnlichen, oben beschriebenen Weise. Bei der allgemeinen Anämie wirkt also wahrscheinlich die qualitative Veränderung des Blutes, und nicht die durch diese bedingte gestörte Gewebsernährung, günstig auf das gesteigerte Wachsthum der Kokken."

Wie mir aus dem letzten Satze hervorzugehen scheint, stellt sich Gärtner ganz auf den Boden der Humoralpathologie. Ich muss gestehen, dass mir sein ganzer Erklärungsversuch sehr befremdlich erscheint. Die Flüssigkeitszufuhr soll bei Ligatur des arteriellen Gefässstammes beinahe vollständig aufgehoben sein, und die Kokkenentwickelung infolge dessen fast ganz sistiren! Es ist ja richtig, dass Bacterien auf trocknen Nährböden zu Grunde gehen, dass aber bei Ligatur der zuführenden Hauptarterie einer Extremität die Gewebe so trocken werden sollen, dass die Kokken sich nicht weiter entwickeln können, ja dass sie dadurch überhaupt auch nur im Wachsthum behindert werden sollen, will mir nicht recht einleuchten, und ich glaube, auch keinem anderen Chirurgen oder Bacteriologen.

Dass in meinen Versuchen die Ligatur der Arteria femoralis eine locale Disposition zur Eiterung schuf, während die allgemeine Anämie keine Prädisposition hatte erkennen lassen, erkläre ich mir folgendermassen: Es wird bei der Unterbindung der Hauptarterie einer Extremität nicht nur eine locale Anämie, sondern überhaupt eine schwere Circulationsstörung gesetzt; infolge der mangelhaften Vis a tergo wird auch der venöse Blutrückfluss verlangsamt und insbesondere die Geschwindigkeit des Lymphstromes vermindert. Es leidet also bis zur fertigen Ausbildung des Collateralkreislaufes der gesammte Stoffwechsel innerhalb der Extremität, und auf diesen kommt es, worauf ich bald noch näher eingehen werde, meiner

Ansicht nach bei dem Kampf zwischen Bacterien und Gewebszellen vor allem an.

Für die Richtigkeit dieser Erklärung scheint mir auch das Resultat des folgenden Versuches zu sprechen:

Ich unterband einem Hunde die rechte Vena femoralis hoch oben und injicirte dann in die Subcutis beider Unterschenkel je 0,2 Cubikcentimeter Staphylokokkencultur. Beiderseits kam es zur Entzündung um die Impfstelle, doch links nur zu einer mässigen teigigen Schwellung des Unterschenkels, rechts zu einer bis zur Mitte des Oberschenkels hinaufreichenden heissen Phlegmone.

Die Behinderung des Blutrückflusses, also die venöse Hyperämie scheint also nach diesem, bisher von mir freilich erst einmal angestellten Versuche eine ganz ähnliche locale Disposition zur Eiterung zu bewirken, als die des Blutzuflusses, als die arterielle Anämie. —

Noch höheres Interesse hat vielleicht die Frage, welche qualitativen Veränderungen des Blutes und damit der Gewebssäfte die Widerstandsfähigkeit der Gewebe gegenüber Eitererregern erhöhen resp. sie herabsetzen? Es erstrebt diese Frage schliesslich nichts Geringeres, als die Ursachen der angeborenen resp. erworbenen Immunität aufzudecken. Nun, bis zu diesem Endziel ist noch ein weiter, weiter Weg; aber er muss einmal beschritten werden.

Dass eine qualitative Veränderung des Blutes eine Prädisposition zur Eiterung schaffen könne, zeigen schon die Versuche Rinne's mit Ueberschwemmung des Blutes mit Fäulnissstoffen. Indess hierbei handelt es sich um so complicirte Vorgänge, dass wir eben nur sagen können, durch diese Intoxication mit Ptomainen ist die Widerstandsfähigkeit des Thieres geschwächt worden, ohne dass wir einen irgendwie näheren Einblick bekommen, worin diese Schwächung nun begründet ist. Wir brauchen eine einfachere Fragestellung.

Nun lehrt die klinische Erfahrung, dass Diabetiker auffallend häufig von Eiterungen betroffen werden, und dass dieselben relativ oft einen malignen Verlauf annehmen. Es wirft sich daher sofort die Frage auf: Schafft vielleicht schon der vermehrte Zuckergehalt des Blutes allein eine Prädisposition zur Eiterung, oder ist diese in anderen Gründen zu suchen? Ich dachte deshalb daran, bei Thieren durch reichliche Zuckerzufuhr resp. Infusionen von Zucker-

lösungen einen künstlichen Diabetes in dem Sinne eines reicheren Zuckergehaltes des Blutes zu erzeugen und sie dann bezüglich ihrer Widerstandsfähigkeit gegenüber Eiterkokken mit normalen Thieren zu vergleichen. Ein derartiger Diabetes hat aber den Nachtheil, dass er sehr vorübergehend ist, da der Zucker rasch durch die Nieren wieder ausgeschieden wird; es wäre also für unsere Versuche eine beständige resp. sehr häufige neue Zuckerzufuhr erforderlich.

Als ich mich über die nähere Versuchstechnik eines solchen Experimentes mit meinem Freunde Dr. Schenck, Privatdocent für Physiologie, unterhielt, machte mich derselbe darauf aufmerksam, dass die Abnormität des Blutes bei Diabetikern nicht nur im Zuckergehalt gelegen sei, sondern dass z. B. auch sein Alkaligehalt verändert sei. Dies brachte mich auf den Gedanken, zunächst einmal den Einfluss verschiedener Alkalescenz des Blutes auf die Resistenz der Gewebe gegen Eiterkokken zu prüfen.

Zu diesem Behufe fütterte ich eine grössere Anzahl von Kaninchen längere Zeit hindurch täglich mittelst Schlundsonde, die einen mit Salzsäure (4—6 Tropfen pro die), die anderen mit doppeltkohlensaurem Natron (2 Gramm pro die). Diese Fütterung ist zwar nicht schwer, will aber auch erst gelernt sein, da man beim Kaninchen mit dem Katheter sehr leicht in die Trachea gelangt: dadurch gingen mir mehrere Thiere zu Grunde.

Zunächst musste festgestellt werden, ob es auf die angeführte Weise überhaupt gelingt, die Alkalescenz des Blutes resp. Blutserums in nennenswerther Weise zu beeinflussen, zumal schon normaler Weise nicht unerhebliche Schwankungen im Alkaligehalt vorkommen. Mein Freund Dr. Gürber, Assistent am hiesigen physiologischen Institut, war so liebenswürdig, diese Bestimmung bei 4 Kaninchen vorzunehmen. Ich übergab ihm zur Untersuchung einmal je 12 Cubikcentimeter, das andere Mal je 15 Cubikcentimeter Blut eines mit Salzsäure und eines mit Natron bicarbonicum gefütterten Kaninchens, und zwar auf seinen eigenen Wunsch, um sein Urtheil im Falle geringer Differenz nicht zu beeinflussen, ohne ihm mitzutheilen, welchem der Thiere das jeweilige Blutquantum entnommen war. Es zeigte sich ein so auffallender Unterschied, dass diese Vorsicht ganz unnöthig gewesen wäre. Ich theile das Ergebniss kurz mit. Im ersten Doppelversuche waren zur Neutralisirung von 2 Cubikcentimeter Blutserum erforderlich bei dem mit Säure ge-

fütterten Thiere 0,3 Cbctm., bei dem mit Alkali gefütterten 0,7 Cbcm. einer $^1/_{10}$ proc. Normalsäure. Im 2. Doppelversuche entsprach die Alkalescenz des Blutserums des mit Säure gefütterten Thieres 0,07 pCt. Na_2CO_3 und des mit Alkali gefütterten 0,134 pCt. Na_2CO_3, während die normale Alkalescenz des Kaninchenserums zwischen 0,0636 pCt. und 0,0901 pCt. Na_2CO_3 schwankt; d. h. also, eine länger dauernde Zufuhr von täglich je 6 Tropfen Salzsäure ändert den normalen Alkaligehalt des Blutserums eines Kaninchens, wenn überhaupt, nur sehr wenig; hingegen steigert eine längere Zufuhr von täglich 2,0 Natron bicarbonicum die Alkalescenz ganz beträchtlich.

Ich impfte nun in 5 Doppelversuchen je 2 zusammengehörige Thiere in genau der gleichen Weise in eine Hautmuskelwunde. Die Fütterung mit Säure resp. Alkali wurde bis zum Tode fortgesetzt. Das Resultat, wegen dessen Einzelheiten ich auf die Tabelle verweise, lautete übereinstimmend dahin, dass zwar stets nur graduelle Unterschiede in der Eiterung auftraten, letztere aber ausnahmslos bei den Thieren mit geringerer Alkalescenz stärker war, als bei denen mit höherem Alkaligehalt, resp. auch, dass erstere früher der Infection erlagen, als letztere.

Ich habe leider versäumt, zur Controlle stets gleichzeitig noch ein 3. normales Kaninchen zu inficiren. Es wäre ja möglich, dass sowohl die Säure- wie die Alkalifütterung als abnorme Zufuhr zur Nahrung die Allgemeinconstitution und damit die Widerstandskraft beider Thierreihen gegen Eiterkokken geschwächt habe. Da indess bei beiden während der Dauer der Fütterung meist eine Gewichtszunahme zu constatiren war, und da ja der Alkalescenzgehalt bei den Kaninchen, die Salzsäure erhalten hatten, noch in die Grenzen der Norm fällt, so ist dieser Mangel wohl ohne grössere Bedeutung. Man kann also aus diesen Versuchen den Schluss ziehen, dass eine länger fortgesetzte Alkalizufuhr die Widerstandsfähigkeit der Kaninchen gegen Eiterkokken erhöht. — — Hieraus etwa Schlussfolgerungen für die Therapie beim Menschen ableiten zu wollen, liegt zwar nahe, halte ich aber vorläufig für verfrüht und unterlasse es daher.

Ueberblicken wir noch einmal die Resultate unserer Versuche, so zeigen dieselben folgendes:

Alle Momente, die die Resorption der Eiterkokken und ihrer Ptomaine begünstigen, beeinträchtigen ihre Entzündung erregenden Wirkungen; alle die Momente, die die Resorption stören, leisten der Eiterung Vorschub. Fremdkörper, Gewebsquetschung, Cauterisation, Circulationsstörungen und zwar sowohl Störung des arteriellen Blutzuflusses, wie des venösen Blutabflusses bedingen eine lokale Disposition zur Eiterung. — Allgemeine Anämie, künstlich durch wiederholte Blutentziehungen erzeugt, liess eine ähnliche allgemeine Prädisposition nicht erkennen; eine einmalige, der Impfung unmittelbar vorhergehende Blutentziehung zeigte sogar infolge der durch sie beförderten Resorption eher einen die Eiterung hemmenden Einfluss. Hingegen schuf eine allgemeine Prädisposition eine künstliche Hydrämie durch Blutentziehung mit folgender Kochsalz- resp. Zucker-Kochsalzlösung. — Eine Erhöhung der Alkalescenz des Blutes erhöht die Widerstandsfähigkeit des Thieres gegen das Virus der Eiterstaphylokokken; eine Verminderung schwächt sie.

Haftet nun allen diesen Einzelbeobachtungen vielleicht ein gemeinschaftliches Moment an, welches das eigentliche Prädisponens darstellt?

Beim Versuch, diese Frage zu beantworten, müssen wir noch eine Anzahl anderer Thatsachen mit in Betracht ziehen: Wir wissen, dass rein chemische Reizungen Eiterung erzeugen können; dass auch die Eitererreger, wie wohl alle pathogenen Bacterien wesentlich auf chemischem Wege durch ihre Stoffwechsel- resp. Zerfallsproducte Schaden stiften; dass dem frisch entnommenen Blut und den Gewebssäften des Menschen, wie aller unserer Versuchsthiere, bis zu einem gewissen Grade Bacterien-tödtende Eigenschaften innewohnen; dass sich durch wiederholte Einverleibung von immer grösseren Mengen Kokken resp. ihrer Ptomaine eine, wenn auch vorübergehende, Immunität gegen Eiterkokken erzielen lässt.

Namentlich die letzten Beobachtungen lassen daran denken, das disponirende Moment in einer chemischen Veränderung der Gewebssäfte, speciell des Blutserums zu suchen, indem dasselbe je nach seiner Zusammensetzung bald einen günstigeren, bald einen

ungünstigeren Nährboden für die Eitererreger abgäbe. Diese Auffassung scheint Gärtner zu haben. Diese Annahme liesse aber die locale Disposition unerklärt. Auch wissen wir ja, dass eine etwas stärkere Alkalescenz des Nährbodens die Entwickelung der Kokken fördert, und sahen doch, dass eine Alkalizunahme des Blutserums der Eiterung hinderlich ist. — Ich halte daher die rein humoral-pathologische Auffassung nicht für zutreffend.

Vielleicht bietet uns nun gerade die letzterwähnte Beobachtung den Schlüssel zur Lösung des Räthsels. Es ist bekannt, dass stärkere Alkalescenz die Zellthätigkeit anregt. Alle zur Eiterung disponirenden Momente waren aber solche, die die Zellthätigkeit verringerten. Nun handelt es sich um einen Kampf zwischen Zelle und Zelle. Je virulenter die Bacterien, um so rascher ihre Theilung, um so stärker das von ihnen erzeugte Gift. Je energischer aber die Lebensthätigkeit der Gewebszellen ist, um so stärker ist auch das von ihnen gebildete Gegengift, das in Statu nascendi wohl auch noch wirksamer sein mag, als das bereits im Blute fertig vorhandene, doch auch durch Zellthätigkeit entstande Antitoxin. Wir können demnach sagen, dass alle Momente, die die Zellthätigkeit und damit den Stoffwechsel anregen, der Infection durch Eiterkokken entgegen arbeiten, umgekehrt, dass alle, die den Stoffwechsel allgemein oder local herabsetzen, sie fördern.

Ich bin mir wohl bewusst, mit meinen Untersuchungen die Frage nach der Prädisposition zur Eiterung auch nicht entfernt erschöpfend beantwortet, sondern nur eben einen tastenden Schritt in das Dunkel dieses noch so wenig erforschten Gebietes gethan zu haben. Es aufzuhellen, wird noch viele mühevolle und zeitraubende Arbeit benöthigen. Zunächst dürfte es sich darum handeln, durch Beibringen neuer Beobachtungen möglichst viel Steine zu dem Baue einer Lehre von der Prädisposition zusammenzutragen. Hierzu hoffe ich, durch meine Zeilen einen kleinen Beitrag geliefert zu haben, hoffe und beabsichtige aber auch, mich an dem weiteren Ausbau noch activ zu betheiligen. Es sollte mich freuen, zunächst einen neuen Anstoss zu diesbezüglichen Forschungen gegeben zu haben.

2. Ueber Wunddesinfection.

Die vorstehenden Untersuchungen besitzen zur Zeit nur ein theoretisches Interesse; ob ihnen je einmal ein praktischer Werth zukommen wird, kann erst die Zukunft lehren. Welch grossen Einfluss aber die Arbeit im Laboratorium bisher auf unser praktisches Handeln gehabt hat, weiss ja jeder, der die beständigen Wandlungen unserer modernen Wundbehandlung im Laufe der letzten 2 Decennien mit aufmerksamem Auge verfolgt hat.

Gegenwärtig befinden wir uns in der Phase des Ueberganges von der Antisepsis zur Asepsis. Die Anhänger der letzteren mehren sich sichtlich; ja schon werden Stimmen laut, die nicht nur bei frischen Operationswunden, sondern auch bei inficirten Wunden, wie bei der Behandlung von Phlegmonen, die Antisepsis durch die Asepsis ersetzt wissen wollen. — Der Sieg der Asepsis schien entschieden, als Schimmelbusch auf dem vorjährigen Chirurgen-Congresse experimentelle Untersuchungen veröffentlichte, die den Werth jeder Desinfection sehr illusorisch erscheinen liessen. Aber schon auf dem letzten Congress machte sich die Reaction bemerkbar. Messner und Henle berichteten über Versuche, die zu Gunsten der Antisepsis sprachen. — Bei diesem Stande und der actuellen Wichtigkeit der Frage erscheint es mir deshalb angezeigt, auch die Resultate meiner Experimente, die ich in grosser Zahl im letzten Jahre angestellt habe, mitzutheilen; sie dürften zur Klärung der Ansichten vielleicht manches beitragen.

Schimmelbusch inficirte bekanntlich Wunden, die er an Schwänzen von Mäusen durch Abtragung der Weichtheile bis auf die Wirbelknochen mit einem Messer in einer Ausdehnung von 1 Ctm. Länge, 1—2 Mm. Breite, ca. 2—3 Ctm. von der Schwanzwurzel entfernt, oder an Kaninchen durch Ritzungen der Oberhaut mit einem Skalpell anlegte, erstere mit Milzbrand, letztere mit einer für Kaninchen sehr virulenten Streptokokkencultur und desinficirte die Wunden nach 1—2—3—30 Minuten mit 1 prom. Sublimat, später mit 3proc. und 5proc. Carbol, essigsaurer Thonerde, Chlorzink etc. etc. Das Resultat war immer das gleiche: alle inficirten Thiere starben schnell. Selbst die Amputation des Schwanzes mit dem Thermocauter 2 Ctm. von der Impfstelle centralwärts vermochte

nicht mehr, wenn erst 10 Minuten nach der Infection vorgenommen, die Mäuse vor dem Tode an Milzbrand zu retten.

Damit schien die Machtlosigkeit unserer gewöhnlich geübten Methode zur Desinfection einer septisch inficirten Wunde erwiesen, und zwar lag die Ursache des Misserfolges wesentlich, wenn nicht ausschliesslich, in der Schnelligkeit des Eindringens der Mikroben in die Gewebsspalten, die sie dem Einfluss der Antiseptica entrückte. War indess diese Anschauung richtig, so liess sich bei minder grosser Virulenz der Bakterien vielleicht doch noch ein Erfolg von der Desinfection erhoffen. Schimmelbusch hatte bei seinen Versuchen Mikroben von so hoher Virulenz benutzt, dass schon sehr wenige hinreichten, den ganzen Organismus zu inficiren. Von den gewöhnlichen Eiterkokken wissen wir indess längst, dass eine relativ grosse Zahl schadlos vom Körper vertragen wird und, wenn rasch in die Säftebahn aufgenommen, spurlos zu Grunde geht, ich erinnere nur an die experimentellen Untersuchungen Wegner's, Grawitz's, Rinne's, meine eignen u. a., an das schnelle Schwinden der septischen Allgemeinstörungen nach Incision von Phlegmonen, obwohl doch hier eine ganze Masse von Eitererregern in die Blutbahn gelangt sind. Wir haben also weniger die rasche Resorption einiger Keime während einer Operation, als das Einnisten derselben und ihre Entwickelung in der Wunde selbst, resp. ihrer nächsten Umgebung zu fürchten. Dies liess sich vielleicht durch eine energische Desinfection verhindern, und damit eine locale Eiterung, wie eine Allgemeininfection verhüten.

Von diesem Gedankengange ausgehend, stellte ich im letzten Winter in Gemeinschaft mit Herrn cand. med. Franz eine Anzahl von Versuchen an Kaninchen und Hunden an.

Unter Beachtung aller Cautelen — Reinigen, Rasiren, Desinficiren der Haut, Auskochen der Instrumente, Sterilisation der Gazetupfer im Dampfkochtopf — spaltete ich die Haut in einer Länge von ca. 2 cm — meist an der Vorder-Innenseite der Oberschenkel —; die Wundränder wurden mit scharfen Haken auseinandergehalten, das lockere subcutane Zellgewebe mit dem Scalpell oder der Hohlsonde bis auf die Fascie durchtrennt. In die so geschaffene Tasche wurde eine spontan verflüssigte Gelatinereincultur von Staphylococcus pyogenes aureus, bald eine unbestimmte Menge, bald eine genau abgemessene Anzahl Tropfen,

eine Minute darin belassen und dann wieder mit aufgetupft. Darauf wurde die Wundhöhle mit in Sublimatlösung getränkten Gazebäuschchen ausgerieben, unter Auseinanderhalten und Anheben ihrer Ränder mit angefüllt, nach einer Minute durch Austupfen mit steriler wieder von letzterem befreit und durch Naht geschlossen; darüber Jodoformcollodium. Bei dem Controllthier, das natürlich mit der gleichen Menge derselben Cultur inficirt wurde, wurde die Wunde (eine Minute nach der Infection) einfach ausgetupft und ohne Desinfection vernäht. — In einigen Versuchen inficirte ich statt einer Hauttasche glatte, mit scharfem Messer angelegte Hautmuskelwunden. Da die Versuchsthiere gegen das gleiche Gift oft sehr verschieden empfänglich sind, verfuhr ich, um einen reineren Vergleich zu haben, in einigen Fällen so, dass ich bei demselben Thier an beiden Schenkeln gleiche Wunden anlegte und inficirte, aber nur die eine desinficirte, die andere nur trocken austupfte. Letztere Versuchsanordnung erscheint vielleicht anfechtbar. Man könnte sagen, dass eine etwa auf beiden Seiten eintretende Eiterung nichts gegen die Wirksamkeit der Desinfection beweise; letztere könne gelungen sein, die Wunde aber nachträglich durch die von der anderen Wunde aus in die Blutbahn eingedrungenen Eitererreger von neuem inficirt worden sein. Um diesem Einwande von vornherein zu begegnen, legte ich bei dem einen Versuchsthier (48) genau in der gleichen Weise noch eine dritte Wunde an, die ich aber nicht inficirte, sondern sogleich wieder durch Naht schloss. Wurde die desinficirte Wunde nur secundär von der Blutbahn aus wieder inficirt und zur Eiterung gebracht, so war zu erwarten, dass dies auch an der dritten, primär aseptischen Wunde der Fall war und diese, wenn nicht eiterte, so doch wenigstens entzündliche Veränderungen erkennen liess. Dies trat — um es vorweg zu betonen — aber nicht ein; sie blieb absolut reizlos, während die beiden anderen eiterten. Das Resultat der Versuchsreihe ist nun ganz übereinstimmend, völlig eindeutig.

In allen Fällen, gleichviel ob desinficirt oder nicht, kam es zum Auftreten septisch entzündlicher Veränderungen an der Infectionsstelle, in den schweren, ziemlich schnell tödtlich endenden Fällen zur weitreichenden ödematösen Durchtränkung der Gewebe, insbesondere der Subcutis, mit einer trüben blutig serösen Flüssigkeit,

in den weniger schlimmen zur Eiterbildung. Allerdings war in einigen Versuchen (45, 47, 48) die Entzündung an Stelle der desinficirten Wunde etwas geringer, als an der aseptisch behandelten der anderen Seite resp. des Controllthieres, und man kann hierin vielleicht doch einen günstigen Effect der Antisepsis sehen, indem dieselbe entweder einen Theil der trotz der Desinfection zurückgebliebenen Kokken ertödtete oder ihre Virulenz abschwächte. Dies wird indess dadurch äusserst zweifelhaft, dass bei Hund 49 und Kaninchen 41 das Umgekehrte der Fall, die Intensität der Entzündung an der desinficirten Seite eine grössere war, das antiseptisch behandelte Kaninchen 12 schon am dritten, das nicht desinficirte 11 erst am sechsten Tage der durch die fortschreitende Phlegmone erzeugten Allgemeininfection erlag. Es handelte sich also bei diesen geringen Differenzen wohl nur um Zufälligkeiten. Da 1 prom. Sublimatlösung an sich keine Eiterung erzeugt, kann man auch nicht etwa bei den desinficirten Thieren an eine aseptische Eiterung denken, wie sie z. B. sich durch regulinisches Quecksilber oder Terpentin hervorrufen lässt. Zum Ueberfluss wurde z. B. aus beiden Abscessen von Kaninchen 44 der Staphylococcus aureus in Reincultur gezüchtet.

Unsere Versuche ergeben demnach in völliger Uebereinstimmung mit den Resultaten Schimmelbusch's, dass es selbst sehr kurze Zeit, schon eine Minute nach der Infection, weder beim Kaninchen noch beim Hunde, nicht mehr gelungen ist, eine septische Wunde durch Desinfection mit Sublimat in eine aseptische umzuwandeln.

So weit waren meine Untersuchungen gediehen, als die Frage „Antisepsis oder Asepsis"? auf dem letzten Chirurgen-Congresse von Neuem aufgenommen wurde. Messner[1]) glaubte dieselbe an der Hand einer grösseren Versuchsreihe an Kaninchen zu Gunsten der Antisepsis beantworten zu müssen. Er experimentirte in folgender Weise: Er legte am Humerus eine durch Haut, Fascie und Musculatur dringende, 2 cm lange Wunde an, erweiterte sie stumpf, inficirte die so gebildete Tasche, meist durch Einlegen eines in Eiter oder Eiterkokkencultur getränkten Gazestückchens, und legte einen Verband an. „Natürlich wurde bei je 2 zusammengehören-

[1]) Messner: Experimentelle Studien über die Wundbehandlung bei inficirten Wunden. Verh. d. deutsch. Ges. f. Chir. 1894. p. 436.

den Thieren immer derselbe Infectionsmodus gewählt. Nach einer gewissen Anzahl von Stunden (bis zu 18 Stunden) wurde der Verband bei beiden Thieren abgenommen, das inficirende Gazestück herausgenommen, und nun wurde bei dem einen Thiere die Wunde mit $^3/_4$proc. sterilisirter Kochsalzlösung, die auf 37° C. erwärmt war, ausgewaschen und mit Tupfern ausgerieben, während bei dem anderen Thier die Wunde mit 3proc. Lysol- und Carbolsäurelösung (37° C.) desinficirt wurde. Dabei wurden die Wundränder mit scharfen Wundhaken auseinandergehalten, und, wo es nöthig war, wurde die Wunde dilatirt, damit man alle Buchten der Wunde auswaschen und ausreiben konnte. Bei dem erstgenannten Thiere wurde die Wunde alsdann trocken aseptisch verbunden, bei dem andern wurde die Wunde locker mit nasser, in 3proc. Carbolsäure angefeuchteter Gaze ausgestopft und darüber ein feuchter Carbolumschlag gemacht, der nach 12 Stunden gewechselt wurde, wobei nochmals die Wunde mit Carbolsäure irrigirt wurde."

„Von denjenigen Kaninchen, welche aseptisch behandelt worden waren, gingen alle, mit Ausnahme eines einzigen, an progredienten phlegmonösen Eiterungen innerhalb 8—14 Tagen zu Grunde, während diejenigen Kaninchen, welche antiseptisch behandelt worden waren, alle, mit Ausnahme eines einzigen, am Leben blieben". Nur in wenigen Fällen erfolgte die Heilung der Wunde ohne Eiterung; meist trat auch nach der Desinfection Eiterung ein; aber während der Eiter der aseptisch behandelten Thiere sich sehr virulent zeigte, erwies sich der der desinficirten Kaninchen bei Impfung als ganz unschädlich.

Messner folgert aus seinen Experimenten, „dass es in vielen Fällen beim Kaninchen gelingt, mit Eiterkokken inficirte Wunden selbst noch nach 18 Stunden nach der Infection mittelst 3proc. Lysol- und Carbolsäurelösung zu desinficiren und Eiterungsprocesse, welche Neigung haben, einen progredienten Charakter anzunehmen, und den Tod des Versuchsthieres herbeizuführen, mit Erfolg zu bekämpfen".

Zu einer ähnlichen Schlussfolgerung war Henle[1]) durch eine grössere Anzahl von Thierversuchen geführt worden, über deren Resultat er auf demselben Congress berichtete. Er war von dem

[1]) Henle: Ueber Desinfection von frischen Wunden. Verh. d. deutschen Ges. f. Chir. 1894. p. 133.

gleichen Gedanken, wie ich, ausgegangen, dass die Desinfection gegenüber einer Infection mit minder virulenten Bakterien, als Milzbrandbacillen, vielleicht bessere Erfolge zeitigen würde. Eine Wiederholung der Schimmelbusch'schen Versuche mit Milzbrandbacillen ergab das gleiche Resultat, das dieser Forscher gehabt hatte. Inficirte er indess oberflächliche Wunden an Ohren von Kaninchen mit dem für diese weit weniger virulenten Streptococcus pyogenes, so verhinderte eine bis 2 Stunden nach der Infection vorgenommene Desinfection mit 1 prom. Sublimatlösung mit Sicherheit die sonst constant innerhalb 24—26 Stunden auftretenden entzündlichen Erscheinungen, die Röthung der Umgebung der Wunden, wie die folgende Lymphangoitis. Die Desinfection nahm Henle in der einfachen Weise vor, dass er Wattebäuschchen mit dem Desinficiens getränkt auf die Wunde drückte und dort eine Minute liegen liess. Eine Desinfection, später als 6 Stunden nach der Inoculation vorgenommen, ergab kein Resultat.

Es sei gleich hier noch angeführt, dass wie v. Bergmann Henle gegenüber sofort bemerkte, Pfuhl im Koch'schen Institute die Schimmelbusch'schen Versuche in grosser Ausdehnung wiederholt und auf das Genaueste bestätigt hat.

Wie lassen sich nun diese scheinbar so widersprechenden Thatsachen in Uebereinstimmung bringen? Denn von vornherein muss man doch annehmen, dass bei der relativen Einfachheit der Versuchsanordnung gröbere Irrthümer in der Beobachtung ausgeschlossen sind.

Zunächst möchte ich darauf aufmerksam machen, dass die Versuche Henle's mit denen Messner's nicht in eine Linie zu setzen sind. Während ersterer den Beweis zu erbringen sucht, dass eine frühzeitige Desinfection den sonst unausbleiblichen Ausbruch einer durch Verunreinigung mit Bakterien bedingten Wundkrankheit zu verhüten vermag, geht Messner noch einen Schritt weiter und behauptet, dass es gelinge, die Wunde noch nach erfolgtem Ausbruch der Krankheit, 18 Stunden nach der Infection, zu desinficiren und die Phlegmone hierdurch zum Stillstande zu bringen. — Ich komme auf die Henle'schen Versuche später zurück, will hier zunächst auf die Experimente Messner's eingehen.

Ihr Ergebniss steht mit demjenigen meiner und Schimmel-

busch's Versuche durchaus nicht in dem grellen Gegensatz, wie es auf den ersten Blick wohl den Anschein hat. Meine Versuche zeigen, wie ich oben hervorhob, dass es nicht mehr gelingt, eine mit Eiterstaphylokokken inficirte Wunde durch eine einmalige noch so frühe Desinfection mit 1 prom. Sublimatlösung in eine aseptische umzugestalten und dadurch eine septische Entzündung zu verhüten. Etwas ganz anderes ist es aber, wenn Messner nach gründlicher Desinfection mit 3 proc. Carbolsäurelösung die Wunde mit nasser, in die gleiche Lösung getauchter Gaze ausstopft, darüber einen feuchten, durch Gummipapier abgeschlossenen Carbolumschlag applicirt, diesen 12 Stunden lang liegen lässt und die Wunde dann nochmals desinficirt. Bei einer so langen Einwirkung des Desinficiens erscheint es von vornherein eher denkbar, dass das Antisepticum weiter in die Tiefe dringt und durch den langen Contact die Eiterkokken vernichte oder sie wenigstens bis zur Unschädlichkeit schwäche; und dies scheinen die Messner'schen Experimente in der That zu beweisen.

Immerhin war mir das Resultat so auffällig, dass ich Controllversuche zur Entscheidung der Frage für nothwendig hielt.

In der Versuchsanordnung hielt ich mich im Wesentlichen an die Vorschriften Messner's. Immer je zwei möglichst gleich grosse und gleich kräftige Kaninchen wurden genau in der gleichen Weise und zwar derart inficirt, dass in eine Hautmuskeltasche des Humerus ein mit einer Staphylokokkenreincultur getränktes Gazestückchen gebracht, die Hautwunde durch Naht vereinigt und mit Jodoformcollodium geschlossen wurde. Ich zog den Nahtverschluss dem von Messner angelegten Verbande vor, um sicherer eine progrediente Phlegmone zu erzielen. Die Virulenz der Culturen wechselt ja je nach dem Ausgangsmaterial, ihrem Alter, der Temperatur etc. ausserordentlich, man ist kaum sicher, dass die Culturen zweier genau gleich behandelten Reagenzgläser gleich stark virulent sind. So lange wir keine Methode kennen, die Virulenz einer Cultur stets auf gleicher Höhe zu halten, ist man daher bis zu einem gewissen Grade bei Anstellung von Thierversuchen mit Eiterstaphylokokken vom Zufall abhängig. Deshalb wurden natürlich nicht nur die Gazestückchen für je 2 zusammengehörige Thiere genau gleich gross gewählt, sondern auch mit der gleichen Tropfenzahl derselben, einem Reagenzröhrchen entnommenen Cultur

beschickt. — Bei sehr geringer Giftigkeit der letzteren erzeugt nun die Impfung selbst bei der von mir gewählten Methode innerhalb 24 Stunden zuweilen nur eine locale, keine progrediente Eiterung. Mit um so geringerer Sicherheit darf man also auf letztere rechnen, wenn man die Wunden offen, dem Secret einen freien Abfluss in die Verbandstoffe lässt. Der Erfolg einer Behandlungsmethode muss sich aber meiner Ansicht nach bei schweren Phlegmonen deutlicher zeigen, wie bei leichten.

Aeussere Umstände machten es mir nun unmöglich, die Behandlung der inficirten Kaninchen früher, als durchschnittlich nach 20 bis 24 Stunden in Angriff zu nehmen. Diese längere Dauer der Infection erklärt es neben der eben erwähnten Aenderung des Infectionsmodus, dass es sich bei der grössten Zahl meiner Versuche um weit schwerere, fortgeschrittenere — phlegmonöse Processe handelte, als in denen Messner's, der schon innerhalb 4 bis längstens 18 Stunden nach der Impfung zur Desinfection schritt. Mit Ausnahme eines Doppelversuches griff in allen meinen übrigen Fällen die Phlegmone bereits auf den Thorax über; die sulzige seröseitrige Infiltration erstreckte sich vom Oleeranon über den Oberarm, die Achselhöhle hinaus bis zur Medianlinie, einige Male selbst über diese hinweg und abwärts bis zum Rippenbogen hin, dementsprechend war auch das Allgemeinbefinden bei Beginn der Behandlung oft schon sehr gestört. Um so bemerkenswerther sind ihre Resultate. Einige dadurch verunglückte Fehlversuche, dass die Infection so schwer war, dass eine Behandlung der fast moribunden Thiere nicht erst mehr versucht wurde, führe ich im folgenden selbstverständlich nicht erst mit auf.

Die grosse Ausdehnung der septischen Phlegmone verlangte natürlich, sollte die Therapie, gleichviel ob antiseptisch oder aseptisch, überhaupt einen Erfolg haben, entsprechend ausgedehnte Spaltungen der infiltrirten Gewebe, und ich habe mich nicht gescheut, nach Entfernung der Nähte und der inficirenden Gaze, die Haut und Subcutis soweit zu incidiren, als die Infiltration reichte, d. h. ich führte einen Schnitt vom Ellbogen bis zur Achselhöhle und verlängerte ihn nöthigenfalls bis zur Medianlinie; auf ihn setzte ich einen zweiten, der von der Axilla schräg nach vorn unten, ungefähr parallel dem Rande des Musculus pectoralis zog und eventuell bis zum Rippenbogen reichte. Darauf excidirte ich die be-

sonders stark mit Eiter durchsetzten Theile der Subcutis, wusch nun die ganze grosse Wundfläche bei je einem Thiere mit 3proc. Carbolsäurelösung aus, tamponirte sie mit in die gleiche Lösung getauchter, gut ausgedrückter, doch noch feuchter Gaze, legte darüber einen feuchten Carbolumschlag, ein Stück Gummipapier und befestigte das Ganze mit einem Bindenverband. Nach 24 Stunden wurde der Verband gewechselt, die Wunde nochmals mit 3proc. Carbolsäure bespült, mit steriler Gaze getrocknet und mit fest ausgedrückter Carbolgaze tamponirt. Auch dieser Verband wurde meist schon am nächsten Tage erneuert, die Wunde aber nicht mehr desinficirt, sondern nur mit Carbolgaze tamponirt erhalten; die weiteren Verbände blieben 2—3 Tage liegen. Bei den Controlthieren verfuhr ich genau in der gleichen Weise, nur mit dem einzigen Unterschiede, dass ich überall statt der 3proc. Carbolsäure sterilisirte, 0,6proc. Kochsalzlösung benutzte.

Noch einen Punkt möchte ich hervorheben: Trotz aller Sorgfalt gelingt es nicht immer, bei je 2 zusammengehörigen Kaninchen genau die gleiche Intensität und Extensität der entzündlichen Veränderungen zu erzielen. Die Thiere sind eben der Infection gegenüber verschieden widerstandsfähig; Thiere desselben Wurfes standen mir nicht immer zur Verfügung, aber selbst in diesem Falle wären Differenzen nicht ausgeschlossen. Nun geht doch Jeder bei solchen Versuchen mit einer gewissen vorgefassten Meinung an die Arbeit; es liegt daher die Gefahr nahe, dass man sich bei allem Streben nach Wahrheit doch einmal verleiten lässt, die Resultate dadurch zu beeinflussen, dass man das minder kranke Thier zu dem Versuch benutzt, von dem man sich den meisten Erfolg verspricht. Um mich gegen eine solche, gewiss nicht so seltene Selbsttäuschung zu schützen, bestimmte ich schon vor der Infection der möglichst gleichartig ausgewählten Thiere diejenigen, welche ich später aseptisch, und jene, welche ich antiseptisch behandeln wollte. Bestanden nennenswerthe Gewichtsunterschiede, so wählte ich meist die schwereren Kaninchen zu den Versuchen mit Desinfection, die schwächeren zu denen mit aseptischer Behandlung. So glaubte ich mich vor Irrthümern am meisten geschützt.

Die Ergebnisse sind nun interessant genug.

Meine Resultate weichen von denen Messner's ganz wesentlich ab. Betrachten wir sie, ehe wir auf einen Vergleich und

die möglichen Ursachen der Differenz eingehen, etwas genauer! — Von den 6 antiseptisch behandelten Kaninchen starben 5, nur 1 überlebte; von den 6 aseptisch behandelten starben 3 und 3 genasen. Ja es ändert sich das Verhältniss sogar noch insofern etwas zu Gunsten der Asepsis, als wir Vers. 58 eigentlich überhaupt nicht zählen dürfen. Die Allgemeininfection des Thieres war nicht nur zur Zeit der Vornahme des therapeutischen Eingriffes weit schwerer, als die des desinficirten Controlthieres, sondern überhaupt derart, dass jede Art der Behandlung von vornherein aussichtslos war; es starb daher auch, obwohl keine Giftwirkung eines Antisepticums, kein nennenswerther Blutverlust die bestehende Schwäche vermehrte, schon $^1/_2$ Stunde nach dem Eingriff. Demnach bekämen wir ein Mortalitätsverhältniss bei Desinfection wie 5 : 6, bei aseptischer Behandlung wie 2 : 5.

Indess die blosse Berücksichtigung dieser Zahlen würde zu schweren Trugschlüssen verleiten. Wollen wir aus unseren Versuchen für die practische Chirurgie brauchbare Schlüsse ziehen — und dies ist doch der Endzweck jeder derartigen experimentellen Untersuchung —, so müssen wir dem ganzen Verlauf nähere Beachtung schenken.

Als wichtigster Punkt ist da zunächst hervorzuheben, dass in allen unseren Versuchen mit Ausnahme eines einzigen, und zwar des antiseptisch behandelten Kaninchens 74, gleichviel, ob die Thiere genasen oder starben, ob sie mit oder ohne Desinfection behandelt wurden, der Progredienz der Phlegmone durch unseren Eingriff Einhalt gethan wurde.

Die Wunde der 5, den therapeutischen Eingriff zunächst überlebenden, Kaninchen mit aseptischer Behandlung zeigte beim ersten Verbandwechsel stets ein recht gutes Aussehen; nur da, wo eitrig infiltrirtes Gewebe stehen geblieben war, bestand ein circumskripter eitriger Belag, und da, wo bei der Excision der Subcutis die Haut zu stark verdünnt worden war, kam es zu begrenzter Nekrose der Hautwundränder; im übrigen glich sie fast einer frisch gesetzten Wunde. Doch schon am nächsten Tage war sie fast in ganzer Ausdehnung von einem dünnen, fibrinös eitrigen Belage bedeckt, die Verbandstoffe bekamen einen etwas üblen Geruch als Zeichen der Zersetzung der Wundsecrete. In den 3 günstig verlaufenden Fällen 50, 52, 56 stiess sich dieser Belag in den folgenden Tagen

los, es traten kräftige, gesunde Granulationen auf, die Wunde verkleinerte sich rasch und vernarbte vollständig. — Die beiden anderen Kaninchen machten von Anfang an den Eindruck des Krankseins, frassen wenig und waren lange nicht so munter, wie die zugehörigen desinficirten Controlthiere. Die Wunden zeigten bei beiden den bekannten, eitrigen Belag. Bei Kaninchen 60 betont das Protocoll ausdrücklich den sehr üblen Geruch der mit zersetztem Secret getränkten Verbandstücke, weshalb auch in den letzten Tagen das bisher bedeckende Gummipapier weggelassen wurde. Der Gestank schwand darauf, aber die blosliegende Musculatur wurde durch Austrocknen oberflächlich nekrotisch. Das Thier starb am 6. Tage, Kaninchen 54 am 4. Tage nach der Operation. Bei letzterem ergab die Obduction einen negativen Befund, bei ersterem deckte sie eine beginnende septische Pleuritis auf, vielleicht metastatischer Natur, vielleicht durch directes Fortkriechen der Entzündung von der Achselhöhle in die Tiefe bedingt. In der Weichtheilbedeckung des Thorax liess sich ein Fortschreiten der Phlegmone nicht erkennen. Der Tod ist jedenfalls beide Male auf septische Infection zurückzuführen, ob nur infolge Fortdauer der schon zur Zeit des therapeutischen Eingriffes bestandenen Allgemeinerkrankung, lasse ich dahingestellt. Wahrscheinlich ist mir, dass die fortdauernde Resorption der Toxine aus den zersetzten Wundsecreten mindestens mit zum tödtlichen Ausgange beigetragen hat.

Bei den antiseptisch behandelten Kaninchen führte die Desinfection stets zu einer ziemlich ausgedehnten, trockenen Carbolgangrän der Hautwundränder. Es kann dies kaum Wunder nehmen, wissen wir doch, dass ein feuchter, mit 3 proc. Carbollösung gemachter Umschlag z. B. bei Panaritien gar nicht so selten eine Hautnekrose des Fingers zur Folge hat. Auch die in der Wunde blossliegende Muskulatur liess an einer freilich ganz leichten, schleierartigen, grauweisslichen Färbung die Spuren einer oberflächlichen Aetzung erkennen. Im Uebrigen aber war sie trocken und bot, so lange sie mit feuchter Carbolgaze bedeckt gehalten wurde, ein entschieden besseres, reizloseres Aussehen dar, als die der aseptisch operirten Controllthiere. Sowie indess nach dem zweiten Verbandwechsel der Verband etwas länger liegen blieb, die Carbolsäure verflüchtete, überzog sich auch bei ihnen die Wunde

mit dem gleichen fibrinös-eiterigen Belage, wie bei jenen. Die rasche Progredienz der Phlegmone wurde auch bei ihnen, abgesehen von Kaninchen 57, durch den Eingriff coupirt.

Woran starben nun 5 von den 6 Thieren? Eines, wie eben erwähnt, an der fortschreitenden septischen Infiltration. Kaninchen 59 erlag ganz unerwartet, nachdem die Wunde bis auf einen schmalen Granulationsstreifen geheilt war, dem Durchbruche eines grossen Leberabscesses in die Peritonealhöhle. Derselbe ist wohl sicher metastatischer Natur und seine Entstehung mit Wahrscheinlichkeit schon auf den Tag zwischen Infection und Desinfection der Wunde zurückzudatiren. — Versuchsthier 51 ging unter dem Bilde der acuten Sepsis innerhalb 26 Stunden nach der Operation zu Grunde, worauf schon die starken Diarrhöen deuten; sie war durch die Desinfection nicht mehr zu verhüten, obwohl die Progredienz der Eiterung sistirt wurde. Vielleicht ist auch eine Intoxication mit Carbolsäure für den schnellen Tod mit verantwortlich zu machen. — Die beiden letzten 53 und 55 starben an gleicher Ursache, wie die beiden aseptisch behandelten Kaninchen, an einer freilich mehr subacuten, fast schon chronisch zu nennenden Sepsis am 14. — das Controllthier genas — resp. am 18. Tage — das Controllthier war schon am 4. Tage gestorben —; ihren Ausgang hatte dieselbe wahrscheinlich in den mit käsigem Eiter gefüllten, unter der nekrotischen Haut der Ellenbogengegend resp. unter der Tricepssehne gelegenen Abscessen. Solche locale Abscesse habe ich auch in vielen andern Versuchen den Tod innerhalb 2—4 Wochen bei Kaninchen veranlassen sehen, deren Obduction wenigstens auch keinen anderen Anlass nachweisen liess.

Auf Grund dieser Analyse meiner Experimente halte ich mich zu folgenden Schlussfolgerungen berechtigt:

Selbst sehr ausgedehnte phlegmonöse Processe, bedingt durch Infection mit Staphylococcus pyogenes aureus, lassen sich beim Kaninchen durch genügend ausgiebige Spaltungen und Excision des eiterig infiltrirten Bindegewebes mit folgender Tamponnade der Wundhöhle um Stillstand bringen. Eine Desinfection der Wundfläche ist hierbei absolut entbehrlich. Das wirksame Moment liegt in der Umwandlung der geschlossenen Eiterung in eine völlig offene.

Auf eine zur Zeit der Operation schon bestehende schwere Allgemeininfection bleibt der Eingriff, gleichviel ob antiseptisch oder aseptisch ausgeführt, ohne heilenden Einfluss. Besteht eine solche schwerere Störung indess noch nicht, so ermöglicht die Operation eine völlige Genesung, bildet den ersten Schritt zu ihr.

Eine Oberflächeneiterung der durch die Operation geschaffenen, offenen Wundfläche ist durch eine rein aseptische Behandlung nicht zu verhüten. Ebensowenig vermag dies aber eine einmalige oder selbst wiederholte Desinfection. Hingegen lässt sie sich durch eine antiseptische Behandlung in Schranken und eine Zersetzung der Wundsecrete hintanhalten, so lange die Wunde in beständigem Contact mit dem Antisepticum steht. Sowie dieses verflüchtigt oder z. B. durch chemische Bindung mit Albuminaten seine keimtödtenden Eigenschaften verliert, ist auch die Oberflächeneiterung unvermeidlich. Die 3 proc. Carbolsäurelösung ist wegen ihrer toxischen und ätzenden Wirkung zu feuchten Carbolumschlägen nicht geeignet.

Wie lassen sich nun diese Ergebnisse mit denen Messner's in Einklang bringen? Die Differenz kann natürlich nur in einer verschiedenen Versuchsanordnung, speciell einer verschiedenen Behandlungsweise gelegen sein. Nun ist es freilich für jeden, der Messner's Versuchen nicht persönlich angewohnt hat, schwer, ja kaum möglich, lediglich aus seinen kurzen literarischen Angaben ein sicheres Urtheil zu begründen; immerhin glaube ich nach einer genauen Durchsicht seiner kurz mitgetheilten Versuchsprotocolle die Ursachen unserer verschiedenen Resultate andeuten und zeigen zu können, dass meine Schlüsse durch seine Versuche nicht nur nicht widerlegt werden, sondern in ihnen eher eine neue Stütze finden.

Zunächst muss ich einige Zahlenangaben fest- resp. richtigstellen. Von Messner's 23 Versuchen kommen für unsere Fragen 16 in Betracht. (Seine Versuche 3, 4, 13, 14 dienen zur Prüfung der Virulenz von Culturen verschiedener Herkunft, und 17, 18, 21 beschäftigen sich mit der Frage, ob eine der Infection vorausgeschickte 18 stündige Behandlung einer Wunde mit Carbolsäure zur Eiterung disponirt.) Von diesen 16 Kaninchen wurden 8

aseptisch, resp. (Vers. 1) überhaupt nicht behandelt, die 8 andern einer Desinfection der Wunde unterworfen. Von den ersteren blieben nun 3 (No. 5, 7, 15) am Leben, nicht 1, wie Messner im Text seiner Mittheilung angiebt, von den letzteren 7. Das Mortalitätsverhältniss der beiden Versuchsreihen zu einander ändert sich also erheblich. Die Infectionsdauer währte bei den 8 antiseptisch behandelten Kaninchen 4, 5, 5, 6, 6, nur 3 mal 17 Stunden; in keinem Falle verzeichnet das Protokoll eine solche von 18 Stunden, wie sie der Verfasser im Text als längsten Termin erwähnt. Bei der Mehrzahl war also die Zeit so kurz bemessen, dass es kaum schon zu einer schweren Phlegmone gekommen sein konnte. Ueber den Grad der entzündlichen Veränderungen bei Beginn der Therapie findet sich nichts vermerkt. Jedenfalls können dieselben aber, wie ich schon früher hervorhob, auch nicht annähernd so hochgradig gewesen sei, wie bei meinen Experimenten.

Die eigentliche Erklärung für die zu Gunsten einer Desinfection sprechenden Resultate Messner's sehe ich nun darin, dass die Therapie in den beiden Versuchsreihen sich nicht etwa nur darin unterschied, dass in der einen sterilisirte Kochsalzlösung, in der andern Carbolsäure verwendet wurde — wie man das doch zum Entscheid dieser Frage verlangen muss — sondern noch andere, nach meinen Versuchen sehr wesentliche Differenzen aufwies.

In seinem ersten Versuche umhüllte Messner das inficirte Glied nach der Infection einfach mit einem trockenen aseptischen Verbande, der bis zu dem am 9. Tage erfolgenden Tode des Thieres unverändert liegen blieb. Bei den anderen, der aseptischen Reihe angehörenden Kaninchen wusch er die Wunde mit steriler Kochsalzlösung aus und applicirte dann einen trockenen aseptischen Verband; d. h. in allen Fällen konnte, ja musste es in der Tiefe der buchtigen Wunde zu einer Retention von Eiter kommen. Hingegen stopfte er in den Fällen der antiseptischen Versuchsreihe die Wunde nach der Desinfection locker mit nasser Carbolsäuregaze aus und bedeckte sie mit einem feuchten Carbolumschlag, wechselte letzteren nach 12 Stunden und desinficirte die Wunde nochmals. Er wandelte also — was ich als erstes Princip einer erfolgreichen Therapie phlegmonöser Processe hinstellte — die eiternde Wundhöhle durch die Tamponade in eine Oberflächenwunde um. Wenn nun auch diese Tamponade im weiteren Verlaufe nicht

weiter beibehalten zu sein scheint — etwas Sicheres ist hierüber den Protocollen nicht zu entnehmen —, so reicht immerhin die erste hin, um die durch die leicht ätzende Wirkung der 3 proc. Carbolsäurelösung so wie so etwas starrer gewordenen Wände der Wunde auch noch weiterhin etwas klaffen zu lassen und den Sekretabfluss leidlich frei zu erhalten. — Dass nebenher die vielstündige Einwirkung der Carbolsäure die Virulenz der an der Wundoberfläche gelegenen Bakterien abgeschwächt haben mag, wie dies aus seinen Versuchen 3, 4, 13, 14 sicher hervorzugehen scheint, stelle ich gar nicht in Abrede. Der Heilerfolg ist indess weniger auf die Desinfection als die Tamponade zu beziehen. Für die Richtigkeit dieser Anschauung spricht übrigens auch sein trotz energischer Desinfection mit dem Tode des Kaninchens endender Versuch 16. In diesem tamponirte er die Wunde nicht, applicirte nur einen feuchten Carbolumschlag, den er nicht, wie sonst, nach 12 Stunden wechselte, sondern 4 Tage liegen liess. Damit waren ähnliche Verhältnisse wie bei den Experimenten der aseptischen Reihe geschaffen und dem entsprach auch der ungünstige Verlauf[1]).

Die durch Infection mit Streptokokken angestellten Versuche Henle's, welchem es gelang, durch einfaches, 1 Minute langes Andrücken eines mit 1prom. Sublimatlösung getränkten Wattebausches gegen die 2 Stunden vorher inficirte Wunde den sonst typischen Krankheitsverlauf zu verhüten, sind mit meinen weiter oben mitgetheilten Experimenten deshalb nicht wohl in Vergleich zu stellen, weil es sich bei ihnen um reine Oberflächenwunden, bei meinen Versuchsthieren um taschenförmige Haut- resp. Muskelwunden handelte, die nach der Desinfection sogleich durch Naht und Jodoformcollodium geschlossen wurden.

Auf die Frage, ob die gewöhnlich übliche Desinfection frischer Wunden mittelst Irrigation dieselben vielleicht gar zu einer Eiterung disponirt, wie dies manche Autoren vermuthen, geben meine Experimente keine bestimmte Antwort. Die Anhänger dieser An-

---

[1]) Wie ich aus einem Referat in der Münchener medic. Wochenschrift über die Verhandlungen der jüngsten Naturforscher-Versammlung in Wien ersehe, hat auch Hänel in Dresden die Versuche Messner's wiederholt und ist zu ganz entgegengesetzten Ergebnissen wie dieser Forscher gelangt. Da ich seinen Vortrag nicht gehört habe, derselbe auch im Druck noch nicht erschienen ist, das kurze Referat aber nähere Angaben nicht enthält, kann ich auf die Arbeit gegenwärtig nicht eingehen.

sicht mögen vielleicht darin eine Stütze für ihre Richtigkeit sehen, dass das einzige Thier, in welchem ich trotz ausgiebiger Spaltung die septische Infiltration weiterschreiten sah, ein antiseptisch behandeltes war. Indess ein derartiges Resultat beweist nichts. Die von Messner zur Widerlegung dieser Anschauung angestellten Versuche entscheiden aber die Frage ebnsowenig.

Messner stopfte in seinen Versuchen 18 und 21 die unter antiseptischer Irrigation angelegten Wunden mit nasser Carbolgaze aus und machte darüber einen nassen Carbolumschlag. Nach 18 Stunden entfernte er diesen, inficirte die Wunden mit Staphylokokkencultur und desinficirte nach weiteren 6 Stunden. In beiden Fällen eiterten die Wunden, doch kam es zu keiner Progredienz der Eiterung; die Thiere blieben am Leben, während die Controlthiere 17 und 19, bei denen frische Wunden inficirt, nach 6 Stunden mit steriler Kochsalzlösung ausgewaschen und trocken aseptisch verbunden wurden, am 6. resp. 11. Tage nach der Infection starben.

Ein 18stündiges Ausstopfen mit nasser Carbolgaze ist aber mit einer einmaligen Ueberrieselung einer frischen Wunde mit 3 proc. Carbolsäurelösung nicht zu vergleichen. Im letzteren Falle kommt es höchstens zu einer Schädigung der oberflächlichsten Zellschicht, die die Resorption der Wunde kaum beeinträchtigt, im ersteren zu einer Aetzwirkung, einer ziemlich tief reichenden Gerinnung, die ein rasches Eindringen der Bakterien in die Gewebe, wie dies neuere, auf dem letzten Chirurgencongress vorgetragene Versuche Schimmelbusch's[1]) zeigen, fast unmöglich macht.

Ich möchte daher die Frage einer Prädisposition der Gewebe für Eiterung durch Desinfection vorläufig noch in suspenso lassen.

Welche Schlüsse lassen nun vorstehende Untersuchungen für die praktische Chirurgie ableiten? — Ohne Weiteres ist es natürlich unstatthaft, die Ergebnisse von Thierversuchen auf den Menschen zu übertragen. Da indess die Eiterstaphylokokken, mag auch ihre Virulenz für das Kaninchen und den Hund eine andere sein wie für den Menschen, in beiden Fällen zunächst nur eine locale Entzündung bedingen, bei beiden erst eine Progredienz derselben zur Allgemeininfection führt, beide eine gewisse Summe dieser Mikroben resorbiren und unschädlich machen können, die Gewebe beider auf

[1]) Schimmelbusch: Ueber Infection von Wunden. Verh. d. deutschen Ges. f. Chir. 1894.

die üblichen Desinficientien in der gleichen Weise reagiren, so erscheint mir eine vorsichtige Uebertragung der Versuchsresultate auf den Menschen allerdings erlaubt.

Wir müssen auseinanderhalten die Behandlung frischer, vom Operateur selbst gesetzter Wunden in gesundem Gewebe von derjenigen inficirter Wunden und phlegmonöser Processe.

Die namentlich früher auch bei ersteren so regelmässig geübte Irrigation mit Carbol oder Sublimat bezweckte, die etwa während der Operation auf die Wunde trotz aller Vorsicht gelangten Keime zu ertödten resp. entwickelungsfähig zu machen und so die Asepsis der Wunde wieder herzustellen. Wir haben gesehen, dass sie dies nicht vermag: die Bakterien dringen zu schnell in die Gewebe ein, um von dem Antisepticum überhaupt getroffen zu werden. Die Desinfection frischer Wunden ist also zwecklos, ja insofern schädlich, als sie entschieden die Wundsekretion vermehrt. Also, lassen wir sie bei Seite! Allerdings wird eine unter dem Schutze der Asepsis angelegte Operationswunde infolge des zufälligen Eindringens von Bakterien nie mit einer solchen Unmasse Mikroorganismen verunreinigt werden, wie die Wunden bei unseren Versuchsthieren. Mit den wenigen Keimen, die hineingelangen, wird aber der Organismus auch ohne unser Zuthun fertig. Hier stimmt die bereits vorliegende klinische Erfahrung mit dem Experiment in schönster Weise überein. Die der letzten Jahre hat sowohl schon gezeigt, dass die Resultate der Asepsis bei frischen Wunden mindestens eben so gute, wenn nicht bessere sind, wie die der Antisepsis, als andererseits die Erfahrung der Jahre vorher, der streng antiseptischen Aera, hinlänglich bewiesen hat, dass das Auswaschen und Bespülen der Operationswunden mit Antisepticis nicht sicher vor septischen Processen schützt. Die experimentelle Erhärtung dieses Erfahrungssatzes erschien mir gleichwohl nicht überflüssig, da eben die Bedingungen im Experiment ungleich einfacher und übersichtlicher sind, als bei Operationen am Menschen.

Je mehr wir von der Aussichtslosigkeit einer secundären Desinfection einer Wunde überzeugt sind, um so grösseren Werth werden wir auf die vorgängige Prophylaxe legen, um so strenger alle Cautelen zur Verhütung der Infection beachten. Aus diesem Grunde erscheint es mir auch durchaus verfehlt, wie dies von einigen Chirurgen noch geschieht, die Asepsis vorläufig noch für den Spe-

cialisten der Chirurgie reserviren zu wollen und dem Nichtspecialisten, dem Arzt auf dem Lande auch weiterhin noch die Antisepsis zu empfehlen. Grade weil die Verhältnisse, unter denen letzterer oft zu operiren gezwungen ist, meist weit ungünstigere sind, als in einem gut eingerichteten Krankenhause, grade deshalb muss er darauf aufmerksam gemacht werden, dass er nur dann auf einen ungestörten Wundverlauf sicher rechnen darf, wenn er die Infection von vornherein verhütet, nicht aber, wenn er sie durch nachfolgende Antisepsis erst unschädlich zu machen sucht. Der Glaube, dass letzteres möglich sei, führt zu einer Schaden bringenden Vertrauensseligkeit. Dieser Glaube soll daher auch dem practischen Arzte genommen werden.

Auch bei der Behandlung von Eiterungen ist der Werth der Antisepsis bisher ausserordentlich überschätzt worden. Wir waren gewohnt, bei Phlegmonen die infiltrirten Gewebe weithin zu spalten und die Wunde mit 3—5 proc. Carbolsäure- oder 1 prom. Sublimatlösungen gründlich zu bearbeiten und schrieben den günstigen Erfolg nicht zum kleinsten Theile dieser energischen Desinfection zu. Nach den vorliegenden Untersuchungen mit Unrecht. Unsere Versuche zeigen, dass die ausgiebige Bloslegung der eitrig durchsetzten Gewebe, die Sorge für völlig freien Secretabfluss für sich allein ohne jede Antisepsis ausreicht, das gefährliche Fortschreiten der Entzündung zu hemmen und die Heilung einzuleiten.

Man wird vielleicht einwenden, dass doch die Einführung der antiseptischen Wundbehandlung auch die Resultate unserer Therapie bei phlegmonösen Processen wesentlich gebessert hat. Dies ist ohne Weiteres zuzugeben. Aber es ist doch daran zu erinnern, dass wir uns, eben im Vertrauen auf die Antisepsis, weit leichter und früher, als in der vorantiseptischen Zeit, zu genügend grossen Incisionen entschliessen, grösseren Werth auf sorgfältige Drainage resp. Tamponade legen, nicht durch unseren Eingriff neue Infection, z. B. durch das Ligaturmaterial bedingen, Erysipel, Hospitalbrand etc., die früher so oft die Operirten hinwegrafften, obwohl sie mit dem Grundleiden an sich nichts zu thun hatten, nicht mehr zu fürchten haben.

Und doch lehren unsere Experimente, dass es unrichtig wäre, wie dies einige Aseptiker bereits verlangen, die Anwendung der Antiseptik auch bei Behandlung von Eiterungen ganz über Bord zu werfen,

Wir sahen einmal, dass zwei unserer aseptisch behandelten Kaninchen, obwohl die Phlegmone nach der Incision stillstand, unter den Zeichen septischer Infection zu Grunde gingen, als deren Ursache wir die Resorption von Zersetzungsprodukten von Seiten der grossen eiternden Wundfläche ansprechen mussten; mindestens war letztere bei der Beschleunigung des tödtlichen Ausganges betheiligt. Etwas Aehnliches sehen wir ja oft genug beim Menschen: Patienten mit eiternden Oberflächenwunden fangen an zu fiebern, sowie der Verband nicht oft genug gewechselt wird und es zur Ansammlung und Zersetzung des Eiters in den Verbandstoffen kommt. — Andererseits lehrten unsere Versuche, dass der dauernde Contact der Wunde mit einem Desinficiens in wirksamer Concentration auf die Beschaffenheit der Wunde einen günstigen Einfluss übt, die Eiterung mindert, die Zersetzung verhindert, und Messner's Versuche zeigen, dass die Virulenz des an der Oberfläche sich ansammelnden Eiters bei einer derartigen antiseptischen Behandlung wesentlich herabgesetzt ist. Diese Vortheile einer rationell geübten Antisepsis dürfen wir demnach, so lange sich dies ohne sonstige Schädigung ausführen lässt, unseren Patienten nicht vorenthalten. Auf ein Auswaschen der Wundhöhle mit Sublimat oder Carbolsäurelösungen dürfen wir verzichten, vielleicht sogar mit Vortheil wegen Vermeidung jeder Gewebsschädigung; hingegen ist es rathsam, sie mit einer antiseptischen Gaze locker tamponirt zu halten. Trockene Carbol- oder Sublimatgaze sind hierfür wegen der Flüchtigkeit des in ihnen enthaltenen Antisepticums wenig geeignet. Ganz vorzüglich ist indess für unsern Zweck die ja auch längst im Gebrauch befindliche Jodoformgaze, insbesondere auch zur Tamponade von Wunden, die, gesundes Gewebe durchtrennend, doch durch Ueberfliessen von Eiter bei Eröffnung benachbarter Abscesse sicher inficirt wurden.

Bei der Behandlung phlegmonöser Processe empfiehlt sich für die ersten 24 bis 48 Stunden nach hinreichender Spaltung und neben gleichzeitiger Hochlagerung des entzündeten Gliedes die Verwerthung der feuchten Wärme, befördert sie doch entschieden den Ablauf der Entzündung. Auch verhindert sie, wie man dies bei geringer Wundsecretion, z. B. nach Incision von Panaritien, bei trockener Tamponade manchmal sieht, das Verkleben der Gaze mit den Wundrändern, das Eintrocknen des Eiters in ihr und damit

die zuweilen hinter dem Tampon stattfindende Secreretention. In solchen Fällen werde nwir also nach Vorgang unserer Experimente die Wundhöhle mit nasser, in einem Desinficiens getränkter Gaze ausstopfen und darüber einen feuchten Umschlag mit dem gleichen Antisepticum appliciren. 3 proc. Carbolsäure ist dafür freilich wegen ihrer toxischen und ätzenden Nebenwirkungen zu vermeiden; höchstens 1 proc. Lösungen wären erlaubt. Sehr gut eignen sich aber für diesen Zweck bei kleinen Wunden $^1/_2$—1 prom. Sublimatlösungen, bei grösseren 3 proc. Borsäure oder 2 proc. essigsaure Thonerde. Nach 1—2 Tagen wäre der feuchte Verband durch trockne Jodoformgazetamponade zu ersetzen.

Ich habe nach diesen Principien im Laufe der letzten 2 Jahre eine ganze Anzahl von Eiterungen behandelt; ich habe in Fällen von Beckenabscessen infolge acuter Drüsenvereiterung, von subpektoraler Phlegmone, von acutem Retropharyngealabscess, acuter eitriger Thyreoiditis, bei Exstirpation vereiterter Schankerbubonen, nach Eröffnung subperiostaler Abscesse bei Osteomyelitis etc. die Wundhöhle ohne jede vorgängige Desinfection einfach mit steriler Gaze ausgewischt und mit Jodoformgaze locker tamponirt, und kann nur sagen, dass ich mit dem Erfolg ausserordentlich zufrieden war. Die klinische Erfahrung am Menschen stimmt also mit dem Thierexperiment gut überein. Es vereinfacht dies trockne, im wesentlichen doch aseptische Verfahren die Wundbehandlung auch bei septischen Processen gegenüber der früher üblichen nassen Desinfection sehr und vermindert durch Vermeidung der Intoxication auch die Gefahr des operativen Eingriffes.[1])

Auszüge aus den Versuchsprotokollen.

1. Kleines Kaninchen. In beiden Lendengegenden wird unter aseptischen Cautelen eine Hautmuskelwunde angelegt. Rechts wird erst die Muskelwunde isolirt mit Catgut genäht, dann die Hautwunde vereinigt; links nur Hautnaht. — Jodoformcollodium. — Beiderseits reactionslose Heilung.

2. Kleines Kaninchen. Anlegung je einer Hautmuskelwunde in den

[1]) Anm. während der Correctur: Wie mir Herr Prof. Helferich auf Grund eines in der Münch. med. Wochenschrift erschienenen Referates meines Vortrages in liebenswürdiger Weise mittheilt, hat er bereits vor 2 Jahren in einer in der Berliner klin. Woch. 1892, No. 4. erschienenen Arbeit „Ueber die Behandlung schwerer Phlegmonen" ganz ähnliche Principien der Behandlung empfohlen. Leider war dieselbe früher meiner Aufmerksamkeit entgangen.

Lendengegenden und Vernähung, wie in Versuch 1: rechts Muskelnaht, Hautnaht, links nur Hautnaht. Doch werden vor der Naht in die Tiefe der Muskelwunden einige Tropfen einer verflüssigten Gelatinereincultur von Staphylococcus pyog. aur. gegossen. — Rechts stösst sich ein Zweimarkstückgrosses Hautstück nekrotisch ab, dann vernarbt die Wunde per secundam; links bilden sich zwei kirschkern- bis haselnussgrosse Abscesse.

3. Mittelgrosses Kaninchen. In die Subcutis des linken, in eine Muskelwunde des rechten Oberschenkels wird je ein kleines Stück steriler Gaze gebracht. — Beiderseits reactionslose Einheilung.

4. Mittelgrosses Kaninchen. Versuch, wie Versuch 3; nur wird die Gaze vorher mit Bouilloncultur von Staphylococcus pyog. aur. inficirt. — Rechts bildet sich ein mehr als Taubenei grosser Abscess, aus dem nach Tödtung des Thieres am 18. Tage der goldene Traubencoccus in Reincultur gezüchtet wird. Links wird der Fremdkörper eingekapselt, sodass äusserlich überhaupt nichts Abnormes zu finden ist; bei der Obduction zeigt sich das Gazestückchen von Eiterzellen durchsetzt. Es wird mit steriler Scheere in 4 Theile getheilt und auf Agar resp. Gelatine übertragen; nur in 1 der Röhrchen entwickelt sich eine ganz schwache, oberflächlich wachsende Colonie; nicht der Staphylococcus pyog. aur., sondern anscheinend eine Verunreinigung.

5. Mittelstarkes Kaninchen. Infection einer Hauttasche am linken, einer Hautmuskeltasche am rechten Oberschenkel mit einer unbestimmten Menge verflüssigter Gelatinecultur von Staphylococcus pyog. aur. — Tod an Sepsis am 5. Tage. Rechts findet sich weitreichende eitrige Infiltration, links nur ein circumscriptes, flaches, fibrinös eitriges Exsudat von ca. 1 Ctm. Länge und Breite.

6. Mittelstarkes Kaninchen. In eine Hauttasche des linken, eine Hautmuskeltasche des rechten Oberschenkels wird ein kleines Stück mit Staphylokokkencultur inficirter Gaze gebracht. Rechts kommt es zur Abscessbildung, links erfolgt Einheilung.

7. Kleines Kaninchen. Einbringen mit Staphylokokkencultur imprägnirter Gaze in eine Hauttasche des rechten, eine Hautmuskeltasche des linken Oberschenkels; in die rechte Hauttasche fand dabei infolge Verletzung einer Vene eine Blutung statt. — Rechts heilt die Gaze ein; links kommt es zur Bildung eines Abscesses und Nekrose der Haut.

8. Kleines Kaninchen. In eine Hauttasche des linken, eine Hautmuskeltasche des rechten Oberschenkels wird ein Stückchen mit 1 Tropfen Culturflüssigkeit inficirter Gaze gebracht. — Tödtung am 11. Tage. Rechts ist die Haut in Ausdehnung eines Zweimarkstückes nekrotisch geworden und hat sich ein vom Knie bis zum Nabel reichender Abscess entwickelt; links findet sich nur ein wallnussgrosser Abscess.

9. Kleines Kaninchen. Versuchsanordnung genau wie bei Versuch 8. Rechts kommt es zur Bildung eines grösseren Abscesses, der an der Aussenseite des Oberschenkels spontan aufbricht, links zu einer geringen Eiteransammlung um die Gaze; dieser kleine Abscess wird von einer dünnen Bindegewebsmembran völlig eingekapselt, ist mit der Kapsel unter der Haut verschieblich, sein eitriger Inhalt erweist sich bei der bakteriologischen Untersuchung völlig steril.

10. Kleines Kaninchen. Einbringen eines mit 1 Tropfen Staphylokokkenkulturflüssigkeit inficirten Gazestückchens in eine subcutane Tasche der linken Bauchdecke. — Es bildet sich ein kleiner Abscess ringsum, der völlig abgekapselt wird. — Keine progrediente Eiterung.

11. Kleines Kaninchen. Hautmuskelwunde an beiden Oberschenkeln mit Quetschung der Muskulatur; Infection der Wunde mit einigen Tropfen verflüssigter Gelatinecultur von Staphylococcus pyog. aur. — Doppelseitige schwere Phlegmone.

12. Mittelgrosses Kaninchen. An der Vorder-Innenseite beider Oberschenkel wird eine Hauttasche gebildet. Rechts wird ein Theil der blossliegenden Fascie mit einem in der Gasflamme stark erhitzten, doch nicht glühenden Glasstabe oberflächlich cauterisirt. Darauf werden beide Wunden mit je 2 Tropfen Culturflüssigkeit inficirt. — Rechts entsteht ein grosser, den Oberschenkel umgreifender, aufwärts bis zum Nabel reichender Abscess; links ein minimales schleierartiges fibrinöses Exsudat.

13. Mittelstarkes Kaninchen. An beiden Oberschenkeln wird eine Hautmuskelwunde angelegt, die rechte oberflächlich mit einem heissen Glasstabe cauterisirt. Darauf Infection beider Wunden mit 1 Tropfen Staphylokokkencultur. Rechts entsteht ein Abscess, der den Oberschenkel rund umgreift und bis zum Nabel in die Höhe reicht, links ein abgekapselter, taubeneigrosser Abscess in der Inguinalbeuge.

14. Kleines Kaninchen. Anlegung je einer Hauttasche an beiden Oberschenkeln; in die rechte wird ein Tropfen Jodtinctur geträufelt, dann ausgetupft; darauf Infection beider Taschen mit je 1 Tropfen Culturflüssigkeit. — Heilung ohne Reaktion.

15. Kleines Kaninchen. In je eine Wunde der Subcutis beider Oberschenkel wird je 1 Tropfen Jodtinctur gegossen und wieder aufgetupft. Die linke wird sogleich vernäht; die rechte vorher noch mit 1 Tropfen Staphylokokkencultur inficirt. Das Thier bleibt anscheinend gesund, wird nach vier Monaten getödtet. Links findet sich nichts Abnormes; rechts ein 1 Ctm. langes und breites, 1—2 Mm. dickes käsig eitriges Exsudat.

Versuche über den Einfluss von Blutentziehungen auf das Zustandekommen von Eiterungen.

16.

Mittelgrosses, doch ziemlich schwaches Kaninchen. Aus der linken Carotis werden ca. 15 ccm Blut abgelassen. Das Thier ist danach sehr schwach. Darauf Infection einer Wunde der Subcutis am linken, einer Muskelwunde am rechten Oberschenkel durch Eingiessen verflüssigter Gelatinecultur von Staph. pyog. aur. Auftupfen derselben mit steriler

17.

Mittelgrosses Kaninchen. Keine Blutentziehung. Infection wie bei Versuch 16. — Tod am 5. Tage an Sepsis. Links 1 markstückgrosse Hautnekrose. Beiderseits fibrinöseitrige Infiltration an der Vorderseite des Oberschenkels und in der Inguinalbeuge.

Gaze. Das Thier wird am nächsten Tage todt gefunden. Links geringe, rechts starke blutig seröse Durchtränkung der Subcutis bis über das Ligam. Pouparti.

18.

Mittelgrosses Kaninchen. Entziehung von 15 ccm Blut aus der linken Carotis. Infection einer Hauttasche des linken Oberschenkels durch Eingiessen verflüssigter Cultur. Austupfen derselben nach 1 Minute. — Tod am 9. Tage. Starke eitrige Infiltration in der Subcutis der vom Oberschenkel zum Bauch ziehenden Hautfalte.

19.

Mittelgrosses Kaninchen. Keine Blutentziehung. Infection einer Hauttasche des linken Oberschenkels, wie bei Versuch 18. Schwere Erkrankung. Tödtung am 9. Tage. Obductionsbefund fast ganz gleich dem des Kaninchens 18.

20, a—f. 6 kräftige, mittelgrosse Kaninchen. Am 28. 12. 93 wird allen in eine Hauttasche des linken Oberschenkels je 1 Tropfen Staphylokokkencultur gegossen. Da hierauf nirgends eine Reaction erfolgte, wird die Infection am 3. 1. 94 mit 10 Tropfen in eine Hauttasche der rechten Glutäalgegend wiederholt.

a	b	c	d	e	f
Blutentziehung von 20. 12. 30 ccm 28. 12. 35 „ danach intravenöse Infusion von 40 ccm 0,6 proc. Kochsalzlösung. Das Thier stirbt bald darauf.	Blutentziehung von 20. 12. 30 ccm 28. 12. 25 „ darauf Infusion von 25 ccm 0,6 proc. Kochsalzlösung in die rechte Vena jugularis. 3. 1. 94 Blutentziehung mit folgender Transfusion von je 25 ccm. In den folgenden Tagen schwere Störung des Allgemeinbefindens. Tödtung am 9. 1. 94. Abscess vom Knie bis zum Schwertfortsatz.	Blutentziehung von 18. 12. 25 ccm 22. 12. 20 „ 28. 12. 20 „ 3. 1. 20 „ Tödtung am 9. 1. Eitrige Infiltration der Subcutis an der Aussenseite des rechten Oberschenkels und der Glutäalgegend.	Blutentziehung von 18. 12. 30 ccm 22. 12. 25 „ 28. 12. 20 „ 3. 1. 20 „ Tödtung am 9. 1. 94. Abscess an der Aussenseite des rechten Oberschenkels und der Glutäalgegend.	Keine Blutentziehung. Tödtung am 9. 1. 94. Abscess, der den Oberschenkel umgreift und aufwärts neben der Medianlinie bis zum Schwertfortsatz sich erstreckt.	Keine Blu[illegible] entziehun[illegible] Tödtung [illegible] 9. 1. 94. Abscess d[illegible] Aussenseite [illegible] Oberschen[illegible] und der [illegible] gegend. A[illegible] Bauchwa[illegible] neben der [illegible] dianlinie [illegible] töse Infiltr[illegible] der Subcuti[illegible] zum Schwer[illegible] satz.

21, a f. 6 grosse, kräftige Kaninchen. Allen werden am 15. 1. 94 je 5 Tropfen einer sehr virulenten Cultur von Staphyl. pyog. aur., gezüchtet aus dem rechten Abscess von Kaninchen 4, in eine Hauttasche des linken Oberschenkels geimpft.

a	b	c	d	e	f
Blutentziehung von 1. 35 ccm 1. 35 „ 1. 35 „ pfung. Thier irbt am Schluss r Operation an Anämie.	Blutentziehung von 10. 1. 45 ccm 12. 1. 39 „ 15. 1. 45 „ Danach intravenöse Infusion von 40 ccm alkalisch. Kochsalz-Zuckerlösung. Impfung. 16. 1. Thier wird heut todt gefunden vor Eintritt entzündlicher Erscheinungen. Obductionsbefund negativ.	Blutentziehung von 10. 1. 35 ccm 12. 1. 37 „ 15. 1. 35 „ Dann Infusion von 30 ccm alkal. Kochsalz-Zuckerlösung. Impfung. Tod in 24 Stunden. Blutig-seröse Durchtränkung der Subcutis der linken Bauchhälfte bis über Nabelhöhe.	Blutentziehung von 10. 1. 40 ccm 12. 1. 35 „ 15. 1. 45 „ Impfung. Tod an Sepsis in circa 28 Stunden. Blutig-seröses Infiltrat der Subcutis der linken Bauchhälfte bis zum Nabel.	Keine Blutentziehung. 15. 1. Impfung. 16. 1. Thier krank. Oedematöse Schwellung bis zum Nabel. 17. 1. Thier moribund. Tödtung. Blutig-seröses Oedem der Subcutis der Bauchdecken bis über den Nabel.	Keine Blutentziehung. 15. 1. Impfung. 16. 1. Thier krank. Oedematöse Schwellung bis zum Nabel. 17. 1. Tod. Starke blutig-seröse Durchtränkung der linken Bauchdeckenhälfte bis zum Rippenbogen.

22, a—g. 7 kleine Kaninchen.

a	b	c	d	e	f	g
Blutentziehung von 1. 25 ccm 1. 25 „ 1. Tod an Anämie.	Blutentziehung von 17. 1. 25 ccm 19. 1. 20 „ 22. 1. 10 „ 23. 1. Infection mit 2 Tropfen Staphylokokkencultur in eine Hauttasche des linken Oberschenkels. 24. 1. Keine Reaction; daher Infection mit 2 Tropfen sehr virulenter Cultur, gezüchtet aus Abscess von Kaninchen 4, in eine Hauttasche d. rechten Bauchhälfte. 25. 1. Tod. Blutig-seröses Oedem der rechten Bauchhälfte. Geringes eitriges Exsudat am linken Oberschenkel.	Blutentziehung von 17. 1. 25 ccm 19. 1. 20 „ 22. 1. 10 „ 23. 1. Infection wie bei b. 24. 1. Keine Reaction. Infection wie bei b. Schwere Erkrankung. Tödtung am 31. 1. Abscess unter der Haut der rechten Bauchdecke bis herab zum Oberschenkel. Geringes eitriges Exsudat am linken Oberschenkel.	Blutentziehung von 23. 1. 20 ccm Unmittelbar danach Infection wie bei b 24. 1. Keine Reaction. Blutentziehung von 25 ccm. Dann Infection wie bei b. Abscess an der rechten Bauchdecke bis zum Oberschenkel, bricht spontan auf. Links keine entzündlichen Erscheinungen. Thier bleibt am Leben.	Keine Blutentziehung. 23. 1. Infection wie bei b. 24. 1. Keine Reaction; daher neue Impfung, wie bei b. Dabei wird zufällig das Abdomen geöffnet; es fliesst Ascitesflüssigkeit aus. Sofort Naht der Wunde im Peritoneum. 25. 1. Thier ist moribund, wird getödtet. Subcutanes Gewebe d. Bauchdecken beiderseits blutigeitrig infiltrirt. Am linken Oberschenkel mässiges eitriges Infiltrat.	Keine Blutentziehung. 23. 1. Infection wie bei b. 24. 1. Keine Reaction; daher neue Infection, wie bei b. 26. 1. Tod. Beiderseits starke blutigseröse Durchtränkung der Subcutis der Bauchdecken. Am linken Oberschenkel geringes eitriges Exsudat.	Keine Blutentziehung. 24. 1. Infection wie bei b. 26. 1. Tod. Beiderseits starke blutigseröse Infiltration der Subcutis d. Bauchdecken.

23, a—e. 5 mittelgrosse Kaninchen. Allen werden am 6.3. je 2 Tropfen einer stark virulenten Cultür von Staphyl. pyog. aur. in eine Hauttasche des linken Oberschenkels gebracht, die Wunde nach 1 Minute mit steriler Gaze ausgetupft und durch Naht geschlossen.

a	b	c	d	e
Blutentziehung von	Blutentziehung von	Blutentziehung von	Blutentziehung von	Keine Blutentziehung.
28. 2. 15 ccm	28. 2. 28 ccm	28. 2. 25 ccm	6. 3. 25 ccm	6. 3. Infection.
2. 3. 25 „	2. 3. 20 „	2. 3. 20 „	Unmittelbar danach Infection. Bei anscheinend ungestörtem Allgemeinbefinden entwickelt sich in der linken Inguinalbeuge ein taubeneigrosser Abscess.	Bei ungestörte Allgemeinbefin bildet sich in linken Inguin beuge ein walln grosser Absce
5. 3. 20 „	5. 3. 15 „	6. 3. 15 „		
6. 3. Infection.	6. 3. Infection.	Danach intravenöse Transfusion von 25 ccm alkal. Kochsalz-Zuckerlösung. Dann Infection.		
7. 3. Thier wird todt gefunden. An der Impfstelle circumscriptes dünnes fibrinös-eitriges Exsudat. Sonst ausser Anämie negativer Befund.	7. 3. Das linke Bein wird wohl etwas flectirt gehalten, lässt indess local keine phlegmonösen Veränderungen erkennen.	7. 3. Thier wird todt gefunden. Befund wie bei a.		

24, a, b. a ist ein mittelgrosser Spitz, b ein kleiner Pinscher.

a	b
27. 3. Blutentziehung von 110 ccm	Keine Blutentziehung.
29. 3. „ „ 150 „	6. 4. Subcutane Injection von 2,5 ccm Staphylokokkencultur in den linken Oberschenkel.
2. 4. „ „ 180 „	Es bildet sich ein taubeneigrosser Abscess, welcher spontan aufbricht.
4. 4. „ „ 110 „	
6. 4. „ „ 100 „	
Unmittelbar nach der letzten Blutentziehung werden in den linken Oberschenkel subcutan 2,5 ccm verflüssigter Staphylokokkencultur injicirt.	
Es folgt eine mässige teigig-ödematöse Schwellung, die sich spontan resorbirt.	

Versuche über den Einfluss von Cirkulationsstörungen.

25. Kleiner Pinscher. Nach Unterbindung der linken Arteria femoralis dicht unter dem Ligamentum Pouparti werden in beide Unterschenkel je 0,5 ccm verflüssigter Gelatinecultur von Staphylococcus pyog. aur. injicirt. — Beiderseits entwickelt sich eine abscedirende Phlegmone mit Hautnekrose; doch beschränken sich die Veränderungen rechts auf den Unterschenkel, während sie links bis zum Poupart'schen Bande hinaufreichen.

26. Pinscher. Ligatur der rechten Arteria femoralis dicht unter dem Ligamentum Pouparti. Darauf subcutane Injection von je 0,2 ccm Staphylokokkencultur in beide Unterschenkel. Beiderseits zeigt sich am nächsten Tage eine teigige Infiltration, die sich indess links völlig resorbirt, während rechts ein spontan perforirender Abscess und Fünfzigpfennigstückgrosse Hautnekrose entsteht.

27. Kleiner Pinscher. Nach Ligatur der rechten Vena femoralis werden in beide Unterschenkel je 0,2 ccm Staphylokokkencultur injicirt. — Beiderseits kommt es zu einer Entzündung, doch links nur zu einer mässigen teigigen

Schwellung an der Impfstelle, rechts hingegen zu einer starken, heissen, bis zur Mitte des Oberschenkels hinaufreichenden phlegmonösen Infiltration.

Versuche über den Einfluss verschiedener Alkalescenz des Blutserum.

28.

Mittelgrosses Kaninchen, erhält vom 19. 6. 94 an mittelst Schlundsonde täglich bis zum Tode ca. 6 Tropfen Salzsäure, in 25 ccm dest. Wasser gelöst.

3. 7. Infection einer Hautmuskeltasche des linken Humerus mit 5 Tropfen Culturflüssigkeit.

5. 7. Da keine entzündlichen Veränderungen erkennbar sind, wird heut eine Hautmuskelwunde des rechten Humerus mit 10 Tropfen verflüssigter Gelatinecultur und 20 ccm Agarcultur von Staphylococcus pyog. aur. inficirt.

Es kommt zu einer schweren, auf den Thorax übergreifenden Phlegmone und markstückgrossen Hautnekrose.

17. 7. Tödtung. Die Obduction deckt rechts in der Axillargegend einen hühnereigrossen Abscess auf, der den Humer. umgiebt, links einen abgekapselten haselnussgrossen Absces.

29.

Kleines Kaninchen, erhält vom 23. 5. ab täglich bis zum Tode 2,0 Natron bicarbonicum in 25 ccm Aq. destill.

3. 7. Infection wie bei 28.

5. 7. Da keine Reaction sichtbar, neue Infection, wie bei 28.

Es kommt zu einer mässigen entzündlichen Schwellung, die aber örtlich begrenzt bleibt.

Die Obduction am

17. 7. deckt am rechten Humerus Spuren fibrinösen Eiters auf, lässt am linken keine Veränderungen erkennen.

30.

Kleines Kaninchen, erhält vom 15. 6. 94 an bis zum Tode täglich 6 Tropfen Salzsäure.

23. 7. Impfung einer Hautmuskeltasche des linken Oberschenkels mit 5 Tropfen verflüssigter Gelatinecultur und 1 Oese Agarcultur von Staphylococcus pyog. aur.

31.

Kleines Kaninchen, erhält vom 10. 7. 94 an bis zum Tode täglich 2,0 Natron bicarbonicum.

23. 7. Impfung wie bei 30.

Beide Thiere sind am folgenden Tage schwerkrank, zeigen eine sulzig-ödematöse Schwellung des Oberschenkels, die auf das Abdomen übergreift, bei 30 stärker ist und weiter hinaufragt, als bei 31. Beide sterben bis zum 25/7, doch 30 früher als 31.

32.

Kleines Kaninchen, erhält täglich vom 24. 7. 94 bis zum Tode je 6 Tropfen Salzsäure.

30. 7. Subcutane Injection von 1,0 verflüssigter Gelatinecultur von Staphylococcus pyog. aur. in den linken Oberschenkel.

31. 7. Da keine Entzündung deutlich wird heut eine Hautmuskelwunde des rechten Femur mit 6 Tropfen Gelatinecultur inficirt.

3. 8. Tödtung. Obduction.

Links: Grosser Abscess an der Vorderseite des Oberschenkels und in der Inguinalbeuge.

Rechts: Gleich grosser Abscess.

33.

Kleines Kaninchen, erhält täglich vom 24. 7. 94 bis zum Tode je 2,0 Natron bicarbonicum.

30. 7. Infection wie 32.

31. 7. Genau wie bei 32.

3. 8. Tödtung. Obduction.

Links: Am Oberschenkel findet sich nur ein flächenhaftes fibrinös eitriges Exsudat, doch oberhalb des Ligamentum Pouparti noch ein Markstückgrosser Abscess.

Rechts: Geringes eitriges Infiltrat.

34.

Sehr grosses Kaninchen, erhält täglich vom 20. 6. an bis zum Tode je 6 Tropfen Salzsäure.

6. 7. Blutentziehung von 15 ccm behufs Feststellung der Alcalescenz des Blutes. Dieselbe entsprach

$0{,}07\%$ Na_2CO_3

Unmittelbar nach der Blutentziehung Infection einer Hautmuskeltasche des linken Femur mit 2 Oesen Agarcultur und 10 Tropfen Gelatinecultur.

7. 7. Thier stirbt 24 Stunden nach der Infection; zeigt local mässige Röthung und Schwellung an der Impfstelle. Obduction muss aus äusseren Gründen unterbleiben.

35.

Sehr grosses Kaninchen, erhält täglich vom 20. 6. an bis zum Tode je 2,0 Natron bicarbonicum.

6. 7. Blutentziehung von 15 ccm behufs Feststellung der Alcalescenz des Blutes. Dieselbe entsprach

$0{,}134\%$ Na_2CO_3

Infection wie bei 34.

7. 7. Thier scheint gesund. Allgemeinbefinden ungestört. Oertlich keine Entzündung erkennbar.

10. 7. Tod. Obduction: Mässige sulzige, fibrinös eitrige Infiltration der Subcutis des Femur und der linken Bauchhälfte.

36.

Kleines Kaninchen, erhält täglich vom 10. 7. bis zum Tode je 6 Tropfen Salzsäure.

24. 7. Infection einer Hautmuskeltasche

37.

Kleines Kaninchen, erhält täglich vom 10. 7. bis zum Tode je 2,0 Natron bicarbonicum.

24. 7. Infection wie bei 36.

des linken Oberschenkels mit 5 Tropfen verflüssigter Gelatinecultur von Staphylococcus pyog. aur.

26. 7. Teigige Schwellung der Umgebung der Impfstelle; auf das Abdomen übergreifend.

30. 7. Geschwulst hat sehr zugenommen, Haut darüber nekrotisch geworden.

3. 8. Tödtung. Obduction: In der linken Inguinalbeuge dreimarkstückgrosser Hautdefect und sehr grosse Abscesshöhle bis herab zum Knie reichend.

26. 7. Teigige Schwellung der Umgebung der Impfstelle, auf das Abdomen übergreifend.

30. 7. Schwellung nur noch sehr gering.

3. 8. Tödtung. Obduction: Mässige Schwellung der linken Leistengegend durch kleinen Abscess.

Versuche über Desinfection frisch inficirter Wunden.

38.

Kleines Kaninchen. Infection von Hautmuskelwunden in beiden Lendengegenden, durch verflüssigte Gelatinecultur von Staphyl. pyogenes aureus. — Chloroformasphyxie, aus der das Thier nur mit Mühe erweckt wird. Am nächsten Tage wird es todt gefunden. Obductionsbefund negativ.

39.

Kleines Kaninchen. Operation und Infection wie bei 38. — 1 Minute nach der Infection wird die eingegossene Flüssigkeit ausgetupft, die Wunde energisch mit 1prom. Sublimatlösung desinficirt. --

Tod nach 3 Tagen an Sepsis; localsulzige Infiltration der Subcutis.

40.

Mittelstarkes Kaninchen. An beiden Oberschenkeln werden Hautmuskelwunden durch Staphylokokkencultur inficirt. Wiederaustupfen derselben mit steriler Gaze. Rechts nur Hautnaht. Links erst Muskelnaht, dann Hautnaht. -- Tod am 6. Tage an Sepsis. Eitrige Infiltration der Subcutis auf beiden Seiten. Kein Unterschied zwischen rechts und links.

41.

Mittelstarkes Kaninchen. Operation und Infection, wie bei 40. 1 Minute nach letzterer; gründliche Desinfection mit $^1/_2$ pro mille Sublimat. Schwere Sepsis. Thier schon am 3. Tage moribund, wird deshalb getödtet. Obductionsbefund: Doppelseitige ödematös-eitrige Infiltration, rechts stärker als links.

42.

Kleines Kaninchen. Eine Hauttasche am linken, eine Hautmuskelwunde am rechten Oberschenkel wird mit je 5 Tropfen sehr virulenter Cultur inficirt, die Flüssigkeit nach ca. $^1/_2$ Minute wieder mit steriler Gaze ausgetupft.

43.

Kleines Kaninchen. Operation und Infection wie bei 42. Nach dem Austupfen der Wunde wird sie mit 1 pro mille Sublimat desinficirt.

Tod an Sepsis nach ca. 50—60 Stunden.

Rechts blutig-ödematöse Infiltration bis hinauf zum Nabel. Links dünnes, schleierartiges, fibrinös-eitriges Exsudat.

Tod an Sepsis nach 50—60 Stunden. Localer Befund wie bei 42.

44.

Mittelgrosses Kaninchen. Infection einer Hauttasche am linken, einer Hautmuskelwunde am rechten Oberschenkel mit je 3 Tropfen Gelatinecultur von St. p. aur. Austupfen der Wunde. Hautnaht.

Tödtung am 10. Tage. Rechts grosser Abscess vom Knie bis zum Nabel, links eitrige Infiltration der Inguinalbeuge.

45.

Mittelgrosses Kaninchen. Operation und Infection wie bei 44; doch nachher Desinfection mit 1 pro mille Sublimat.

Tödtung am 10. Tage. Rechts eitrige Infiltration rings um den Oberschenkel vom Knie bis zum Nabel: links nur hirsekorngrosser Eiterherd.

46. Mittelgrosses Kaninchen. Infection einer Hautmuskelwunde an beiden Oberschenkeln mit je 1 Tropfen Staphylokokkencultur. Rechts: nach 1 Minute Austupfen der Wunde mit steriler Gaze. Hautnaht. Links: Austupfen und Desinfection mit 1 pro mille Sublimat. Beiderseits entwickelt sich je ein wallnussgrosser, abgekapselter Abscess in der Schenkelbauchfalte: es besteht keine Differenz zwischen rechts und links. Aus beiden Abscessen wird der Staphylococcus pyogenes aureus in Reincultur gezüchtet.

47. Mittelgrosses Kaninchen. Versuch wie 46; nur wird die Muskelwunde erst isolirt durch Catgut vernäht, dann Hautnaht. — Tödtung am 14. Tage. Beiderseits hatte sich ein Abscess entwickelt, doch reichte der rechte bis zum Nabel, der linke war auf die Schenkelbauchfalte beschränkt.

48. Kleiner Pinscher. An der linken Schulter und beiden Oberschenkeln werden durch Unterminiren der Haut Taschen gebildet, die erstere sofort aseptisch durch Naht verschlossen, die beiden letzten erst mit je 5 Tropfen Staphylokokkencultur inficirt, nach 1 Minute mit steriler Gaze ausgetupft, die des rechten Oberschenkels mit 1 promille Sublimat desinficirt; darauf Hautnaht. — Während die aseptische Wunde an der Schulter reaktionslos heilt, kommt es an beiden Oberschenkeln zur Abscessbildung, links früher, als rechts. Nachdem beide Abscesse spontan aufgeplatzt sind, erfolgte Heilung.

49. Spitz. An beiden Schultern und beiden Glutäalgegenden werden Hauttaschen gebildet und mit je 10 Tropfen Staphylokokkencultur inficirt. Die Wunde an der linken Schulter und der rechten Glutäalgegend werden nach 1 Minute mit steriler Gaze ausgetupft und vernäht, die der rechten Schulter und der linken Glutäalgegend mit 1 pro mille Sublimatlösung desinficirt, dann genäht. An allen 4 Stellen entsteht eine teigige Infiltration, die an den desinficirten Stellen eher stärker ist, als an den anderen. An der rechten Schulter resorbirt sich das Infiltrat: an den übrigen 3 Stellen bilden sich Höhlen mit einem blutigserösen, mit etwas Eiter gemischten Inhalt.

Versuche über aseptische und antiseptische Behandlung von Phlegmonen.

50.	51.
Grosses Kaninchen, 1610 gr. schwer.	Sehr grosses Kaninchen, 1989 gr schwer.
17. 7. In eine Muskeltasche des linken Humerus wird ein mit 6 Tropfen Staphylokokkencultur getränktes Stück Gaze gebracht. Hautnaht.	17. 7. Infection wie bei 50.
18. 7. Es besteht eine starke sulzige Schwellung, die über den ganzen Humerus, die linke Thoraxhälfte bis über die Medianlinie hinaus, abwärts bis zum Rippenbogen reicht. — Ausgiebige Spaltung, Excision der infiltrirten Subcutis. Tamponade mit in sterilisirter 0,6-proc. Kochsalzlösung getränkter Gaze. Darüber feuchter Verband mit eben solcher Gaze.	18. 7. Befund wie bei 50. Ausgiebige Spaltung, Excision der infiltrirten Subcutis. Desinfection mit 3proc. Carbollösung. Tamponade mit in 3proc. Carbol getränkter, mässig stark ausgedrückter Gaze. Feuchter Carbolumschlag. Verband.
19. 7. Thier etwas leidend; doch ist die Phlegmone nicht weiter geschritten. Weiterhin kommt es zur oberflächlichen Eiterung; die Wunde reinigt sich. Heilung.	19. 7. Das Thier ist schwer krank, stirbt bald nach dem Verbandwechsel. Die Phlegmone ist nicht weitergeschritten. Die Wunde sieht, abgesehen von ziemlich ausgedehnter Carbolgangrän der Hautwundränder gut aus.
52.	53.
Kaninchen, 1437 gr schwer.	Kaninchen, 1450 gr schwer.
19. 6. Infection einer Hautmuskelwunde am rechten Humerus durch Einführen eines mit 10 Tropfen Culturflüssigkeit getränkten Gazestückchens.	19. 6. Infection genau wie bei 52.
21. 6. Die genähten Hautwundränder sind in einer Breite von ca. 3 mm nekrotisch, die Umgebung mässig geschwollen und geröthet. Spaltung. Auswaschen mit sterilisirter 0,6proc. Kochsalzlösung. Tamponade mit in solcher getränkter Gaze. Feuchter aseptischer Verband. Die Phlegmone steht still. Oberflächeneiterung. Reinigung der Wunde. Heilung.	21. 6. Befund wie bei 52. Spaltung. Desinfection mit 3proc. Carbolsäurelösung. Tamponade mit in solcher getränkter Gaze. Feuchter Carbolumschlag. Die Wunde sieht anfangs gut aus, abgesehen von Carbolgangrän der Hautwundränder in einer Breite von ca. je $\frac{1}{2}$—1 cm. Vom 23. 6. ab

zeigt sie einen oberflächlichen eitrigen Belag. Später zeigt sich ein Abscess in der Ellbogengegend unter der nekrotischen Haut. Am 5. 7. stirbt das Thier.

54.

Kleines Kaninchen.

20. 6. Infection einer Hautmuskelwunde des rechten Humerus durch Einreiben einer Oese frischer Agarcultur von Staph. pyog. aur. und Einbringen eines mit 12 Tropfen verflüssigter Gelatinecultur getränkten Gazestückchens.

21. 6. Es besteht eine bis auf den Thorax übergreifende Phlegmone und Nekrose der Hautwundränder.

Weite Spaltung. Excision der eitrig infiltrirten Subcutis; Auswaschen mit 0,6proc. ClNa. Feuchte aseptische Tamponade. Feuchter aseptischer Verband.

Die Wunde sah anfangs gut aus, bekam am 23. 6. einen fibrinös eitrigen Belag; das Thier frass weniger, als das antiseptisch behandelte Controllthier und starb am 25. 6. Obductionsbefund: Phlegmone ist nicht fortgeschritten, doch besteht Oberflächeneiterung der Wunde.

55.

Kleines Kaninchen.

20. 6. Infection wie bei 54.

21. 6. Befund wie bei 54.

Behandlung wie bei 54; nur wird 3 proc. Carbol anstatt Kochsalz verwendet.

Die Phlegmone stand still; das Allgemeinbefinden schien besser als das des aseptisch behandelten Controllthieres 54; auch zeigte die Wunde anfänglich ein besseres Aussehen, bekam indess, als die Carbolverbände nach dem 2. Verbandwechsel länger liegen blieben, auch einen oberflächlichen Eiterbelag, der sich langsam abstiess. Carbolgangrän der Wundränder. Am 9. 7. Tod. Obductionsbefund: Kirschgrosser Abscess unter der Tricepssehne und in der Achselhöhle.

56.

Kleines Kaninchen.

26. 6. Infection einer Muskelwunde des linken Humerus mit 1 Oese Agarcultur von Staphylococcus pyog. aur. und Einbringen eines mit 12 Tropfen verflüssigter Gelatinecultur getränkten Gazestückchens.

27. 6. Mässig starke, doch etwas auf den Thorax übergreifende Phlegmone.

Ausgiebige Spaltung. Excision der infiltrirten Subcutis. Auswaschen mit sterilem 0,6proc. Cl Na. Tamponade mit in Cl Na getränkter Gaze. Feuchter aseptischer Verband.

57.

Kleines Kaninchen.

26. 6. Infection wie bei 56.

27. 6. Befund wie bei 56.

Behandlung wie bei 56, nur mit Verwendung von 3 proc. Carbol an Stelle der Kochsalzlösung.

28. 6. Carbolgangrän der Hautwundränder. Wunde selbst trocken, ohne Eiterung.

Die Phlegmone steht. Die Wunde überzieht sich allmälig mit einem fibrinös-eitrigen Belage, reinigt sich dann. Heilung.

58.

Kleines Kaninchen, 1205 g schwer.

11. 7. Infection einer Hautmuskeltasche des linken Humerus durch Einbringen eines mit 7 Tropfen Culturflüssigkeit getränkten Gazestückes.

12. 7. Das Thier erscheint sehr schwer septisch erkrankt, obwohl local nur geringe Schwellung erkennbar ist.

Spaltung, Auswaschen mit 0,6proc. Kochsalzlösung etc. wie früher.

Schon nach einer halben Stunde ist das Thier todt.

29. 6. Tod. Blutig seröse, sulzige Infiltration der Subcutis der linken Thorax-Bauchhälfte bis herab zum Becken.

59.

Kleines Kaninchen, 1255 g schwer.

11. 7. Infection wie bei 58.

12. 7. Allgemeinbefinden anscheinend wenig gestört. Oertlich besteht starke, weit über die linke Thoraxhälfte reichende Phlegmone.

Behandlung mit 3proc. Carbolsäurelösung, wie früher.

Die Phlegmone steht still. Carbolgangrän der Hautwundränder. Die anfangs gut aussehende Wunde bekommt später, als der Carbolgazeverband länger liegen blieb, einen oberflächlichen, eitrigen Belag. Die Wunde reinigt sich bei anscheinend gutem Allgemeinbefinden und heilt bis auf einen schmalen Granulationsstreifen, als das Thier am 2. 8. unerwartet stirbt. Die Obduction deckt eine frische eitrige Peritonitis auf infolge Perforation eines grossen Leberabscesses.

60.

Kleines Kaninchen, 1320 g schwer.

24. 7. Infection einer Hautmuskelwunde des linken Humerus mit 5 Tropfen Gelatinecultur von Staphylococcus pyog. aur.

25. 7. Sehr ausgedehnte phlegmonöse Schwellung bis zum Rippenbogen. Enorm lange Incision, Excision der infiltrirten Subcutis; aseptische Behandlung, wie früher mit 0,6proc. Kochsalzlösung.

Die Phlegmone geht nicht weiter.

61.

Kaninchen, 1430 g schwer.

24. 7. Infection wie bei 60.

25. 7. Befund wie bei 60. Behandlung wie früher, mit 3proc. Carbolsäurelösung.

Wundverlauf gestaltet sich gut, abgesehen von Trockennekrose der oberflächlichsten Schicht der Muskelwunde nach Weglassen des Gum-

Oberflächeneiterung; sehr übler Geruch der Wundsecrete, weshalb der feuchte Verband am 27. 7. durch einen trockenen vertauscht wird. Der Gestank verschwindet, doch wird die Wundoberfläche durch Austrocknen nekrotisch. Allgemeinbefinden dauernd gestört. Tod am 31. 7. Neben dem Humerusgelenk findet sich etwas flüssiger Eiter; in der linken Pleurahöhle etwas trübes, flockiges Exsudat.

mipapieres aus dem Verband. Allgemeinbefinden dauernd gut.

Aus äusseren Gründen wird die in sicherer Aussicht stehende Heilung nicht abgewartet, das Thier bei gutem Befinden am 3. 8. getödtet. Auch die Obduction zeigt ausser der Operationswunde nichts Abnormes.

XXII.

Ueber Milz-Exstirpation.

Von

S. G. Schalita,

Chirurg des Israelit. Krankenhauses zu Kiew.

So viel auch Antiseptik und Aseptik leisten, jede Eröffnung der Bauchhöhle ist doch als eine sehr verantwortliche Operation zu betrachten. Der Ernst und die Verantwortlichkeit der Laparotomie wird noch erhöht, wenn dabei in der Bauchhöhle viel manipulirt und die darin vorhandenen empfindlichen Organe einer langen Einwirkung der Atmosphäre und der Aussen-Temperatur ausgesetzt und dem Patienten bei der Lösung fester Verwachsungen nahmhafte Insulten zugefügt werden. Bei einer solchen Sachlage kann möglicher Weise ein Shock, ja selbst ein bedrohlicher Collaps eintreten, ein Verbluten oder selbst eine Infection, beim zufälligen Zerreissen des eiternden Eierstocks, des Echinococcus oder der Hydropyonephrose, erfolgen. Die Laparotomie nimmt einen sehr ernsthaften Charakter an, wenn es dazu kommt, aus der Bauchhöhle irgend ein Organ gänzlich zu entfernen, wie z. B. Nieren oder Milz, wenn diese von irgend einem pathologischen Processe afficirt oder mittelst grosser Verwachsungen mit ihrer Nachbarschaft verschmolzen sind und dabei bedeutende Dimensionen angenommen haben. Solche schwierige Fälle sind in Bezug auf die Diagnose, das Operationsverfahren und ihren Ausgang ausserordentlich lehrreich und sollten stets daher einer detaillirten Beschreibung und klinischen Beurtheilung unterworfen werden. Aus diesem Grunde halte ich es für nothwendig, einen eigenen Fall von Milz-Exstirpation zu beschreiben, um so mehr, als bisher ähnliche Operationen im All-

gemeinen nur wenige ausgeführt wurden und bei uns in Russland sich an den Fingern abzählen lassen.

In der chirurgischen Abtheilung des hiesigen israelitischen Krankenhauses wurde den 29. 10. 93 die Frau Ba. Wa., 36 Jahre alt, aufgenommen. — Bis zur gegenwärtigen Erkrankung hatte ihr niemals etwas gefehlt; die erste Menstruation bekam sie im 18. Jahre.

Im Alter von 20 Jahren wurde sie verheirathet; die erste Geburt nach einem Jahre; von ihren 6 Kindern starben 5 in Folge verschiedener Kinderkrankheiten. Ungefähr 6 Jahre nach der letzten Geburt wurde sie wieder schwanger, abortirte in der 7. Woche. Von dieser Zeit, — 2 Jahre zurück — nahm die Krankheit ihren Ursprung. Damals erlitt der Typus der Menses eine Aenderung, indem sie nach 2—3 Wochen sich wiederholten und 8—9 Tage andauerten, begleitet von Gefühl eines gewissen Unwohlseins.

Binnen der nächsten 5 Monate nahm sie wahr, dass ihr Unterleib in der linken hypogastrischen Gegend sich vergrösserte, dabei fühlte sie zuweilen starke Schmerzen im Kreuz und eine Schwellung der Beine. Jetzt beklagte sie sich wegen ihres grossen Unterleibs, wegen eines Gefühls der Schwere und des Druckes, sowie asthmatischer Beschwerden und zeitweiligen Schmerzen im Abdomen.

Die Verrichtungen des Magens und der Därme, sowie der Nieren und Blase sind im normalen Zustande. Die Kranke ist von mittlerer Grösse, knochigem und muskulösem Bau, die unter der Haut befindlichen Fettlagen sind zur Genüge entwickelt. Die Hautfarbe und jene der Schleimhäute ziemlich gesund; kein Missverhältniss im Knochenbau. Der Unterleib ist gross, seine linke Hälfte, besonders nach oben, ist grösser als die rechte. Umfang = 100 Ctm.; Abstand vom Process. xyphoideus bis zur Symphyse = 34 Ctm.: von der Symphyse bis zum Nabel = 18 Ctm.; vom Nabel bis zum Manubrium sterni = 16 Ctm.; vom Nabel bis zur linken Crista ilei = $21^1/_2$ Ctm.; zur rechten = 20 Ctm. — In der linken Unterleibshöhle fühlt man eine glatte, ganz schmerzlose Geschwulst, die sich vom linken Hypochondrium schief nach vorne, unten und ein wenig nach rechts ausdehnt. Der obere Geschwulstrand tritt aus dem Rippenbogen nicht hervor. Bei der Percussion der linken Brusthöhle geht der Lungenton nach allen Richtungen von vorn und hinten, entsprechend der Geschwulst, in absolute Dämpfung über, die vorn mit der Leberdämpfung verschmilzt. Der Magen ist nach rechts verdrängt. Der rechte Geschwulstrand überschreitet 7—9 Ctm. die Linea alba. Der linke (hintere kann nicht bestimmt werden.

Der untere Rand steht auf 5—6 Ctm. Durchmesser von der Spina ant. super. os. ilei ab und bleibt 10—12 Ctm. von der Symphyse entfernt. Die Maasse der Geschwulst betragen in der Länge nach der Linea alba = 34 Ctm., die grösste Breite ungefähr 40 Ctm.; die Dicke ungefähr 15 Ctm. — Die Form der Geschwulst gleicht einem Ovoid. Die Consistenz ist elastisch und fast überall fluctuirend, mit Ausnahme der unteren Abschnitte, die fester und härter scheinen. Bei der Palpation giebt es kein Hydatidenschwirren und Reibegeräusch. — Die Geschwulst im untern Theile des

Unterleibs zeigt sich mehr oder weniger beweglich, oben aber ist sie am linken Rippenbogen fixirt.

Bei der Flankenlage tritt die Geschwulst rechts über der Linea alba schärfer hervor und man fühlt sie mit aufgelegten beiden Händen deutlich.

Aus dem Rippenrande kann man die Geschwulst nicht herausbringen, da hier wohl Verwachsungen und ihre bedeutende Dicke sich dem entgegenstellen. — In der Bauchhöhle giebt es keinen freien Ascites. Die Haut und die Bauchmusculatur sind über der Geschwulst beweglich. — Der Uterus, der in der Ante-flexio steht, hat mit der Geschwulst keine Verbindung. Die Eierstöcke einzeln zu betasten oder zu befühlen gelingt nicht. Die tägliche Urinquantität ist normal und schwach sauer. Auf Grund der Anamnese und der Untersuchung nahm ich einen Echinococcus oder eine Milzcyste an, ganz ausgeschlossen schien mir eine Hydronephrose nicht.

Die Diagnose der Milzgeschwülste macht in der Mehrzahl der Fälle bedeutende Schwierigkeiten, besonders, wenn das Organ, seiner charakteristischen Configuration beraubt, bei der Percussion mit anderen Organen (Leber, Nieren) zusammenfliesst oder sich nicht am Orte der Milz befindet, sondern in der Bauchhöhle versenkt liegt und irgendwo von anderen Verwachsungen fixirt wird.

So hat Lawreson eine Milzgeschwulst für ein Fibromyom des Uterus gehalten, Nélaton und Neudörfer für einen Nierentumor, Péan für den Eierstock, Andere für die geschwängerte Gebärmutter. Die cystenähnliche Milzgeschwulst ist verhältnissmässig leichter zu diagnosticiren. Die Grösse der letzteren ist verschieden: von der Apfelsine an (v. Bergmann's Fall) bis zu den grössten Dimensionen, wo die Geschwulst zuweilen die ganze Unterleibshöhle und das Becken einnimmt (Baretty's Fall), die mittlere von der Kopfgrösse eines Erwachsenen (Fälle von Fehleisen u. A.).

Die oft bewahrte Configuration des Organs dient der Diagnose als Stützpunkt, ebenso auch die Lage in der Unterleibshöhle und das Fehlen eines freien Ascites, der sich bei den übrigen Geschwülsten bemerkbar zu machen pflegt. Das hauptcharakteristische Kennzeichen für Milzcysten ist die Fluctuation: ist sie vorhanden, so kann man sofort andere Geschwülste, wie die in Folge von Leukämie und Malaria, ausschliessen. Bei diesem Kennzeichen wird es deutlich, dass man es mit einem Echinococcus (wobei in den meisten Fällen auch ein Hydatidenschwirren vorkommt) oder mit einer Milzcyste zu thun hat. Aus der Verwechselung dieser beiden Formen kann kein Uebel entstehen.

Dank den Bemühungen Lebedef's und Stadnitzky's scheint eine Punction behufs näherer Diagnose unnütz, da sie nicht ohne Gefahr, schon in Bezug auf die Aussaat von Echinokokken in die Bauchhöhle, ist. Durch Erfahrungen an Thieren haben diese Autoren festgestellt, dass die Tochterblasen der Echinokokken, welche in die Bauchhöhle gerathen, daselbst wachsen und sich weiterentwickeln. Ueberdies zeigt die durch die enge Pravaznadel gewonnene Flüssigkeit oft nichts Charakteristisches, z. B. keine Formelemente. Zu den übrigen Untersuchungsmethoden — zu der Palpation und Percussion in verschiedenen Körperlagen u. s. w. — hat sich heute noch eine entscheidende gesellt, welche alle Zweifel hebt: die aseptische Probelaparotomie. In Anbetracht des guten Zustandes der Kranken, des Fehlens der Leukämie und Malaria, gar einer Lebercirrhosis und eines freien Ascites — wurde entschieden, die Laparotomie auszuführen und hernach, wenn sie die Diagnosis bestätigt hätte, die Milzexstirpation.

Bardeleben, Tauber u. A. haben schon längst durch ihre Arbeiten bewiesen, dass Thiere lange leben können und ihnen keine erhebliche Störungen verursacht werden, wenn man ihnen die Milz exstirpirt, — die Functionen der letzteren übernehmen wahrscheinlich andere Drüsen des Organismus, sowie das Knochenmark. — Zesas weist auf 20 milzlose Menschen hin, welche ihr Leben lange ohne sichtbaren Nachtheil fortsetzten, ebenso haben die Kranken von Péan (1867), Czerny (1871), Credé (1882) u. A. deutlich dargethan, dass auch der Mensch die Milz entbehren kann, wenn er sonst nur gesund ist. Der Kranke, z. B. Péan's, wurde durch neun Jahre nach der Milzexstirpation der Französischen Medic. Akademie vorgestellt, ohne die geringste Abweichung von der Norm zu bieten.

Die Exstirpation einer pathologischen Milz — „Splenectomie" — gehört zu den seltensten Operationen. Die erste ähnliche Operation wurde (1549) von dem Italiener Zaccarello ausgeführt. Erst anderthalbhundert Jahre später fand sich ein Nachahmer, Ferrarius, der die Milz mit glücklichem Ausgange exstirpirte, obwohl er früher den Plan der Operation nicht überlegt hatte. Für den ersten Chirurgen, welcher nach vorläufigen Versuchen an Thieren mit gründlicher Sachkenntniss im J. 1836 eine solche Operation, jedoch mit tödtlichem Ausgange, ausführte, hält man mit Recht Quittenbaum.

Im Jahre 1855 hatte Küchler die Operation, ebenfalls mit tödtlichem Ausgange (nach 2 Stunden), wiederholt. — 1856 hat Spencer Wells mit ähnlichem Resultate einen Fall operirt. — Auch T. Bryant (1866 und 1868) hatte sich keines besseren Ausganges erfreut.

Damals erfreute sich die Splenectomie eines so traurigen Renomé's, dass sie gänzlich aufgegeben worden ist. Nach Verlauf einiger Zeit fingen renomirte Chirurgen an, sich mit ihr wieder zu beschäftigen, wie z. B. Spencer Wells, Péan, Koeberlé, Billroth, in deren Händen diese Operation, wie überhaupt die Unterleibs-Chirurgie einen hohen Grad der Ausbildung erlangt hat. Dessenungeachtet wurden bei den Operationen keine guten Resultate erzielt. In der Mehrzahl der Fälle starben die Kranken an Verblutung, entweder während oder kurz nach der Operation, und ebensooft auch in Folge einer hinzutretenden Peritonitis. Nach den vom Prof. Podrez 1887 aufgeführten Krankheitsfällen wurde die Operation 42 mal ausgeführt, nur 10 genasen, 32 gingen zu Grunde, theils an Verblutung im Verlauf der ersten 12 Stunden oder in Folge von Shock, Pyämie und Peritonitis.

Der grösste Procentsatz der Sterblichkeit bei diesen Operationen fällt auf die Leukämie der Milz (von 20 starben 19), ein geringerer auf die Cysten und die Echinokokken der Milz (von 4 starben 2); der beste Erfolg kam auf die Wandermilz (von 2 genasen 2). Durch spätere technische Vervollkommnungen und durch die bessere Ausnutzung der Antiseptik hat die Zahl glücklicher Erfolge bei der Splenectomie bedeutend zugenommen. — Philippof und Kusnetzof schätzen 1890 den allgemeinen Procentsatz der von ihnen gesammelten 79 Fälle auf 59,5 pCt. Sterblichkeit. Auf die Leukämie fiel freilich dieselbe grosse Ziffer wie früher, denn es starben 21 von 22; bei Cysten aber und Ecchinokokken wurde bei Weitem ein besseres Resultat erzielt — von 8 ist nur ein einziger gestorben —; endlich sind bei der Wandermilz von 16 der Operation Unterworfenen alle genesen

Die Anfang 1893 aufgenommene Statistik von Jakovlef zählt 94 Fälle [1]), davon bei: I. Leukämie 29, II. Malaria 42, III. Neubildungen 4, IV. Wandermilz 12, V. Echinokokken 7.

[1]) Darin ist der Fall von Fehleisen (1888) nicht mit einbegriffen, dafür kommt ein Fall von Donat, der sich auf Russland bezieht, vor.

Hierzu dürfen zur Zeit noch die anderen bekannten Fälle von Rieger, von Lebedef, von Jakovlef (3 Fälle), von Mejerovitsch gerechnet werden, so dass im Ganzen 100 Splenectomien durchgeführt worden sind; und wenn man meinen Fall noch dazunimmt, ihre Gesammtzahl auf 101 gewachsen ist. Davon kommen auf Russland bis jetzt 10 Splenectomien, nämlich: 1) 4 bei Malaria (Podrez, Orlovsky, Eck und Grube), welche insgesammt einen tödtlichen Ausgang hatten: 2) 2 bei der Wandermilz (Donat und Lebedef) mit gutem Erfolge; 3) 1 bei blutiger sackförmiger Geschwulst (Jakovlef) mit glücklichem Erfolge; 4) 3 bei der Hypertrophie nach Malaria (Mejerovitsch), von denen 1 Fall tödtlich endigte. Auf diese Art muss man meinen Fall für Russland als den 11., nach seinem glücklichen Ausgange aber als den 6. beziffern.

Bei der Ausführung der höchst ernsthaften Operation sind nachstehende Momente zu berücksichtigen:

1. Wir müssen uns einen breiten Zugang zur ganzen Geschwulst, sowie zu den Verwachsungen und den Hauptgefässen, dem Hylus, Ligamentum gastro-lineale und dem Pankreas schaffen.

2. Jedes Gefäss, jedes Band und jede Verwachsung müssen sogleich mit doppelten Ligaturen umschnürt werden.

3. Die Exstirpation und Herausnahme der Geschwulst muss sehr sorgfältig geschehen, da es Fälle von Zerreissung des Organs mit gefährlichen Blutungen gegeben hat.

4. Arteria und Vena linealis müssen sorgfältig isolirt und die Ligaturen gesondert angelegt werden. Hierauf erfolgt erst die Hauptligatur.

5. Nach der Geschwulstexstirpation soll die Bauchhöhle sorgsam betrachtet und jede blutende Stelle lege artis unterbunden werden.

In meinem Falle war der Schnitt in der Linea alba 26 Ctm. lang. — Die Bauchhöhle wurde schnell geöffnet. Die vordere Geschwulstfläche zeigte sich von dunkler Zimmetfarbe, sie war in einer bedeutenden Länge mit dem Netz verwachsen, worauf Venen von Fingerbreite sich zeigten.

In dem mittleren — deutlicher fluctuirenden Theile der Geschwulst wurde der Trocart eingeschoben und durch ihn ungefähr 8 Liter Flüssigkeit von kaffeebrauner Farbe entleert. So lange die Flüssigkeit herausfloss, suchte ich die Geschwulst von den Verwachsungen zu befreien. Feste und starke gefässhaltige Verwachsungen mit dem Omentum, dem Mesenterium und dem Dünn-

darm wurden zwischen 2 Seiden-Ligaturen durchschnitten. Der untere äussere Rand des Tumors zeigte sich eingezwängt in das kleine Becken zwischen der Harnblase und dem Uterus. Erst als dieser Rand frei gelegt war, konnte die Geschwulst als eine cystenähnliche veränderte Milz recognoscirt werden. — Dennoch war es noch nicht möglich, den ganzen Tumor aus der Bauchhöhle zu zwängen, da fesselnde Hindernisse noch im linken Hypochondrium lagen. Ich ersetzte nun die Canüle des Trocarts durch eine weitere und lagerte die Kranke auf die Seite, worauf mehr Masse herausfloss, ohne in die Bauchhöhle zu gelangen.

Bei der Befreiung der unteren Geschwulsthälfte floss aus einer breiten, abgerissenen Vene viel Blut heraus. Hilus, Ligam. gastro-lineal. und die breiten Verwachsungen mit dem Magen (Curvatura major) wurden zwischen zwischen 2 Ligaturen durchschnitten. Die Verwachsungen mit dem Magen waren sehr kurz und dick, so dass es schwer war unter Schonung der Magenwände die Ligaturen anzulegen. Nun erst gelang es, die Geschwulst aus der Bauchhöhle zu nehmen.

Die exstirpirte Milz stellte eine umfangreiche Geschwulst dar, die aus einer Kapsel bestand, welche mit der Pulpa ähnlichen, lockeren Stücken gefüllt war, nur am oberen Abschnitte in der Breite von 4 Zoll war das Gewebe fast unverändert und von normaler Dichte.

Am Operationstage (5. 12. 93) war der Puls 110, die Temperatur 36,2; die Zunge trocken; Schmerzen im Leibe. Eisblase auf den Leib; innerlich Tinct. Opii zu 5 Tropfen alle Stunde. In der Nacht wurde der Puls besser; die Zunge weniger trocken, Enteroclysma (aus Chlornatrium).

Am 6. Temperatur 36,5; Puls 100; voll; die Zunge feucht; der Unterleib schmerzhaft; Meteorismus; die Gase nehmen ab; starker Durst; Enteroclysma.

Am 7. Morgen. Temp. 37; Puls 110; Zunge feucht; Meteorismus noch stark. — Den 9. Morgen: Temperatur 37,3; Puls 108; nach Magnesia Stuhlentleerung mit Abnahme des Meteorismus. — Am 12. 3. Ausleerungen nach Ricinus mit Abnahme der Gase; Unterleib weich; Zunge feucht; Puls 98; Temp. 37; Allgemeinbefinden sehr gut. — 17. Wechsel des Verbandes, überall Heilung per primam. Unterleib weich; jeden Tag Stuhlgang. — Nach zwei Monaten wurde die Kranke im besten Wohlbefinden der Kiewerärztlichen Gesellschaft vorgestellt.

Die nähere Untersuchung der Geschwulst[1]) ergab, dass sie an der unteren Milzoberfläche sass. Sie hatte die Grösse eines Mannskopfes von circa 2 Ctm. Durchmesser.

Die Geschwulst stellt in ihrer äusseren Lage ein glattes, dickes, faseriges Häutchen vor, welches mit der fibrösen Kapsel der Milz verwachsen ist. — Auf der Oberfläche liegen noch Reste der Netz-Adhäsionen. Auf dem Durchschnitte zeigte sie sich mit weichen, lockeren, dunkelbraunen, faserigen Fetzen gefüllt,

[1]) Diese makro- und mikroskop. Untersuchung hatte Dr. W. Nedelsky, Assistent für patholog. Anatomie an Wladimir's Universität liebenswürdig übernommen.

ausserdem war die ganze innere Oberfläche des Hohlraumes mit 2—3 Ctm. dicken, concentrischen Schichten von dunkelgrauer Substanz bedeckt, die auf ihrer freien Oberfläche ein streifiges Aussehen hatten und leistenförmig vorsprangen. Sie gleichen den fibrinösen Schichten an der Innenwand eines Aneurysma. Das Gewebe der noch erhaltenen Milzabschnitte ist hart, von dunkelgrauer Farbe; beim Durchschnitte zur Genüge glänzend, trocken mit deutlich ausgedrückten Trabekeln (Amyloid-Reaction giebt es nicht). Die mikroskopische Untersuchung zeigte, dass es sich in den erwähnten Schichten um Fibrin handelte. Entweder nahm die Geschwulst ihren Ursprung aus einem Aneurysma verum in einem Zweige der Art. linealis, welches barst und dann ein Aneur. spurium bildete, — oder aber es fand ein Bluterguss unter die Kapsel statt, welches das Milzgewebe zertrümmerte und die Cyste bildete.

Die Erfahrungen über Milzexstirpationen gipfeln heute darin, dass bei Leukämie und bei Malaria Milz man lieber der grossen Sterblichkeit wegen die Operation unterlässt, dagegen alle Mühe auf die Fälle verwendet, in denen es sich um Neubildungen, Cysten und die Wandermilz handelt.

Die von Péan, Credé und Anderen vorgenommenen Blutuntersuchungen nach Splenectomie waren bei meiner Patientin resultatlos.

Literatur.

Credé, Ueber die Exstirpation der kranken Milz. Langenbeck's Arch. 1882. S. 401. — Billroth, Zur Splenectomie. Wien. med. Wochenschr. 1877. No. 5. — Czerny, Wien. med. Wochenschr. 1879. No. 13—17. — Zesas, Langenbeck's Arch. 1882. Bd. XXVIII. — Podres, „Splenotomia". Chirurg. Westnik. 1877. März. — Tauber, Medicin. Obosrenie. 1883. September. — Gowssejew, Wratsch. 1877. No. 37. — Albert, Lehrbuch d. Chirurg. — Orlowsky, Chirurg. Westnik. 1887. April. — Donat, Chirurg. Westnik. 1877. April. — Spencer Wells, Wratsch. 1888. No. 18. — Spencer Wells, Centr.-Bl. f. Chir. 1889. No. 27. — Kocher, Centr.-Bl. f. Chir. 1889. No. 1. — Thornton, Centr.-Bl. f. Chir. 1889. No. 1. — Lebediew, Wratsch. 1889. No. 29. — Stadnitsky, „O peressadke echinoccoca w bruschnuju polosst". 1890. — Philipoff u. Kusnezoff, Chirurg. Westnik. 1890. S. 487. — Meerowitsch, Wratsch. 1893. No. 21. — Jakowliew, Chirurg. Letopiss. 1893. Bd. IV. — Lebediew, Chirurg. Westnik. 1893. December.

XXIII.

Altes und Neues über kranke Lymphdrüsen.

Von

Prof. Dr. Carl Bayer,

in Prag.

(Hierzu Tafel V.)

Im 47. Bande des Archivs f. klin. Chirurgie S. 216—224 berichtet Prof. Riedel über einige Fälle, bei denen es nach ausgedehnten Lymphdrüsenexstirpationen zu dauernden Oedemen oder elephantiastischen Anschwellungen gekommen ist. Riedel citirt einen Satz aus meiner Arbeit „Ueber Regeneration und Neubildung der Lymphdrüsen" aus dem Jahre 1885, der das Vorkommen von „wahrnehmbaren dauernden Störungen der Lymphcirculation" nach „noch so ausgedehnten Lymphdrüsenexstirpationen irgend einer Körpergegend" auf Grund klinischer Erfahrung negirt und führt seine Fälle an, um zu beweisen, dass wohl in einzelnen Fällen ausgedehnter Lymphdrüsenexstirpation Oedeme, bleibende chronische Oedeme als Folge der Operation sich entwickeln können. Sieht man sich aber die genannten Fälle etwas genauer an, so kommt man, glaube ich, zu einem anderen Schlusse. Fall 1, den Riedel selbst nicht operirt hatte, und bei dem noch 3 Jahre nach wahrscheinlich vorgenommener Exstirpation tuberculöser Lymphdrüsen in axilla — dafür sprach die lange Narbe daselbst — ein weiches Oedem des Armes bestand, kann meiner Meinung nach für die Entscheidung der schwebenden Frage nicht gut verwerthet werden, da man denn doch eigentlich nicht weiss, was seinerzeit gemacht wurde und wie die Wunde heilte, noch angegeben ist, ob nicht etwa schon vor der Operation Störungen der Circulation am Arme bestanden hatten, wie dies bei grossen Paqueten tuberculös infiltrirter

Drüsen mit entzündlichen Schwellungen des axillaren Zellgewebes nicht selten der Fall ist.

Die beiden anderen Fälle Riedel's hatten, soviel ich aus den Beschreibungen des Verlaufs ersehe, längere Zeit nach der Operation (in beiden Fällen handelte es sich um die Exstirpation inguinaler Lymphdrüsen) keinerlei Störungen; im Falle 2 beginnen die elephantiastischen Oedeme erst nach Ablauf eines Jahres, im Falle 3, mehr als nach einem halben Jahre, und zwar erst nachdem wiederholte Erysipele da und dort aufgetreten waren.

Diese Erysipele, die in beiden Fällen öfter und wiederholt aufgetreten waren, sind es eben, welche als Ursache der späteren Oedeme anzusehen sind. Bedenkt man, dass in beiden Fällen lange Zeit hindurch Eiterung der genannten Drüsen bestand, dass Fisteln da waren, so wird es nicht schwer fallen einzusehen, dass die Lymphcirculation in der Umgebung schon durch diese chronische Lymphadenitis und Perilymphadenitis schwer geschädigt war. Riedel selbst giebt S. 223 die Möglichkeit zu, „dass bei solchen Individuen sich auch ohne Entfernung der Lymphdrüsen, blos in Folge der lang dauernden Entzündung derselben gelegentlich Elephantiasis entwickeln kann". Nun kommt die Exstirpation hinzu und noch wiederholte Erysipele nachher. Es konnte nun fürwahr kaum anders kommen.

Es ist aber bei den Riedel'schen Fällen noch ein zweites Moment hervorzuheben. Aus nahe liegenden Gründen blieben die Wunden nach der Exstirpation „ungenäht"; es ist dies wenigstens bei dem Falle 2. ausdrücklich erwähnt. Nun ist es klar, dass eine breite, tiefe Narbe die Lymphcirculation gewiss mehr schädigen wird als eine lineäre, und ich habe in meiner seinerzeitigen experimentellen Arbeit ausdrücklich diesen Umstand hervorgehoben.

Schliesslich möchte ich noch auf ein Drittes aufmerksam machen. Es ist für mich kein Zweifel, und es soll dies gleich durch histologische Befunde dargethan werden — dass der Ausgleich einer beträchtlichen — sei es durch eine ausgedehnte Erkrankung, sei es durch eine radicale Exstirpation, gesetzten Lymphcirculation durch Heranziehung der Lymphbahnen und Spalten des Fett-Bindegewebes, in welches der Lymphapparat eingebettet ist, stattfindet.

Ich habe auf die wichtige Bedeutung dieses Gewebes bei den in Frage stehenden Vorgängen in einer Specialarbeit, welche diesen

Gegenstand eingehend untersucht, besonders aufmerksam gemacht.[1]) Es ist daher für mich nicht schwer zu verstehen, wieso es nach einer ausgedehnten Exstirpation entzündeter Lymphdrüsen zu Störungen der Lymphcirculation kommen kann. Bedenkt man nämlich, dass schon durch den Entzündungs- und Eiterungsprocess das Zwischen-Drüsengewebe d. h. das lymphspaltenreiche Fett-Bindegewebe z. Th. einschmilzt, z. Th. in schwieliges, derbes fibröses Gewebe übergeht, dann bei der Exstirpation noch der letzte, vielleicht noch relativ normale Rest weit weg mit entfernt wird, so bleibt für die Lymphbewegung kein anderer Weg mehr übrig, als die in den Scheiden der grossen Gefässe verlaufenden Bahnen. Kommen dann noch narbige Verziehungen und zum Ueberfluss noch wiederholte Erysipele mit ihren Folgen [Endothelverdickungen und Wucherungen, Thrombosen der Lymphgefässe, Schlitz[2])] hinzu, dann muss es zu Oedem, event. zu chronisch bleibendem Oedem, zu Pseudoelephantiasis kommen.

Dass dem wirklich so ist, und dass man nicht anders kann als annehmen, dass bei eingetretener Störung der Lymphcirculation durch Beschädigung der Bahnen das diese einscheidende und begleitende Fett-Bindegewebe reparatorisch und regenerativ seine eigentliche Bestimmung, die ihm die Natur gegeben, an den nun darin sich abwickelnden Vorgängen documentirt, mögen die folgenden Zeilen beweisen.

Es ist eine bekannte Erscheinung, dass überall dort, wo im Körper Lymphdrüsen vorkommen, eine je nach Umständen verschieden mächtige Lage Fettgewebe sich findet. Schon dieser Umstand fordert auf, über die Bedeutung dieses treuen Begleiters nachzudenken. Unter normalen Verhältnissen fällt bei flüchtiger Betrachtung an diesem Fettgewebe nichts besonderes auf, und man ist daher geneigt, ihm einfach die Aufgabe einer weichen Ausfüllungsmasse zuzuschreiben, welche zugleich schützend und sich den jeweiligen Volumsveränderungen leicht accomodirend, die eingeschlossenen Gebilde umgiebt. Bei näherer Betrachtung hingegen findet man denn doch einige ganz charakteristische Merkmale daran. Zunächst sieht man, dass der Fettgewebsmantel einer Lymph-

[1]) Prager Zeitschrift für Heilkunde. Bd. XII. 1891. „Ueber die Bedeutung des Fettgewebes für den Aufbau lymphatischer Neubildungen.

[2]) Cf. v. Winiwarter, Die chir. Erkrank. der Haut. (D. Chir. Lf. 28. 1892.)

drüsengruppe stets als ein zusammenhängendes Ganzes in die Anschauung tritt; nur an einzelnen Stellen der Peripherie dieses Körpers sieht man Fortsätze, Brücken oder Arme, welche seine Verbindung mit dem tieferen oder oberflächlichen isomorphen Gewebe vermitteln. Gewöhnlich scheidet die ganze Masse eine zarte, blättrige Bindegewebshülle ein. Von dieser Bindegewebskapsel sieht man ferner dünne Lamellen und Bälkchen förmlich radiär gegen die central liegenden Lymphdrüsen zustreben, welche durch vielfache Theilung und maschenartige Verzweigung dem Fettgewebe ein charakteristisch traubiges Aussehen verleihen. Dies sind Dinge, die jedem Chirurgen genügend bekannt sind. Jeder Chirurg weiss, dass eine Lymphdrüsenexstirpation unter Umständen die leichteste, hingegen mitunter die schwierigste Operation sein kann, je nachdem der Charakter der Paquete als isolirter Gruppen noch gewahrt oder durch Veränderungen der Textur bereits verwischt ist. Erkrankt nämlich eine Lymphdrüsenpartie durch Einlagerung von pathologischen Producten welcher Art immer, so treten ganz augenfällige Veränderungen in dem zugehörigen Fettgewebsmantel auf, welche seine innige Beziehung zum Lymphapparat schon makroskopisch documentiren.

Wer Gelegenheit gehabt hat, viele Lymphdrüsen-Geschwülste — einerlei ob entzündlicher oder anderweitiger Natur — mit Aufmerksamkeit zu studiren, und in verschiedenen Stadien der Erkrankung zu sehen, der wird mir zugeben, dass folgende Thatsachen nicht schwer zu constatiren sind.

Bei geringer Erkrankung der Drüsen findet man ausser der Anschwellung dieser das umgebende Fettgewebe blutreicher, härter im Gefüge, körniger; einzelne Läppchen unterscheiden sich schon durch ihre dunklere Farbe von der gelben normalen Nachbarschaft. Ist die Ursache der Erkrankung der Drüsen eine fortgeleitete Entzündung, so sind diese Veränderungen ganz auffallend; man findet sie aber constant auch bei den trockenen centralen Verkäsungen tuberculös inficirter Drüsen und bei allen Formen secundärer Geschwulstablagerung. Nimmt die Erkrankung zu, so nimmt man in allen jenen Fällen, wo nicht durch rasche Vereiterung — durch Einschmelzung der Drüsen (also Lymphadenitis) oder Zerstörung der peripheren Lymphbahnen (also Perilymphadenitis mit Sequestrirung der Drüsen) — alles auf einmal

zu Grunde geht, wahr, dass der Fettgewebsmantel parallel der Progression der Erkrankung an Volumen einbüsst, bis bei hochgradiger Infarcirung der Drüsen nichts mehr von ihm übrig bleibt mit Ausnahme einer derben bindegewebigen, oft schwielig verdichteten Hülle[1]). Gleichzeitig findet man bei einigermaassen aufmerksamer Beobachtung, dass — wie ich dies schon in meiner ersten Arbeit[2]) hervorgehoben — die Zahl der Lymphdrüsen an Ort und Stelle der Erkrankung auffallend zunimmt, und ferner, dass in dem noch erhaltenen Rest von Fettgewebe, und jenem, welches die Drüsen der nächsten centralwärts gelegenen Region umgiebt, ganz ähnliche Veränderungen vor sich gehen, wie ich sie vorher für den Anfang der Erkrankung geschildert habe. Endlich findet man eben in diesem, deutliche Veränderungen bereits zeigenden Fettgewebe unzweideutige Bilder neu entstandener Lymphdrüsen von den ersten Anfängen als gruppenweiser Zellanhäufungen, durch successive Uebergänge dieser in Follikel hindurch bis zu fertigen Drüsen embryonalen Charakters, wie ich dies am anderen Ort[3]) ausführlich beschrieben habe. Mit einem Wort: das Fettgewebe schwindet in gleichem Maasse, als die Erkrankung der Drüse zunimmt.

Man war im Allgemeinen geneigt, anzunehmen, dass es sich hierbei einfach um „entzündliche“ oder mechanische, „verdrängende“ Vorgänge handle, in Folge deren das Fettgewebe einschmelze oder in Bindegewebe übergehe[4]). Bei entzündlichen Affectionen der Drüsen selbst ist auch in der That die Trennung recht schwierig, ebenso wie in jenen Fällen, wo durch die enorme Vergrösserung der Drüsen, Verschmelzung untereinander etc. jede Orientirung unmöglich geworden ist.

Solche Objecte eignen sich allerdings nicht zur Untersuchung der in Frage stehenden Verhältnisse.

Ich habe daher mit Rücksicht auf die Schwierigkeiten, die sich hierbei bieten, auch den Weg des Experimentes[5]), den ich

---

[1]) Ich erinnere insbesondere an die Befunde bei käsiger Lymphadenitis, wo einzelne bindegewebig verdichtete Drüsenkapseln bis hart an die Haut grenzen.

[2]) „Ueber Regeneration und Neubildung der Lymphdrüsen“. Prager Zeitschr. f. Heilkde. Bd. VI. S. 105 ff.

[3]) Weitere Beiträge etc. Zeitschrft. f. Heilkde. Bd. VII. S. 423 ff.

[4]) Cf. meine obenerst citirte Arbeit. S. 22.

[5]) Das Experiment ahmt nämlich nur sehr ungenau die wirklichen pathologischen Vorgänge nach und ist überdies mit unvermeidlichen Vorakten ver-

anfangs wählen zu müssen glaubte, verlassen und mich auf fortgesetzte histologische Untersuchungen verlegt. Zur Untersuchung wurden nicht bloss Lymphdrüsen-Tumoren gewählt, sondern auch Lymphangiome und angiomatöse Lipome.

Die Frage für mich war die: Kann man eine Reciprocität zwischen den Lymphdrüsen resp. Lymphräumen und dem Fettgewebe nachweisen? Die Antwort darauf war bejahend, wenn es gelungen ist nachzuweisen, dass:

1. das die Lymphdrüsen umgebende Fettgewebe wirkliche eigene Lymphbahnen enthält;
2. diese Lymphbahnen in directer Communication stehen mit den Lymphräumen der Drüsen oder jenen einer pathologischen Bildung (Lymphangiom);
3. um diese Lymphbahnen des Fettgewebes selbst (bei Erkrankung der Lymphdrüsen und Entartung normaler Lymphwege) Veränderungen vor sich gehen, welche als reparative aufzufassen wären[1]).

ad 1. Jede Erkrankung der Lymphdrüsen setzt für den

---

bunden, welche die ganze Sache verändern und ihrerseits wieder vielfach beeinflussen. Man muss Wunden setzen und weiss nachher doch nicht, was reparativer, was pathologischer und was regenerativer Vorgang ist.

[1]) Um diese Fragen zu lösen, genügt es nicht, ein, zwei Schnitte zu untersuchen, man muss die zur Untersuchung geeigneten Objecte ganz in Serienschnitte zerlegen und Schnitt für Schnitt genau durchmustern. An Material fehlte es uns nicht, da wir Lymphome aller Art, Lymphangiome und cavernöse Lipome — die unten angefügte Zahl der Lymphdrüsenexstirpationen möge Zeugniss davon geben — sehr oft zur Behandlung und Operation bekommen; auch eignet sich das kindliche Alter besonders gut zu derlei Untersuchungen in Hinsicht auf die rege Gewebsthätigkeit des wachsenden Körpers. In der zeitraubenden Präparation der Objecte und sorgfältigen Zerlegung in Serienschnitte wurde ich durch die Bereitwilligkeit meines darin perfect versirten Externarztes Herrn Dr. Kofend wesentlich unterstützt, der den mühsahmsten Theil der Arbeit freundlichst übernahm, was mit Dank und Anerkennung besonders hervorgehoben sei.

Schon die Härtung des ungleich dichten Gewebes (Fett, Drüsen) erheischt grosse Vorsicht, einerlei, was für Härtungsmittel man nimmt. Man muss nur allmälig härten und dann, bevor man einbettet, mit Aetherzusatz nachhärten, damit keine künstlichen Dehiszenzen, die sehr leicht Canäle und Bahnen vortäuschen können, entstehen. Bei einzelnen besonders weichen Präparaten leistete Flemming's Lösung vorzügliche Dienste. Auch das Schneiden und Färben erfordert einige Vorsicht; in letzterer Beziehung giebt Hämatoxylin die klarsten Bilder.

Injectionen nahmen wir nicht vor; einmal gelingt eine wirklich brauchbare Injection der Lymphbahnen äusserst schwierig, oder aber, es entstehen Rupturen, Extravasate und diffuse Färbungen, die nicht zu brauchen sind und nur mehr beirren, wie ich mich selbst überzeugt.

Lymphstrom ein Hinderniss, welches sich zunächst durch eine Rückstauung der Lymphe und bei weiterer Zunahme des Hindernisses durch Dilatation der zuführenden Bahnen kundgeben muss. In der That findet man auch die Vasa afferentia recht beträchtlich erweitert, ja mitunter ganz enorm dilatirt. Es ist dies ein constanter Befund, den man immer nachweisen kann, wenn man darauf achtet (Fig. 1).

Hat die Behinderung des Lymphstroms durch die erkrankten Drüsen längere Zeit hindurch angedauert, so sieht man nun in dem umgebenden Fettgewebe ein ganzes System von Spalten und Lücken auftreten, welche um so deutlicher in die Augen springen, je intensiver das Fettgewebe in der oben geschilderten Weise bereits verändert erscheint (Fig. 2).

Diese Spalten durchsetzen geradlinig oder bogenförmig, oft sternförmig von einem Focus ausgehend, die einzelnen mikroskopisch gegeneinander sich abgrenzenden Fettläppchen, an deren Peripherie angelangt sie sich leicht trichterförmig erweitern, um hier in gröbere Spalten einzumünden, welche in das septirende Bindegewebe eingebettet durch Zufluss ähnlicher Nachbarspalten zu immer mächtigeren spaltförmigen Gängen sich sammeln, bis sie irgendwo in ein deutliches Lymphgefäss oder einen Lymphraum einmünden; diese letzteren findet man regelmässig in Begleitung gröberer Blutgefässbündel. Im Lumen der eben erwähnten Spalten, welches für gewöhnlich leer ist, sieht man nicht selten, insbesondere an den Knotenpunkten der Bindegewebssepten, welche die einzelnen Fettläppchen einscheiden, Querschnitte von Blutgefässen, so dass es den Eindruck macht, als würden die Spalten die Blutgefässe als perivasculäre Räume umgeben. Auch an den Blutgefässcapillaren findet man dergleichen Scheiden, wie ich sie seinerzeit beschrieben (Fig. 3). Ausserdem trifft man nicht selten gröbere Arterien und Venen-Quer- und Längsschnitte, durch deren Adventitia längliche mit Endothel ausgekleidete Spalten ziehen (Fig. 4). Dieses eigenthümliche Verhältniss der Lymphspalten zu den Blutgefässen tritt um so deutlicher hervor, je prononcirter die Lymphstauung am Präparat erscheint; die schönsten Bilder trifft man in jenen Fettläppchen an, welche die oben wiederholt hervorgehobene Veränderung zeigen (bräunliche Verfärbung, festeres Gefüge).

Hier sieht man auch längs der Capillarscheiden jene rege

Zellenthätigkeit, welche als Reparationsvorgang angesprochen werden muss, worauf wir noch zurückzukommen haben werden. (Fig. 5.)

Die Schwierigkeit bei der ganzen Sache ist die, dass man in einem Präparat kaum einmal Gelegenheit findet, alles, was ich eben erwähnt hatte, in einem zusammenhängenden Bilde vorzufinden. In Serien kann man aber leicht die Zusammengehörigkeit der einzelnen Befunde zu einem überraschenden Ganzen combiniren und kommt zu dem Schlusse, dass man sich das Lücken- und Spaltensystem etwa so vorzustellen habe, wie das Maschenwerk der Cementmasse zwischen den ungleich grossen Steinen einer Terrasse. Und durch dieses Maschenwerk von Hohlräumen ziehen nun die Blutgefässe, welche unter normalen Verhältnissen so enge davon umschlossen werden, dass ein Hohlraum zwischen der Gefässwand und den angrenzenden Fettzellenreihen gar nicht sichtbar ist.[1])

Es fragt sich nun, ob es ausser dem bereits erwähnten Merkmal der directen Einmündung dieser Spalten in wirkliche Lymphgefässe und Lymphräume noch andere Zeichen giebt, die uns berechtigen, sie als zum Lymphsystem zugehörig anzusprechen. Ich glaube wenigstens noch eines anführen zu können. An einzelnen der Spalten sieht man nämlich eine Structur der Wand, indem man in ziemlich regelmässigen Abständen eine Strecke weit deutliche Endothelien wahrnehmen kann (Fig. 2. u. 5); an andern Spalten sieht man allerdings als Randbegrenzung nur die in Reih und Glied aufgestellten Fettzellen, deren Kerne dann zumeist wandständig angeordnet direct dem Spalt anliegen. Trifft man zufällig einen solchen Spalt im Schnitt quer, so präsentirt sich eine dreieckig oder sternförmig gestaltete Lücke ringsum von Fettzellen begrenzt. (Fig. 6.)

Ganz dieselben Spaltsysteme, wie ich sie eben beschrieben, findet man auch in den peripheren Resten des Fettgewebes, welches cystische und cavernöse Lymphangiome (ich hatte bisher Gelegenheit Lymphangiome des Halses, der Achselhöhle und des Oberschenkels daraufhin zu untersuchen) umgiebt (Fig. 7, 8, 9);

[1]) Ich bin auf dieses eigenthümliche Canalsystem zum erstenmal aufmerksam gemacht worden durch die Bilder, die mir Präparate von dem in der Zeitschr. f. Heilkde. Bd. XII. 1891, von mir beschriebenen lymphatischen Lipom der Submaxillargegend boten. Seitdem habe ich nun die Wahrnehmung gemacht, dass sein Vorkommen auch bei Lymphdrüsenerkrankungen und bei Lymphangiomen ein constantes ist.

es ist dies ein Zeichen, dass auch bei diesem pathologischen Neubildungsvorgang durch die Einschaltung der vielen lacunären Räume die freie Lymphbewegung eine Hemmung erfährt, was insbesondere instructiv an den in das Fettgewebe eingebetteten peripheren Lymphdrüsen zu sehen ist, wenn man zufällig solche trifft; der ganze Hilus ist enorm erweitert, was am gefärbten Präparat schon makroskopisch auffällt. Unter dem Mikroskop sieht man daselbst ein ganzes System von längs, quer und schräg getroffenen Lymphröhren und sind auch die in die Rindensubstanz der Drüse eintretenden Vasa afferentia enorm dilatirt zu finden, zum Beweis, dass die Drüse, in das Stauungsgebiet eingeschaltet, dem Schicksal der übrigen peripheren Bahnen ebenfalls verfallen. Gerade diese deutlich sichtbare secundäre Dilatation der normalen Lymphbahnen der Drüse beweist, dass jene Spalten im Fettgewebe keine andere Deutung zulassen, als jene, die wir ihnen gegeben: es sind dies ebenfalls secundär erweiterte, daher sichtbar gewordene präformirte Lymphbahnen, und damit ist auch die erste Frage bejahend beantwortet.[1])

ad 2) Die Beantwortung der zweiten Frage ergiebt sich aus dem sub 1. Gesagten von selbst. Die im veränderten inter- und peri-glandulären Fettgewebe bei Erkrankung der Lymphdrüsen (Tumor, Tuberculose etc.) oder der Lymphgefässe (Lymphangiom, cavernöses Lipom) auftretenden Spalten und Lücken hängen mit Bahnen und Lücken zusammen, welche man histologisch genau als Lymphgefässe definiren kann.

ad 3) Diese Frage wurde von mir schon anderwärts erörtert[2])

---

[1]) Dass es sich hinsichtlich der als Lymphspalten gedeuteten Lücken und Canäle im Fettgewebe nicht etwa um Artefacte, durch das Präpariren und Schneiden erzeugt, handelt, lehrt schon die Betrachtung der Abbildungen allein. Wer noch Zweifel hegt, dem sei gesagt, dass ich auch daran gedacht. Künstlich erzeugte Spalten, Risse und Dehiszenzen im Fettgewebe sieht man fast in jedem mikroskopischen Präparat, namentlich wenn man nicht alle Cautelen berücksichtigt; sie sind die natürliche Folge der ungleichen Dichte und der klebrigen Fläche der Schnitte. Sie unterscheiden sich von präformirten Canälen durch ihr unregelmässig gerissenes Aussehen, durch die vielen Fetzen und Fransen, welche entweder frei als abgerissene Partien von Zellen und Fasern in's Lumen hineinragen, oder aber gleich einem locker gefügten Stoff, den man stark auszieht, die einzelnen auseinandergesprengten Gewebsbalken wie Brücken in unregelmässiger Anordnung hinüber und herüberziehend erkennen lassen. Man sieht sofort das Gezerrte und Gerissene, das Unnatürliche der Bildung.

[2]) Cf. die oben cit. Arbeit.

und durch den histologischen Nachweis unzweideutiger Befunde bejahend beantwortet. Nur Eines war nicht ohne weiteres verständlich, wieso nämlich gerade das Fettgewebe berufen sein sollte, durch eine erhöhte Thätigkeit seiner Zellen in lymphatisches Gewebe überzugehen. Es fehlte der Nachweis einer directen Verbindung zwischen jenem und diesem, wenn auch die sichtbaren Veränderungen eine solche vermuthen liessen. — Nun wird aber auch dieses aus dem sub 1. Gesagten klar. Wenn die Fettzellen die feinsten Verzweigungen der Lymphspalten förmlich als deren Wandelemente umgeben, so steht auch jede Veränderung, welche innerhalb der Fettzellen vor sich geht, also auch Kernwucherung und Theilung, Uebergang zu reticulärem Bindegewebe mit Bildung von Follikeln etc. in directer Berührung mit dem Lymphgefässsystem, und es ist eine weitere Entwickelung dieser primitiven Follikel sammt dem complicirten Lymphspaltennetz bis zu fertigen Lymphdrüsen leicht verständlich (Fig. 10 u. 11). Dass dieses letztere nicht immer stattfinden muss, sondern blos unter günstigen Umständen vor sich geht, habe ich schon in meiner ersten Arbeit durch Experimente dargethan und es bestätigt dies auch die klinische Erfahrung, welche lehrt, dass nach totalen Lymphdrüsenexstirpationen Recidive vorkommen, aber auch ausbleiben können. Im ersteren Falle ist der sich abspielende Naturvorgang als eine Art „Restitutio ad integrum" aufzufassen, im letzteren Falle begnügt sich der Lymphstrom einfach damit, die im zurückgelassenen Fettgewebe und den Gefässscheiden vorhandenen präformirten, aber sonst kaum wahrnehmbaren Reservebahnen zu seinen Zwecken heranzuziehen und weiter auszubilden. Warum einmal dies und einmal jenes vorkommt, ist nicht ganz durchsichtig, doch scheint mir wenigstens das eine sichergestellt, dass bei glatter Primaheilung Lymphdrüsen-Neubildung leichter zu Stande kommt als sonst.

Da eine ausgedehnte Lymphdrüsenexstirpation im Hinblick auf die grosse Störung und weitgehende Unterbrechung des natürlichen Lymphstroms gleichkommt einer schweren Erkrankung der Drüsen mit Einlagerung von pathologischen Producten, Texturveränderung etc., so wird es Niemand Wunder nehmen, auch bei Lymphdrüsenerkrankungen um die noch anscheinend wenig veränderten Drüsengruppen der nächsten Region ähnliche reparatorische Veränderungen

vorzufinden, wie sie für den Zustand post operationem charakteristisch sind. Auch hier findet man stets das Fettgewebe verändert, von Lymphspalten durchzogen und hie und da Neubildungsvorgänge. Ein Blick auf die Fig. 10 u. 11 genügt, um sich das, was ich meine, ohne überflüssige Worte zu veranschaulichen.

Geht man nun consequent weiter, so muss, falls die eben angeführten, aus der Beobachtung erkrankter oder durch Operation gestörter Circulationsverhältnisse der Lymphe gezogenen Schlüsse richtig sind, aus naheliegenden Gründen Aehnliches oder Gleiches auch bei Lymphangiom gefunden werden. Ich habe mich mit diesem Thema speciell anderwärts schon beschäftigt und möchte mir daher erlauben, hier blos auf die Bilder Fig. 7, 8, 9 hinzuweisen, welche zugleich als weitere Bestätigung meiner früheren Beobachtungen angesehen werden mögen.[1])

Resumiren[2]) wir kurz das Gesagte, so lehrt eine sorgfältige histologische Untersuchung des Fettgewebes um erkrankte Lymphdrüsen und Lymphgefässe herum Folgendes:

1. In diesem Fettgewebe sieht man Spalten und Bahnen auftreten, welche mit unzweifelhaften Lymphgefässen zusammenhängen.
2. Diese Spalten sind präformirt, sie treten nur deutlicher hervor, weil durch die in der Lymphbahn eingetretene Störung eine Anstauung der Lymphe in den peripheren (zuführenden) Stromgebieten zu Stande kommt, welche sich bis auf diese Spalten fortsetzt und das Lumen der letzteren sichtbar macht.
3. Die durch die Rückstauung der Lymphe erweiterten Saftcanäle und Spalten sind als Collateralen aufzufassen, und es ist wahrscheinlich, dass sie in vielen Fällen die unwegsam gewordenen oder zu Grunde gegangenen oder pathologisch veränderten, oder durch Exstirpation verloren ge-

[1]) Ich muss an dieser Stelle um Entschuldigung bitten, wenn ich wiederholt auf meine eigenen früheren Publicationen verweise; es hat sich eben, so viel mir bekannt, in neuester Zeit Niemand mit diesen Fragen eingehend beschäftigt. Die einschlägige Literatur ist in meinen früheren Arbeiten eingehend berücksichtigt worden.

[2]) Ich möchte hier noch kurz einschalten, dass man in dem Fettgewebe, welches die lymphangiomatösen Tumoren umgiebt und durchsetzt, nicht selten auch Bildern begegnet, welche an im Entstehen begriffene Lymphdrüsen erinnern.

gangenen bleibenden Lymphgefässe dauernd ersetzen. In anderen Fällen sieht man aber um sie herum Vorgänge platzgreifen, welche als reparatorische aufgefasst werden müssen, und an denen sowohl die Spalten und Blutgefässe, als auch das Grundgewebe (Fettbindegewebe) activ participiren. Es ist somit dieses Lymphdrüsen und Lymphgefässe einhüllende und begleitende Fettgewebe als ein integrirender Bestandtheil des Lymphsytems aufzufassen.

Vergleichen wir nun das, was uns die mikroskopische Untersuchung lehrt, mit der klinischen Erfahrung und trachteu wir uns ein klares Bild über die Vorgänge zu entwerfen, welche bei Erkrankung der Lymphdrüsen (Tumor, Tuberculose, Entzündung), und der Lymphgefässe (Lymphangiom, lymphangiectatisches Lipom etc.) sowie nach Elimination der Lymphdrüsen durch Operation platzgreifen, so glaube ich nicht irre zu gehen, wenn ich annehme:

Die erste Folge der Infarcirung der Drüsen mit pathologischen Producten, der Erkrankung der Lymphbahnen durch geschwulstartige Proliferation, endlich der plötzlichen Unterbrechung der normalen Wege durch Exstirpation — die erste Folge aller dieser Störungen, welche erfahrungsgemäss die Passage der Lymphe durch ein bestimmtes Gebiet entweder total unterbrechen oder zum Mindesten schwer beeinträchtigen, ist eine Anstauung der Lymphe in den zuführenden Bahnen; diese pflanzt sich parallel der Zunahme des Circulationshindernisses successive fort auf die Spalten und Saftcanäle des umgebenden Fettbindegewebes, welche mit den Lymphgefässen direct communiciren. Es entsteht ein collaterales Stauungsoedem, welches so gering sein kann, dass es nur mikroskopisch nachzuweisen ist, bei rascher Zunahme der Erkrankung oder Störung aber derart sich steigern kann, dass es als sichtbare Anschwellung klinisch in den Augenschein tritt (letzteres bei acut einsetzender Unwegsamkeit, in specie Entzündung, oder in der ersten Zeit nach ausgedehnter Exstirpation, sowie auch dann, wenn der Exstirpation accidentelle Wundkrankheiten folgen).

Hält die Ursache der Circulationsstörung an, so ist es ferner klar, dass sie nicht ohne Folgen auf die Gewebe bleiben kann. In der That sieht man auch daher in solchen Fällen

— (fortschreitende Lymphdrüsenerkrankung, wachsendes Lymphangiom, längere Zeit nach totaler Exstirpation) — jenes Gewebe, welches die genannten Spalten und Saftbahnen traversiren, und das ist das Fettbindegewebe der nächsten Umgebung, auffällig verändert. Eine sorgfältige histologische Analyse dieser sichtbaren und augenfälligen Veränderungen lehrt:[1])

1. Das Fettbindegewebe erscheint reichlicher vascularisirt als sonst —, hie und da Capillare an Capillare, so dass fast jede Fettzelle von einer separaten Schlinge umgeben ist.
2. Die Blutcapillaren zeigen eben dort, wo sie gehäuft auftreten, jugendliche Formen mit saftigen, zahlreichen Endothelkernen, hie und da doppelte Reihen von Endothelkernen, so dass der Eindruck entsteht, als sei die Capillare in einem zweiten Rohre eingeschlossen. An geeigneten Schnitten gelingt es, den Zusammenhang dieses Capillarmantelrohres mit einer Saft- oder Lymphspalte nachzuweisen, somit als Lymphscheide zu deuten.
3. Die von dem dichten Capillarnetz eingeschlossenen Fettzellen zeigen jugendliche Stadien: man findet Protoplasma in Form körniger Fäden und sternförmiger Figuren darin, um grosse, saftige Kerne herum gruppirt; in diesen Kernen indirecte Theilungsvorgänge. In dem bindegewebigen Stroma begegnet man zahlreichen Lymphzellen.
4. Alle diese Veränderungen beschränken sich auf circumskripte Fettgewebspartien, und sind regelmässig gebunden an jene Stellen, welche von grösseren Blutgefässen durchzogen sind.

Was bedeutet diese auffällige Veränderung? Ist sie etwas vorübergehendes oder führt sie zu bleibenden Textur-Umbildungen und welche sind diese letzteren?

Auf diese Fragen kann nur ein genaues Studium vieler Präparate der genannten Art durch Vergleichung der einzelnen Bilder führen und dieses Studium lehrt:

1. Ausser den schon erwähnten Veränderungen findet man in ihrer nächsten Nähe — in irgend einer Serie der Schnitte desselben Präparats — Gebilde, welche an primitive Fol-

[1]) Conf. hiezu Taf. V, Fig. 2, 5, 10.

likel erinnern, in verschiedenen Bildern der peripheren Begrenzung, also: circumskripte Zellen- und Kernhaufen (Fettzellenkerne in Theilung nebst Lymphzellen): daneben ebensolche Bildungen gegen die Umgebung schon deutlicher als ein isolirtes Ganzes abgegrenzt, um ein Lymphgefäss herum angelegt; endlich wirkliche Lymphfollikel mit deutlichem Lymphsinus und centralem Gefässstiel.

2. An anderen Stellen oder im nächsten Falle findet man nichts davon, sondern neben den genannten Veränderungen des Fettbindegewebes alle möglichen Uebergänge zu bleibendem fibrösem Bindegewebe.

Mit zwei Worten: Regeneration mit Neubildung, also Reparation und Rückgang, Verödung; beides oft nebeneinander, oft für sich getrennt, in dem einen Fall das erstere, im anderen das letztere.

Warum einmal das eine, ein andermal das andere, ein drittesmal beides zugleich vorkommt, darüber wage ich nur Vermuthungen auszusprechen, welche darin gipfeln, dass die Functionstüchtigkeit und Regenerationsfähigkeit der Zellen ausschlaggebend sein dürfte: daher die schönsten Bilder reparatorischer Thätigkeit im Fettgewebe von Kindern. Da jedoch nach meinen Erfahrungen alle diese Vorgänge sich auch im Fettbindegewebe Erwachsener abspielen, so scheint ausserdem noch ein zweiter Factor mitzuspielen, und dieser ist — soweit mich meine Präparate darüber aufklären konnten — davon abhängig, ob die in Frage stehenden Zellen ruhig und ungestört ihre verborgene Thätigkeit entfalten konnten, oder ob wiederum andere Momente (Entzündung, Störung der Wundheilung etc.) hindernd und in ihrem Sinne beeinflussend hinzutraten. Hiefür spricht wenigstens die Erfahrung, die ich seinerzeit experimentell gewonnen, nämlich Regenerationsmangel nach Heilung per secundam, sowie die Fälle Riedel's, nämlich Entwicklung bleibender Oedeme nach wiederholten entzündlichen Insulten. Als weiteren Beleg hiefür will ich anhangsweise einen selbsterlebten Fall von schwerem, wenn auch wieder vorübergehendem Oedem nach Lymphdrüsenexstirpation mittheilen.

Es sei mir nur zuvor noch gestattet, mit wenigen Worten anzudeuten, wie ich mir den ganzen histologisch eben geschilderten

Vorgang der Reparation oder bleibenden Verödung vorstelle, ein Schluss, der sich aus dem Vorausgesagten eigentlich von selbst ergiebt.

Die durch Erkrankung der Lymphdrüsen oder Lymphgefässe gehinderte oder durch Exstirpation der Drüsen und Gefässe unterbrochene Circulation der Lymphe hat zur Folge eine Stauung der letzteren, welche sich bis in die feinsten Saftcanälchen, welche die Capillaren der Blutgefässe begleiten, fortpflanzt. Diese Störung kann nicht ohne Folgen bleiben, sie ist zum Mindestens als ein Reiz anzusehen, der sich kundgiebt durch eine Anregung der unmittelbaren Nachbarschaft (Fettzellen mit ihren Capillaren) zur Proliferation. Mag dabei an ein die normalen Saftzufuhrverhältnisse übersteigendes Plus an Ernährung (Lymphe) oder an eine Art directer Befruchtung (Lymphzellen) gedacht werden — einerlei; so viel steht fest, dass sich das Gewebe regt, proliferirt: an Stelle der vertrockneten Fettzellen, die sonst einen todten Oeltropfen mit kaum einem wandständigen platten Kern zeigen, sieht man protoplasmaführende Zellen mit schönen grossen, saftigen Kernen, in den letzteren deutliche Zeichen erhöhter Lebenskraft (Karyokinese). Daneben Lymphzellen im Stroma und reichliche junge Blutgefässcapillaren (Granulationsgewebe Virchow's). Aus diesem jugendlichen Gewebe nun kann je nach dem Anstoss, je nach der Anregung Alles werden: einmal neue Lymph- und Blutbahnen, einmal Follikel und wirkliche Lymphdrüsen — endlich fibröses Bindegewebe, Schwielen und Narben. Stellt man sich die Dinge so vor, so ist alles verständlich; wir werden uns nicht wundern, wenn wir bei hochgradiger Entzündung der Lymphdrüsen einmal Oedem der Extremität finden, es wird uns nicht wundern, wenn es nach Ablauf der Entzündung zurückgeht; es wird uns nicht überraschen, wenn nach der Exstirpation einer Lymphdrüsengruppe vorübergehend Oedem auftritt; wir werden es endlich verstehen, warum nach gestörtem Wundverlauf, zumal wenn nachher wiederholte entzündliche Attacken hinzukommen, auch bleibendes Oedem, Elephantiasis etc. sich entwickeln kann: in diesem letzteren Falle kam es eben zur Rückbildung der reparativen Neubildung in definitives Bindegewebe mit narbiger Schrumpfung und ihren Folgen, das neue Lymphbahnen eröffnende Fettgewebe ist zu Grunde gegangen, verödet; es kann für den Aus-

gleich der Störung in diesem Zustande nichts mehr leisten; es ist eine constringirende Narbe geworden.

Nimmt man noch die Erfahrung hinzu, dass durch wiederholte Entzündungen (Erysipel insbesondere) stets ganze Strecken der normalen Lymphbahnen durch Verdickung ihrer Wandungen (Endothelwucherung), Thrombose, Verziehung durch nachträgliche Schrumpfung des umgebenden Gewebes arg leiden, auch ganz unwegsam werden, so wird man sich auch jene spät nach der Exstirpation von Lymphdrüsen in Folge häufiger Erysipele auftretenden bleibenden Oedeme nicht schwer erklären können. Die zu provisorischen Collateralen herangezogenen Saftbahnen und Lymphspalten der zurückgebliebenen Reste der Fettkapsel sind eben schliesslich auch verödet oder unwegsam und insufficient geworden.

Wenn daher Riedel die Totalexstirpation von Lymphdrüsen, insbesondere jener der Leiste, mit der Totalexstirpation der Schilddrüse vergleicht, so ist der Vergleich aus mehreren Gründen nicht ganz glücklich gewählt. Bei der Lymphdrüsenexstirpation handelt es sich ja zunächst bloss um eine Störung der Lymphcirculation; die Glandulae selbst sind dabei ganz nebensächlich; ob ich nun ein Stückchen Drüse zurücklasse oder alles wegnehme, wird für den Endeffect ganz gleich sein; ich darf nur die Fettkapsel nicht ganz entfernen, denn diese kann die Störung wieder ausgleichen. Bei entzündlichen Vorgängen, wo die Fettkapsel selbst durch die Entzündung schon gelitten, ist die Gefahr der Totalexstirpation daher auch schon um so grösser; sie wächst noch, wenn man bedenkt, dass die Exstirpationen in entzündeten Theilen erstens immer präparatorisch weniger sauber ausfallen (es wird zumeist stumpf gearbeitet, gerissen und mehr summarisch vorgegangen; die entzündete Kapsel hängt fester den Drüsen an, wo nicht, wird sie durchrissen und stirbt nachher ab), und zweitens die resultirende Wunde keine prima intentio zulässt, zwei wichtige Momente, welche für eine halbwegs sichere Restitution von grosser Bedeutung sind.

Wollen wir also den Vergleich mit Strumektomie beibehalten, so müssten wir sagen: Nach jeder ausgedehnten Lymphdrüsenexstirpation muss man, falls nicht ein gefährliches Oedem zurückbleiben soll, wenigstens einen Theil der Fettkapsel zurücklassen. Ich weiss wohl, dass diese Forderung den Chirurgen nicht

ganz passen wird, auch werden sie so manches „contra“ einwenden.

In der Fettkapsel regeneriren sich ja — heisst es — die Drüsen. Wie kann ich nun, sagen wir bei carcinomatöser oder sarcomatöser Infection der Drüsen durch Zurücklassung dieser gefährlichen Matrix der Krankheit förmlich direct Vorschub leisten? Und dann: lehrt denn die tägliche Erfahrung nicht, dass z. B. nach vollständiger Ausräumung der Axilla mit Exstirpation auch der infra- und supraclaviculären Lymphdrüsen kein bleibendes Oedem folgt? Die erste Einwendung ist wohl richtig — allein sie ändert nichts an der Thatsache; die zweite ist unhaltbar, denn es lehrt die tägliche Erfahrung, dass auch nach sorgfältigster Ausräumung häufig Recidive folgen, weil es eben schwer ist — alles wegzuräumen; zum mindesten bleiben kleine Fettträubchen längs der Gefässe, es bleibt die Gefässscheide zurück und das genügt, um einmal die gesetzte Störung wieder auszugleichen (daher kein Oedem) und eventuell später daselbst Wiedererkrankung mit ihren Folgen eintreten zu lassen. Allerdings ist zuzugeben, dass die Circulationsverhältnisse der Lymphe am Halse und in der Axilla bedeutend günstigere sind wegen der zahlreichen Bahnen, als in inguine; es werden sich daher auch schwere Störungen dort leichter als hier ausgleichen.

Ich glaube, die Thatsachen der klinischen Beobachtung decken sich vollständig mit den Ergebnissen der histologischen Untersuchung und mit der Interpretation, die ich den letzteren gegeben.

Hinzufügen möchte ich nur noch einen lehrreichen Fall, der meine oben entwickelten Anschauungen klinisch so recht ad oculos demonstrirt.

Unter den 160 Lymphdrüsenexstirpationen[1]) (wovon 116 auf den Hals, 13 auf die Leiste, 8 auf die Axilla entfallen, 11 die Regio cubitalis, 3 jene der Parotis, 9 multiple Gegenden betreffen),

[1]) Die Gesammtzahl umfasst theils tuberculöse theils Tuberculose — verdächtige hyperplastische Lymphdrüsentumoren. Hierzu kommen noch 10 Ausräumungen der Axilla bei Mammacarcinom — sämmtlich ohne Oedem und 2 Exstirpationen der Leistendrüsen, einmal wegen Bubo, ohne Oedem, einmal wegen Sarcom; in diesem letzteren Fall traten zum Schluss (der Fall endete lethal an Metastasen, Cf. meine Publication in „Médecine scientifique“ mars 1893. Paris.) Oedeme beider Beine auf, die wohl als marastische aufzufassen sind, und höchst wahrscheinlich auch ohne jeden chirurgischen Eingriff zum Schluss aufgetreten wären.

welche ich im Laufe der letzten 6 Jahre vorzunehmen Gelegenheit hatte, konnte ich nur ein einziges Mal ein bedrohliches Oedem, welches die Entwicklung einer bleibenden elephantiastischen Entstellung befürchten liess, beobachten, und merkwürdiger Weise gerade am Halse.

Hugo Z., 13 Jahre alt, aufgenommen 10. Mai 1893. Patient, eine Waise, genoss nichts gutes im Leben. Schon als Kind litt er viel an Augenentzündungen, welche wiederholte ambulatorische Behandlung erforderten. Nach und nach entwickelten sich an den Streckseiten der oberen und unteren Extremitäten, sowie auch am Stamme, insbesondere an der Rückseite bis zum Gesäss herunter schuppende, trockene Psoriasis-ähnliche Hautausschläge und schwollen zunächst die rechtsseitigen axillaren und cubitalen, später auch die rechtsseitigen Halslymphdrüsen mächtig an und gingen überall wenigstens partiell in Vereiterung über. Wegen starken Oedems des rechten Armes wurde vor 3 Monaten ein Abscess der rechten Axilla durch Incision entleert. Am Halse trat Spontanperforation ein mit Hinterlassung eines grossen Geschwürs. Behufs Beseitigung dieses letzteren kommt der Kranke. Der elend genährte Knabe zeigt ausser dem schon in der Anamnese erwähnten Schuppenausschlag ein bräunlich gelbes Hautcolorit, Maculae beider Corneae und Conjunctivitis catarrh. chron. Ueber der rechten Lungenspitze ist gedämpfter Percussionsschall und abgeschwächtes Respirationsgeräusch nachzuweisen. Am Halse, aussen vom rechten M. sternocleidomastoideus, sitzt ein thalergrosses, kraterförmiges Geschwür mit harten, infiltrirten, unebenen Rändern, zerfressener, necrotischer Basis, nicht verschiebbar; ringsum zahlreiche hasel- bis wallnussgrosse Lymphdrüsen, hinauf bis in die Regio submaxillaris, abwärts bis zum Schlüsselbein. Links von oben bis zur Clavicula eine Menge erbsengrosser, harter, verschieblicher Drüsen.

In der rechten Axilla ein ganzes Paquet zusammengebackener Drüsen unter dem Pectoralis major bis hinauf zur Clavicula reichend, über der Mitte der axillaren Vorwölbung eine eiternde Fistel. In der linken Axilla haselnussgrosse isolirte Drüsen; auch in der Regio cubitalis dextra einige vergrösserte Lymphdrüsen.

Am 28. Juni 1893 wurden von einem grossen Schnitt aus, der vom Proc. mast. bis zur Clavicula geführt wurde, mit Umschneidung des Geschwürs sämmtliche rechtsseitige Halsdrüsen bis zur Clavicula ausgeräumt. Wegen Verwachsung mit der Gefässscheide musste die V. jugul. int. resecirt werden. Naht der Wunde mit Drain im unteren Winkel. Der Verlauf war nicht aseptisch. Schon am nächsten Tage musste wegen hoher Temperatursteigerung, Schmerzen und erschwerter Athmung der Verband abgenommen werden. Trotz Drain war viel Secret in der genähten Wunde angesammelt, die Hautränder roth, infiltrirt. Nach Lüftung der Naht, wurde die ganze gelblich belegte Wundhöhle mit feuchten Bäuschchen (essigsaure Thonerde) austamponirt und ein ebensolcher feuchter Verband darüber gemacht. Trotzdem breitete sich die Röthung und Schwellung erysipelähnlich über die ganze rechte Gesichts-

hälfte aus und schwand erst allmälig unter Abnahme der Temperatur, eine sclerematige Verhärtung der Stirn, Augenlider und Wangenhaut zurücklassend, welche erst im Laufe von vielen Wochen langsam sich zurückbildete. Die Behandlung bestand in Application von Ichthyolsalbe und Einpackungen mit essigsaurer Thonerde.

Der Knabe konnte erst am 1. October 1893 entlassen werden, obwohl noch immer eine ca. 3 Ctm. im Durchmesser tragende Granulationsstelle am Halse bestand, welche unter weiterer ambulatorischer Behandlung endlich benarbte.

Im Juli l. J. sah ich den Kranken wieder. Das Gesicht war bereits ganz abgeschwollen, nur am linken oberen Augenlid besteht noch Oedem; es ist aber daselbst starke Conjunctivitis und Blepharitis vorhanden. Die Wunde am Halse ist solid benarbt; einwärts von der Narbe wieder ein circa haselnussgrosser Lymphdrüsentumor mit centraler Erweichung.

Der Fall ist folgendermaassen klinisch leicht zu verstehen. Das durch die vielen Haut-, Bindehaut und Schleimhaut-Affectionen schwer geschädigte Lymphsystem des Kranken erlitt durch die Exstirpation im Bereiche des Halsabschnittes eine vorübergehende Unterbrechung, welche durch die hinzugetretene Wundcomplication auf eine längere Zeit, zumal auch die Bahnen der anderen Seite nicht normal waren, zu einer vollständigen geworden ist — Oedem, Sklerem. Nach und nach gleicht sich die Störung durch Collateralen aus und nun sieht man im Verlaufe der gestört gewesenen Bahn wiederum Lymphdrüsen auftauchen, welche abermals erkrankt sind[1]). —

Erklärung der Abbildungen auf Taf. V.

Fig. 1. Lymphadenitis tuberculosa colli. (Reichert $^1/_4$.) Lymphdrüse, bei a, a erweiterte Vasa afferentia.

Fig. 2. Lymphadenitis tuberculosa axillae. (R. $^4/_4$.) Periglanduläres Fettgewebe; bei a) stark dilatirtes Lymphgefäss mit Lymphgerinnseln im Lumen, nach unten zu geht davon ein Lymphspalt ab, mit deutlichen Endothelien, der mit anderen Spalten communicirt (b), und an den Knotenpunkten grössere Blutgefässe einscheidet (b,). Bei (c) quergetroffene Lymphlücken und Lymphgefässe mit deutlichen Endothelien.

[1]) Anmerkung während der Correctur. Ich bedauere, von der interessanten Arbeit von Prof. Ledderhose „Ueber traumatische Lymphcysten des Unterschenkels“ (Virchow's Archiv f. pathol. Anat. Bd. 137. H. 2. 1894) erst nach Absendung dieser Publication Kenntniss erlangt zu haben, so dass deren Verwerthung für die vorliegende Mittheilung nicht mehr möglich war.

Fig. 3. Supraclaviculares Fett bei Lymphadenitis tuberc. colli recidiva. (R. $^3/_8$.) Kleinstes Blutgefäss mit capillaren Ausläufern, allenthalben von Spalten umgeben, so dass zwischen der Gefässwand und dem Grundgewebe ein lichter, leerer Raum zu sehen ist. (Lymphscheide.)

Fig. 4. Präparat Fig. 2. (R. $^4/_8$.) Lymphspalt in der Adventitia eines gröberen Blutgefässes.

Fig. 5. Aus demselben Präparat. (R. $^3/_8$.) Schöner Lymphspalt mit theilweise Endothel tragender Wand, ringsherum verändertes (proliferirendes) Fettgewebe, stark vascularisirt, hie und da eingestreute Lymphzellen im Stroma.

Fig. 6. Dasselbe Präparat. (R. $^4/_8$.) Sternförmiger Lymphspalt von Fettzellen umgeben, ohne eigene Wand.

Fig. 7. Lymphangioma cavernosum parotis et colli. (R. $^3/_4$.) Pathologischer Lymphraum mit Ausläufern in's Fettgewebe (bei a).

Fig. 8. Lymphangioma cavernos. axillae dextrae. (R. $^3/_4$). Spalten und Lymphgänge im Fettgewebe.

Fig. 9. Präparat Fig. 8. (R. $^3/_8$). Blutcapillare mit deutlicher Lymphscheide.

Fig. 10. Präparat Fig. 3, andere Serie. (R. $^3/_4$.) Circumscript proliferirendes Fettgewebe um dilatirte Lymphbahnen herum. (Lymphdrüsenanlage).

Fig. 11. Dasselbe Präparat. (R. $^3/_4$.) Fortgeschrittenes Stadium derselben Bildung. Deutlicher Follikel mit Lymphsinusanlage.

XXIV.

Ein Fall von cystösem Sacrococcygeal-Teratom nebst einigen Worten über die Genesis dieser Geschwülste.

Von

Dr. E. S. Perman,

Docent der Chirurgie in Stockholm.

(Hierzu Taf. VI).

In den letzten 7—8 Jahren ist die Genesis der angeborenen Sacralgeschwülste fleissig studirt worden, und durch die embryologische Forschung der letzten Jahre hat unsere Kenntniss derselben eine bedeutende Erweiterung erfahren. Es ist dieser Gesichtspunkt, aus dem gesehen der folgende Fall sein Interesse erhält.

Esther Victoria Wilhelmina Fredrikson, Findelkind und 5 Monate alt, wurde am 28. September 1893 in das Seraphimerlazareth aufgenommen. Sie hatte schon bei ihrer Geburt dieselbe Geschwulst in der Steissgegend, wie bei ihrer Aufnahme in das Krankenhaus. Die Geschwulst war bei der Geburt kleiner, ist dann aber in demselben Verhältniss wie das Kind gewachsen. Die Mutter der Patientin hat schon früher ein Kind gehabt, das aber nicht mit einem solchen Leiden behaftet oder missgebildet gewesen ist. Das Kind wurde in das Findelhaus am 6. Juni 1893 aufgenommen, und in dem dort von Dr. Nordgren geführten Journale findet sich Folgendes aufgezeichnet. In der rechten Glutealregion sieht man eine Geschwulst von ungefähr der Grösse eines Kinderkopfes, die einen Umkreis von 37 Ctm. hat und in der Länge von oben nach unten 15 Ctm. und in der Breite von der einen Seite zur andern 9 Ctm. misst. Ihre Anheftungsstelle dehnt sich nach oben bis auf 3 Ctm. an die Crista il. hinan aus; nach aussen erstreckt sie sich bis an die Rückseite des Troch. maj. und nach unten bis an die Glutealfurche; nach innen geht sie 4 Ctm. über die Mittellinie hinaus in die linke Glutealregion hinein, dabei die Raphe vor sich herschiebend, so dass diese von ihr nicht überschritten wird. Von dieser Anheftungsstelle wölbt die Geschwulst sich schwammförmig oben

und unten, aber nicht lateral oder medial hervor (T. VI., Fig. 1 u. 2). Ihre Haut ist überall verschiebbar, glänzend und dünn mit durchscheinenden kleineren Gefässen. Sie hat eine gleichmässige Wölbung, ausgenommen nach oben zu, wo sich eine ungefähr hühnereigrosse und gleich unterhalb davon eine wallnussgrosse stärkere Ausbuchtung findet, auf welchen Ausbuchtungen ihre Haut noch dünner als anderwärts auf ihr ist. Sie ist überall durchsichtig; bei Palpation zeigt sie sich gespannt und elastisch. Bei Druck wird sie nicht comprimirt, auch wird die grosse Fontanelle nicht gespannt, und es zeigt auch das Kind keine Unruhe. Bei Percussion wird überall ein matter Ton erhalten. Keine Paresis der unteren Extremitäten. Das Gewicht des Kindes 4910 Gr. Bei der am 9. 6. vorgenommenen Punction des Tumors wurden 500 Cbcm. rothgelbe, etwas trübe Flüssigkeit erhalten, worauf seine Wände zusammenfielen. Bei Palpation nach der Punction zeigten sich die unter der Geschwulst liegenden Weichtheile atrophisch. Bei der mikroskopischen Untersuchung der sedimentirten Flüssigkeit wurden in derselben rothe und weisse Blutkörperchen gefunden.

Am 5. 7. hatte die Cyste sich wieder in ihrer früheren Grösse gefüllt, weshalb wieder 300 Cbcm. Flüssigkeit abgezapft wurden. Am 8. 9. und am 11. 9., wo die Wände der Cyste bedeutend gespannt waren, wurden jedes Mal 550 Cbcm. Flüssigkeit abgezapft. — Das Gewicht des Kindes war am 15. 9. 5780 Gr., am 22. 9. 5990 Gr.

Durch die Freundlichkeit des Herrn Professors Medin erhielt ich Gelegenheit, das Kind Mitte Juni im Findelhause zu sehen. Es war damals nicht ganz zwei Monate alt. Da der Tumor das Wachsthum und die Entwickelung des Kindes nicht zu hindern schien und man durch Abzapfungen das spontane Bersten des Tumors verhindern konnte, so betrachtete ich es als am klügsten, die Operation aufzuschieben, bis das Kind ein paar Monate älter war. Ausserdem war ein Ekzema, an dem das Kind bei seiner Aufnahme in das Findelhaus litt, noch nicht völlig geheilt.

Bei der Aufnahme des Kindes in das Seraphimerlazareth war der Tumor etwas grösser, als die angeführten Maasse angeben, im Uebrigen aber von unveränderter Beschaffenheit (s. Taf. VI, Fig. 1, 2). Bei der Untersuchung durch das Rectum wurde constatirt, dass er sich nicht an der Vorderseite des Os sacrum in das kleine Becken hinauf erstreckte. Das Kind war von guter Constitution und gut entwickelt. Es zeigte nichts anderes Abnormes. Betreffs der inneren Organe ist nichts zu bemerken.

Die Operation wurde am 28. 9. vorgenommen. Die Geschwulst, die zum grössten Theil aus einer grossen Cyste bestand, wurde exstirpirt. In ihrem oberen Theil fanden sich mehrere kleinere Cysten, die ebenfalls entfernt wurden. Von diesem Theile zog sich ein bis fingerdicker und zum Theil kleinere Cysten enthaltender Strang nach der Rückseite des Os sacrum und Os cocc. hin, welches letztere mit seiner Spitze etwas nach der rechten Seite gezogen war. Sie war ziemlich innig mit den umgebenden Geweben, namentlich aber nach links mit dem Rectum verbunden, von dem sie vorsichtig losdissecirt wurde. Sie barst bei der Exstirpation, wobei eine ziemlich klare gelbe Flüssigkeit herausrann; die Wand der Cyste liess sich jedoch vollständig herausdisseciren.

An den Wirbelbogen war kein Defect zu beobachten. Die Heilung verlief ungestört, so dass das Kind am 11. 10. 93 beinahe geheilt nach dem Findelhause übergeführt werden konnte, von wo es am 15. 11., nachdem die Wunde lange völlig geheilt gewesen war, als völlig gesund entlassen wurde (Taf. VI, Fig. 3).

Schon nach einer flüchtigen Untersuchung konnte man in diesem Falle eine Myelocele ausschliessen. Eine Myelocele lumbosacralis hat, wie schon W. Koch (Beiträge zur Lehre von der Spina bifida, 1881) gezeigt hat, eine constante Lage, nämlich theils median, theils dem Lig. interarç. zwischen dem letzten Lumbal- und dem obersten Sacralwirbel nebst den Bogen der drei obersten Sacralwirbel entsprechend. Kein Defect konnte in den Wirbelbogen palpirt werden, sondern es erwiesen dieselben sich im Gegentheil normal. Der Tumor war ganz von einer zwar etwas ausgespannten, aber normalen und gegen die Unterlage verschiebbaren Haut bekleidet.

Eine Meningocele in dieser Gegend hat oft dieselbe Lage wie die Myelocele, doch kann dieselbe etwas wechseln, sodass die Meningocele bald etwas lateral, bald weiter nach unten liegt. Sie kann durch einen ganz kleinen Defect oder zwischen zwei Wirbelbogen hervorkommen. Da der Inhalt des Tumors nicht durch Druck herausgepresst werden konnte, in der grossen Fontanelle keine vermehrte Spannung eintrat, sich auch keine nervösen Störungen zeigten, so konnte auch eine gewöhnliche Meningocele ausgeschlossen werden.

Möglicherweise könnte es eine sogenannte entkapselte Meningocele, d. h. eine Meningocele gewesen sein, wo die Verbindung mit dem Rückgratscanal geschlossen war; es ist aber zweifelhaft, ob die Fälle, die sich als solche Meningocelen beschrieben finden, wirklich Meningocelen gewesen sind, und eher anzunehmen, dass sie zu den cystösen Formen des Sacralteratoms gehörten, oder dass sie möglicherweise cystöse Lymphangiome waren (von Bergmann[1]).

Grosse Lymphangiome können nämlich in dieser Gegend congenital vorkommen. Schwalbe hat eins mikroskopisch constatirt.

---

[1]) E. v. Bergmann, Zur Diagnose der angeborenen Sacralgeschwulst. Berl. klin. Wochenschr. 1884. S. 761—780.

Jastreboff[1]) berichtet über ein anderes und zwar bei einem ausgetragenen Fötus. Der Tumor hatte hier die Grösse eines Fötuskopfes im 5. oder 6. Monat; er erstreckte sich ein Stück an der Vorderseite des Os sacrum hinauf und war durch mit Endothel bekleidete Bindegewebsbündel in eine Menge grössere und kleinere cystöse Räume abgetheilt. So besonders gewöhnlich dürften diese Tumoren jedoch nicht sein. Oft mögen es cystöse Teratome gewesen sein, die unter dieser Diagnose gegangen sind. Diese beiden Geschwulstformen können nämlich makroskopisch einander ähneln, und in einem Theil der Fälle dürfte man erst durch die in den letzten Jahren mehr vervollkommneten mikroskopischen Untersuchungsmethoden (Golgi) in den Stand gesetzt worden sein, sie von einander zu unterscheiden.

Ich betrachtete es als am wahrscheinlichsten, dass hier ein sacrococcygeales Teratom vorlag, und da die Punktion zeigte, dass der Tumor zum allgergrössten Theil aus einer Cyste bestand (nur in seinem obersten Theile liess sich eine festere, strangförmige Bildung fühlen), so nahm ich an, dass ich es hier mit einer cystösen Geschwulst zu thun hatte, ausgegangen von einer der fötalen Bildungen (dem postanalen Darme oder den coccygealen Medullarresten), auf welche Bildungen ich später zurückkommen werde. Da der Tumor hinter dem Os sacrum lag, und da man durch das Rectum fühlen konnte, dass er nicht an der Vorderseite dieses Knochens zwischen ihm und dem Rectum in die Höhe ging, so liess sich annehmen, dass er von einem Theil der Rückenmarksanlage, nämlich den sogenannten coccygealen Medullarresten ausgegangen war.

Da man auf Grund des oben Angeführten einen Zusammenhang des Tumors mit dem Subarachnoidalraum ausschliessen konnte, und das Kind im Uebrigen gesund und gut entwickelt war, so fand sich gegen eine Operation keine Contraindication.

Diese bot keine grösseren Schwierigkeiten dar. Wie bereits erwähnt worden ist, war der Tumor innig mit dem umgebenden Gewebe verbunden, und bei seiner Losdissecirung barst die grosse Cyste, wobei ihr Inhalt entleert wurde. Seine Wand konnte jedoch

---

[1]) N. Jastreboff, Zur Casuistik der angeborenen Geschwülste in der Gegend des Kreuzbeins. Virchow's Archiv. 1885. Bd. 49.

vollständig ausdissecirt werden, und ebenso auch die oben erwähnten kleinen Cysten.

Das Präparat wurde zur mikroskopischen Untersuchung dem med. Candidaten Ernst Salén übergeben und dieser dabei besonders ermahnt, in der Cystenwand nach Nervenelementen zu suchen. Es wurden deshalb einige Stücke der Cystenwand gleich nach der Operation in Golgi'sche Lösung gelegt. Bei der Untersuchung hat es sich auch gezeigt, dass Nervenelemente in der Cystenwand reichlich vorkommen.

Ueber die Resultate der Untersuchung hat Candidat Salén Folgendes mitgetheilt.

Die innere Fläche der Cyste ist stark höckerig, von zahlreichen leinsamen- bis erbsengrossen, ziemlich flachen Prominenzen, die hier und da zu zu einem Netz von Erhabenheiten zusammenfliessen. Sie ist im allgemeinen von einem rauhen, matten Aussehen und zeigt eine blassgraue Farbe. In dem basalen Theile, wo die Cyste in ihren Stiel übergeht, ist die innere Fläche gleichsam von einem glänzenden Ueberzug von der Dicke eines Papierblattes glacirt, der an mehreren Stellen einzelne kleinere und durch deren Confluenz entstandene grössere wurmlöcherähnliche Defecte zeigt, in denen das unterliegende Gewebe als kleine, warzenähnliche Excrescenzen hervorzuschiessen scheint. An ihrer Aussenseite ist die Cyste von einer ungefähr $^1/_2$ Mm. dicken, blassen fibrösen Schicht, die sich nicht nur an der Basis, sondern auch an der eigentlichen Cystenwand leicht abschälen lässt, und über dieser von einer dünneren, gefässreichen, an ihrer inneren Fläche glatten Membran umkapselt, die nach innen durch feine Adhärenzen lose mit der festeren Schicht zusammenhängt und nach aussen in das subcutane Bindegewebe übergeht. Die Wand hat im Mittel eine Dicke von 2–4 Mm., ausser an dem Uebergange der Cyste in den Stiel, wo sie sich bis auf 1 Ctm. und darüber beläuft. Die Schnittfläche ist von grauer gelatinöser Farbe. In den dickeren Theilen der Wand trifft man einige ebenfalls erbsengrosse und in den tieferen Schichten der Wand belegene Höhlen mit einem klaren, dünnflüssigen Inhalt und glatten Wänden.

Da die mikroskopische Untersuchung noch nicht abgeschlossen ist und später mitgetheilt werden soll, werden hier nur kurz die bisher erhaltenen Ergebnisse, so weit sie für die Diagnose Bedeutung haben, angeführt.

Die grösste Masse der Wand besteht aus Neurogliagewebe, dessen Zellen sich mit den Ausläufern hübsch mit Golgi's Methode färben (Fig. 4). Dieses Gewebe erstreckt sich in einer mächtigen Schicht von der inneren Fläche bis zu einer im allgemeinen bedeutenden Tiefe in die Wand, dieselbe, wo sie dünn ist, so gut wie in ihrer ganzen Dicke einnehmend und sich nur sparsam von Bündeln gefässführenden fibrillären Bindegewebes unterbrochen und von der Kapsel durch eine dünne Schicht solchen Gewebes getrennt zeigend. An den Stellen, wo die Dicke der Wand bedeutender ist, nimmt das Bindegewebe an Menge zu und sprengt sich in grossen Bündeln in das Gliagewebe hinein, das-

selbe in verschiedene Theile theilend. Die Grenze zwischen den beiden Gewebsschichten ist überall deutlich.

In dem Gliagewebe finden sich ausser den typischen Gliazellen grosse protoplasmatische polygonale Zellen mit Ausläufern und Riesenzellen von sehr unregelmässiger Form. Die Natur dieser Zellen, nämlich inwiefern sich unter ihnen Ganglienzellen finden, hat noch nicht bestimmt werden können.

Markhaltige Nervenfäden haben mit den dafür angewandten Färbungsmethoden nicht nachgewiesen werden können.

Die innere Fläche ist im allgemeinen von keiner zusammenhängenden Zellschicht bekleidet, sondern es reicht das Neurogliagewebe bis an die Oberfläche hinan, wo es sich auflockert, angeschwollen erscheint und zahlreiche Riesenzellen und Capillaren enthält. Nur an zerstreuten Stellen in den basalen Theilen der Cyste ist an der inneren Fläche der Wand cubisches und cylindrisches Epithel in einer oder ein paar Schichten angetroffen worden. An einigen Stellen ist ein mehrschichtiges Plattenepithel von demselben Aussehen wie das Rete Malpighii und von fibrillärem Bindegewebe getragen, das hier bis an die Oberfläche vorgedrungen ist, beobachtet worden.

Die erwähnten kleinen Cysten sind von einer Schicht cubischen Epithels bekleidet. In dem umgebenden Gewebe finden sich adenomatöse Anhäufungen von dilatirten Drüsenhöhlen mit cubischem Epithel ohne Cilien und ohne Becherzellen bekleidet."

Die Indentität der erwähnten Zellen mit Golgi's Zellen ist auch von Prof. G. Retzius constatirt worden, der mir die Güte erwiesen hat, die Präparate durchzusehen.

Die angeborenen Tumoren in der Sacrococcygealgegend sind sowohl hinsichtlich ihrer Form wie ihrer Zusammensetzung vielfach wechselnd. Sie haben, da die Mehrzahl der damit behafteten Kinder todtgeboren ist oder nur die ersten Stunden oder Tage überlebt, für den pathologischen Anatomen gewissermaassen ein grösseres Interesse als für den Chirurgen.

Gewöhnlich sind die eigentlichen Sacrococcygealtumoren, wie oben in der Epikrisis meines Falles angedeutet worden ist, leicht von den verschiedenen Formen der Spina bifida zu unterscheiden.

Durch den Hiatus canal. sacral. kann eine Hervorstülpung der Rückenmarkshäute (eine Hernia durae matris, eine Meningocele) entweder von festen Geschwülsten (Lipome, Teratom) umgeben, oder allein vorkommen. v. Bergmann[1]) führt zwei Fälle der letzteren Art an, der eine Holmes, der andere Park angehörend. Der

[1]) l. c.

erstere war ein 20jähriger Mann, der an einer kopfgrossen, angeborenen Cyste in der Steissgegend gelitten hatte und nach Punction derselben an Meningitis gestorben war. Bei der Obduction zeigte es sich, dass hier eine bruchsackähnliche Hervorstülpung der Rückenmarkhäute durch den Hiatus canal. sacral. vorlag. In Park's Fall handelte es sich um eine 30jährige Frau, die nach Incision eines angeborenen, über dem linkem Lig. sacro-iliaç befindlichen cystischen Tumors an Leptomeningitis purulenta gestorben war. Dieser Tumor, eine bruchsackähnliche Ausstülpung der Dura mater, war zwischen den Hörnern des Kreuz- und Steissbeines hervorgetreten.

Etwas gewöhnlicher sind solche Fälle, wo man die Meningealhernien von festen Geschwulstmassen (Lipomen, zusammengesetzten Teratomen) umgeben findet. In der Regel kann man jedoch einen Zusammenhang zwischen den angeborenen Steisstumoren und dem Rückenmarkscanale ausschliessen.

Diese Tumoren können angeborene Lipome, cystöse und cystocavernöse Lymphangiome und Teratome sein.

Lipome kommen allein nur als pedunculirte, schwanzähnliche Anhänge vor; man findet sie aber sehr oft als Theile von Teratomen.

Wenn man die publicirten Fälle von angeborenen Sacrococcygealtumoren durchsieht, so findet man unter ihnen, wie ich bereits erwähnt habe, wohl den einen oder anderen mikroskopisch constatirten Fall von einem cysto-cavernösem Lymphangiom, erhält aber den Eindruck, dass die Lymphangiome in der Steissgegend bei weitem nicht so gewöhnlich sind, wie die dort vorkommenden Teratome.

Unter Teratom oder teratoiden Geschwülsten versteht man bekanntlich solche Geschwülste, die mehrere unter sich verschiedene, an Organe erinnernde Theile enthalten und bei welchen oft eine überraschende Mischung von verschiedenen Geweben auftritt, deren Entstehen sich nicht durch eine Proliferation der reifen Gewebe des extrauterinen Lebens erklären lässt, sondern auf eine abnorme Bildung schon bei der embryonalen Entwickelung der Gewebe hindeutet.

Diejenigen dieser Bildungen, welche wir am besten kennen, sind die einfachen Dermoidcysten. Von diesen wissen wir, dass sie ihren Sitz zumeist an solchen Stellen haben, wo das Ectoderma

normal sich einstülpt und seine Trennung von dem Meso- und Entoderma complicirter ist. Wir finden sie also um die Orbita herum, am Mundboden, am Halse und in der Coccygealgegend. Wir sind der Ansicht, dass sie sich von einer fehlerhaft eingestülpten und abgeschnürten embryonalen Anlage (Lücke) oder einer solchen herleiten, die nicht die Anwendung gefunden hat, für welche sie bestimmt gewesen ist. Dass Dermoidcysten in der Gegend um den Anus vorkommen, wo das Ectoderma normal sich einstülpt, braucht deshalb nicht Wunder zu nehmen.

Andere Stellen, wo Dermoidcysten gewöhnlich vorkommen, sind die Ovarien und die Hoden. Ihr Vorkommen an diesen Stellen wird in ähnlicher Weise erklärt. Da der Urnierengang wahrscheinlich sowohl vom Ectoderma (wenigstens in seinem oberen Theile), wie vom Mesoderma gebildet wird, so nehmen wir an, dass das Vorkommen der Dermoidcysten in den Ovarien und den Testikeln darin seinen Grund hat, dass die ectodermalen embryonalen Anlagen, die eigentlich für die Bildung des Urogenitalapparates bestimmt sind, nicht ihre richtige Anwendung gefunden haben und dann der Ausgangspunkt für das Entstehen einer Dermoidcyste geworden sind.

In der Sacrococcygealgegend kommen sowohl einfache wie zusammengesetzte Dermoidcysten vor. Die letztgenannten sind bekanntlich solche Cysten, in denen ausser Hautgewebe eine Masse anderer Gewebe, wie Knochen, Knorpel, Zähne u. s. w. vorkommen. Sie gleichen den angeborenen Cystosarkomen, von denen sie sich nicht bestimmt unterscheiden. Nasse [1]) schlägt deshalb vor, sie unter der gemeinsamen Benennung Mischgeschwülste zusammenzufassen.

v. Bergmann theilt die sacrococcygealen Teratomen in 1. einfache Dermoidcysten, 2. zusammengesetzte Dermoidcysten, 3. Cystosarkome und 4. wirkliche subcutane Parasiten ein.

Nachdem wir durch die embryologische Forschung der letzten Jahre von dem Herkommen eines Theiles der cystösen und cystocavernösen Geschwülste Kenntniss erhalten haben, die früher unter der Benennung Sacralhygrome gegangen oder zu den Lymphangio-

---

[1]) Nasse, Beitrag zur Genese der sacrococcygealen Teratome. Archiv f. klin. Chirurgie. 45. Bd. Heft 3.

men gerechnet worden sind [1]), müssen wir auch diese zu den sacrococcygealen Teratomen zählen, wo dann die oben angeführte Eintheilung nicht länger zureicht. Ein Tumor, wie der oben beschriebene, hat in ihr keinen Platz.

Ebenso haben wir erfahren, dass ein Theil Bildungen, die zu den Doppelmissbildungen gezählt worden sind, als durch Missverhältnisse bei der Entwickelung nur eines Fötus entstandene Geschwülste aufgefasst werden müssen.

Die grösste Klarheit dürfte daher erhalten werden, wenn man von den Teratomen die wirklichen subcutanen Parasiten scheidet. Diese treten entweder als Acardiacus amorphus (epipygus) auf, wenn die äusseren Formen an Theile eines selbstständigen Fötus erinnern, oder, wenn sie mehr in dem eigentlichen Fötus (Autositen) eingeschlossen liegen, als fötale Inclusion, so dass sie auswendig nicht so deutlich hervortreten. Aber um eine angeborene Steissgeschwulst zu den inäqualen Doppelmissbildungen hinführen zu können, fordert man, dass sie solche Körpertheile oder deutliche Reste davon enthält, welche nicht von dem hinteren Leibesende des Embryo gebildet werden, wie Theile von den Extremitäten, dem Gesicht, des Schädels, Gehirnes etc. Enthält sie Bildungen, die sich von fehlerhafter Einstülpung und Abschnürung der Keimblätter am hinteren Leibesende des Embryos oder von der Persistenz und Entwickelung solcher Organe herleiten können, die normal verschwinden würden, so rechnet man sie nicht den Doppelmissbildungen zu. (Nasse.)

Man würde deshalb die sacrococcygealen Teratome in folgender Weise eintheilen können: 1. in einfache Dermoidcysten, 2. in cystöse oder cystocavernöse Teratome, sich von Bildungen herleitend, die im embryonalen Leben normal vorkommen, 3. in zusammengesetzte Teratome (zusammengesetzte Dermoidcysten [v. Bergmann], Cystosarkome), die oft nur mit Schwierigkeit von wirklichen Doppelmissbildungen unterschieden werden können.

Wir haben bereits einige Worte über die einfachen Dermoid-

[1]) Luschka's und Braune's Ansicht, dass ein Theil der sacrococcygealen Tumore sich von Luschka's Coccygealdrüse herleitet, ist, wenigstens was die epithelialen Cysten betrifft, übergeben. Diese Drüse ist nämlich keine epitheliale Drüse, und kann deshalb zum Entstehen solcher Cysten keinen Anlass geben. Ausserdem hat M. B. Schmidt Luschka's Drüse nebst einer sacralen Mischgeschwulst nachgewiesen.

cysten gesagt. Es ist nun die andere Abtheilung, nämlich das Herkommen der cystösen Teratome, worüber ich einige Worte äussern will.

Im Jahre 1887 haben Tourneux und Herrmann[1]) Untersuchungen über die Entwickelung des untersten Theiles des Rückenmarkes veröffentlicht, die interessante und für die richtige Auffassung der Genesis der angeborenen Sacralgeschwülste wichtige Resultate gegeben haben. Sie haben nämlich beim Fötus hinter dem Os coccygis Reste der Rückenmarksanlage gefunden, die bei dem Entstehen der angeborenen Sacraltumoren unzweifelhaft eine wichtige Rolle spielen.

Schon durch Ecker's (1859) und Rosenberg's (1876) Untersuchungen hatte man erfahren, dass die Medullarröhre sich beim jungen Embryo bis an das unterste Ende des letzten Coccygealwirbels erstreckt, sowie dass sein Endtheil sich dort nach hinten umbiegt und mit den untersten Schichten der Haut verbunden ist. Man nahm an, dass das untere Ende des Rückenmarkes dann im Verhältniss zum Rückgratskanale höher hinaufrückt dadurch, dass dieser schneller und mehr als das Rückenmark wächst.

Tourneux und Herrmann haben gezeigt, dass das Verhältniss etwas complicirter ist. Bei Untersuchungen von Embryos vom Anfang des dritten Monats haben sie gefunden, dass das Rückenmark sich den ganzen Rückengrat bis zur Eminentia coccygea hinaberstreckt, wo es mit den untersten Schichten der Haut zusammenhängt. Aber der unterste Theil, von der Höhe der Mitte des dritten Coccygealwirbels, von unten gerechnet, besteht nur aus einer strangförmigen Bildung (Tractus fibrillaire), zusammengesetzt aus unregelmässig angeordneten Nervenfäden mit Gruppen von eingelagerten und in Reihen ohne scheinbare Ordnung stehenden Zellen und ohne centrales Lumen, welche Bildung an dem letzten Coccygealwirbel mit einer unregelmässigen Höhle endet, deren Wände, ausser nach hinten oben, wo die strangförmige Bildung in sie hineingeschoben wird, aus einem vielschichtigen Epithel mit theils polyedrischen, theils mehr cylindrischen Zellen (an einem Theil der freien Oberfläche) besteht.

Schon am Ende des dritten Monats hat dieser unterste hohle

[1]) Tourneux et Herrmann, Sur la persistance des vestiges medullaires coccygiens etc. Journal de l'Anatomie et de Physiol. 1887.

Theil des Rückenmarks eine andere Gestalt erhalten und im Verhältniss zu den Wirbeln eine andere Lage eingenommen. Er hat sich nach hinten gebogen und zeigt nun eine hufeisenförmige Gestalt mit nach oben und nach hinten gerichteter Concavität, so dass er eine Schlinge mit zwei Schenkeln bildet, einem vorderen oder tieferen (der hinabsteigende), der mit der Rückseite der Coccygealwirbel zusammenhängt, mit einem hinteren oder oberflächlichen (der umgebogene oder aufsteigende), der im Gewebe hinter dem untersten Coccygealwirbel dicht unter der Haut liegt. Der vordere Schenkel atrophirt bald, so dass er nahezu verschwindet, der hintere aber bleibt das ganze fötale Leben hindurch bestehen, so dass sich Reste von ihm noch bei der Geburt finden. Es ist dieses hintere Segment des caudalen Rückenmarks des Fötus, welchem Tourneux und Herrmann den Namen „coccygeale Medullarreste" (Vestiges coccygiens medullaires) gegeben und über dessen Bedeutung für die Genesis der angeborenen coccygealen Tumoren sie zuerst sich ausgesprochen haben.

Wahrscheinlich hat diese Veränderung in der Form und Lage des caudalen Markes zusammenwirkende Ursachen, wie die Verbindung zwischen dem untersten Ende des Rückenmarkes mit der Haut, eine stärkere Verlängerung der Wirbelsäule im Verhältniss zu den äusseren Bedeckungen vor der Mitte des 5. Monats, wobei die Wirbelsäule den coccygenealen Theil des Rückenmarks mit sich schleppt, und schliesslich die Entwickelung der Weichtheile zwischen der Haut nnd den Coccygealwirbeln.

Diese medullaren Reste haben jetzt (am Schlusse des dritten Monats) eine sehr unregelmässige Form, und dasselbe ist auch mit der in ihnen befindlichen Höhle der Fall. Die Zellen, welche das Innere dieser Höhle bekleiden, haben theils an verschiedenen Stellen eine cylindrische Form, wodurch sie an die Ependymzellen erinnern, theils sind sie cubisch und polyedrisch.

Der Conus des Rückenmarkes befindet sich jetzt in gleicher Höhe mit der Verbindung zwischen dem 3. und 4. Sacralwirbel, und unterhalb davon findet sich nur eine epitheliale Röhre, von einer dünnen Schicht longitudinaler Nervenfäden umgeben, die sich längs des letzten Coccygealwirbels erweitert (der absteigende Schenkel) und an seinem unteren Ende in den aufsteigenden Schenkel übergeht. Es ist der obere sacrale Theil dieses Stranges, welcher das

Filum terminale bildet, während der untere, wie schon erwähnt worden ist, verschwindet. Das Hinaufrücken, Ascension, des Rückenmarks beruht also nicht blos auf einem verschiedenen Wachsthum des Rückenmarks und des Rückgrats, sondern auch darauf, dass ein Theil des ersteren verschwindet.

Im Anfange des fünften Monats haben die coccygealen Reste das Maximum ihrer Entwickelung erreicht. Sie haben längs des 4. und 5. Coccygealwirbels eine Ausdehnung von 2 Millimeter und gehen von unten und von vorn schief nach oben und nach hinten. Sie werden in ihrer ganzen Ausdehnung von Bindegewebssträngen begleitet, die von der Spitze des Coccyx ausgehen (später des Ligament. caudale).

Dieses Ligament giebt in einem Theil Fälle Anlass zu einer der Spitze des Coccyx entsprechenden Einziehung der Haut. Da die Regio ano-coccygea nach der Mitte des 5. Monats sich durch eine kräftigere Entwickelung der Weichtheile und einen stärkeren Wachsthum der Haut verlängert, d. h. da das hintere Ende des Fötus, das im Anfange stark nach der Bauchseite gebogen ist, sich gerade ausstreckt, entsteht nämlich durch die genannten Bindegewebsstränge hervorgerufen, oft eine Spannung zwischen der Haut und der Spitze des Os coccygis. Die Grube, Foveola coccygea, die hierbei entsteht, ist also nicht immer, wie ein Theil der Forscher angenommen hat, durch foetale Einstülpung des Ectoderms verursacht.

Im sechsten Monat fangen diese Medullarreste zu verschwinden an, aber noch bei dem ausgetragenen Fötus haben sie sich nachweisen lassen.

Beim Fötus von der Mitte des fünften Monats haben sie in der Wand der Medullarreste, die an ihren dicksten Stellen $^1/_{10}$ Mm. misst, zwischen den polyedrischen oder sphärischen Zellen in den äusseren Schichten (in den inneren Schichten sind die Zellen theils cylindrisch, theils platt, Plattenepithel) Vacuolen gefunden, welche Vacuolen nicht mit der eigentlichen Höhle zu communiciren scheinen.

Die Grenze zwischen den Zellenanhäufungen und dem umgebenden Gewebe ist an einem Theil Stellen völlig deutlich, an anderen aber, wo die Zellen und das umgebende Gewebe in einander übergehen, so verwischt, dass sie sich nicht mit Bestimmtheit ziehen lässt.

Um die Mitte des sechsten Monats hat die Atrophie begonnen. Die Reste messen jetzt nicht mehr als 1,5 Mm. in der Länge, und man hat nun zwei oder drei verschiedene Haufen. Ein jeder dieser Haufen hat eine centrale Cavität, und in der Wand um diese Cavität finden sich zwischen den vielschichtigen cylindrischen oder platten Zellen kleine runde Höhlen. Die Zellen, welche diese Höhlen umgeben, können ebenfalls die cylindrische Form haben.

Von den Zellen, welche die centrale Höhle in diesen Bildungen bekleiden, wird also ein Theil platt, sodass sie Plattenepithel ähneln (wie die Zellen an der Oberfläche der Haut), was ein Zurückgehen zu dem ursprünglichen Ectodermatypus andeuten dürfte, andere verlängern sich und ähneln den Cylinderzellen des Ependyms, und die Zellen, welche die Masse der Medullarreste bilden, behalten ihre ursprüngliche sphärische oder polyedrische Form bei, und scheinen nie Ausläufer wie die Myelocyten auszusenden. Flimmerepithel ist in den Medullarresten nie gefunden worden.

Mallory[1]), der ohne Tourneux's und Herrmann's Arbeit zu kennen, Schnitte durch das Sacrum und den Coccyx mit umliegenden Theilen von verschiedenen Fötus vom 3. bis zum 6. Monat untersucht hat, hat offenbar dieselben Bildungen gefunden. Er nimmt an, dass sie sich wahrscheinlich von einer unvollständigen Obliteration des untersten Theiles des Medullarcanales herleiten, ohne jedoch ihren früheren Zusammenhang mit dem Rückenmark nachgewiesen zu haben. Mallory sieht in ihnen die Ursache des Entstehens in dieser Gegend auftretender Cysten, sowohl angeborener Dermoidcysten, wie anderer Cysten, angeborener Depressionen und Fistelgängen, womit er doch offenbar zu viel auf ihre Rechnung setzt.

In meinem Fall hat die mikroskopische Untersuchung das Vorkommen von Neurogliazellen in den Cystenwänden dargethan. Dieser Befund in Verbindung mit dem Sitz des Tumors berechtigt mich zu der Annahme, dass der Tumor sich von den coccygealen Medullarresten, von einem abnormen Zurückbleiben und einer Entwickelung derselben herleitet. Wahrscheinlich haben die kleinen Cysten in den Vacuolenbildungen in den Wänden der Medullarreste ihren Ursprung.

[1]) F. B. Mallory, Sacrococcygeal dimples, sinuses and cysts. Americ. Journal of med. sciences. Vol. CIII. 1892.

Aus dem Vorstehenden haben wir ersehen, wie das Ectoderma bei der Ablieferung der Rückenmarksanlage (und auch sonst, Dermoidcysten) im hinteren Ende des Embryos einen Ueberschuss abgiebt, der dazu bestimmt ist, zu verschwinden, der aber durch eine abnorme Persistenz und Entwickelung abnorme Bildungen hervorrufen kann. Ein gleiches ist das Verhältniss betreffs der beiden anderen Keimblätter.

Nach Fols Untersuchungen (Compt. rend. de l'Acad. des Sciences de Paris, 1855, Bd. 100, S. 1469) hat der coccygeale Theil des Rückgrats, der bei dem erwachsenen Menschen aus vier Wirbeln besteht, am Schlusse des ersten und am Anfange des zweiten Monats Anlage zu einer viel grösseren Anzahl. Die Zahl dieser Wirbel ist zu dieser Zeit (in der fünften Woche) 9. In der sechsten Woche verschmelzen die drei letzten Wirbel zu einem, und nachher vermindert sich ihre Zahl noch mehr, so dass schliesslich nur noch 4 Wirbel vorhanden sind. Dasselbe hat Phisalix (dieselbe Zeitschrift, 1887) contatirt.

Zu derselben Zeit findet sich beim Embryo auch ein überflüssiger Theil der Darmanlage, nämlich der sogenannte postanale Theil des Darmes.

Wie bekannt ist, erstreckt sich bei den Vertebraten die Darmanlage anfangs bis zum Hinterende des Embryos, wo sie durch den Canalis neurentericus mit der Medullarröhre communicirt, aber der Anus wird nicht am hintersten Ende, sondern ein Stück nach vorn, gegen die Bauchseite hin gebildet. Der Theil des Darmes, der zwischen dem Anus und dem Schwanzende liegt, wird der postanale Darm genannt. Derselbe verschwindet bald, und seine Verbindung mit dem übrigen Darme und der Canalis neurentericus werden obliterirt. Dieser postanale Darm scheint bei den niederen Rückgratsthieren stärker als bei den höheren entwickelt zu sein, ist aber von His[1]) und Fol auch beim Menschen beschrieben.

Middeldorpf[2]) ist der erste, der die Ansicht ausgesprochen hat, dass Darmtheile in angeborenen Sacralgeschwülsten von diesem Darme herrühren.

---

[1]) His, Anatomie menschlicher Embryonen. Leipzig. 1880—1885.
[2]) Middeldorpf, Zur Kenntniss der angeborenen Sacralgeschwülste. Virchow's Archiv. Bd. 101.

Nasse[1]) berichtet über fünf angeborene Sacrococcygealgeschwülste aus v. Bergmann's Klinik. Darunter war ein Fall, wo sich mehrere mit einander communicirende Dermoidcysten fanden, die sich vor dem Os sacrum hoch in das Becken hinauf erstreckten. Von den übrigen vier Tumoren, die alle ihren Sitz zwischen dem Os coccygis, dem Sacrum und dem Rectum hatten, den Anus gegen die Bauchseite hin verschiebend, und sich weit in das Becken hinauf erstreckten, kamen drei zur Operation und mikroskopischen Untersuchung. Einer dieser Fälle bestand aus einer grossen und mehreren kleinen Cysten, welche Cysten inwendig mit Flimmerepithel bekleidet waren. Einen ähnlichen Fall hat Middeldorpf[2]) beschrieben. Die anderen zwei Fälle waren Mischgeschwülste. In dem einen derselben enthielt die Geschwulst theils ein Lipoma, theils ein Stück eines Knochens, Knochengewebe und eine Menge grössere und kleinere Cysten. Die meisten dieser Cysten waren mit Flimmerepithel ausgekleidet, und bei einem Theil derselben war die Wand eine deutliche Darmwand mit Drüsen. In dem anderen Fall enthielt die Geschwulst alle möglichen Gewebe, nämlich Bindegewebe, glatte und quergestreifte Musculatur, Knorpel und Knochen sowie zahlreiche Dermoidcysten mit Haaren, dünnwandige Cysten mit serösem Inhalt und mit Wänden aus geschichtetem Plattenepithel (im übrigen aber ohne allen epidermoidalen Charakter), schleimhaltige Cysten, mit Schleimhaut ausgekleidet, welche der Dickdarmschleimhaut ähnelte. An einigen Stellen konnte man in derselben Höhle einen direkten Uebergang von Flimmerepithel zu geschichtetem Plattenepithel, an anderen Stellen von dem ersteren zum Darmepithel beobachten. Nasse wirft die Vermuthung auf, dass ein Theil dieser Cysten sich aus der Zeit herleitet, wo der Canalis neurenticus noch vorhanden ist, was gerade diese Uebergänge des Flimmerepithels der Höhle theils in geschichtetes Plattenepithel, theils in deutliches Cylinderepithel mit Schleimzellen andeuten soll.

In keinem seiner Tumoren fand er Nervenelemente.

Es scheint, als ob die ventralen, an der Vorderseite des Os sacrum sitzenden, Sacrococcygealgeschwülste gewöhnlicher als die dorsalen wären und im allgemeinen einander darin ähnelten, dass

[1]) l. c.
[2]) l. c.

sie eine Mischung aller möglichen Gewebe enthalten, möglicherweise weil sie einer früheren embryonalen Periode entstammen. Jartreboff[1]) berichtet über drei Fälle von Sacraltumoren, alle nach vorn vom Os sacrum sitzend, bei nicht ausgetragenem Fötus. In allen dreien fand sich eine solche Mischung von allen Sorten von Bindegewebe, Knochen, Knorpel, glatter und quergestreifter Musculatur, Blutgefässen, auch drüsenähnlichen Bildungen und grösseren und kleineren mit Cylinderepithel bekleideten Cysten, deren Beschreibung an die von Nasse beschriebenen erinnert.

Ritschl[2]) hat ebenfalls, bei einem zwölfjährigen Mädchen, ein Sacralteratom beschrieben, in welchem die mikroskopische Untersuchung eine Mischung von verschiedenen Bestandtheilen darthat, nämlich Fettgewebe, mehr oder weniger verändertes Knorpelgewebe, glatte Muskelfäden und Cysten mit Wänden von verschiedenen Arten von Zellen und zum Theil von adenoidem Gewebe umgeben. Ein Theil der letzteren waren wirkliche Dermoidcysten, andere bestanden aus deutlicher Darmwand mit Drüsen, und wieder andere hatten eine eigenthümliche Form und ihre Wände bestanden aus mehrschichtigem Plattenepithel, welches etwas demjenigen der Haut ähnelte, hatten aber keine Haare, oder glichen im übrigen keinen Dermoidcysten. Diese letzteren will Ritschl von den coccygealen Medullarresten herleiten. Da in ihren Wänden nicht, wie bei meinem Falle, Nervenelemente nachgewiesen wurden, auch ihre Lage nach vorn und nach unten von dem Coccyx nicht derjenigen der Medullarreste entsprach, so ist ihre Herleitung in Ritschl's zweifelhaft.

In Ritschl's wie in der Mehrzahl der hier oben angeführten Fälle, in welchen die Tumore eine Masse unter einander gemengte Bildungen von allen drei Keimblättern enthielten, scheint es, als ob dieselbe Ursache, die das abnorme Zurückbleiben und die Entwickelung der überschüssigen Organe des einen Keimblattes bedingt hat, dieselbe Wirkung auch auf die überschüssigen Organe der anderen Keimblätter gehabt hätte. Mein Fall zeigt dagegen, dass nur eine einzige dieser fötalen Anlagen in abnormer Weise übrig bleiben und entwickelt werden kann. Dasselbe zeigt Middel-

[1]) l. c.

[2]) Ritschl, Beitrag zur Lehre von den angeborenen Sacralgeschwülsten. v. Bruns' Beiträge zur klin. Chir. VIII. 1892.

dorpf's und auch einer von Nasse's Fällen, in welchen Fällen der Tumor sich von dem postanalen Darme herleitete, ohne dass sich in demselben Bildungen vom Ectoderma oder Mesoderma fanden.

Die cystösen Bildungen, über deren Herleitung ich hier berichtet habe, können also entweder einzeln als angeborene Sacraltumore, oder auch als Theile von Mischgeschwülsten, d. h. von solchen Geschwülsten auftreten, die zur dritten Gruppe der im Vorstehenden gemachten Eintheilung gehören.

Die Kenntniss von den oben angeführten embryologischen Verhältnissen ist für uns eine gute Leitung bei Stellung der Diagnose der sacrococcigealen Tumore, auch giebt sie uns zu gleicher Zeit eine grössere Sicherheit bei der Bestimmung unseres operativen Eingriffes. Sie lehrt uns, dass wir in den cystösen Tumoren, die hinter dem Os coccygis liegen, sich von der Rückenmarksanlage herleitende Bildungen und in den vor ihm und dem Sacrum liegenden Darmtheile zu suchen haben, sowie dass die vor dem Os sacrum liegenden Bildungen hinsichtlich ihrer Zusammensetzung complicirter sind. Sie berechtigt uns ferner, zu diesen Geschwülsten einen Theil Tumore hinzuführen, die früher zu den fötalen Inclusionen gerechnet worden sind.

Was nun schliesslich meinen Fall anbelangt, so hat derselbe sein Interesse wegen den in den Wänden der Cysten befindlichen Zellen (Neurogliazellen), deren Vorkommen in einem solchen Tumor, so viel ich weiss, bisher noch nicht constatirt worden war. Ihr Vorkommen deutet mit Bestimmtheit an, dass die Bildungen, in denen sie sich finden, von derselben embryonalen Anlage wie das Gehirn und das Rückenmark herstammen. Die von Tourneux und Herrmann beschriebenen coccygealen Medullarreste, deren Platz demjenigen des Tumors meines Falles entspricht, sind gleichsam ein Ueberschuss der embryonalen Anlage des Rückenmarks, welcher Ueberschuss normal während des letzten Theiles des fötalen Lebens verschwindet. Man hat also guten Grund anzunehmen, dass die cystösen Bildungen in meinem Falle von einer abnormen Entwickelung von gerade diesen Medullarresten herrühren. Und es ist von Interesse zu sehen, dass bei der Zellenvermehrung, die hierbei stattfindet, die Zellen der Medullarreste den embryonalen Charakter nicht beibehalten, den sie beim Fötus haben, sondern

dass sie sich zu wirklichen Rückenmarkselementen (Neurogliazellen) entwickeln.

Mein Fall scheint mir auch für eine rein embryologische Frage von Interesse zu sein, nämlich diejenige, von wo die Neurogliazellen herstammen, welche Frage die Histologen nicht als vollständig entschieden betrachten.[1])

Die Meisten, Kölliker, Retzius und Andere, sind der Ansicht, dass sie von der Medullarröhre herrühren, während sie von wieder anderen als eingewanderte Mesodermazellen aufgefasst werden. Da wir nun gefunden haben, dass die Zellen der Medullarreste von derselben Stelle wie die Zellen der Medullarplatten herstammen, und da wir ferner gesehen haben, dass sie sich auch in einer abnormen Bildung zu Neurogliazellen entwickelt haben, so scheint es mir, dass wir darin eine fernere Stütze für die Annahme des ectodermalen Ursprunges der Neurogliazellen haben.

[1]) A. Kölliker, Handbuch der Gewebelehre des Menschen. Bd. 2. H. 1. Seite 129. Leipzig. 1893.

XXV.

(Aus der chirurgischen Privatklinik von P. Postnikow und G. von Sumarokow in Moskau).

Hydroureter cum hydronephrosi. Nephroureterectomia.

Von

P. J. Postnikow.[1])

Mehr als zweihundert Jahre waren vergangen, seitdem die Möglichkeit chirurgischer Eingriffe bei Nierenerkrankungen, die Zweckmässigkeit der Entfernung von Nierensteinen mittelst Einschnitt[2]) und schliesslich die Zulässigkeit der Exstirpation einer Niere bei Nierensteinen zum ersten Male[3]) wissenschaftlich erwogen und bejaht worden waren, dann erst kam es zur bewussten, vorher überlegten Ausführung. Die erste planmässige Nephrectomie wurde von Simon am 2. August 1869 in glänzender Weise vollzogen und war von günstigem Resultat — der Kranke genas. Zwar waren auch schon früher Exstirpationen vorgenommen worden, doch nur in Folge von diagnostischen Irrthümern. Volcott in Philadelphia entfernte bereits im Jahre 1861 eine Niere[4]); dann folgten die Fälle von Spencer Wells[5]), Peaslee[6]) u. A. Doch erst seit der Simon'schen Operation hat die Nierenchirurgie das Bürgerrecht erlangt und schreitet rüstig vorwärts.

[1]) Vortrag gehalten am 18. März 1894 in der Gesellschaft russischer Aerzte in Moskau.

[2]) Jacques Conjinot, Thèse 1622.

[3]) Blancard, im Jahre 1690.

[4]) Philadelph. Medic. and Surgic. Reporter. 1861.

[5]) a) Diagnosis and surgical treatment of abdominal tumours. 1885. b) The Lancet. 1870. Vol. I.

[6]) Peaslee, Ovarian tumours. London. 1873.

Freilich wurde sie, um es gleich zu sagen, zeitweise auch von den Chirurgen kritiklos gehandhabt, indem viele Nieren entfernt wurden, wo man sich heutzutage damit begnügen würde, die fixirende Naht vorzunehmen oder eine partielle Resection des Nierengewebes oder irgend einen Engriff an den Harnleitern auszuführen. Noch 30 Jahre vor dem kühnen Schritte Simon's nannte Rayer[1]) den blossen Versuch, eine Niere beim Menschen zu exstirpiren, „une folie", und Malgaigne, welcher sogar von dem Versuche eines blossen Einschnittes in die Niere abrieth, gerieth in Entsetzen beim Anblick der Hunderte von herausgeschnittenen Nieren. Im Jahre 1886 fand Brodeur[2]) in der Literatur 235 Nephrectomien; zwei Jahre später konnte Newman[3]) in seiner statistischen Arbeit schon 327 sammeln, und Tuffier zieht seine Schlüsse aus 371 Nephrectomien. In der periodischen Presse und in Monographien werden nicht mehr einzelne Fälle beschrieben, sondern bloss Reihen von solchen. Wenn ich dennoch mir erlaube, über einen einzelnen Fall genauer zu berichten, so geschieht das angesichts eines ganz besonderen Umstandes: dass nämlich gleichzeitig mit der Niere auch der Ureter exstirpirt wurde.

Am 10. 2. 94 kam in unsere Klinik eine 55jährige gut conservirte Frau, die auf Befragen angab, dass sie stets gesund gewesen sei und kaum wisse, was es heisse, krank zu sein, nur an Migräne-Anfällen hätte sie früher ziemlich oft gelitten, welche nicht selten mit Erbrechen endigten; Uebelkeit und Erbrechen kämen auch selbstständig vor. Jetzt hätte sie sich an den Arzt gewandt, weil sie ein immer zunehmendes Gefühl der Schwere in der linken Seite empfände; und dieses Gefühl sie belästige. Früher hätte sie dem keine besondere Aufmerksamkeit geschenkt, doch jetzt, wo sie wisse, dass sie etwas in der linken Seite habe, entsinne sie sich, dass die ganze linke Seite bei ihr schwach wäre. Sie fühle immer ihre linke Seite, sie empfinde darin ein Gefühl der Unbequemlichkeit, der Ermüdung; ebenso aber ermüde auch ihre linke Hand. Auf der linken Seite zu liegen, wäre für sie ebenfalls ermüdend, und überdies würde dadurch ihre Athmung erschwert und träte Herzklopfen auf. Die Kranke fügt hinzu, alles das habe schon vor so langer Zeit begonnen, dass sie sich garnicht der Zeit erinnern könne, wo das anders gewesen wäre. Nur eines Anfalles von ausgeprägten Kreuzschmerzen vor 28 Jahren entsinne sie sich. Eine Geschwulst im Leibe habe sie nie bemerkt und bemerke sie auch jetzt nicht. Aus weiterem Befragen ergab sich, dass unsere Patientin mit $16^1/_2$ Jahren heirathete, und zwei Jahre später eine Tochter gebar; die Geburt

[1]) Traité des maladies des reins. 1839.
[2]) De l'intervention chirurgicale dans les affections des reins. Paris. 1886.
[3]) On the surgical diseases of the kidney. London. 1888.

verlief normal, das Wochenbett ebenfalls. Die Menses wären regelmässig alle drei Wochen aufgetreten und cessirten vor 7 Jahren. Sie führte ein regelmässiges Leben, ohne Entbehrungen und ohne jegliche Excesse. Die Menge des ausgeschiedenen Urins schwankte früher mehr, in den letzten Jahren war sie aber immer die gleiche, circa 4 Glas täglich.

Die mikroskopische und chemische Untersuchung des Harns ergiebt nichts Abnormes. Seitens des Darmcanals ist Meteorismus und Neigung zur Verstopfung zu constatiren. Die Lebergrenzen sind normal. Organe der Brusthöhle gesund. An Malaria hat Patientin nie gelitten.

Bei der Besichtigung der Kranken constatirten wir, dass sie zwar nicht viel Fett besitzt, aber auch nicht mager zu nennen ist. Die Haut ist überall von normaler Färbung, nicht schlaff. Linea alba pigmentirt. Auch die sichtbaren Schleimhäute sind normal gefärbt. Bei der Inspection ist es schwer, das Vorhandensein einer Geschwulst zu constatiren, es ist nur eine unbedeutende Asymmetrie bei gar nicht aufgeblähtem Leibe wahrzunehmen, die linke Bauchhälfte erscheint nur wenig höher als die rechte. Dagegen ist durch Palpation trotz der kräftigen Musculatur der vorderen Bauchwand sofort eine Geschwulst zu erkennen, welche unter dem linken Rippenrande hervortritt, weich, fluctuirend, etwas beweglich, nicht druckempfindlich ist. Sie lässt sich leichter untersuchen, wenn man mit der anderen Hand vom Rücken aus entgegendrückt, oder wenn sich die Kranke auf die rechte Seite legt, wodurch die ganze Geschwulst mehr zur Mittellinie rückt; die untere Grenze liess sich nicht mit Bestimmtheit durchfühlen. Ausserdem ist die Untersuchung der unteren Geschwulstgrenze noch dadurch erschwert, dass die linke untere Bauchgegend auf Druck etwas schmerzhaft ist, weshalb die Kranke die ohnehin nicht sehr nachgiebigen Bauchdecken noch anspannt. Pulsation ist weder an der Geschwulst in toto, noch an ihren einzelnen Theilen wahrzunehmen. Bei Percussion beginnt in der Lin. axill. post. eine Dämpfung an der 9. Rippe, verschmilzt mit der Milzdämpfung und reicht bis zur Crista ilei; nach innen ist ihre Grenze ein wenig median von der Mamillarlinie und ihr parallel, dann biegt sie etwas unterhalb einer quer durch den Nabel gelegten Linie nach aussen um. Bei tiefer Inspiration steigt die untere Dämpfungsgrenze noch niedriger herab; bei rechter Seitenlage der Patientin verschieben sich (wie schon bemerkt) Geschwulst und Dämpfungsgrenze zur Mittellinie hin, und dann erhält man im linken Hypochondrium in der Milzgegend nicht absolut dumpfen Schall, besonders wenn man die Geschwulst mit der Hand noch mehr zur Mittellinie verdrängt, was unschwer gelingt. Bei Untersuchung im Stehen verändert sich nur die untere Grenze der Dämpfung: sie senkt sich etwas niedriger herab, als bei Rückenlage. Bei Percussion der hinteren Bauchwand ist ein Unterschied zwischen links und rechts kaum zu bemerken. Die Nierendämpfung links geht unmittelbar in die Geschwulst über. Innerhalb dieses Dämpfungsgebietes war in keiner Lage, nirgends und niemals eine Zone hellen Schalles zu bemerken (wir untersuchten mehrmals); dagegen scheint die Geschwulst von unten und einwärts vom Colon descendens so umrahmt zu sein, dass der Uebergang vom dumpfen zum tympanitischen Schall

überall ein sehr scharfer ist. Die Auscultation der Geschwulst ergiebt nichts. Bei der Untersuchung per rectum und per vaginam ist nichts Abnormes zu finden. Die Ureteren sind nicht durchzufühlen.

Wir stellten die Wahrscheinlichkeitsdiagnose auf Hydronephrose, behielten aber dabei auch die Möglichkeit einer cystischen Geschwulst der wandernden Milz im Auge. Am 18. 2. schritten wir zur Nephroureterectomie. Ich glaube diesen Fall als den ersten dieser Art bezeichnen zu dürfen, denn soweit ich mit der Literatur bekannt bin, ist kein zweiter aufzufinden. Einmal ist der Harnleiter wohl entfernt worden, aber in mehreren Sitzungen und stückweise.[1])

Die Bauchhöhle wurde in Chloroformnarcose per lineam albam eröffnet. Schnitt vom Scrobiculus cordis bis 4 Ctm. unterhalb des Nabels. Als das Omentum majus nach rechts verschoben wurde, erblickten wir einen von Flüssigkeit ausgedehnten unregelmässig geformten Sack, welcher das linke Hypochondrium ausfüllte. Von ihm ging eine Röhre ab, welche in ihrer Form an den Dünndarm erinnerte. Geringe Verwachsungen ringsum. Als wir uns überzeugt hatten, dass wir die ausgedehnte Niere mit dem stark erweiterten Harnleiter vor uns hatten, war unsere erste Aufgabe, die andere Niere zu besichtigen: sie erschien gesund, nur ein wenig vergrössert; wir entschlossen uns nun, die Geschwulst zu entfernen. Wir zerrissen über dem Tumor und dem Anfangstheil des Ureters das sie bedeckende seröse Blatt, hoben die Ränder desselben empor und nähten sie an die Ränder des Bauchschnittes; sodann unterbanden wir doppelt und durchschnitten die atrophirte Art. und Vena renalis, jede besonders, und liessen nun durch einen kleinen Einschnitt den grössten Theil des Sackinhalts ausfliessen, schlossen dann den Einschnitt durch eine Klemme und begannen den unteren Theil der Niere und den Harnleiter stumpf (mit den Fingern) auszulösen, hier und da mehr oder minder bedeutende Gefässe zwischen den Ligaturen durchschneidend. Nachdem der Ureter bereits in solcher Ausdehnung befreit worden war, dass es schwierig wurde,

---

[1]) Am 27. 5. 1892 schritt M. Reynier zur lumbaren Nephrectomie wegen rechtsseitiger Pyonephrose. Niere und Ureter waren stark ausgedehnt. Nach Unterbindung der Gefässe und möglichst niedriger Ligatur des Harnleiters wurde die eitrige Niere entfernt, und der unterbundene Ureter in den unteren Wundrand eingenäht. Die ersten 3 Tage heller Urin, aber am 4. sehr stark eiterhaltiger, der Kranke fiebert, und 18 Tage nach der Operation wurde eine Eiteransammlung im stark ausgedehnten Ureterrest constatirt. Am 29. 6. wurde zum Zweck der Entfernung des Harnleiters der Lumbarschnitt erweitert, der Ureter isolirt und hervorgezogen; doch gerade als Reynier ihn möglichst tief unterbinden wollte, riss er ab und glitt in's kleine Becken hinab, wo er nicht mehr zu finden war. Nach einigen Tagen wurde der Versuch, den Ureter aufzusuchen, erneuert, und zwar auf einem anderen Wege, welchen Roux zur Entfernung der Samenbläschen angegeben hat; doch abermals vergeblich. Das Fieber hörte nicht auf. Endlich nach zwei Monaten wurde ein abermaliger Versuch gemacht, das Ureterende aufzufinden. Ein Schnitt über dem Poupart'schen Bande, parallel demselben. Peritoneum bis zur Verzweigung der Art. iliaca communis abgelöst; dennoch wurde der fatale Ureterrest erst nach langen Bemühungen aufgefunden. Er war 12 Ctm. lang und stark ausgedehnt. Er wurde dicht an der Blase abgetrennt. Der Kranke genas. (Revue de chirurgie. 1893. p. 271. Société de chirurgie).

von unserem Schnitt aus weiter zu arbeiten, und da der Sitz des Hindernisses, welches die Dehnung des Harnleiters bewirkt hatte, noch nicht zu erkennen war, beschlossen wir, ehe wir weiter gingen, erst den Ort und die Ursache der Undurchgängigkeit des Ureters festzustellen und danach erst den weiteren Gang der Operation zu bestimmen. Sollte dieses Hinderniss in der Nähe befindlich und leicht zu entfernen sein, so würden wir suchen, mit unserem Schnitte auszukommen, im entgegengesetzten Falle aber ihn nach Bedarf in der einen oder anderen Richtung zu verlängern. Zu diesem Behufe wurde durch den Einschnitt, welcher zur Entfernung der Flüssigkeit in den Sack gemacht worden war, eine Sonde eingeführt, welche im untersten Abschnitt des Harnleiters die Anwesenheit von Steinen constatirte; dann verlängerten wir, ohne eine Minute zu verlieren, den Bauchdeckenschnitt nach unten und versuchten die Steine mit den Fingern nach oben durch den Harnleiter zu drängen, was uns mit 13 Steinen auch sehr leicht gelang, nur der unterste und grösste gab bei dieser Manipulation nicht nach, ebenso wie auch unsere angestrengten Bemühungen, ihn mit einer langen Kornzange zu extrahiren, erfolglos blieben; das Alles kostetete viel Zeit, und den Stein dalassen — das hiesse die Krankheitsursache nicht entfernen, und die Kranke dazu verurtheilen, sich ihr ganzes Leben lang mit einer Fistel zu plagen. Es blieb also nichts Anderes übrig, als den Harnleiter zu entfernen. Das thaten wir denn auch, und als er schon isolirt und der Länge nach durchschnitten bis über den eingeklemmten Stein hinaus, dalag, war es doch nicht leicht, den Letzteren zu extrahiren: er war wie eingewachsen in die Wandung des Ureters. Ehe wir den Stein entfernten, unterbanden wir unterhalb desselben den Harnleiter, durchschnitten ihn quer über der Ligatur und cauterisirten den Stumpf mit dem Pacquelin. Die Unterbindungsstelle des Ureters war ca. 2 Ctm. von der Harnblase entfernt. Die Entfernung der Niere bot jetzt keine Schwierigkeiten dar; als sie vollbracht war, legten wir durch die Lendenmusculatur eine Contraapertur an, führten durch dieselbe einen Jodoformmarly-Streifen und vernähtem über diesem das hintere Peritonealblatt ganz fest. Die Milz erschien zusammengedrückt und verkleinert und zur Wirbelsaule hin verdrängt. Etagennaht der Bauchwand vollendete die Operation. Alle Nähte und Ligaturen waren mit Seide gemacht. Der entfernte Sack ist nicht ohne Weiteres als Niere zu erkennen: nur in der Peripherie sind hier und da Spuren von Nierengewebe sichtbar. Besondere Beachtung verdient der Harnleiter: vor Allem fällt natürlich seine Erweiterung in's Auge, ausserdem sind seine Wände aber auch verdickt und er selbst erheblich verlängert; gleich nach der Exstirpation ergab die Messung folgende Zahlen: die breiteste Stelle in der Nähe der Niere hatte 3,5 Ctm. im Durchmesser, dann verengte er sich ein wenig, um oberhalb des eingeklemmten Steines wieder breiter zu werden, wo sein Umfang $3^3/_4$ betrug; die Länge = 32 Ctm. Ferner ist zu bemerken, dass seine Schleimhaut sich im Zustande eines ausgeprägten Catarrhs befand. Die Zahl der Steine ist 14, der grösste von ihnen, welcher eingeklemmt war, hat in der Länge 19, im Durchmesser 11, im Umfang 32 mm; er ist sehr rauh im Gegensatz zu den anderen, welche hanfkorn- bis erbsengross sind und in dem ampullenförmig erweiterten oberhalb gelegenen Ureter-

abschnitt bequem Platz fanden; sie haben sich in Folge dessen an einander abgeschliffen und erinnern an die kleinen Steinchen, die man am Meeresufer findet.

Die Steine, welche sich im Ureter festgesetzt haben und diese oder jene chronischen Affectionen und bleibenden Veränderungen des Harnleiters verursachen, zumal wenn sie sich dort noch vergrössern und sozusagen im Ureter heranwachsen, kann man Uretersteine nennen. Solche sind — ich wiederhole es — selten: aus der reichen Sammlung des Musée Dupuytren ist nur einer mit Bestimmtheit als solcher anzuerkennen. Die Casuistik hat sich zwar in den letzten Jahren um einige neue Fälle bereichert, doch um von den Blasensteinen garnicht zu reden, kommen auch Nierensteine so unendlich viel häufiger jetzt vor, dass von einem Vergleich gar keine Rede sein kann; ihrer chemischen Structur nach ist zwischen den Uretersteinen und den anderen gar kein Unterschied. Die Steine sitzen meist an den physiologisch engeren Stellen des Ureters: entweder gleich unterhalb des Nierenbeckens oder im intravesicalen Abschnitt, viel seltener im mittleren Drittel. Bisweilen usuriren die Steine den Harnleiter, es kommt zu Geschwüren und sogar zur Perforation. Dann treten die Erscheinungen der Harninfiltration oder der Peritonitis in den Vordergrund; der Stein verlässt den Ureter und findet sich irgendwo in dem Infiltrations- oder Eiterherde. Es sind Fälle bekannt, wo sich Steine gleichzeitig in beiden Ureteren vorfanden. Sobald sich ein Stein im Harnleiter festsetzt, treten sofort Erscheinungen im Harnapparat auf, welche verschieden sein werden, je nachdem, ob der Stein die Lichtung des Harnleiters plötzlich und vollständig verlegt hat, oder nur die Passage des Urins in die Blase erschwert. Im ersten Falle geht das Nierengewebe schnell zu Grunde, und die Hydronephrose erreicht nie eine solche Ausdehnung, wie bei unvollständigem und zeitweisem Verschluss des Ureters. Das ist sogar durch Thierversuche nachgewiesen, welche noch letzthin G. Albarran ausgeführt und ganz vor Kurzem veröffentlicht hat.[1]) Dann tritt compensatorische Hypertrophie der anderen Niere ein. Neben der Hydronephrose kann sich auch ein Hydroureter entwickeln, obwohl diese Erscheinung keineswegs regelmässig und obligatorisch ist.

[1]) Hydronephroses fermées d'emblée. La semaine médicale. 1894. No. 6.

Auf Grund manueller Untersuchung genau den Sitz von Harnleitersteinen zu bestimmen, ist sehr schwierig, nicht nur dann, wenn sie im obersten Ureterabschnitt sitzen, sondern auch an seinem untersten Ende, welches für die Exploration per rectum zugänglicher ist; ja in einigen Fällen wurden sie nicht einmal bei der eigens ad hoc vorgenommenen Laparotomie sogleich gefunden. Was die Therapie der Ureterolithiasis betrifft, so steht die Prophylaxis natürlich in erster Reihe, und die Behandlung der gewöhnlichen Nierenkolik, bei der wir uns bemühen den Stein in die Blase treten zu lassen. Selbstverständlich ist mit den gewöhnlichen Mitteln nichts zu erreichen, wenn der Stein fest sitzt und zwar schon seit längerer Zeit; dann ist nur noch operativ zu helfen, nämlich durch die Ureterotomie, d. h. die Ureterolithotomie. Diese Operation wurde zum ersten Male im Jahre 1882[1]) von Bardenheuer mit vorzüglichem Resultat ausgeführt; im Ganzen ist sie nicht häufig unternommen worden: Tuffier zählt bis jetzt blos 17 Fälle von Harnleitersteinen auf, bei denen chirurgisch vorgegangen wurde. Am besten sind diese Fälle in drei Kategorien einzutheilen nach dem Sitz des Steines:

1. Steine des Beckenabschnittes vom Ureter (4 Fälle). Eine Laparotomie mit Naht des Ureters. Tod in Folge beiderseitiger Nierenaffection. Zwei Fälle von Blasenschnitten mit einer Genesung und einem tödtlichen Ausgange an Anurie. Ein Schnitt durch das Rectum mit Genesung.

2. Steine des mittleren Ureterdrittels (4 Fälle). Zweimal wurde Naht des Harnleiters ausgeführt. Alle vier Fälle endigten in Genesung.

3. Steine des obersten Ureterabschnittes (9 Fälle). Vier Pyelotomien mit Vorschieben der Steine nach oben, darunter eine vollständige Genesung, zwei Fisteln und ein Todesfall an Nephritis. Eine Nephrolithotomie mit Vorschieben der Steine aufwärts in den Schnitt. Genesung. Vier Ureterotomien direct auf den Stein. Alle genasen, nur einmal blieb eine Fistel zurück.

Wir sehen also, dass nur die gleichzeitige Erkrankung der anderen Niere den tödtlichen Ausgang zur Folge hat — sonst würde kein Kranker an Ureterolithotomie gestorben sein. Die Chirurgie

[1]) Centralblatt für Chirurgie. 1882. No. 12.

der Ureteren hat aber nicht nur Ureterotomien, Ureterolithotomien, Naht und Drainage aufzuweisen, sondern auch Plastiken und Resectionen des Harnleiters. Der Küster'sche Fall ist ebenso erstaunlich als lehrreich.[1]) Es ist klar, dass die schnelle Entwickelung und die Fortschritte der Nierenchirurgie nebst dem Verlangen zu conserviren die Aufmerkamkeit der Chirurgen auf die Ureteren lenken musste. Die erste Frage, die es zu lösen gab, war die: was sollte man mit dem zurückbleibenden Ureter nach Exstirpation der Niere anfangen? Doch obwohl dieses naturgemäss die erste auftauchende Frage ist, so ist sie dennoch bis hiezu noch ungelöst: in den meisten Fällen wurde der Ureterrest einfach unterbunden und in situ belassen, sogar mitunter in eine Ligatur zusammen mit den Gefässen gefasst, was natürlich nicht als zweckmässig zu bezeichnen ist, da die Contraction der Gefässe in einer und des Ureters in entgegengesetzter Richtung zum Herabgleiten der Ligatur vom Stumpf führen kann, mit nachfolgender Blutung, Heraussickern des im Harnleiter befindlichen Inhalts und eben deswegen betrübendem Ausgange. Jetzt unterbinden die meisten Chirurgen die Gefässe, sogar jedes einzeln, gesondert, und den Ureter, wenn man ihn unterbinden kann, auch besonders. Ich sagte: „wenn man ihn unterbinden kann", weil ich der Ansicht bin, dass nur ein ganz gesunder oder bereits atrophirter Ureter ohne Gefahr unterbunden werden darf, während es irrationell und äusserst gefährlich ist, einen kranken oder irgendwie veränderten Ureter zu unterbinden und in situ zu belassen, denn man muss fürchten, dass die Ligatur die pathologisch veränderte Ureterwand durchschneiden und dadurch den inficirenden Inhalt des Ureters in die Wunde treten lassen wird. Aber wenn auch die Ligatur nicht durchschneidet, findet doch an der Ligaturstelle eine Verlöthung nicht statt, denn Schleimhaut mit Schleimhaut kann nicht verwachsen, und erst nach geraumer Zeit wird der erweiterte Harnleiter collabiren und obliteriren. Wenn endlich der Ureter selbst zum Eiterherd geworden ist, dann ist es eine für den Kranken lebensgefährliche halbe Maassregel, wenn man den Ureter post nephrectomiam in situ lässt, zumal da er bei eitriger Erkrankung sich oft so verändert, dass seine Entleerung in die Blase unmöglich wird. Als Beispiele dafür,

[1]) Langenbeck's Archiv. XLIV. Ein Fall von Resection des Ureters.

wie irrationell es ist, den vereiterten Harnleiter unentfernt zu lassen. und wie sehr die Kranken darunter zu leiden haben, können der obenangeführte Fall von M. Reynier und ein Fall von P. Modlinski[1]) dienen. Man muss ihn in solchen Fällen entweder in die Hautwunde einnähen und sich damit zufrieden geben, wenn schliesslich eine schleimabsondernde Fistel resultirt (so wurde meistentheils verfahren) — oder man entfernt den Ureter, wie wir es in unserem Falle thaten. Eine weitere Rechtfertigung dieses Verfahrens liegt darin, dass hierbei nicht nur alles krankhaft Veränderte entfernt wird, sondern bisweilen — wie in unserem Falle — auch die Krankheitsursache. Das kann wegen der anatomischen Lage der Harnleiter natürlich nur durch einen Abdominalschnitt geschehen. Der 25—30 Ctm. lange Harnleiter verläuft von der Niere zur Blase fast parallel der Wirbelsäule in einer Entfernung von 3 Ctm. von den Wirbelkörpern. Von hinten gesehen entspricht der Verlauf des Harnleiters den Endigungen der Querfortsätze, und geht nicht nach aussen über diese Fortsätze hinaus. Der Abdominaltheil des Ureters liegt unter dem parietalen Blatte des Peritoneums, nach innen von der Befestigung des Mesocolon ascendens resp. descendens; der linke geht dann unter dem Mesenterium des geraden Schenkels vom S romanum, der rechte unter der Mesenterialwurzel des Dünndarms; der linke kreuzt die Art. iliaca communis etwa 2 Ctm. oberhalb ihrer Theilungsstelle, der rechte legt sich direct auf die Theilungsstelle. An dieser Stelle geht die ziemlich starke Art. haemorrhoidalis superior über ihn hinweg. Die rechte Nierenarterie entsendet die Art. spermatica dextra; in die linke Nierenvene mündet die linke Vena spermatica hinein. Die linke Arteria spermatica entspringt direct aus der Aorta gleich unterhalb der linken Art. renalis; die rechte Vena spermatica mündet in die untere Hohlvene.

Diese Gefässe kreuzen sich mit dem Ureter in der Höhe des zweiten Lendenwirbels, wo sie auf ihm liegen, während sie im weiteren Verlaufe sich nach aussen vom Ureter befinden. Eine Fascie scheidet den Harnleiter vom N. genito-cruralis, welcher bisweilen aus der Dicke des M. psoas major einwärts vom Ureter heraustritt, im weiteren Verlaufe aber denselben kreuzt und auf

[1]) Medizinskoïe Obosrenie. 1892. (Russisch.)

seine äussere Seite tritt. Darnach tritt der Harnleiter in das Becken und senkt sich an seiner Seitenwand von oben hinten nach vorn unten. In dem subperitonealen Zellgewebe des Beckenbodens verlässt er die Beckenwand und geht nach unten, innen und vorn zur Blase. Das Vas deferens kreuzt sich mit dem Ureter, an dessen innere Seite es sich legt. Bei Frauen entfernen sich die Ureteren an der Basis der Ligamenta lata von der Beckenwand und treten in das Gewebe der Ligamenta hinein. Hier gehen die Harnleiter durch einen Gefässring, dessen vordere und äussere Hälfte vom Bogen der Uterinarterie, dessen hintere und innere — von den beiden Uterinvenen gebildet wird. Weiterhin steigen sie nach unten und vorn, kreuzen die Seitengewölbe, und legen sich immer näher und näher an die vordere und seitliche Wand der Scheide, mit welcher sie auch in einer Ausdehnung von mindestens 2 Ctm. in enger Berührung sind. Die Endigungen der Ureteren entsprechen der Grenze zwischen oberem und mittlerem Drittel der Scheide.

Obwohl diese kurze anatomische Skizze eine deutliche Vorstellung von denjenigen Stellen giebt, wo man den Harnleiter zu suchen hat, und vor Allem es als durchaus möglich darstellt, das untere Ende des Ureters bei Frauen mit einem Finger per vaginam zu palpiren, ist dieses in unserem Falle, wie bereits erwähnt, aus unbekannten Gründen nicht gelungen. — Der Bauchschnitt ist, wie ich glaube, in vielen Fällen von Nierenexstirpation vorzuziehen, obgleich die Sterblichkeit bei lumbarer Exstirpation für geringer gilt als bei der abdominalen, denn nach der Newmann'schen Statistik ist bei dem ersteren die Sterblichkeit gleich 30, bei der zweiten gleich 48 pCt., während schon Tuffier diese Zahlen auf 28,4 und 44,4 pCt. herabsetzt; immerhin ist diese Ziffer, besonders bei der transperitonealen Methode, eine ganz bedeutende. Doch sie nimmt stetig ab, was deutlich aus den Statistiken von Gros[1]) (50,83 pCt.) Brodeur (50 pCt.), Newman (48 pCt.) und Tuffier (44 pCt.) zu ersehen ist. Das muss uns ermuthigen und in der Ueberzeugung bestärken, dass auch die Nephrectomie bald aufhören wird eine gefürchtete Operation zu sein. Die grössere Sterblichkeit bei transperitonealer Operationsmethode lässt sich, wie ich glaube, theilweise dadurch erklären, dass sie jedesmal dann angewendet wurde,

[1]) Nephrectomy, its indications and contraindications. The Amer. Medic. Journ. July 1885.

wenn die Nephrectomie (wie gar nicht selten) in Folge falscher Diagnose unternommen wurde, was natürlich nicht ohne Einfluss auf den Ausgang der Operation bleiben konnte, zweitens aber wird in den schwierigsten Fällen, bei colossalen Nierentumoren (besonders Hydronephrose) diese Methode als die einzig mögliche angewandt. Der grösste Vorzug der transperitonealen Methode besteht unseres Erachtens darin, dass bei dieser Schnittführung nicht nur der Harnleiter der kranken, sondern auch derjenige der gesunden Niere sich leicht verfolgen lässt, und zwar in seinem ganzen Verlaufe, dann kann gleichzeitig die andere Niere leicht untersucht werden, und zwar mittelst genauester Abtastung. Beim lumbaren Probeeinschnitt hingegen muss man die Niere völlig bloslegen und Einstiche oder gar Einschnitte machen, und das an einer Niere, welche demnächst die einzige bleiben soll. Dabei ist aber die Kenntniss des Zustandes der anderen Niere sehr wichtig, zumal bei Hydronephrose, wo nach Newman in 67 von 100 Fällen doppelseitige Erkrankung angetroffen wird. Newman hat im Ganzen 665 Fälle von Hydronephrose gesammelt, davon waren in 68 Fällen Steine die Ursache, wobei 17mal beide Nieren afficirt waren. Nach Morris ist die beiderseitige Affection noch häufiger, nämlich in 75 von 100 Fällen. Unter 142 Hydronephrosen findet er 106mal beide Nieren erkrankt. Die Unkenntniss vom Zustande der anderen Niere führt zu traurigen Folgen: W. Bobrow hat in seiner 1892 erschienenen Dissertation 74 Fälle gesammelt, wo der letale Ausgang von Nierenoperationen direct dieser Unkenntniss zuzuschreiben war. Selbst der blosse Verdacht, dass die andere Niere angegriffen sein könnte, muss als Contraindication gegen die Nephrectomie betrachtet werden. Ich erinnere mich hier eines Falles, wo wir uns nur aus diesem Grunde der Nephrectomie enthielten. An der Patientin hatte der verstorbene Dr. A. Knie am 7. März 1889 wegen rechtsseitiger Pyonephrose die Nephrectomie ausgeführt, wonach eine Harnfistel zurückblieb. Am 4. August 1891 entdeckten wir in der Fistel in einer Tiefe von 5—6 Ctm. einen Stein. Die Patientin willigte gern in die Nephrectomie, doch wir entschlossen uns nicht zu derselben, weil seit der ersten Operation die Kranke von Zeit zu Zeit über Schmerzen in der linken Nierengegend klagte — und beschränkten uns auf die Nephrolithotomie.

Dieser Fall ist ausführlich von meinem Collegen Sumarokow[1]) beschrieben worden; ich füge nur hinzu, dass die Kranke im März 1893 wohlbehalten geboren hat und jetzt gesund und zufrieden mit ihrem Zustande ist, obwohl sie eine schleimabsondernde Fistel nachbehalten hat und zeitweise noch über ihre linke Nierengegend klagt. Der gleiche Verdacht einer Affection der anderen Niere hielt auch Barker von einer Nephrotomie zurück. Der Fall wurde am 22. November 1887 in der Königl. Med.-Chirurg. Gesellschaft zu London mitgetheilt. Bei einem Kranken mit rechtsseitiger Hydronephrose machte Barker die lumbare Nephrotomie. Es blieb eine Urinfistel zurück. Der Kranke bat dringend um Entfernung der Niere, klagte aber gleichzeitig über unbedeutende Schmerzen im Gebiet der linken Niere: das genügte, um Barker von der Nierenexstirpation abstehen zu lassen. Anderthalb Jahre später starb der Kranke, und die Section erwies, dass „die rechte Niere, an der die Operation gemacht worden war, weit gesunder war, als die linke. Das gesammte secernirende Parenchym, über welches der Kranke noch verfügte, gehörte ausschliesslich der reehten Niere an, während die linke buchstäblich einen membranösen Sack mit Eiter darstellte[2]). Hätte Barker den Bitten des Kranken nachgegeben, so hätte er damit dessen Leben um $1^1/_2$ Jahre verkürzt.

Unsere Operirte anlangend, so musste eine Zeitlang nach der Operation die künstliche Athmung ausgeführt werden und wurden 2 Pravaz'sche Spritzen Tinct. Moschi injicirt. Darauf kam sie bald zu sich. Nach 5 Stunden wurde wegen starker Leibschmerzen, über welche die Kranke klagte, ein Eisbeutel auf den Leib gelegt und 5 Tropfen Tinct. opii gegeben. Da aber Erbrechen auftrat, wobei die Leibschmerzen stärker wurden und das eingegebene Opium sofort wieder zurückkam, so applicirten wir es subcutan. Extr. opii aquos. 0,6, Aq. destillat. 20,0; ausserdem schluckte sie Eisstückchen. Abends Temp. 37,3°, Puls 108. — 19. 2. Das Erbrechen dauert an, die Leibschmerzen gleichfalls. Temp. 37,8—37,9°, Puls 108. — 20. 2. Erbrechen sowie Leibschmerzen nehmen ab. Temp. 37,8--37,°, Puls 104—100. — 21. 2. Erbricht wieder den ganzen Tag; da Opium nicht hilft, so wird innerlich Cocain. hydrochlor. 0,015 gegeben; das Erbrechen dauert trotzdem fort; der Leib ist weder aufgetrieben noch schmerzhaft auf Druck. Temp. 37,2—36,9°. Puls 108—120. Seit 9 Uhr Abends begann unter beständigem Erbrechen der Puls zu sinken. Zunächst entfernte ich die Jodoformgaze aus der Wunde und legte ein Drainrohr an ihre Stelle. Von 12 Uhr Nachts wird das Erbrechen immer häufiger, und der Puls ganz elend über 140 Schläge in der Minute. Die Extremitäten sind kühl, die

[1]) Medizinskoïe Obosrenïe. 1893. No. 8.
[2]) Brit. Medic. Journal. Nov. 26. 1887.

Kranke wird mit heissen Flaschen umlegt, das Bett an den Ofen gerückt. Von 12 Uhr an alle 4 Stunden Injection von 0,24 Coffein, dazwischen Moschus und Campher. Die ganze Nacht hindurch führen unsere Bemühungen zu gar keinem Resultat: gegen Morgen ist der Puls kaum zu fühlen — garnicht zählbar, unaufhörliches Erbrechen mit Fäcalgeruch. Um 10 Uhr Morgens zwei reichliche Clystiere nacheinander, die nur schwach gefärbt doch übelriechend wieder herauskamen. Um 11 Uhr Morgens hört das Erbrechen auf; der Puls fängt an besser zu werden; dennoch wurde an diesem Tage dreimal Coffeïn injicirt. Tags wurde im Clystier 80,0 Ol. ricini eingeführt: die Wirkung erfolgte Abends nach dem zweiten Clysma. Seit diesem Tage ging Alles ganz glatt. Die Temperatur war die ganze Zeil hindurch normal, nur am 28. 2. 37,3—38,2 und am 1. 3. 38,1—38,0, was vielleicht mit dem Auftreten einer Urticaria zusammenhing. Am 6. Tage wurde das Drain entfernt. Am 14. Tage verliess unsere Kranke das Bett und begann schnell Kräfte zu gewinnen. Die Harnmenge ging folgendermassen:

Am	1.	Tage	200 Cbctm.
„	2.	„	500 „
„	3.	„	450 „
„	4.	„	200 „
„	5.	„	500 „
„	6.	„	600 „

Später schwankte das Harnquantum zwischen 1000 und 1200 Cbctm. Im Urin keinmal Eiweiss.

Bis jetzt sind zwei Monate seit der Operation verflossen. Die Kranke ist vollkommen gesund und glücklich, von ihrer Krankheit befreit zu sein.

Die Exstirpation des Ureters in seiner ganzen Ausdehnung — Ureterectomia — ist eine durchaus zulässige Operation; indicirt wird sie durch einige Affectionen des Ureters, welcher gleichzeitig mit der betreffenden Niere derart erkrankt, dass eine Nephrectomie erforderlich erscheint. Die Indicationen zu der letzteren Operation müssen durch die Fortschritte der Chirurgie noch mehr eingeschränkt werden. Nach Laparotomie muss für rechtzeitige Entleerung des Darmcanals Sorge getragen werden.

XXVI.

Beitrag zur Kenntniss der Geschwülste der Scheidenhaut des Hodens und des Samenstrangs.

Von

Dr. F. Karewski,

in Berlin[1]).

(Hierzu Tafel VII).

Unsere Kenntniss von den Geschwülsten der Scheidenhaut des Hodens und des Samenstrangs basiren auf einem verhältnissmässig kleinen Material von klinischen Beobachtungen, und die geringe Casuistik, die wir besitzen, betrifft in ihrer Eigenart sehr differente Tumoren. Man hat nach Kocher's Einleitung 3 Kategorien von praktischer Bedeutung auseinander zu halten: funiculäre, extravaginale und vaginale Tumoren; aber innerhalb dieser Kategorien giebt es so verschiedenartige Erscheinungsformen, dass der Ausgangspunkt der Geschwulst nicht immer mit Bestimmtheit festgestellt werden kann.

Monod et Terrillon sowie Jacobson unterscheiden überhaupt nur Tumoren der Tunica vaginalis und solche des Samenstranges. Als sicher kann indessen angenommen werden, dass sowohl die Tunica vaginalis communis, wie die propria, als auch endlich das zwischen den Scheidehäuten gelegene Bindegewebe, namentlich aber dasjenige des Samenstrangs den Boden für die Geschwulstentwickelung abgeben kann, und dass an Zahl die von dem Funiculus spermaticus ausgehenden überwiegen (Monod et

[1]) Nach einer Demonstration in der Berliner medicinischen Gesellschaft, am 13. Juni 1894.

Terrillon). Was die histologische Beschaffenheit anbetrifft, so hat man Lipome, Fibrome, Sarcome und Myxome beobachtet, ohne dass jedoch eine dieser Geschwulstarten immer ausschliesslich den Bau des Aftergebildes ausgemacht hätte; oft genug fanden sich, wie ja auch am Hoden überhaupt, Mischformen vor. Ein Theil von ihnen hatte einen circumscripten Zusammenhang mit den Scheidenhäuten, während andere eine mehr diffuse Ausbreitung in denselben zeigen. Alle Autoren sind darin einig, dass die Diagnose der in Rede stehenden Tumoren sehr schwierig sei; in der Regel hat man sich damit begnügt, einen „Hodentumor" anzunehmen; aber auch Verwechselung mit Haematocele, einige Male sogar mit einer irreponiblen Netzhernie, sind vorgekommen. In der Mehrzahl aller Beobachtungen wurde die Natur und der Sitz der Tumefaction erst während oder nach dem chirurgischen Eingriff erkannt.

Alles in Allem kann man sagen, dass unsere Kenntnisse auf diesem Gebiete noch recht lückenhaft sind, und jede neue einschlägige Beobachtung Interesse verdient. Es mag daher auch die folgende Mittheilung der Beachtung werth sein.

Der mir vom Collegen Christeller freundlichst überwiesene 57 Jahr alte Arbeiter J. aus Sydow in Pommern ist niemals ernstlich krank gewesen, hat insbesondere nie an Geschlechtskrankheiten gelitten. Seit angeblich 4 Jahren bemerkte er eine Geschwulst des linken Hodens, die erst ganz allmälig, später jedoch schneller, sich zu der jetzigen so colossalen Grösse entwickelt hat, dass sie bis zu den Knieen reicht und von dem Patienten in einer primitiven, von ihm selbst construirten Bandage, welche um die Schultern geht, getragen wird. Die Geschwulst ist so gross und schwer, dass J. kaum noch gehen und stehen kann. Er bewegt sich mit weit gespreizten Beinen vorwärts, sitzt immer auf der Stuhlkante derart, dass die Geschwulst selber sich auf den Boden stützt; allerdings ist er wegen der grossen ihm verursachten Unbequemlichkeiten gezwungen, meist zu liegen; das Allgemeinbefinden, Appetit, Schlaf etc. ist ungestört; eine Abmagerung hat nicht stattgefunden.

Auf genaueres Befragen giebt der Kranke an, dass auch schon vor dem seit 4 Jahren bemerkten Wachsthum der Geschwulst, der linke Hoden grösser als der rechte war. J. erinnert sich, seit der frühesten Jugend an diesem Organ einen kleinen Auswuchs gehabt zu haben.

Die am 16. V. vorgenommene Untersuchung ergab folgende Resultate: Sogleich beim ersten Anblick fällt das durch einen colossalen Tumor bis zur Kniegelenkslinie herabhängende Scrotum auf. Dasselbe ist noch grösser, als man es bei Brüchen mit vollkommener Eventeration sieht. In allen Körperlagen muss der Kranke die Beine weit spreizen, um die Geschwulst

zwischen ihnen unterbringen zu können. Die Scrotalhaut ist stark gedehnt und gespannt, von gewaltig erweiterten Venen durchzogen, überall über dem Tumor verschieblich, in den abhängigen Theilen ödematös geschwollen und verdickt, dunkelbraun pigmentirt. An den Pubes sieht man das Integumentum in 6 Längsfalten durch die Schwere des Tumors nach unten gezerrt. (S. Taf. VII, Fig. 1.) Der Hodensack ist von dem im ganzen birnförmigen Gebilde völlig ausgefüllt; auf dem äussersten rechten oberen Pol ist der rechte Hoden zu fühlen. Die Geschwulst hat prall elastische Consistenz, besitzt aber auch härtere und namentlich in ihrem oberen Theil weichere Partien, die leicht eindrückbar, fast knetbar sind, an einzelnen Stellen deutliches Gefühl von Fluctuation geben. Die Oberfläche zeigt zwar im ganzen kugelige, nach oben sich verjüngende Gestalt, man erkennt aber auch auf ihr zahlreiche knollige Unebenheiten, sowie einige von gelappter Form, welch letztere wiederum dem oberen Pol der Geschwulst aufsitzen. Der Gesammteindruck, welchen man von der Geschwulst hat, ist der, dass es sich um ein harte und weiche solide Massen, sowie Cysten enthaltendes Gebilde handelt.

Die Palpation und auch der Druck auf den Tumor sind durchaus schmerzlos, nur in der Mitte der Geschwulst befindet sich eine Stelle, welche bei der Betastung Schmerzen verursacht, und von welcher der Patient annimmt, dass dort sein linker Hode liege.

Ueberall über der Geschwulst ergiebt die Percussion Schenkelschall. Nach oben hin pflanzt sich dieselbe in den wohl auf 3 Fingerstärke verdickten Samenstrang fort, von welchem man noch ein beträchtliches Stück nachweisen kann. Der rechte Hode und Samenstrang ist normal. Der Penis liegt ganz retrahirt im Scrotum. Der Urin wird durch eine Längsspalte entleert und benetzt die Haut. Beide Oberschenkel sind intertriginös afficirt, und man sieht deutlich einen Eindruck, welchen die Schwere der Geschwulst in den Weichtheilen der Oberschenkel hervorgerufen hat.

Die Inguinaldrüsen sind nicht vergrössert. Lungen und Herz sind gesund. Auch an den Bauchorganen erscheinen keine besonderen Veränderungen, speciell an Becken nnd Leber sind keine Tumoren nachweisbar.

Kurz resumirt hatten wir also einen bejahrten Mann vor uns, bei dem langsam und allmälig innerhalb von Jahren, nur in letzter Zeit schneller wachsend, eine colossale Geschwulst am linken Hoden entstanden war. Diese Geschwulst zeigte Eigenschaften, wie sie malignen Tumoren zukommt, wie ungleichartige, im Ganzen aber harte Consistenz, unebene, höckrige Oberfläche. Sie machte auf der anderen Seite den Eindruck eines gutartigen Leidens, denn sie schien abgekapselt zu sein, war trotz etwas ungewöhnlichen Umfanges und des langen Bestandes keine Verwachsungen mit dem Scrotum eingegangen, hatte das Befinden des Kranken nur in sofern alterirt, als sie durch ihr Gewicht und ihre Lage zwischen den Beinen Unbequemlichkeiten verursachte. Endlich musste man nach

der Angabe des Patienten, welcher noch genau die Stelle, wo der zugehörige Hoden sich befand, lokalisiren konnte, annehmen, dass dieses Organ selbst, zum grössten Theil wenigstens, erhalten wäre. Es war demnach klar, dass es sich um eine Mischgeschwulst handeln müsse, deren Natur benigne sei.

Leichter als die Bestimmung des Geschwulstcharakters erschien diejenige ihres Ausgangspunktes: Der Samenstrang war gut durchzufühlen, wenn er auch aus leicht erklärbaren Gründen an Umfang zugenommen hatte, der Hode lag sicher innerhalb der Geschwulst. Wir dachten deshalb an einen Tumor, der in der Peripherie sich zwischen Hoden und Scheidenhaut entwickelt hatte und aus soliden und flüssigen Bestandtheilen zusammengesetzt war. Sein vieljähriger Bestand, das langsame Wachsthum, das Fehlen ernster subjectiver Beschwerden, die eigenthümliche Lagerung zwischen Samenstrang und Hoden, letzteren anscheinend umgreifend, und schliesslich das gleichzeitige Vorhandensein einer Hasenscharte, erweckte bei uns die Vermuthung eines Teratoms, da auf dieses alle Charaktere passten, nnd organoide Geschwülste erfahrungsgemäss gleichzeitig mit anderen Missbildungen vorkommen.

Am 17. 5. 94 wurde die Geschwulst exstirpirt. Schnitt durch die Haut über und längs dem Samenstrang. Ligatur desselben in toto und bei der Durchschneidung nochmalige Unterbindung der einzelnen Gefässe, die sehr erheblich erweitert sind. Die dazu verwendeten Catgutfäden werden lang gelassen, um als Drainage zu dienen. Alsdann Incision durch die Haut bis auf die Kapsel der Geschwulst und fast überall stumpfe Herauslösung. Die Blutung ist sehr gering, da alle Gefässe vor der Durchschneidung gefasst werden. Von der Scrotalhaut wird ein grosses Stück fortgenommen. Der Rest retrahirt sich schnell, so dass sich mit Leichtigkeit ein neues Scrotum bilden lässt. Tamponade der Wunde, darüber Naht. Die Tamponade am unteren Wundwinkel nach aussen geleitet, im oberen Wundwinkel liegen die Catgutfäden des unterbundenen Samenstranges als Drainage. Aseptischer Verband.

Reactionsloser Verlauf. Höchste Temperatur am Abend des zweiten Tages 38,3. Nach Entfernung der Tamponade dauernd afebril. Am 5. Tage Entfernung eines Theiles der Nähte und des an Stelle der Tamponade gelegten Drains. Am 8. Tage Entfernung des Restes der Nähte. Am 10. Tage Entlassung in ambulante Behandlung mit 2 kleinen Granulationen an den Orten der Drainage.

Am 13. VI. Vorstellung des geheilten Kranken in der Berl. med. Gesellschaft.

Der gigantische Tumor, den wir in wesentlich geschrumpftem und durch Entleerung von viel Cystenflüssigkeit verkleinertem Zu-

stande vorlegten, wog unmittelbar nach der Operation 8900 Grm., seine Gestalt war kugelig, am oberen Pol, wo der Samenstrang in ihn eintritt, befand sich ein wurstförmiges Anhängsel. Fast gänzlich von einer fibrösen Kapsel umgeben, glich er seinem äusseren Ansehen nach am Meisten einem grossen Uterusmyom.

Bei seiner anatomischen und histologischen Untersuchung hatte ich mich der gütigen Unterstützung des Herrn Dr. Hansemann zu erfreuen. Es stellte sich folgendes heraus.

Als der Tumor mitten durchschnitten wird, und zwar an der Stelle, wo nach Angabe des Kranken und dem Gefühl nach der Hoden liegen muss, erkennt man sofort, dass es sich um eine den Testikel rings umgebende, ihn nur an seiner vorderen Peripherie freilassende, und aus verschiedenartigen Bestandtheilen zusammengesetzte Geschwulst handelt (s. Taf. VII, Fig. 2.).

Man kann gut eine äussere fibröse, die Kapsel bildende und auch an einzelnen Partien gut abziehbare Schicht erkennen, welche die Fortsetzung der von dem Samenstrang auf die Geschwulst übergehenden, gemeinsamen Scheidenhaut darstellt. Alsdann folgt eine mächtige, die ganze Peripherie einnehmende und einzelne Excrescenzen bildende, grosslappige, weisse, speckartig aussehende Partie, nach deren Durchschneidung dem Messer ein dicker Fettbelag anhaftet. In ihren tieferen Theilen enthält sie Herde von mehr consistentem (Binde-) Gewebe, die trockener aussehen und sich hart anfühlen. Die Hauptmasse der Geschwulst wird aber von einem median gelegenen Kern eingenommen, der auf dem Durchschnitt grauröthliche, helle Farbe hat, an der Peripherie solide ist, nach dem Centrum zu immer weicher wird und schliesslich im Mittelpunkt mehrere, aus Erweichungsherden hervorgegangene unregelmässige Hohlräume enthält, aus denen eine fadenziehende, trübe Flüssigkeit ausfliesst. Die isolirte, dem Samenstrang oben adhärirende Geschwulst wird von einem lipomatösen Zapfen gebildet.

Der histologische Bau der Geschwulst entspricht durchaus seiner schon makroskopisch erkennbaren Zusammensetzung aus den verschiedenen der Bindegewebsreihe angehörigen Substanzen. Ausser einem Lipom finden sich Partien von fibromatösem Charakter, die theils sklerotisches, theils aber auch junges, gefäss- und zellen-

reiches Bindegewebe enthalten. Man erkennt fast einen allmäligen Uebergang aus diesen, zu den immer mehr Spindelzellen aufweisenden centralen Theilen, die sich schliesslich als reines Spindelzellensarcom erweisen. Dort wo man schon auf dem groben Durchschnitt das Resultat regressiver Metamorphose in den Hohlräumen und der Geschwulst erkennen kann, findet man schleimige Umwandlung in Gestalt myxomatöser Beimischung. Im Uebrigen sind, wie weitere Untersuchungen lehrten, zwischen die einzelnen Schichten dünnwandige, seröse Flüssigkeit enthaltende Cysten gelagert.

Von besonderem Interesse war nun natürlich die Feststellung der Verhältnisse des Samenstranges und der Tunica vaginalis zu der Neubildung. Dieselbe wurde in der Weise vorgenommen, dass ein Mal vom Funiculus spermaticus her, ausserdem aber auch von dem Nebenhoden her das Vas deferens und die Gefässe verfolgt wurden. Da zeigte sich denn, dass diese von der Stelle der Unterbindung des obern Stieles her nur eine ganze kurze Strecke weit an der Oberfläche der Geschwulst präparirt werden konnten. Sehr bald begaben sie sich — immer übrigens nebeneinander liegend und gut von einander differenzirbar — in das Innere hinein, konnten hier nur noch in, von weitmaschigem Bindegewebe gebildeten Scheidewänden der einzelnen Geschwulstknoten liegend gesehen werden, senkten sich durch die lipomatösen Theile, an im Innern liegenden Cysten vorbei, in die fibromatösen und sarcomatösen Massen hinein, liessen sich hier wohl noch mit grosser Mühe präparatorisch befreien, verloren sich aber dann derart in den festeren Gewebsmassen, dass eine weitere Verfolgung unmöglich wurde. Indessen liess sich mit Bestimmtheit eruiren, dass der Samenstrang durch die Geschwulstmasse von oben hinten her und schräg nach vorne und unten zu dem Hoden verlief und der Tumor ihn einfach circulär umgab. Ebenso war es möglich das Vas deferens von der Epididymis her nach oben in der Richtung des vorher aufgefundenen, peripheren Endes frei zu legen. Beide Enden waren von einander getrennt durch den grossen Schnitt, der von vornherein durch den Tumor gelegt worden war.

Der Hoden befand sich ziemlich frei innerhalb der Tunica vaginalis, deren innere seröse Schicht unverändert war, während die äussere von der Geschwulstmasse nicht ablösbar erschien. Er

war ebenso wie der Nebenhode völlig gesund, sogar auffallend gross. Seine Stellung entsprach der normalen Lage innerhalb der Tunica vaginalis.

Die grosse Geschwulst umschloss also sowohl die Gebilde des Samenstranges als auch den Hoden selbst, und wir werden daher nicht fehlgehen in der Annahme, dass sie ausgegangen ist von der äusseren fibrösen Schicht der Tunica vaginalis, und demnach als eine extravaginale im Sinne Kocher's zu bezeichnen ist. Sie gleicht von allen in der Literatur beschriebenen Fällen am meisten der von Kocher abgebildeten Beobachtung Schnyder's eines circumscripten Myxosarcoma tunicae vaginalis, — sie zeigt aber nichtsdestoweniger einen wesentlichen Unterschied von ihr. Während bei jenem Fall der Hoden unten dem Tumor ansitzt, und noch von der normalen Tunica vaginalis communis überzogen ist, liegt bei unserem Fall der Hoden mitten in dem Tumor, welch letzterer ihn völlig so umwachsen hat, dass nur am vorderen Umfang eine kleine Partie frei geblieben ist. Oberhalb, hinter und unter dem Hoden hatte sich die Geschwulst zu mächtiger Grösse entwickelt, sie occupirte ausserdem den unteren Theil des Samenstranges, und es dürfte demnach in diesem Falle die Neubildung von Anfang an, ausser vom Samenstrang, von der Aussenfläche der Scheidenhaut des Hoden ihren Ausgangspunkt genommen haben.

Von Wichtigkeit ist in dieser Beziehung auch der Verlauf des Vas deferens und die Lage des Hodens. Kocher macht darauf aufmerksam, dass wie bei Haematocele extravaginalis ersteres hinten zwischen der Tunica vaginalis und der Geschwulst verläuft während der Hoden sich aus seiner Normalstellung so gedreht hat, dass seine mediale Fläche abwärts, die laterale mit dem Nebenhoden aufwärts gekehrt ist. Beides konnten wir in unserem Falle nicht constatiren. Der Samenstrang ging mitten durch die Geschwulst, der Hoden lag normal.

Der Unterschied kommt wohl daher, dass jener — und die analogen von Kocher erwähnten — Fälle circumscripte Samenstrangsarcome betrafen, während der unsere eine diffuse Ausbreitung der Neubildung in der Scheidenhaut bedeutet. Dann allerdings zeigt er sich mehr den Fibromen, als den Sarcomen verwandt. Denn das diffuse Sarcom pflegt auch den serösen Theil der

Tunica vaginalis zu durchwachsen, während das diffuse Fibrom und das circumscripte Sarcom die Serosen wenig oder gar nicht alteriren (s. auch Monod et Terrillon). Auch die colossale Grösse der von uns beobachteten Geschwulst passt nicht in das gewöhnliche Bild des Sarcoms, — ebenso wenig wie ihr langsames Wachsthum und die geringe Bösartigkeit, die sich darin äusserte, dass der Patient nach mehrjährigem Bestand des Leidens weder Metastasen noch erhebliche Störung seiner Constitution aufwies. Die Sarcome der Scheidenhaut sollen sich nach übereinstimmender Ansicht der Autoren rapide vergrössern, und durch Malignität auszeichnen, die grössesten dieser Art bildeten kindskopfgrosse Geschwülste. Im Gegensatz dazu gehört der von uns entfernte Tumor zu den gewaltigsten Hodentumoren, die überhaupt jemals exstirpirt wurden, und hatte seinen Umfang erst innerhalb 4 Jahren erreicht.

Das gewonnene Präparat ist aber nichts desto weniger makroskopisch und mikrokopisch als eine Mischgeschwulst erkannt worden, deren Hauptantheil aus Sarcom bestand, deren lipomatöse sowie fibromatöse Abschnitte einen Umfang von untergeordneter Bedeutung hatten, und um so weniger geeignet waren den Geschwulstcharakter zu ändern, als ebenso wie Lipome und Fibrome des Hodens häufig sarkomähnliche Abschnitte enthalten, so auch im Sarkom fibromatöse, lipomatöse und myxomatöse Beimischungen vorkommen können. Histologisch reiht sich unser Fall also ganz in das Bild der echten Sarcome ein, ohne dass seine grob anatomische Beschaffenheit und seine klinischen Erscheinugen mit den bisherigen Erfahrungen in Einklang zu bringen sind. Vielmehr ähnelt er in dieser Beziehung dem Lipom, das die grössesten Tumoren producirt (s. Koch Deutsche Zeitschr. f. Chir. Bd. 31), und dem Fibrom, welches sich durch die Langsamkeit seines Verlaufes sowie durch die diffuse Ausbreitung in der Scheidenhaut bei Intactbleiben der Tunica vaginalis propria auszeichnet. Man darf daraus wohl den Schluss ziehen, dass es sich in unserem Falle ursprünglich um ein Fibrom der Scheidenhaut gehandelt hat, das secundär sarcomatös degenerirt ist. Dann würde das schnellere Wachsthum, welches in den letzten Monaten der Krankheit von dem Patienten bemerkt wurde, der Zeit der sarcomatösen Umwandlung entsprechen, und der klinische Verlauf sich mit dem anatomischen Befunde ungezwungen in Einklang bringen lassen.

Die lipomatösen Antheile des Tumors werden so gewöhnlich bei allen Arten von Scheidenhauttumoren gefunden, dass sie an sich wenig in Betracht kommen.

Erklärung der Abbildungen auf Taf. VII, Fig. 2.

Anmerkung: Die Lage ist so zu denken, dass F. sp. den oberen Pol bildet, Te in der Mitte und vorne, F.K. hinten und unten liegt. Der Hoden ist im Präparat herabgesunken. Die Epididymis sollte so gelagert sein, wie dies der — ursprünglich — normalen Position entspricht, also nach oben gedreht.

F. sp. = Funiculus spermaticus.
Te = Testikel.
E = Epididymis.
T. v. p. = Tunica vaginalis propria.
L = Lipom.
F = Fibrom.
S = Sarcom.
C. D. = Degenerationscysten.
F. K. = Fibröse Kapsel.

XXVII.

(Aus dem Privatlaboratorium des Privatdocenten Dr. Hanau in Zürich).

Beitrag zur Lehre von den septischen Erkrankungen.

Pyämie mit wesentlicher Lokalisation in der Musculatur — Myosite infectieuse Nicaise — und metastatischer Ophthalmie. — Weitere Studien über die Entstehung der eiterigen Entzündung der Speicheldrüsen.

Von

Dr. med. Edwin Pfister,

aus Zürich, z. Z. Cairo.

(Hierzu Taf. VIII und eine Fiebercurve.)

Den im Folgenden mitgetheilten Untersuchungen liegt im Wesentlichen ein Fall zu Grunde, welcher im Kantonspital St. Gallen zur Beobachtung und Section kam. Die Krankengeschichte verdanken wir der Freundlichkeit des Herrn Dr. Feurer, Chefarzt der chirurgischen Abtheilung.

Krankengeschichte.

Kl., 21 Jahre alt, Dienstmädchen. Anamnese: Patientin meldete sich am 16. Mai beim Arzte wegen einer leichten Lymphadenitis der Achselhöhle, für welche man eine kleine, soeben vernarbte Wunde der Hand verantwortlich machte. Sie fieberte über 39° am 17. Mai. Vom 19. Mai an war die Sache in Rückbildung, Patientin trat ausser ärztliche Behandlung. Ganz wohl war sie aber nie. Am 31. Mai wurde der Arzt neuerdings gerufen wegen acuter praepatellarer Bursitis am Knie. Man constatirte zugleich Fieber und eine gewisse Dyspnoe, so dass Patientin sofort in das Spital gebracht wurde.

Status praesens: 1. 6. 91. Kräftig gebautes, gesund aussehendes Mädchen. Vorderseite des rechten Knies geschwellt, die Haut geröthet, mässig gespannt. Ueber der Patella deutliche Fluctuation. Patellargegend sowohl auf Druck als spontan mässig empfindlich. Kein Gelenkerguss.

Diagnose: Bursitis praepatellaris. Da für eine eiterige Bursitis der Befund beim Eintritte nicht durchaus sicher erscheint, so wird von einer Incision Umgang genommen und die wahrscheinlich seröse Bursitis mit Bettruhe und Eisblase auf das Knie behandelt. — 2. 6. Mittags ausgesprochener Schüttelfrost mit Temperatursteigerung auf 40,7° Schweiss; Patientin fühlt sich nach Ablauf desselben ordentlich wohl, aber etwas müde. — 3. 6. Da die Schüttelfröste sich wiederholen, wird Abends die angeschwollene Bursa über der rechten Patella punctirt. Die Punction ergiebt sanguinolenten, ziemlich dünnen Eiter. Incision: Anlegung einer Drainöffnung am Aussenrande, Drainage, Ausspülung und Sublimat. Verband alle Tage zu erneuern mit feuchter Thymolgaze. Das ganze Krankheitsbild erinnert an Pyämie. Patientin kann den Urin nicht spontan lassen, muss katheterisirt werden. — 7. 6. Patientin klagt, dass sie auf dem linken Auge fast nichts sehe. Die Untersuchung ergiebt hochgradige Herabsetzung des Sehvermögens, ohne dass ophthalmoskopisch etwas Pathologisches nachzuweisen gewesen wäre. Dabei zeigt sich, dass der linke Facialis fast völlig gelähmt ist. — Pleuritisches Reiben schwächer geworden, aber noch vorhanden. Urin ohne Eiweiss. Täglich ein bis zwei Schüttelfröste. Respiration beschleunigt. Patientin sehr unruhig, delirirt, will das Bett verlassen, lässt Harn und Stuhl unter sich gehen. — Secretion aus der vereiterten Bursa klein. Wunde schwarzroth, ohne gesunde Granulation. — 8. 6. Heute erscheint die Cornea des linken Auges diffus getrübt, der Bulbus selbst fühlt sich matsch an und ist vorgetrieben. Die Vortreibung beruht auf einer Schwellung des Bulbus selbst. Antiseptischer Druckverband. Sonstiger Zustand unverändert. — 9. 6. Linker Arm und linkes Bein fast völlig gelähmt. Lähmung im Gebiete des linken Facialis unverändert fortbestehend. Sprache etwas lallend. Der linke Bulbus bietet das Bild einer ausgesprochenen Panophthalmie dar. Die Lähmungserscheinungen legen den Verdacht auf Hirnabscess nahe. Da indess aus den vorhandenen Symptomen eine irgend wie genauere Localisation nicht möglich erscheint, wird der Gedanke an eine Trepanation fallen gelassen. Patientin ist benommen, giebt aber auf Anrufen Antwort. — 11. 6. Seit gestern sind die oberen Partien des Halses und der Region vor den Ohren bedeutend angeschwollen und druckempfindlich. Lähmung an Arm und Bein eher etwas zurückgegangen. An der linken Ferse zeigt sich eine mehr als einfrankstückgrosse fluctuirende Blase. Incisionswunde am Knie dunkel verfärbt, trocken. — 12. 6. Vormittags Exitus letalis mit hyperpyretischer Temperatur.

Alsbald nach dem Transport des Körpers in's Leichenhaus wurde eine Eisblase auf das linke Auge gelegt. — Die Section wurde am 13. 6. Nachmittags von Dr. Hanau vorgenommen.

Sectionsbericht. Kleiner gut gebauter, leicht abgemagerter Körper ohne Icterus, ohne Oedeme. Nur der Rücken der rechten Hand leicht teigig angeschwollen. Auf Einstich klares Fluidum. Ein paar kleine bläuliche Flecken am rechten Oberarm auf der Beugefläche, auf Hämorrhagie in's Corium beruhend. Die Vola manus rechts mit dicken ablösbaren Epidermisflecken. Etwas hinter den Capit. metacarp. II und V eine Zwanzig-Rappenstück

grosse Stelle, nur von dünner Epidermis bedeckt. Eine etwas kleinere nach dem rechten Handgelenk zu. — Der linke Bulbus zeigt getrübte Cornea und Chemosis. Beim Einschneiden der Conjunctiva kommt dicker Eiter heraus. Der Bulbus reisst bei der Enucleation aussen ein; es kommt blutiger, getrübter Glaskörper zum Vorschein, der aber nicht vollkommen verflüssigt ist. Der Bulbus matsch, das orbitale Gewebe unverändert. — Unterhalb des rechten Ohrläppchens eine harte Anschwellung, die 2 Ctm. weit nach unten geht und nach vorn zu gegen das Ohrläppchen hin, dagegen vor demselben und gegen den aufsteigenden Kieferast hin sich allmälig verliert. — Die Venen des rechten Armes sind frei. Das subcutane Gewebe ist etwas serös durch-

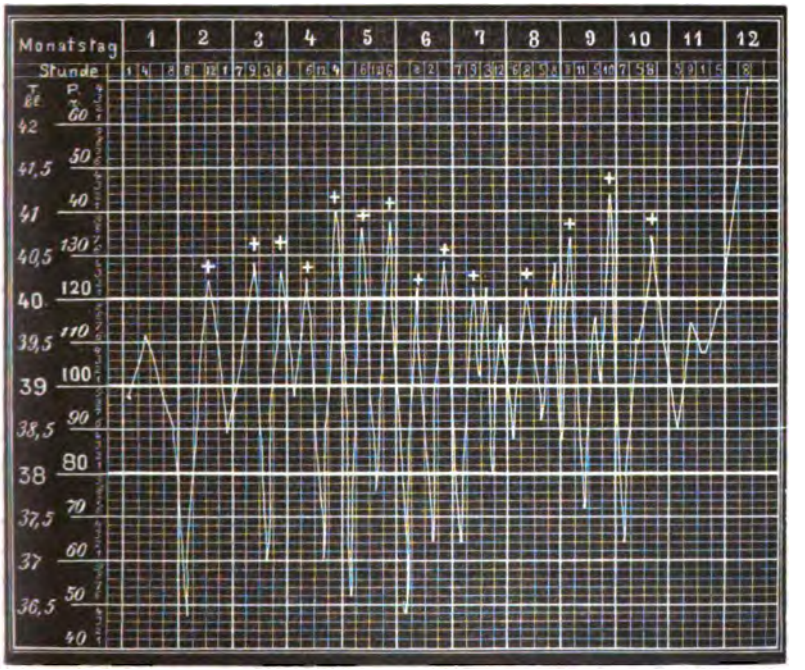

† bedeutet Schüttelfrost. Die Temperaturabfälle sind theilweise durch kalte Einwickelungen bedingt, die hier nicht besonders angegeben.

tränkt. Unterhalb der Bicepsfascie eine Ansammlung dicken Eiters, welcher in dünner Schicht, die sich aus mehreren unvollkommenen, getrennten Längsstreifen zusammensetzt, von der Ellenbogenbeuge an längs des ganzen Muskels hinaufzieht. Speciell zieht ein solcher Streifen zwischen den beiden Köpfen bis zum Anfang der Sehne des langen Kopfes. Auf dem Längsschnitt des kurzen Kopfes zeigt sich auch noch eine lange, streifenförmige Eiterung, welche die ganze musculäre Partie desselben durchsetzt. In der Achselhöhle findet sich ein buchtiger, bis in's subcutane Fettgewebe reichender, mit dickem röthlich gelbem Eiter gefüllter Abscess, der viele Recessus hat und vielleicht aus Lymphdrüsen stammt. Derselbe zieht sich noch unter den Ansatz des M. pec-

toral. minor. Die Achseldrüsen und Infraclaviculardrüsen sind geschwellt, serös durchtränkt und intensiv durch Injection geröthet. Deutliche Eiterpunkte in denselben nicht zu erkennen. — An der linken Ferse eine die Innenfläche derselben einnehmende Blase mit sanguinolentem Eiter gefüllt. Das Corium darunter geröthet. — Ueber der rechten Patella eine klaffende Incisionswunde, nach aussen von derselben ein Drainloch, die Haut beiderseits etwa 2 Ctm. weit abgelöst. In der Höhle noch einige Cubikcentimeter dünner Eiter. Die Wände mit einer dünnen nekrotischen Schicht bedeckt. — Panniculus und Muskulatur ziemlich gut erhalten, letztere von guter Farbe. Auf der rechten Seite noch ein zweifrankenstückgrosser Abscess im Bereiche des M. pectoral. minor. Auf der linken Seite eine ausgebreitete dünne Eiterung zwischen Pect. maj. und min. und zwar in der ganzen Ausdehnung des erstern. Die Achseldrüsen links wie rechts. — Beide Mammae frei von Eiterungen. — Zwerchfell rechts unterer Rand der 4., links der 5. Rippe. — In der Bauchhöhle keine Flüssigkeit, der Dickdarm durch Gas stark aufgetrieben, das Netz links mit dem Peritoneum in der Gegend der unteren Rippen, ebenso mit der Milz mit ein paar Adhäsionen verwachsen. Peritoneum intact. — Linke Lunge retrahirt sich, die rechte nur wenig. Der linke Unterlappen mit ein paar Adhäsionen. Im linken Pleuraraum einige Tropfen klarer Flüssigkeit. — Rechter Oberlappen mit einigen Adhäsionen. Etwas wenige trübe Flüssigkeit im rechten Pleuraraum. Die Drüsen hinter dem Manubrium sterni etwas geschwellt, succulent und geröthet. Das Gewebe im vorderen Mediastinum leicht ödematös. — Pericardiale Flüssigkeit leicht vermehrt, klar. Gegegenüber der Herzspitze eine 5 Rappenstückgrosse, bindegewebige Auflagerung. — Herz mässig gross, schlaff, links ganz wenig Cruor, rechts etwas Speckhaut und locker geronnenes Blut. Klappenapparat intact. Foramen ovale geschlossen. Musculatur blass, leicht grau-bräunlich und etwas getrübt. Direct unterhalb der Atrio-ventricular-Furche und zwar hinten über dem linken Ventrikel eine 10 Rappenstückgrosse, weiche, leicht vorgetriebene Stelle mit mehreren, hirsekorngrossen, dunkelrothen, nicht wegwischbaren Flecken. Auf dem Durchschnitt daselbst eine mit dickem, gelben Eiter gefüllte, nicht ganz erbsengrosse, nach aussen bis an das epicardiale Fettgewebe reichende, nach innen noch 2 Mtm. vom Endocard entfernt bleibende Höhle, welche von feinen, weissgelblichen, morschen Gewebsfäden durchzogen ist. Sonst keine Abscesse im Herzfleisch. — Linke Lunge mittelgross, blutreich, namentlich der Unterlappen, welcher verminderten Luftgehalt zeigt, ödematös. Unter der Pleura eine Anzahl Ecchymosen. — Die Pleura der rechten Lunge zeigt über dem Unterlappen einen dünnen fibrinösen Belag und zahlreiche dunkle Ecchymosen. Sonst ist die rechte Lunge wie die linke, nur in den Bronchien ziemlich viel schaumiger Inhalt. — Pulmonal-Arterien beiderseits frei. — Am Hilus mehrere Drüsen mit käsig-kalkigen Einlagerungen im schwarz indurirten Gewebe. Ebensolche Knoten vereinzelt im Ober- und Unterlappen rechts. Oedem und Hypostase rechts noch mehr ausgedehnt als links. Pleura costal. rechts im mittleren und unteren Theil mit frischem Fibrinbelag, jedoch lässt sich eine lymphangitische Veränderung in und unter derselben nicht nach-

weisen. — Milz stark vergrössert, 240 Grm. schwer. Kapsel gespannt; Milz mehrfach verbogen. Pulpa bräunlichroth, mit sehr undeutlicher Zeichnung, brüchig, aber nicht breiig erweicht. Ductus thoracicus unverändert. — Beide Nebennieren gross. — Beide Nieren gross; Kapsel leicht trennbar, glatt, Rinde getrübt. In einer Pyramide der rechten Niere eine Anzahl feiner, gelber Radiärstreifen, an welche sich rothe, nicht wegwischbare Radiärstreifen anschliessen. Ein ganz kleiner derartiger Streifen auch in der linken Niere. Sonst nirgends Abscesse oder Blutungen in der Niere oder im Nierenbecken. — Pancreas und Mesenterialdrüsen unverändert. Im Magen und Duodenum etwas flüssige Galle, der Magen contrahirt, die Schleimhaut stark gewulstet mit dicht gestellten, dunkelrothen, feinen Blutungen auf der Höhe vieler Falten Im Fundus. — Gallenblase enthält dunkle Galle. — Leber gross, leicht getrübt, 2150 Grm. schwer, ohne Abscesse oder sonstige Herde. — Im Dünndarm reichlich galliger, flüssiger Inhalt. — Im Dickdarm auch geballter Koth. Im Darm nichts Besonderes. Bei Herausnahme der Beckenorgane wird jederseits ein ca. pflaumengrosser, buchtiger Abscess im Obturator internus eröffnet; derselbe breitet sich den Fasern folgend aus. Seine Wandung auch gelb eitrig gefärbt. — Blasenschleimhaut mit reichlichen punktförmigen Hämorrhagien. — Uterusmucosa stark geschwellt und geröthet. Mehrere Corpora lutea in den Ovarien. Tuben leicht diffus erweitert, enthalten etwas dünnflüssigen Eiter. Rectum nichts Besonderes. — Am hinteren Rand des linken M. sternocleidomastoideus zieht sich eine varicöse, eitrige Infiltration bis zu einem Drittel seiner Länge in die Höhe. Aus ihr fliesst dicker Eiter aus. Auf seiner unteren Fläche eine ähnliche. Ueber der Mittellinie des Halses finden sich unter der tiefen Halsfascie ähnliche Eiterinfiltrationen, welche, wie der Einschnitt zeigt, die M. sternohyoidei in ihrer ganzen Dicke durchsetzen und ein Aussehen haben, wie es schon bei den ersten Abscessen am Arm auffiel. — Die Halslymphdrüsen und die Präauriculardrüsen sind sämmtlich geröthet und succulent. — Auf der Vorderfläche der Halswirbelsäule und zwar rechts, finden sich noch ähnliche Abscesse; ausserdem ein solcher auf der Vorderfläche des 7. Brustwirbels unter dem vorderen Längsband. Daselbst zeigt der Knochen tiefe Gruben, die mit Eiter gefüllt sind. — Zunge mit schmutzig graugrünlichem vertrocknetem Belag, im Oesophagus schmutzig graugrünlicher schmieriger Belag. Beide Tonsillen mässig vergrössert, mit käsigen Pfröpfen. Trachealschleimhaut injicirt, mit Schaum bedeckt. — Glandulae salivales sublinguales et submaxillares unverändert. — Gl. thyreoidea leicht vergrössert, colloid, mit ein paar isolirten Colloidknoten. An der Ausmündungsstelle des rechten Ductus Stenonianus findet sich etwas dicker Eiter auf der Schleimhaut der Wange, der Gang selbst dilatirt, enthält den gleichen Inhalt ohne besondere Veränderung der Wand, und zwar ist am Anfangstheil der Drüse ziemlich plötzlich diese Eiterfüllung stärker. Die Drüse selbst ist deutlich geschwellt und sehr hart. Sie hat die maximale Dicke von 24 Mm. (die linke nur von 10 Mm.). Auf dem Durchschnitt treten die Läppchen sehr deutlich hervor. In den peripheren Partien sind dieselben intensiv dunkel geröthet und zwar

namentlich an der medialen Seite der Drüse und zwar so, dass die peripherereren Theile der Läppchen meist am stärksten injicirt sind. Hie und da ist die Röthung auch kleinfleckig (hämorrhagisch). Je mehr man gegen die Mitte der Drüse geht, desto mehr treten zuerst die centralsten Theile der Läppchen, dann auch immer breitere Bezirke, blässer, weissgelblich gefärbt, hervor. Bei leichtem Druck quillt auch bisweilen ein kleines Tröpfchen Eiter aus den centralen Theilen der Läppchen, auch wo die eitrige Färbung wesentlich central ist. Dicht am Hilus sind die ganzen Läppchen weissgelb eitrig, und nur durch injicirtes Zwischengewebe von den anderen Läppchen geschieden. Nirgends deutliche Abscesse in der Drüse. -- Linke Parotis und ihr Gang, soweit ohne Aufschneiden zu sehen, ganz intact. — Bei Ablösung der Kinnhaut findet sich unter dem linken Mundwinkel auch wieder ein flächenhafter Abscess. Linkes Kniegelenk leicht geschwellt, so dass die seitlichen Gruben fehlen, enthält dicken gelben Eiter und zeigt geschwellte, leicht geröthete Synovialis. Knorpel intact. Nase durch Gaumenresection revidirt intact, d. h. keine Knötchen oder Ulcera. Immerhin die Mucosa auf dem Septum osseum und den Muscheln dick, nur leicht geröthet und vielfach mit gelblich weissem zähem Schleim bedeckt. Desgleichen Rachentonsille. Schädel dick, schwer. Dura adhärent. Innenfläche leicht gefurcht. Harte Knochenauflagerung längs der Sutura sagittalis. Dura, Pia und Gehirn intact. Absolut keine Herderkrankung gefunden. — Muskeln des linken Oberschenkels intact.

14. 4. wird Vormittags nachträglich der linke Oberarm auf der Ulnarseite incidirt. Das subcutane Gewebe ist von klarer Oedemflüssigkeit durchtränkt, die auch äusserlich eine leichte, gleichmässige Schwellung hervorruft. Unter der Fascie des Triceps findet sich eine ausgebreitete, flächenhafte Infiltration ziemlich dicken gelben Eiters, die bis zur Ellenbogenbeuge geht, ohne das Gelenk zu betheiligen. Theils fliesst der Eiter frei ab, theils sitzt er im Gewebe, das den Abscess abgrenzt, wenigstens hat dies dieselbe Farbe. Auch im Triceps selbst befindet sich eine lange, durch über die Hälfte seiner Länge gehende eitrige Infiltration, nicht Abscesshöhle. An einer Stelle ist auch im subcutanen Bindegewebe ein etwa erbsengrosser, rundlicher, eitrig-gelb gefärbter Knoten, der aber nicht auszudrücken ist. Kleinere Knötchen, deutlich tuberkelähnliche Dinge sonst nirgends gesehen.

Der Sectionsbefund überraschte zunächst etwas, da man nach dem klinischen Verlaufe eine regelrechte Pyämie mit Abscessen in den gewöhnlich bei dieser Affection befallenen Organen und auch einen Hirnabscess als Ursache der Hemiplegie erwartet hatte. Statt dessen fand sich, wenn auch das anatomische Bild einer Pyämie, so doch ein ungewöhnliches vor:

In erster Linie ausgebreitete Muskeleiterungen, ein myocardialer Abscess, ein subperiostaler und ein subcutaner, leichte Pleuritis, eiterige Gonitis und ausserdem die schon im Leben deutliche metastatische Ophthalmie und

Bursitis. Die inneren Organe waren sonst frei von eiterigen Metastasen. Von den übrigen Befunden war als wichtig nur die Parotitis hervorzuheben, welche nach dem heutigen Stande der Frage mit grösster Wahrscheinlichkeit als von der Mundhöhle aus entstanden, nicht als metastatische Theilerscheinung der Pyämie, sondern als deren indirecte Folge anzusehen war. Die ganze Krankheit hatte sich an eine kleine, schon längst abgeheilte Wunde angeschlossen.

Des Weiteren war der anatomische Befund ein seltener. Wenn auch Muskelabscesse bei Pyämie vorkommen, so pflegen sie jedoch nicht das Bild zu beherrschen und die metastatische Ophthalmie pflegt eine seltenere Theilerscheinung der gewöhnlichen Pyämie am ersten noch ein Attribut der puerperalen Sepsis zu sein. Es wurde daher der Muskelabscesse wegen begreiflicherweise der Verdacht rege, es könne sich um eine Rotzinfection handeln und da zu jener Zeit dem Spital keine Meerschweinchen zur Verfügung standen, so wurden Proben des Eiters den Herren Dr. Otto Roth und Dr. Lubarsch, Privatdocenten in Zürich, zugesandt. Die von denselben in collegialer Gefälligkeit vorgenommene Untersuchung ergab die Abwesenheit von Rotzbacillen bei dem Plattenculturverfahren, auch fiel die Impfung eines Meerschweinchens (Lubarsch) negativ aus. Die Cultur ergab von pathogenen Pilzen Streptokokken (Lubarsch).

Die mikroskopische Untersuchung, welche an zahlreichen Celloidinschnitten mit Hülfe der Gram-Weigert'schen Methode nach vorheriger Alauncarminfärbung vorgenommen wurde, ergab folgende Resultate.

In den Muskeln fanden sich ausser den ausgeprägten Abscessen, allerdings erst nach längerem Suchen in makroskopisch intacten, jedoch den Eiterherden benachbarten Stellen, Bilder früherer Stadien, welche die Entstehung von Abscessen deutlich erkennen liessen. Bei schwacher Vergrösserung schon fallen Kokkenmassen als tiefblaue Streifen auf, welche zwischen den längsgetroffenen Muskelfasern diesen parallel verlaufen und vielfach durch kürzere Querbrücken mit einander verbunden sind. Sehr oft wechselt je eine Muskelfaser mit einem Kokkenstreifen ab, so dass die Querbrücken jedesmal die Länge der Breite einer Faser besitzen, über oder unter sie hindurch laufen. Ausserdem kommen noch öfters spitzwinkelige Vereinigungen von Längsstreifen vor. Auf diese Weise bilden in dickeren Schnitten die Kokkenmassen ein zierliches Netzwerk mit langen, schmalen Maschen, genau dem der Muskelcapillaren entsprechend. Diese Kokkenanhäufung nimmt in ihrer Gesammtheit einen läng-

lichen Bezirk ein, dessen Längsachse der des Muskels entspricht und in der Mitte des Herdes sind die Organismenmassen viel reichlicher vorhanden und auch viel massiver. Indess sind in der nächsten Umgebung des Hauptherdes wieder kleinere vorhanden, ebenso mehrfache und stärkere Ansammlungen an verschiedenen Stellen in ihm selbst, so dass man den Eindruck erhält, als sei er durch Confluenz einer grösseren Anzahl von Einzelherden entstanden und als habe er sich ausserdem noch durch centrifugales Wachsthum weiter ausgebreitet. Die Breite der Kokkenstreifen schwankt zwischen 2—4 Mikren als Minimum und 44 Mikren (der Breite der Muskelfasern) als Maximum, soweit es sich um homogene Anhäufungen handelt. Die schmalsten Streifen haben zum Theil glatte, gradlinige Conturen oder nur erst bei stärkerer Vergrösserung auffallende Kerbungen am Rande, die mittleren zeigen mehr oder weniger stark ausgeprägte varicöse Anftreibungen, die sich zum Theil mit deutlicher Schlängelung verbinden. Auf die genauere Beschreibung dieser Massen selbst bei stärkerer Vergrösserung braucht nicht näher eingegangen zu werden, weil sie das bekannte Bild der Kokkenzooglöen darstellen. Die feineren Anhäufungen sind alle hart begrenzt und liegen deutlich zwischen zwei Muskelfasern. An den Rändern des Herdes ist auch an manchen derselben ihre Lage im Lumen von Capillaren deutlich: man kann zu beiden Seiten Capillarkerne, stellenweise auch die Haargefässwand, im optischen Längsschnitt erkennen. Bei starker Vergrösserung treten ferner in der Nachbarsehaft solcher feinerer aber schon obturirender Pfröpfe noch kleinere Kokkenanhäufungen auf, welche auf sehr kurze Strecken entweder als dünne Schicht der Capillarwand innen aufgelagert sind und die Organismen in viel lockererer Anordnung zeigen, oder als kurze unvollkommene Füllung in Gestalt rundlicher oder länglicher Ballen im Capillarlumen liegen. Ein Theil dieser Ballen macht den Eindruck, als lägen seine Elemente in Phagocythen. Diese beide Formen der Anhäufungen zeigen indess die verschiedensten Uebergänge, so können speciell richtige Pfröpfe in spitze, feine Ausläufer übergehen.

Die mittleren und erst recht die gröberen Kokkenstreifen zeigen nichts mehr von einer sie umgebenden Capillarwand. Zum Theil ist ihre interfibrilläre Lagerung noch sehr deutlich, zum Theil aber überdecken sie auch eine Faser. Alle gröberen Kokkenanhäufungen zeigen Zerstreuung an ihren Rändern, indem die Bakterien allmälig an Zahl und Dichtigkeit abnehmend die Hauptmasse innerhalb eines gewissen Bezirkes schwarmartig umgeben. Auch dabei war die Lagerung eine interfibrilläre, die Kokken gingen um die Fasern herum, oder eine Strecke weit zwischen ihnen fort. Recht selten verbreiteten sie sich auch einem bindegewebigen Interstitium folgend. In diesen letzten Fällen liegen sie alsdann im Eiter und deutlich in Phagocythen.

Das Gewebe zeigt folgende Veränderungen. In dem Bereiche des Herdes ist vielfach, in seiner Mitte aber fast durchweg, die Querstreifung der Muskelfasern verschwunden. Längsstreifung ist eher vorhanden. In der Gegend der stärksten Kokkenanhäufung fehlt sie indess auch. Die Faser ist homogen und zeigt vielfach typische wachsige Degeneration. Dabei können die Bruchstücke der Muskelfaser mehr oder weniger vollkommen mantelartig von Zoogloea um-

hüllt sein. Desgleichen verschwinden die Muskel- und Capillarkerne. Einzelne Fasern sind von vielen kleinen unregelmässigen Lücken durchsetzt bis zur Zerkrümelung ihrer Substanz. Dabei können vereinzelte Leukocythen in diesen Lücken vorhanden sein. Zwischen den Fasern sind Leukocythen angehäuft und zwar in der Mitte des Herdes reichlich, wobei die Muskelfasern zugleich weiter auseinander gedrängt erscheinen, nach der Peripherie zu jedoch immer spärlicher, so dass sie zuletzt nur noch einreihige Streifen bilden. Erst in ziemlicher Entfernung erhalten wieder alle Muskelfasern ihre normale Structur.

Ein an den beschriebenen Herd anstossendes, bindegewebiges Interstitium zeigt rundzellige Infiltration geringen Grades, aber viele Längsstreifen bildende Kokkenmassen mit diffuser Zerstreuung. Stellenweise liegen sie in zwei Zeilen geordnet und an einer Stelle kann ein Blutgefäss aus Endothel mit bindegewebiger Adventitia (kleine Vene) gefunden werden, dessen Wand sie innen aufgelagert sind. Einmal wurde auch eine Arteriole mit Kokkenpropf gefunden.

Die makroskopisch deutlichen Muskelabscesse fallen im gefärbten Schnitt durch die ganz ausserordentlich grosse Menge der in ihnen befindlichen Kokken als intensiv dunkelblaue Flecken auf. In ihrer Mitte der eigentlichen Eiterhöhle fehlt festes Gewebe und nur dicht gelagerte Eiterkörperchen sind zu sehen. Die Kokken liegen theils frei, zum grossen Theil jedoch in Eiterkörperchen eingeschlossen. Ausserdem finden sich schon mit schwacher Vergrösserung sofort auffallende, compacte grössere Kokkenmassen, welche besonders in der Mitte des Abscesses, in einem anderen Falle jedoch in einem spaltförmigen Fortsatz einer Eiterhöhle, die sich in ein intermusculäres Interstitium hinzieht, gelegen sind. Die meisten dieser Anhäufungen sind lang und schmal, streifenförmig oder cylindroid, zum Theil geschlängelt, aber auch bisweilen an verschiedenen Stellen stumpfwinklig abgeknickt. An verschiedenen Stellen zeigen sich Gabelungen oder Verzweigungen, die sich verjüngen. Diese Bildungen verlaufen überwiegend in der Längsrichtung des Abscesses den Muskelfasern parallel, andere liegen jedoch auch in anderen Richtungen, zum Theil ganz regellos. Auch kürzere und rundliche Formen kommen vor, welche sich indess durch Heben und Senken des Tubus als Quer- und Schiefschnitte der langen Gebilde erweisen lassen. Daneben finden sich unregelmässige, wolkige Ballen, welche in anderen Abscessen neben den zerstreuten Kokken auch allein vorhanden sein können. Auch die erst erwähnten zeigen nirgends eine sie umschliessende Gefässwand. Namentlich bei stärkerer Vergrösserung zeigen sie am Rande Zerstreuung, eine Minderzahl ist jedoch scharf contourirt. Zum Theil sind die Anhäufungen solid, zum andern Theil jedoch erscheinen sie bei genauerer Betrachtung aus mehreren parallelen Streifen zusammengesetzt, besonders oft aus zweien, wovon der eine öfters breiter als der andere. Auch partielle Längsspaltungen kommen vor, wobei mehrfach zu erkennen ist, dass optische Längsschnitte durch röhrenförmige Bildungen vorliegen. Gegen den Rand der Abscesse nehmen meist die Kokken an Menge ab. Es finden sich dabei zugleich Bruchstücke glasig degenerirter und zerbröckelter Muskelfasern vor, ferner normale, durch Eitermassen von ein-

ander geschiedene Fasern, oder, wo der Abscess in's Fettgewebe geht, treten rundliche Lücken von der Grösse der Fettzellen auf, jedoch in geringerer Zahl als die Zellen im normalen Fettgewebe, ohne dass man jedoch vor lauter Eiterzellen etwas vom Gewebe selbst wahrnehmen kann. Dann folgen an manchen Stellen Fibrinschichten, an anderen Schichten geronnenen Blutes. An diese, oder wo diese fehlen, direkt an den Eiter schliesst sich Fett oder Muskulatur an, welche das bekannte Bild mit der Entfernung abnehmender, zelliger, entzündlicher Infiltration zeigt. Diese letztere zieht sich gern noch strassenartig längere Strecken weit in gröbere Muskulaturinterstitien hinein. Dasselbe thun auch fibrinöse Einlagerungen. Daselbst stösst man auch auf eine vereinzelte, mit einem blassen geschichteten Thrombus gefüllte Vene, ein ander mal auch auf eine kleine Arterie, die einen freiliegenden Ballen Endothelien, dem spärliche Leukocythen und reichlichere Kokkenketten beigemengt sind, enthält. Ein Theil der Abscesse liegt, wie besonders Querschnitte durch die Muskulatur zeigen, partiell in einem Muskelbündel und zum andern Theil zugleich in dem interstitiellen Gewebe, andere liegen wesentlich innerhalb der Muskulatur und reichen bis zum Interstitium, wieder andere endlich sind rein innerhalb eines Muskelbündels gelegen.

Der bei der Section schon eröffnete Herzabscess bietet begreiflicherweise ein ungünstigeres Object, da sein Inhalt zum grossen Theil verloren gegangen. Er stimmt im Wesentlichen mit den ausgebildeten Abscessen der Skeletmusculatur überein. Ausser den diffus liegenden Organismen finden sich netzartige Figuren locker liegender Kokken, die sich am Rande zwischen homogen gewordene und gequollene Muskelfasern hineinschieben. An einer Stelle sind mehrere kurzcylindrische und rundliche nicht scharf begrenzte Ballen an der Abscessgrenze gerade da vorhanden, wo das Muskelgewebe deutlich zu werden anfängt. An einer anderen Stelle sind auch innerhalb des Abscesses selbst verzweigte, zum Theil auch netzförmige, dichtere Anhäufungen, ähnlich den oben beschriebenen zu sehen. In der intakten Muskulatur stiessen wir nicht auf bacterielle Gefässpfröpfe.

Die untersuchten subcutanen Abscesse, welche, wenn auch weniger stark als muskuläre, in den Schnitten durch die Blaufärbung schon für das blosse Auge hervortreten, erweisen sich theilweise als aus mehreren Eiterherden zusammengesetzt, welche einzelnen Fettläppchen entsprechen. Die Septa der letzteren, in welche sich die Infiltration eine Strecke weit hineinzieht, bilden die Grenze der einzelnen Componenten. In anderen Abscessen sind diese Septa verloren gelangen. Die noch als Lücken zu erkennenden Fettzellen treten auch hier in der gleichen Weise auf wie oben beschrieben. Die Kokken liegen meist diffus im Eiter, vielfach in Phagocyten. An manchen Stellen des Randes bilden sie durch dichtere Lagerung dem Rande parallele Streifen und sind dann gewöhnlich intracellulär gelegen. An anderen Stellen treten die zelligen Elemente stark zurück und die Organismen bilden dann wie eine Cultur überwiegend selbst den Abscessinhalt. Auch ausserhalb des Abscesses finden sich in seiner Nähe Kokken, so in einer grösseren Arterie in Gestalt einiger kurzer Ketten und Diplokokken, die abgelösten Endothelien anhaften. In der entsprechenden

Vene sind sie noch zahlreicher vorhanden, theils leukocythär-fibrinösen Massen beigemengt, theils als Wandbelag, theils auch frei im Lumen. Auch hier ist etwas Phagocythose zu sehen. An einer anderen Stelle hat man der schmalen langen Form eines Abscesses wegen, welcher sich bogenförmig um ein rundliches Läppchen herumzieht, den Eindruck, als sei er aus einer länglichen Anhäufung von Fettzellen hervorgegangen, welche ein grösseres Gefäss umgiebt. Die fibrinöse und zum Theil hämorrhagische Infiltration in der Umgebung der Abscesse braucht nicht besonders hervorgehoben zu werden.

Von der Lunge zeigen Schnitte aus den hypostatischen Abschnitten enge Alveolen und weite, stark mit Blut gefüllte, geschlängelte Capillaren. Im Lumen der Bläschen liegt feinkörniges Material und abgelöstes Epithel, (im Alkohol geronnene Oedemflüssigkeit) ohne dasselbe auszufüllen. Entzündliche und nekrotische Processe fehlen, desgleichen Blutungen. Recht spärlich finden sich Mikrokokken vor, theils als pralle Ausfüllung eines kleinen Abschnittes des Capillarnetzes oder einer kleinen arteriellen Verästelung oder auch als Ansammlung weniger Organismen im Lumen von Haargefässen, einer kleinen Vene oder einer Alveole. Meridianschnitte[1]) durch den ganzen in Sublimat fixirten Bulbus zeigen eine so ungeheure Menge von Mikroorganismen, dass schon für das blosse Auge eine streifenförmige blaue Masse in der vorderen Kammer deutiich hervortritt. Im Glaskörper liegt gleichfalls eine blaue Masse, welche bei Lupenbetrachtung aus geschlängelten Bändern besteht, nahe der jetzt trichterförmig abgelösten Retina.

Das Epithel der Conjunctiva ist erhalten, das Bindegewebe jedoch sehr dicht mit Leukocyten durchsetzt, welche auch reichlich die erweiterten Blutgefässe erfüllen. Direct unter dem Epithel, nahe dem Cornealrande ist das Conjunctivalstroma mit einer feinkörnigen Masse infiltrirt. Das subconjunctivale Gewebe zeigt die gleiche, zellige Infiltration, die sich auch im retrobulbären Fett- und Bindegewebe, wenn auch in geringerem Maasse zeigt. Hie und da ist im letzteren in einer venösen Capillare oder auch in einer nicht besonders begrenzten Gewebsspalte eine kleinere lockere Anhäufung von Streptokokken wahrzunehmen.

Die Cornea hat noch in schmaler Randzone ihren regelmässigen Epithelbelag, nach der Mitte zu schwinden zuerst die obersten Schichten, dann die übrigen. Der vordere Theil zeigt die vordere Glaslamelle entblösst. In der Mitte der Cornea ist ihre hintere, ca. $^1/_3$ der Dicke umfassende, Schicht kernlos, während die Schichten über dieser Necrose zunächst eine stärkere interlamelläre, sodann eine ganz diffuse Infiltration bis zur Vorderfläche zeigen. Zugleich zieht sich diese Infiltration schmäler werdend nach dem Rande der Cornea hin, indem sie sich zugleich auf die hinteren Schichten beschränkt. Die vordere Glaslamelle ist im Centrum eine Strecke weit undeutlich. Die

[1]) Dieselben wurden um die bei Anwendung der Weigert'schen Methode sonst leicht eintretende Kräuselung zu vermeiden, nach Dr. Banholzer's (Zürich) Vorgang auf collodiirte Objectträger aufgeklebt und die Uebertragung z. Th. nach Weigert mit Closetpapierstreifen, die Fixation nach Summers mit Aetherdämpfen vorgenommen.

Kerne der infiltrirenden Zellen zeigen überwiegend Leukocytentypus. Wo viele liegen, sind die Lamellen durch breite lanzettliche Spalten auseinander gedrängt.

Die Membrana Descemeti ist überall, ihr Endothel nirgends erhalten. An dem einen Rande der Hornhaut ist sie eine Strecke weit abgelöst und die kokkenhaltige Eitermasse, welche zwischen der Peripherie der Iris und der Cornea liegt, schiebt sich zwischen sie und das Stroma corneae hinein, wobei zugleich die ganze Vorderfläche der abgelösten Glashaut von einer compacten Kokkenschicht überzogen ist, welche etwa halb so dick ist, als die Membrana Descemeti selbst. Feine Spalten in der Descemeti zeigen noch besondere Kokkenfüllung. Auch die entsprechende Hinterfläche des Corneastroma's zeigt einen dünneren Kokkenbelag, während nur ganz unbedeutende Einlagerungen der Organismen im Corneastroma selbst vorhanden sind.

In der vorderen Kammer liegt, wenn man von dem Rande absieht, eine wahre Reincultur von Streptokokken, deren Ketten ein wahres Filz- oder Filigranwerk darstellen, ohne dass eine besondere Zwischenmasse hervortritt. Dicht hinter der Cornea liegt ungefärbtes, körniges Material. Die Streptokokkenmasse liegt frei (geschrumpft?), ihre Randschicht zeigt das Filzwerk viel dichter gewoben, so dass die Ketten undeutlich werden, während gegen die Mitte das umgekehrte Verhalten vorkommt. Dabei treten jedoch viel mehr ungefärbte und blasse Kettenkokken auf, jedoch nicht überall. In der Mitte dieser Masse spärlich, häufiger auf der hinteren Schicht dieser Masse, sehr reichlich jedoch an den seitlichen Rändern finden sich Kokken in rundlichen Klümpchen von der Grösse und dem Aussehen der Phagocyten vor, wobei nur hie und da Kern und Zelle sicher zu sehen ist. Spärlich eingestreut sind bräunliche Pigmentkörnchen und zerfallende Pigmentzellen. Der Winkel zwischen Iris und Cornealrand ist ausgefüllt mit einer Masse, deren äusserster Theil überwiegend aus Fibrin besteht, während der centrale fast ganz aus Eiterzellen zusammengesetzt ist. Von diesen zeigen die der Mitte näher gelegenen wieder stärkeren Kernzerfall und an der Grenze gegen die Kokkencultur sind besonders reichliche Plagocyten, welche auch in Strassen in die Eitermasse streifenförmig hineingehen. In dem Eiter sind ausserdem zerstreut ziemlich viele, aber kürzere Kokkenketten vorhanden, doch weit spärlicher als in der „Reincultur", im Fibrin sind sie auch spärlicher, überhaupt nehmen sie gegen die Peripherie dieses Exsudats hin bedeutend ab.

In der Pupille selbst liegt eine feinkörnige Masse mit vielen braunen, feinen Körnern, kürzeren Kokkenketten und verschieden grossen pigmentirten Ballen. Ein eigenthümliches Bild bietet die Iris, welche sehr reichliche Kokkenmassen in ihrem Gewebe enthält, jedoch nur ganz vereinzelt an einer Stelle des äussersten Randes in wenigen Schnitten ein, resp. zwei scharf begrenzte wurstförmige Massen zeigt, welche der ganzen Form nach Gefässfüllungen bakterieller Natur entsprechen. Dabei ist jedoch die Gefässwand selbst nicht mehr zu erkennen. Ausserdem finden sich aber sehr mächtige und zahlreiche grosse Kokkenmassen im Gewebe der Iris vor, welche einen grossen Theil des Irisdurchschnittes einnehmen können. Sie liegen überwiegend in der vorderen

Schicht. Theils stellen diese Massen dicht neben einander gelegene, aus kleineren Ballen zusammengesetzte Klumpen dar, welche in der vorderen Schicht der Iris eingelagert sind und an welche sich eine diffuse Ausbreitung in und auf der oberflächlichsten Schicht der Regenbogenhaut anschliesst. Stellenweise dringen auch gröbere Kokkenmassen durch die halbe Dicke der Membran in das lockere Irisstroma hinein und nehmen dabei eine etwa traubige, an Talg- oder Brunner'sche Drüsen erinnernde Form an, indem sie sich in der Tiefe ausdehnen. An einzelnen Stellen dringen sie bis nahe an die hintere Fläche vor. Auch streifen- und dicht netzförmige Massen kommen vor, sowie diffusere Ausbreitungen. An einer Stelle ist das Gewebe der Iris in seiner ganzen Dieke wie ausgelöscht und durch eine Masse ersetzt, welche aus vielen Kerntrümmern, Pigmentkörnchen und wenig Kokken und Eiterzellkernen besteht. Diese Eitermasse stellt die Verbindung zwischen der in der vorderen Kammer und der zwischen Iris und Corpus ciliare gelegenen dar. Sie liegt nahe dem Rande der Iris auf der Seite der Scleralperforation. Nirgends kann man diese Organismenmassen exact in den Gefässen nachweisen. Stets lösen sie sich an den Rändern auf und nirgends ist eine sie umschliessende Gefässwand zu sehen. Im Gegentheil, die Gefässe sind durch ihre dicke Wand recht gut zu erkennen und oft sind sie von Kokkenmasson ganz dicht umhüllt, ohne dass ihr Lumen solche enthält. Die Form der Kokkenmassen entspricht auch gar nicht der radiären Ausbreitung der Irisgefässe. Man gewinnt im Gegentheil den Eindruck, als lägen sie im Stroma und seien in dessen lockeres Gewebe von multipeln Stellen aus hineingewachsen.

Mit Ausnahme der Muskeln des Sphincters färben sich nur an wenigen Stellen die Kerne des Gewebes. Eine Ausnahme von dem oben beschriebenen Verhalten bildet nur hie und da eine horizontal verlaufende, breite, streifenförmige Kokkenmasse, welche manchmal den Eindruck macht, als läge sie in einer Röhre (Vene), jedoch ist nie eine Wandung zu erkennen.

Rundzellige Infiltration fehlt.

Das Pigmentepithel der hinteren Fläche ist theils gut erhalten, theils sind statt der Zellen nur verwaschen begrenzte Häufchen von Pigmentkörnern zu sehen.

Auch an der Wand der Arterien tritt keine Kernfärbung ein. Im Lumen finden sich theils fibrinöse Massen, theils spärliche weisse und rothe Blutkörperchen und hyaline obturirende Thromben. Die Pigmentzellen des Stroma's zeigen theils ihre normale schlanke Form, theils stellen sie plumpe Klümpchen dar.

Eine erhebliche Eitermasse gemischt mit kurzen Kokkenketten, die gegen die Zellen an Menge zurücktreten und mit Fibrin, liegt zwischen Ciliarkörper und Linsenkapsel. Auch klumpiges Pigmentepithel ist beigemischt. Von der Untersuchung der Linse, die vor dem Schneiden entfernt wurde, wurde abgesehen.

Der Ciliarkörper steckt in dieser Masse, zeigt theilweise Verlust des Pigmentepithels, weite, mit rothen Blutkörperchen gefüllte Gefässe, aber weder zelliges Infiltrat noch Kokken.

Der Tensor chorioideae ist so gut wie normal.

Im Glaskörperraum liegen innerhalb des Retinatrichters enorme schon makroskopisch auffallende Kokkenmassen, wahre Reinculturen, theils in dichten Klumpen, theils und zwar häufiger in mehrfach geschichteten Streifen, welche allem Anschein nach auf der Innenfläche der Retina gebildet, künstlich abgelöst worden sind, als bei der Herausnahme des Bulbus ein Glaskörperverlust eintrat. Diese Massen bestehen aus einem Gewirr von Kokkenfäden, daneben sind wolkige Massen und aus Kokkenpulver und kurzen Ketten bestehende mehr diffuse Anhäufungen vorhanden. Zum Theil sind diese Massen nur aus den Mikrokokken zusammengesetzt, zum Theil ist auch eine feinkörnige nicht färbbare Masse beigemischt oder kernlose Kügelchen von der Grösse weisser oder rother Blutkörper oder massenhafte Chromatintrümmer, seltener Fibrin. An einzelnen Stellen sind auch Eiterkörper vorhanden und von diesen zeigen die den Kokkenmassen näher gelegenen Phagocytose.

Die Retina ist von der Chorioidea trichterförmig abgehoben, sie haftet noch am Rande der Papille und theilweise an den Ora serrata. In ihrem Verlauf zeigt sie mehrfach Continuitätstrennungen, welche durch stark kokkenhaltigen Eiter ausgefüllt sind. Manchmal sind diese Perforationen ganz unvermittelt, an anderen verändert sich dagegen an ihren Rändern die Netzhaut bis zur Unkenntlichkeit und Kokken und Eiter ersetzen ihr Gewebe allmälig. Von der Netzhaut sind sonst deutlich zu erkennen die Limitans externa und die Kerne beider Körnerschichten. Die Zwischenkörnerschicht und die innere moleculäre zeigen ein ungefärbtes feinfädiges Gefüge. In der Nähe der Sehnerven ist die Nervenfaserschicht erkennbar. Die Ganglienzellenschicht dagegen nur hie und da. Ebenso ist die Schicht der Stäbchen und Zapfen meist nicht vorhanden oder nicht differenzirbar. Nur auf der Seite gegenüber der Scleralperforation ist eine Strecke weit vorn die Jakob'sche Haut erhalten. In den inneren Lagen treten wesentlich nur die Blutgefässe hervor.

Die Veränderungen der Retina zeigen ein buntes Bild. Kokkenfüllungen in Gefässen zeigen sich nirgends. Dagegen sind alle Gefässe prall mit rothen Blutkörpern gefüllt, so weit sie nicht selbst nekrotisch in nekrotischen Gewebstheilen liegen. Im letzteren Fall enthalten sie fibrinöses oder hyalines obturirendes Material. In den inneren Schichten der Membran sind vielfach ausgedehnte Blutungen in undeutlichem Gewebe und mit abgeblassten Blutzellen vorhanden. Streckenweise erlischt die Kernfärbung in der ganzen Membran, besonders wo Blutungen und Kokkenanhäufungen vorhanden sind. Die Continuitätstrennungen enthalten zum Theil auch ein Gemisch von feinkörnigem Material, Kokken und Chromatinpulver. Die Ränder sind dann dicht mit Kokken belegt. Zum Theil liegen die Kokken auch hier in kleinen Klümpchen, ohne dass man die Zellkerne von Phagocyten sieht. Rundzellige Infiltration in undeutlichem Gewebe findet sich wesentlich nur in der Nähe der Papille, dagegen ist eine stark kokkenhaltige Eitermasse der Retina innen aufgelagert.

Im Gewebe der Netzhaut sind recht reichliche Kokkenmassen vorhanden und zwar sowohl diffus in den nekrotischen Stellen, wie als diffuse Fortsetzungen der Auflagerungen auf der inneren, seltener auf der äusseren Fläche, endlich in Gestalt besonderer Anhäufungen. An einer ziemlich langen Strecke

sind solche hauptsächlich an Stelle der Zwischenkörnerschicht, der inneren Körnerschicht und der inneren Molecularschicht gelegen, in Gestalt sehr dicht stehender, abgerundeter, plumper, zum Theil mit einander verbundener, stabförmiger Massen, welche quer zur Oberfläche der Membran verlaufen. Unter diesen sind der Oberfläche parallel gerichtete Anhäufungen zu sehen. Aehnliche Stellen kehren mehrfach wieder, theils mit mehr ballenförmiger, theils mit streifiger Anordnung der Organismen, nirgends aber gelingt der Nachweis der Kokken in einem noch erkennbaren Gefäss, selbst wenn die Streifen einem solchen parallel gehen oder ringförmig einen Gefässquerschnitt umgeben.

Vorn an den Ora serrata findet sich auch eine Stelle, an welcher im Zusammenhang mit den dicken Kokkenmassen am Ciliarkörper die innere Schicht der Netzhaut eine der Fläche parallele streifenförmige Kokkenmasse zeigt, während die äussere von massenhaften schmalen, dicht stehenden, quergerichteten Ausläufern derselben durchsetzt ist.

Auf der Papille sind auch eine Anzahl nicht dicht gelegener, kurzer Kokkenketten aufgelagert.

Der Opticus zeigt ausser starker Füllung der Arteria und Vena centralis retinae nur eine geringe leucocytäre Infiltration um die Gefässäste in der Papille, sowie spärliche mit Kokken gefüllte Phagocyten und kleine Kokkenansammlungen in seiner subduralen Lymphscheide.

Zwischen Retina und Chorioidea ist ein weiter Raum, der aber ausser den seinen Wänden aufgelagerten Kokken nur Celloidin enthält. Hieraus folgt, dass die Netzhaut in der bereits oben angegebenen Weise erst postmortal abgelöst worden ist.

Das Gewebe der Chorioidea zeigt im Wesentlichen nur eine sehr starke, rundzellige Infiltration in allen Theilen. Die sternförmigen Pigmentzellen treten gut hervor.

Die Gefässe sind mehr oder weniger deutlich zu erkennen. Die Suprachorioidea zeigt geringere Infiltration. In der Gegend der Rupturstelle ist die Aderhaut dicht von rothen Blutkörpern durchsetzt, structurlos, die Pigmentzellen sind in runde Klümpchen verwandelt. Die Lamina pigmentosa fehlt zum grossen Theil ganz. Am besten ist sie vorn erhalten, wo Retina und Chorioidea noch eine Strecke weit an einander liegen. Sonst haftet sie, wo noch vorhanden, stückweise an der einen oder anderen Membran. Die Chorioidea haftet auf der einen Seite am Aequator, auf der anderen weiter hinten an der Sclera, sonst ist sie abgehoben. Von den so entstandenen Spalträumen ist der eine vordere mit Blut gefüllt, der andere enthält kokkenhaltigen Eiter. Von den hinteren Spalträumen enthält der eine spärliche Kokken mit Eiterzellen, der andere etwas reichlichere und abgelöste Pigmentzellen. Zugleich ist dieser letztere Spaltraum von aufgefaserter Suprachorioidea durchzogen und in die benachbarten Lücken der aufgelockerten Suprachorioidea setzen sich diese Anhäufungen von Mikroorganismen noch fort.

Kokken in Gefässen sieht man nirgends. Ueberhaupt finden sich nur an zwei Stellen der Membran und zwar jedesmal correspondirend mit Durchbrechungen der Retina durch gröbere Kokken-Eitermassen, einige gröbere

wurstförmige, zum Theil in anastomosirende Massen aufzulösende dichte Kokkenanhäufungen, welche theils in der innersten Schicht der Chorioidea liegen, theils auch nach innen vom Pigmentepithel.

Die Sclera ist von allen Membranen am wenigsten verändert. Im Ganzen ist sie normal, nur in ihrem vordersten Theile besteht rundzellige Infiltration. ebenso im geringeren Grade um die Ciliargefässe. Auf der einen Seite vorn ist eine flache Infiltration der inneren Schichten eine Strecke weit vorhanden, gemischt mit spärlichen Kokken und zerfallenen Pigmentzellen. Die an die Perforation angrenzende Stelle ist dagegen in grosser Ausdehnung ohne erkennbare Structur und meist sehr dicht mit Eiterzellen durchsetzt, die nicht eben reichliche, nur kurze Ketten bildende Kokken einschliessen. Die Rissstelle zeigt aufgefaserte kernlose Lamellen und eine wahre Kokkencultur. In einigen Schnitten ist auch ein Stück von der Rissstelle entfernt eine grosse Anzahl compacter Kokkenmassen in erweiterte, etwas geschlängelte Interlamellärspalten der inneren Scleraschicht bis zu erheblicher Tiefe eingelagert.

Die rechtsseitigen Axillardrüsen zeigen erweiterte Sinus mit gequollenem Endothel, jedoch sind in diesen Räumen keine Kokken vorhanden. Spärlich finden sich solche im Lumen von Arterien und Venen, der Marksubstanz wandständig angelagert.

Das Kniegelenk, die Bursa praepatellaris und der subperiostale Abscess wurden nicht mikroskopisch untersucht.

Es sei hier noch bemerkt, dass in allen bisher besprochenen Herden der verschiedenen Organe die Kokken, wo sie nicht zu compact lagen, als Streptokokken gut zu erkennen waren.

Die mikroskopische Untersuchung der Nieren wurde besonders eingehend vorgenommen, um darüber in's Klare zu kommen, ob die gelben meist direct auf die Ausscheidung der Eiterkokken bezogenen Streifen wirklich im Lumen der Harnkanälchen gelegenen Kokken, oder Anhäufungen dieser Organismen in den Vasa recta oder beiden ihre Entstehung verdankten. Nachdem schon v. Recklinghausen bei Sepsis Kokken in Harnkanälchen nachgewiesen, war namentlich Orth entschieden für diese Localisation eingetreten und Krause, Ribbert und Orth-Wyssokowitsch hatten sie durch Injection fein emulsirter Culturen in das Blut bei Thieren künstlich erzeugt. Offenbar waren jedoch einige Zweifel laut geworden, sonst wäre wohl Orth (Verhandl. d. Gesellsch. deutscher Naturforscher und Aerzte, 63. Versamml. zu Bremen 1890, S. 185 und 186) nicht neuerdings besonders eingehend und nachdrücklich für seine Auffassung wieder eingetreten.

Hanau (mündliche Mittheilung) war an älteren Präparaten sich nicht ganz klar über diesen Punkt geworden, da ihm die Bilder, welche er an Längsschnitten der Nierenpapillen erhalten hatte,

nicht deutlich genug erschienen, so oft er sie auch mit Berücksichtigung der von Orth angegebenen Momente wieder untersuchte.

Auch an unserem Objecte erhielten wir zuerst an Längsschnitten keine befriedigenden Ergebnisse, bis uns exacte Querschnitte völlige Klarheit darüber brachten, dass der grösste Theil der Kokken in den geraden Harnkanälchen lag, ein anderer allerdings auch in Vasa recta, so lange natürlich die eiterige Schmelzung nicht das Gewebe zerstört hatte.

In Querschnitten gelingt es leicht Harncanälchen zu finden, in welchen dem vollkommen intacten Epithel wenige kurze Kokkenketten (von etwa 4, höchstens 6 Gliedern) neben einzelnen Doppelkokken aufliegen. Sie sind alsdann in einer feinstgranulirten Masse enthalten, welche sich in Gestalt breiter Züge von einer Seite zur anderen spannt. Ein Theil der Kokken liegt jedoch im Plasma einer ihrer Art nach schwer zu bestimmenden Zelle, die sehr blass und schlecht abgegrenzt und nur durch ihren stärker gefärbten Kern deutlich dem Epithel aufliegt, wahrscheinlich ein Leukocyth (Fig. 1). Die meisten dieser Kanälchen sind gerade und namentlich Sammelröhren, selten ist einmal eine Schleife darunter.

Aehnliche Bilder geben Tafel VIII, Fig. 2 und 3 wieder, welche die Anhäufung discreter und nicht eben reichlicher Kokkenketten im Lumen einer Schleife (Fig. 2) resp. eines geraden Kanälchens (Fig. 3) innerhalb einer etwas matten, homogenen Masse zeigen, ohne dass irgend eine Epithelläsion vorliegt oder ein zelliger Inhalt im Lumen. Diese Stadien dürften als die ersten Anfänge der intracanaliculären Ansammlung der Kokken zu betrachten sein, wobei allerdings der Einwand möglich wäre, dass es sich um letzte Ausläufer gröberer compacter Kokkenmassen handle. Auf Grund der einzelnen Querschnitte lässt sich das nicht entscheiden, Längsschnitte sind — wenn nicht ein besonders günstiger Zufall mitspielt — ganz unverwendbar, weil in dünnen die einzelnen Kanälchen nicht zu verfolgen sind und in dicken das Bild unklar wird, nur eine Serie von Querschnitten könnte eine Entscheidung bringen. Diese muss der Zukunft überlassen bleiben, weil wir unser Material schon für die Feststellung der Lage der Kokken überhaupt verbraucht haben. Uebrigens gewann man durch die Mikrometerschraube mehr den Eindruck, als handle es sich um isolirte erste Anhäufungen.

An diese Bilder schliessen sich gröbere an, welche von den bisher beschriebenen abweichen, 1) in Bezug auf die Menge der Organismen, 2) in Bezug auf deren Lage, 3) in Bezug auf das Verhalten des Epithels der Kanälchen und des übrigen Gewebes, 4) in Bezug auf das Auftreten zelliger Elemente im Lumen der Kanälchen resp. von Leukocytheninfiltration in deren Umgebung.

Diese 4 Zustände können, aber müssen sich nicht combiniren. So kann es zunächst ohne besondere Vermehrung der Organismen und bei freiem Lumen zu einer Einlagerung derselben in den Leib der Epithelien kommen (Fig. 4),

deren Kerne zugleich fehlen. An dieses Bild lässt sich ohne Zwang Fig. 5 anreihen, ein Sammelröhrchen, in welchem wir bei a eine kleine dichte Anhäufung von Kokken im Leib einer noch kernhaltigen Epithelzelle sehen. Bei b Einlagerung deutlicher Kettenkokken auf oder zwischen gleichfalls noch kernhaltige Epithelien. Bei c ist schon starkes Verblassen der Kerne eingetreten, bei d sind noch kernlose Klümpchen an Stelle der Zellen zwischen den Organismen vorhanden. Bei e sind schon Lücken im Epithel mit Kokkeneinlagerung. Bei f fehlt endlich das Epithel schon ganz und Kokkenschnüre der Membrana propria aufgelagert nehmen seine Stelle ein. Mit der Zahl der Kokken nimmt im Allgemeinen die Ausbildung schöner Ketten zu.

Die Figuren 6—9 zeigen weiterhin einerseits das Auftreten zahlreicher Leukocythen im Lumen, in deren Leib dann überwiegend die Kokken eingelagert sind, während zugleich eine bedeutende Zunahme der Organismen selbst sowie ihres zerstörenden Eindringens in's Epithel demonstrirt wird. Fig. 6 zeigt eine beträchtliche Anhäufung der Phagocythen im Lumen, daneben bei a kernlose, schollige Elemente. Die Kokken bilden selbst in den Zellen z. Th. kurze Ketten, bessere allerdings, wo sie frei liegen (b) oder wo sie in dem Epithel liegen (c). — Fig. 7 zeigt dasselbe Verhältniss, nur sind die betreffenden Zustände bedeutend gesteigert. Das Epithel ist noch vorhanden, obschon die Kokken besonders bei a schon bis zur Membrana propria vorgedrungen sind. Fig. 9 zeigt einen hyalinen Cylinder in der Mitte, die Phagocythen umgeben ihn. Von dem Epithel ist, ohne dass die Zahl der Organismen eine besonders grosse wäre, schon viel zerstört. Bei a sind noch deformirte Zellen mit verzerrten Kernen übrig geblieben, bei b eigenthümliche Vacuolen oder tropfenartige Dinge zu erkennen (Spirituspräparat!). Sonst substituiren die Phagocythen einfach das Epithel. Für den gleichen Vorgang ist Fig. 8 besonders instructiv, in welcher das Lumen durch kokkenhaltige Eiterzellen ausgefüllt ist, die nach rechts hin und am Rande der Anhäufung noch kernhaltig, in der Mitte kernlos (nekrotisch) sind. Die stärkste Kokkenanhäufung betrifft die Grenze des lebenden und todten Eiters. Wir können also vielleicht annehmen, dass der todte Eiter der älteste ist und sowohl seine Zellen mit der Vermehrung der Kokken abgestorben, als auch, dass diese Eindringlinge selbst mit untergegangen sind (Analogie z. B. mit dem Tuberkel), während diese letzteren in der Peripherie vorrücken. Der Epithelring ist nur oben und etwas auf der rechten Seite lebend vorhanden, bei b aber schon von den Kokken invadirt. Bei a ist nekrotisches Epithel mit wenigen Organismen, bei c liegen sie schon reichlich in einer Epithellücke (analog der Wiedervermehrung der Tuberkelbacillen in manchen Erweichungen des Käses), bei d wird das Epithel auf eine grössere Strecke von Phagocythen ersetzt.

Diese Bilder gehören zu den häufigsten. Dass indess die Epithelzerstörung der Vermehrung der Organismen nicht parallel gehen muss, zeigt in Fig. 10 ein gerades Kanälchen, welches, wenn wir die Strecke a mit Invasion, Lückenbildung und Ablösung des Epithels abrechnen, noch normales Epithel trotz einer compacten und nur am Rande sich in Gruppen auflösenden Kokkenfüllung zeigt. Der Durchschnitt ist überdies etwas schief. Fig. 11 zeigt neben

etwas lückenhaftem Epithel bei geringer phagocythärer Kokkenanhäufung grössere offenbar aus höheren Theilen des Kanalsystems stammende Epithelmassen losgelöst im Lumen.

Die kokkenhaltigen Vasa recta liegen gruppirt. Gewöhnlich sind mehrere benachbarte mit Kokken, jedoch in verschiedenem Grade gefüllt. Z. B. findet sich in einem Schnitte ein Vas rectum voller Phagocythen (vergl. Fig. 12) mit vollkommen intacter Wand und Umgebung. Von den benachbarten Vasa sind drei noch mit Blut gefüllt, ein viertes dagegen vollkommen durch einen Kokkenpfropf verstopft, aber an der Dicke seiner Wand von einem Harnkanälchen zu unterscheiden. Die nächste Umgebung dieses letzteren ist ebenso wie die Gefässwand kernlos, nur mit wenigen Chromatintrümmern versehen. Auf der einen Seite stösst das Gefäss an Harnkanälchen, die zwar keine Bacterien enthalten, aber deren Epithel meist abgefallen ist und nur zum kleineren Theil noch mit zackig geschrumpften, dunkleren Kernen aufsitzt. Das Lumen und die Epitheldefecte sind von Leukocythen eingenommen. Auch im interstitiellen Gewebe finden sich am Rande der Nekrose Leukocythen, wenn auch weniger reichlich. Die diesen eben beschriebenen benachbarten Vasa recta enthalten z. Th. wandständige Leukocythen, z. Th. sind sie mit undeutlich conservirtem Blut gefüllt. Solche Bilder kehren vielfach wieder. Es kommt weiterhin zur Zerstreuung der deutlichen Streptokokken in der Nachbarschaft und zum allmäligen Untergang der Structur des Gewebes der Umgebung mit Zunahme der Infiltration. Manche Vasa recta enthalten auch hyaline Thromben, die theils violett werden, theils die Carminfarbe annehmen. Theils sind sie homogen cylindrisch, theils aus verschiedenen Klumpen oder aus groben Balken zusammengesetzt, meist nicht obturirend. Ein Theil löst sich auch in fädiges Fibrin auf.

Auf Längsschnitten kann man öfters kurze seitliche Verzweigungen der Coccenmassen sehen, die offenbar Gefässästen entsprechen. Alsdann erscheint aber die Umgebung eiterig geschmolzen. Auf diese Weise kommen streifenförmige Abscesschen zu stande. An einer Stelle findet sich ein ganzer nekrotischer Fleck kernlosen Nierengewebes mit bis zur Unkenntlichkeit vereiterter Umgebung. Innerhalb der Nekrose sind eine grosse Anzahl überwiegend noch scharf begrenzter Kokkenstränge, meist quergetroffen vorhanden. Eine deutliche Wandung fehlt bei denselben, meist entspricht ihr Querschnitt mehr Gefässen. Bei andern ist er jedoch nur auf Harnkanälchen zu beziehen und die Kokken liegen in ihnen alsdann mehr wandständig z. T. in kleinen Haufen die Form von Epithelien wiedergebend oder mehr locker angehäuft. Vielfach gelingt jedoch die Differenzirung der Hohlräume nicht mehr. Oefters finden sich Blutungen, bes. gegen die Papillen hin, die das interstitielle Gewebe infiltriren und die Harnkanälchen auseinanderdrängen. In diesen ist kein Blut vorhanden. Die Gefässe sind dabei prall gefüllt. Die Epithelien der Kanälchen sind dabei oft in toto stark abgehoben. Zweimal war in einem solchen haemorrhagischen Herde eine grössere unvollkommencirkulär wandständig, hyalin balkig thrombosirte Vene zu sehen, in andern eine stark mit Blut gefüllte.

Andere Gefässe enthalten ganze Massen freier Kokkenketten. Auch schon

vor praller Füllung und bei Phagocythose kann Nekrose der Wand und Eiterung vorhanden sein. Im Lumen der Harnkanäle finden sich oft hyaline Cylinder und feinkörnige nicht immer deutlich cylindrische Massen.

In der Nierenrinde konnten wir ebensowenig wie Orth Kokken finden. Es findet sich nur spärliches feinfädiges Material in Harnkanälchen, also kein nennenswerther Befund. Höchstens fällt auf, dass die Epithelien alle etwas seitlich von einander entfernt sind. (Leichenerscheinung?) Zu manchen Kapseln befindet sich ein wenig feinkörnige Masse (Eiweiss.)

Sehen wir von der später zu erörternden Parotitis ab, so ergab die mikroskopische Untersuchung des gesammten Materials

1. eine Bestätigung des bakteriologischen Befundes, indem in allen bisher beschriebenen Organen und deren Eiterherden Streptokokken und zwär nur solche in der bekannten näheren Beziehung zu den pathologischen Gewebsveränderungen nachgewiesen wurden.

2. Zeigte sich — wenn wir von der Niere absehen —, dass ohne Zweifel eine Invasion der einzelnen Organe durch die Mikroorganismen auf dem Blutwege stattgehabt, soweit nicht etwa durch vorgeschrittene Schmelzung der Nachweis dieses Vorganges in Folge Verwischung der intravasculären Lage der Pilze unmöglich geworden war. Ferner, dass es sich nicht etwa um eine embolische Einkeilung mikrokokkenhaltiger Pfröpfe gehandelt hat, sondern um eine metastatische Ablagerung auf der Innenfläche des Gefässrohrs, zuerst in wenigen Exemplaren, durch deren Auswachsen dann erst die sogenannte bakterielle Gefässinjection zu Stande gekommen ist (v. Recklinghausen, Klebs).

Dementsprechend fanden sich auch in der von gröberen Veränderungen freien Lunge schon Ablagerungen weniger Kokken wie einzelne compacte Capillarpfröpfe vor. (Klebs giebt auch schon das Vorkommen solcher in einfach collabirten, noch nicht entzündeten Theilen der Lunge an). Am besten war die intravasculäre Füllung in manchen Muskelpräparaten ausgeprägt. Es nimmt dies nicht Wunder, wenn man das offenbar sehr verschiedene Alter der verschiedenen Muskelherde bedenkt. Umgekehrt waren im Auge die Kokkenfüllungen der Gefässe äusserst spärlich, trotz oder vielleicht gerade im Einklang mit ungeheuren Menge von Mikroorganismen, welche sich in wahrer Reincultur im Humor aqueus und im Corpus vitreum vorfand. Dass dieselben schon während des Lebens so üppig ausgewachsen waren, ist abgesehen von ihrer Beziehung zu den Eiterzellen (Phagocythose) unbestreitbar, da ja das

Auge sehr bald nach dem Tode mit Eis gekühlt wurde. Soweit man aus der jetzigen Anordnung der Organismen Schlüsse ziehen kann, hat die Ablagerung derselben in Gefässen der Iris stattgefunden und in solchen der Retina. In der ersteren waren ja die noch bestehenden intravasculären Anhäufungen zu sehen und in beiden Membranen auch die meisten und dichtesten Massen in festem Gewebe. Die Chorioidea war offenbar nur sehr wenig betheiligt. Die völlig vereiterte Stelle in der Iris — welche genau einem von Hernheiser als Abscess beschriebenen und abgebildeten (Fig. 6 seiner Abhandlung) Herde allerdings der Retina entspricht[1]) — ist offenbar in der gleichen Weise zu deuten, wie es dieser Autor gethan, welchem wir die neueste und eingehendste Arbeit über metastatische Ophthalmie verdanken. Principiell Neues hat unsere Untersuchung des metastatisch vereiterten Auges nicht ergeben. Die Befunde früherer Bearbeiter finden sich in Hernheiser's Abhandlung wiedergegeben (Ueber metastatische Entzündungen im Auge und die Retinitis septica Roth. Prager Zeitschr. für Heilkunde. 1893).

3. In Bezug auf die Beschaffenheit der Nierenherde sei auf das oben bereits Gesagte verwiesen. Interessant war in denselben das frühzeitige Auftreten und die grosse Ausbreitung der Phagocythose auch gerade im Lumen der Harncanälchen. Die Ausscheidungsstreifen in der Niere geben übrigens mit Berücksichtigung der oben bereits citirten Versuche und ihres Auftretens gerade bei septicämischen Formen der Blutvergiftung (im alten Sinne) in gewissem Grade eine weitere Stütze für die Auffassung, dass in unserem Falle die Organismen in feinerer Vertheilung im Blute circulirend sich an Praedilectionsstellen abgelagert haben und nicht im Sinne der classischen Pyämie als Pfröpfe verschleppt und embolisch fixirt worden sind.

4. Dem Gesammtcharakter nach gehört unser Fall einer selteneren Unterart der Pyämie an, welche früher, wie es scheint, wenig beachtet worden ist. Es hat zuerst wohl Nicaise 1877 (soweit wir aus dem Citat seiner in der Revue mensuelle de médecine et de Chirurgie erschienenen Arbeit in den Transactions of the pathol. society of London — das Original war uns leider nicht

[1]) Aehnliche Herde fanden wir ja auch in der Netzhaut.

zugänglich — sehen können) unter Mittheilung von drei eigenen Fällen das Bild dieser infectiösen oder malignen Myositis genauer festgestellt. Er beschreibt die Krankheit als eine besondere Form acuter diffuser citeriger Entzündung verschiedener Theile des Muskelsystems mit schweren Allgemeinsymptomen, die rasch tödtlich verläuft. Der Bericht der Septicämiecommission der Londoner pathologischen Gesellschaft (Transactions Bd. XXX. 1879) führt nur einen einzigen eigenen Fall auf, welcher auch genauer anatomisch untersucht wurde. Eine ausführlichere Arbeit „Ueber idiopathische acute eiterige Muskelentzündung" wurde dann von E. Walther 1887 (Deutsche Ztschr. f. Chir. Bd. 25. S. 260) veröffentlicht, in welcher der Autor 18 Fälle aus der Literatur und einen eigenen aus der Freiburger Klinik (Maas) unter diesen Begriff snbsummirt, von welchen 8 tödtlich verliefen und 11 heilten. Es ist indessen in dieser Publication der Krankheitsbegriff nicht in dem gleichem Sinne gefasst, wie in der französischen und englischen Arbeit, welche Walther beide entgangen sind. Bei Walther ist nämlich in zwei Fällen das Herz allein befallen und nur in drei Fällen waren multiple getrennte Eiterherde an verschiedenen Stellen des Muskelsystems vorhanden. Es sind also unter den Fällen dieses Autors eine grössere Anzahl mit nur einem vereinzelten Muskelabscess und er hebt auch ausdrücklich die üble Prognose jener multiplen Vereiterungen diesen leichteren Fällen gegenüber hervor. Während der Niederschrift dieser Arbeit erschien noch ein ausführlicher Vortrag von A. Fränkel „Ueber eigenartig verlaufene septicopyämische Erkrankungen nebst Bemerkungen über acute Dermatomyositis" (Deutsche med. Wochenschr. 1894. No. 9—11) gehalten im Verein für innere Medicin in Berlin, an welchen sich eine Discussion anschloss. Fränkel berichtet über 3 tödtliche Fälle von Dermatomyositis resp. Myositis, hervorgerufen durch Streptokokken, von welchen 2 eiterig sind und genau zu den Nicaise'schen passen, während der dritte nur ödematöse und blutige Infiltration zeigte. Der Autor setzt diesen letzten in eine Reihe mit den von E. Wagner, Hepp und Unverricht beschriebenen nicht eiterigen, klinisch der Trichinose sehr ähnlichen Erkrankungen an multipler Muskelentzündung. Die Arbeit von Nicaise und diejenige der Londoner Commission citirt Fränkel auch nicht.

Die Eingangspforte der Mikroorganismen war in den frühe-

ren Fällen theils bekannt, theils auch verborgen geblieben — wie auch bei anderen septischen Infectionen — und Walther hatte deshalb manche Fälle als „idiopathisch" bezeichnet. Speciell sei übrigens hervorgehoben, dass in zweien der von Fränkel beobachteten Fällen die Allgemeininfection von einer Otitis media ausging, also von einer Affection, die unter Umständen erst bei sorgfältiger Untersuchung gefunden wird.

Das Krankheitsbild ist verschieden, je nachdem die Allgemeinsymptome hervorstechen (ein Fall wurde z. B. für Typhus gehalten), oder sich intra vitam schon die Muskelherde durch Localsymptome verrathen. Es können ferner andere Effecte der septischen Allgemeininfectionen deutlicher hervortreten als die Muskelveränderungen. In diesem Punkte sei auf Walther's und Fränkel's Arbeit verwiesen.

Es giebt alle Uebergänge von der wesentlich musculären Localisation der pyämischen Erkrankung zu anderen Formen der Pyämie mit Muskelabscessen als Complication.

Soweit bis jetzt bakteriologisch untersucht wurde, sind Streptokokken als Krankheitserreger nachgewiesen worden. (3 Fälle von Fränkel und unser eigener.) Nur in der englischen Beobachtung werden Stäbchen beschrieben. — In histologischer Hinsicht werden von den englischen Beobachtern im Wesentlichen die gleichen Veränderungen, wenn auch nicht so genau beschrieben, wie wir es gethan — interfibrilläre zum Theil intravasculäre Lage der Organismenmassen, die ein Netzwerk bilden können, Degeneration und Vereiterung des Gewebes, selten waren die Pilze in das Sarcolemm eingedrungen. Aehnlich waren auch die von Rothmann und Aschoff erhobenen Befunde in den Fränkel'schen Fällen, nur dass die intravasculäre Lage von Kokken seltener constatirt wird und mehr diffuse Ausbreitungen beschrieben werden. Diese Differenzen werden wesentlich vom Alter des localen Processes abhängen. Es sei hier jedoch noch ausdrücklich auf die sorgfältige unter Köster ausgeführte Arbeit Fleischhauer's (Virch. Arch., Bd. 62, 1875, S. 386) verwiesen, dessen Fall zwar klinisch als Gelenkrheumatismus verlief, sich anatomisch jedoch als eine kryptogenetische Pyämie mit starker Betheiligung des Muskelsystems durch miliare Abscesse herausstellte. Dieser Fall hatte mit dem unserigen insofern auch noch weitere Aehnlichkeit,

als gleichfalls Ausscheidungsabscesse in den Nieren (mit deutlich intracanaliculärer Lage der Kokken), sowie miliare Abscesse im Herzen, Gelenkaffectionen und Parotitis vorhanden waren. Daneben war jedoch auch die Lunge durch miliare Abscesse und durch Infarcte betheiligt. Fleischhauer beschreibt gleichfalls die Abscesse innerhalb der Muskelbündel, nur die kleinsten sind punktförmig, die grösseren dagegen strichförmig parallel den Fasern, grössere Herde entstehen durch Confluenz. Er beschreibt speciell Kokkenfüllungen des Sarcolemms und bildet sie auch ab, desgl. den scholligen Zerfall der Muskelsubstanz. Ueber die intracapilläre Lage vermag er nichts zu sagen, weil der Process schon zu weit vorgeschritten war. Als wichtig sei noch hervorgehoben, dass in dem englischen Falle intra vitam schon im circulirenden Blut Bakterien mikroskopisch gefunden wurden.

5. Wir haben es offenbar bei der Pyämie mit musculärer Localisation, mit einer septischen Krankheitsform zu thun, welche in eine Untergruppe der Septico-Pyämie gehört, zu welcher ausserdem häufig die Endocarditis septica, die septische — sich mit der Myositis nicht ungern verbindende — Dermatitis resp. viele pyämische Exantheme, ein Theil der septischen, multiplen Gelenkeiterungen und der metastatischen Phlegmonen, vor allem aber auch die acute infectiöse Osteomyelitis und Periostitis und auch wohl manche diffuse metastatische septische Pneumonien zu rechnen sind. Es scheidet sich diese Gruppe von der reinen Septicämie, wie von den grob und fein embolischen Pyämie-Formen. Klebs hat sie bereits als endotheliale Mycose abgetrennt und ihr Gepräge beruht auf dem Zustandekommen der Localisationen durch Ablagerung der fein vertheilt circulirenden Organismen auf der Innenfläche des Gefässrohrs oder des Herzens und Auswachsen der zu dieser Fixation gelangten Bakterien zunächst im Gefässlumen resp. auf dem Endocard. Eine weitere Eigenthümlichkeit dieser Gruppe ist, dass in den einzelnen Fällen die Localisation gern besondere Provinzen des Gefässsystems bevorzugt.

Ueber die localen Ursachen dieser Ablagerungen sind wir erst zum Theil unterrichtet, immerhin wissen wir, dass locale Läsionen (Chauveau, dann Orth und Wyssokowitsch) Klümpchenbildungen der Organismen (Ribbert), besondere Ueppigkeit der Vas-

cularisation (Knochen junger Individuen bei Osteomyelitis) eine erhebliche Rolle spielen.

Für die Myositis septica hat Walther ausser Traumen noch stärkere Function der Muskeln als pathogenetisch wichtig hervorgehoben und wie wir glauben mit Recht. Bei Durchsicht der Anamnesen schien es uns, als ob die von dieser Affection Befallenen meist Individuen waren, welche nach Eintritt der Infection noch ihrer Arbeit nachgingen, sich bewegten. Aehnliches gilt auch für die Osteomyelitiker. Dass während der Thätigkeit der Organe die Blutzufuhr zu denselben durch Gefässerweiterung vermehrt wird, ist ja bekannt.

Die Parotitis gab uns Gelegenheit die Entstehung dieser Affection an einem neuen Beispiele zu prüfen. Hanau hatte in einer vor 5 Jahren (Ziegler's Beiträge zur patholog. Anat., Bd. IV) erschienenen Arbeit an 4 Fällen citriger Parotitis, einem Falle doppelseitiger Submaxillaritis und einem Fall von Sublingualitis, durch die mikroskopische Untersuchung und die Berücksichtigung aller übrigen Momente den möglichst strengen Beweis dafür zu liefern gesucht, dass diese Entzündungen durch Einwanderung von Mikrokokken in die Speichelgänge, nicht aber, wie ein Theil der Forscher früher glaubte, auf dem Wege der Metastase entstanden waren. Die frühere Literatur findet sich in dieser Arbeit. Hanau bedauert jedoch, dass ihm bei Anführung derselben 2 Angaben entgangen sind.

In der oben bereits citirten Arbeit Fleischhauer's findet sich die Bemerkung, dass derselbe in seinem Falle bereits Mikrokokken innerhalb der Speichelgänge gefunden. Wenn wir diese Beobachtung der Vollständigkeit halber anführen, so sei dennoch nicht verschwiegen, dass dieser Befund in jenem Fall für sich allein nicht absolut beweisend war. Da Fleischhauer keine genauere Angaben über die topographischen Beziehungen zwischen Kokken und Organveränderungen macht, so hätten die Pilze vielleicht doch auf dem Wege der Ausscheidung in das secretorische Canalsystem gelangen können, besonders wenn man berücksichtigt, dass der Autor sie auch innerhalb der Blutgefässe der erkrankten Drüse vorgefunden hat.

Ferner haben E. Fränkel und Simmonds (Die ätiologische Bedeutung des Typhusbacillus. Hamburg und Leipzig. 1886. S. 22)

in einem Falle von Parotitis bei Typhus, sowie in einem solchen ohne Typhus den Staphylococcus flavus aus dem Eiter der Drüse in Reincultur gezüchtet. Sie ziehen hieraus den Schluss, dass die Typhusparotitis keine Aeusserung des specifischen Processes ist. Simmonds (Deutsche med. Wochenschrift, 1887, S. 154. Hamburg. ärztl. Verein, Sitzung vom 28. 12. 86) vervollständigte diese Angabe in so weit, als er auf Grund dieser Befunde die Einwanderung der Kokken vom Munde aus für wahrscheinlich hält, zumal für die Rachenulcerationen und die Mittelohrentzündung bei Typhus der gleiche Befund von beiden Forschern erhoben wurde.

Seit Hanau's Arbeit sind noch einige weitere Mittheilungen über unseren Gegenstand erschienen, welche sämmtlich zu dem gleichen Resultate gekommen sind: Hlava für die Parotitis bei Typhus exanthematicns (Sbornik lekarsky. Bd. III. 1890. pg. 151) und zwar unabhängig, wie mir Hanau auf Grund einer Besprechung, die er 1888 mit Hlava hatte, mittheilt, ferner P. Dittrich, welcher einen Fall von Parotitis nach Schädeltrauma und Pneumonie untersuchte (Wiener klinische Wochenschrift. 1891. IV. Jahrgang. pg. 378) und Ziegler (vgl. die neueren Ausgaben seines Lehrbuchs der pathologischen Anatomie). Endlich hat E. Fränkel (Jahrbücher der Hamburger Staatskrankenanstalten. Jhg. 1889. pg. 322. Leipzig 1890) mitgetheilt, dass er seit seiner ersten Publikation wiederum in 4 Fällen von Parotitis bei Typhus abdominalis seine früheren bakteriologischen Befunde (s. o.) ausnahmslos bestätigen konnte. Ausserdem giebt er auch an, dass „durch den Nachweis der Lokalisation des bezeichneten Mikroorganismus im Innern der Acini an gefärbten Schnitten durch das Parotisgewebe die Invasion derselben vom Ductus Stenonianus her festgestellt" wurde. Einige Zweifel an der Richtigkeit der Ansicht von der Entstehung der Parotitis von der Mundhöhle aus hat dagegen Rüttermann (Parotitis nach Ovariotomie. Diss. Berlin 1893) der Hanau'schen Arbeit gegenüber ausgesprochen und zwar begründet er dieselben folgendermaassen: 1. In dem einen der 5 Fälle fehle die Anamnese, weil es sich nur um ein altes Sammlungspräparat handle. Das ist richtig, aber es sei bemerkt, dass, wie von Hanau bereits angegeben, dasselbe als doppelseitige, metastatische Parotitis angezeichnet war, dass der anatomische Befund ausdrücklich mit dem in den anderen Fällen erhobenen übereinstimmte und dass Hanau

seine Ansicht in erster Linie doch auf die histologischen Ergebnisse und nicht auf die Anamnesen stützt.

2. Die betreffenden Individuen seien chronisch krank gewesen und hätten als Proletarier keine regelrechte Pflege und Reinigung des Mundes vorgenommen. Diese beiden Einwände sind nicht ganz klar. Wenn die Leute sich den Mund nicht ordentlich reinigten, so soll damit wohl gesagt sein, dass sie deshalb die Parotitis vom Munde aus wohl leichter acquirirten, es liegt darin also doch eine Anerkennung der Ansicht Hanau's. Rüttermann hat wohl nur sagen wollen, dass damit der Charakter der Fälle als sogenannter metastatischer Entzündung schon von vornherein zweifelhaft sei. Man hätte diese Fälle also eo ipso als stomatogen auffassen sollen. Dem ist entgegen zu halten, dass man nach der alten Lehre ohne die histologische Untersuchung wohl kaum auf diese Idee gekommen wäre. Die Anhänger der Theorie der metastatischen Genese der Speicheldrüsenentzündung hätten auf Grund des klinischen und des makroskopischen anatomischen Befundes wohl kaum etwas anderes als eine Ausscheidungskrankheit angenommen. Litten doch alle 4 Patienten an Infectionen. Was die chronischen Krankheiten dieser Leute anbetrifft, so hatten sie dieselben lange ohne Schaden für ihre Speicheldrüsen getragen (Lebercirrhose, latente Eiterungen, Phthise) und erst die acute terminale Affection (Pneumonie, acute Sepsis) führte die Syaloadenitis herbei, oder es that dies die Mundcomplication (Soor), die zur Phthise hinzutrat.

Die chronischen Affectionen sind also direct wohl nicht verantwortlich zu machen. Und wenn man auf diese Rücksicht nehmen wollte, so wäre für die Anhänger der metastatischen Genese doch eine chronische Eiterung auch ein ätiologisches Moment und Phthise deshalb wohl auch.

3. Hanau giebt nicht an, welche Mikrokokken er in der Drüse gefunden. Das ist richtig. Einmal hat er nur den Staphylococcus aureus aus der Drüse gezüchtet, sonst aber keine Culturen angelegt und in diesem einen Falle auch nicht von den Herden im übrigen Körper. In dieser Hinsicht ist die Arbeit allerdings unvollständig, diese Lücke ist jedoch von Dunin, Fränkel und Simmonds und Anderen ausgefüllt worden. Indess ist bei der Frage nach der Genese der Parotitis wohl die topographisch mikroskopische Untersuchung maassgebender als die bakteriologische.

4. Trotzdem einmal Soor im Munde war, habe Hanau denselben nicht in der Drüse nachzuweisen vermocht. Wenn Soor im Munde vorkommt, so sind auch stets noch massenhaft andere Bakterien vorhanden und nicht der Soor, sondern die ihn begleitenden Kokken erzeugen die Parotitis. Der Soor zeigt makroskopisch an, ein wie guter und ungestörter Nährboden die Mundhöhle geworden.

5. „Wenn ferner Hanau die metastatische Infection leugnet, wie erklärt er dann, dass die ganze Parotis plötzlich ödematös mit starker Hyperämie schwillt?“ Das erklärt er sehr einfach durch sogenanntes collaterales entzündliches Oedem, das bekanntlich den eigentlichen Entzündungsherd in weitem Hofe zu umgehen pflegt und wie man es bei pathologisch-anatomischer Praxis an seinem ganzen Vorderarm studiren kann, wenn man sich einen Furunkel eingepflanzt hat, auch wenn derselbe nur einen Centimeter Durchmesser besitzt. Uebrigens ist dieses klinisch äusserlich sichtbare Oedem der Drüse nicht immer der erste anatomische Befund, da es Fälle giebt, in welchen die Erkrankung der zweiten Parotis erst bei der Section entdeckt wird.

6. „Auch war das Material, über das Hanau verfügte, doch gar zu gering, um ein sicheres Urtheil abgeben zu können.“ Der Autor übersieht hier, dass Hanau sich nur über die Pathogenese der von ihm untersuchten Fälle bestimmt äussert (pg. 497) und dass er im Allgemeinen sagt (pg. 499), dass der von ihm für diese Fälle für richtig gehaltene Modus der Entstehung bis jetzt der einzig sicher erwiesene überhaupt sei. Dieser letzte Satz ist jedenfalls noch durchaus unerschüttert.

7. Der von Welti secirte (nicht untersuchte) letzte Fall Hanau's wird von Rüttermann zu Gunsten der Ausscheidungslehre gedeutet, weil die kleinen Speichelröhren der Sublingualis keine oder nur wenig Kokken enthalten, während solche in ihrem Epithel und in dem interstitiellen Gewebe um diese Gänge und in benachbarten Alveolen lagen. Dabei übersieht aber Rüttermann die von Hanau ausdrücklich hervorgehobene, reichliche Kokkenanhäufung in den eitergefüllten grösseren Gängen, deren Wand schon vereitert und von den Kokken durchwachsen war. Dies Factum spricht doch für eine ascendirende von den Gängen ausgehende Infection und erklärt auch aus der Verbreitung der Kokken im

pericanaliculären Bindegewebe ihre topographische Beziehung zu den kleinen Kanälen.

Rütttermann nimmt, abgesehen von der directen Fortleitung einer Entzündung von der Nachbarschaft her, eine Form, die ja nicht streng zum üblichen Bild der Parotitis gehört, sowohl eine stomatogene, wie eine hämatogene Parotitis an. Neue strikte Beweise für die eine oder die andere Ansicht bringt er indess nicht.

Es seien endlich noch eine Anzahl seitdem mitgetheilter rein bakteriologischer Befunde angeführt. So fanden Stern und Hirschler (cit. nach Baumgarten's Jahresbericht. Bd. IV. pg. 415) bei eiteriger Parotitis nach Typhus den Staphylococcus albus und den Streptococcus. Testi (cit. nach Baumgarten's Jahresbericht. B. V. pg. 79) wies in 2 Fällen von doppelseitiger Parotitis bei croupöser Pneumonie mit eiteriger Pleuritis und multipeln subcutanen Abscessen in allen diesen Herden nur den Fränkel'schen Pneumococcus nach. Ein solcher Befund könnte für eine Auffassung der Parotitis als Ausscheidungskrankheit verwerthet werden, wenn nicht der Fränkel'sche Coccus und gar erst beim Pneumoniker ein häufiger Bewohner der Mundhöhle wäre. Duplay (cit. nach Baumgarten's Jahresbericht. Bd. VII. pg. 89), welcher über einen weiteren Fall von Pneumokokkenparotitis bei Pneumonie (Nachweis durch Cazin) berichtet, nimmt auch eine Einwanderung des Krankheitserregers von dem Munde aus an.

Nach Weigert gefärbte Schnitte durch die Parotis zeigen in unserem Falle im Allgemeinen und Wesentlichen genau das Bild, wie es Hanau in seinen früheren Fällen beschrieben hat, so dass wir eine genauere Beschreibung nicht für erforderlich halten. Im Folgenden seien deshalb nur einige Verhältnisse entweder als besonders wichtig oder als neu hervorgehoben.

1) Wie schon von Hanau bemerkt worden, ist das Bild recht bunt insofern, als nicht blos in der ganzen Drüse, sondern acuch in den verschiedenen Läppchen eines und desselben Schnittes sehr verschieden weit gediehene Stadien des Krankheitsprocesses sich vorfinden. Es finden sich alle Abstufungen von noch intakten Läppchen, dessen intralobuläre Gänge sogar noch unversehrt sein können oder dessen intralobuläre Gänge erst wenige Eiterzellen und Kokken enthalten, bis zur völligen Vereiterung ganzer Läppchen mit Vorhandensein einer dicken Kokkenmasse im Abscess.

2) Die stärkere Erkrankung der interlobulären Gänge im Gegensatz zu den noch geringeren oder intralobulären Verzweigungen war deutlich ausgesprochen da, wo die eiterige Schmelzung des Drüsengewebes vom Centrum der Läppchen aus noch nicht zu weit gediehen war. Besonders klar waren in dieser Hinsicht die Bilder, welche an Schnitten durch die kleinen Drüsenpartikel ge-

wonnen wurden, welche den Ductus Stenonianus begleiten. Hier war der Process weniger weit vorgeschritten als in der Hauptmasse der Drüse selbst. Das Drüsengewebe war oft noch intakt, ebenso die Wandung und das Epithel aller Gänge und man konnte deutlich sehen, wie die Füllung des Ganglumens mit stark kokkenhaltigem Eiter in den grösseren Gängen reichlich vorhanden ist und allmählich in den feineren Verzweigungen abnimmt oder sogar schwindet.

3) In denjenigen Speichelgängen, welche noch wenig Kokken, aber ziemlich viele Eiterzellen enthalten, liegt ein Theil der Kokken deutlich in Phagocythen.

4) Man findet stellenweise Kokkenhäufchen von nur 6—8 Exemplaren zwischen den Epithelzellen der gefüllten Gänge. Hie und da fand sich ein solches intraepitheliales Häufchen auch in einem kleinen Speichelgang, welcher nur eine bräunlich gefärbte hyaline Masse im Lumen enthielt, jedoch weder Kokken noch Eiter. Der Gang gehörte jedoch zu den Verästelungen eines grösseren stärker veränderten. (Vgl. Hanau's Beschreibung der von ihm s. Z. untersuchten Sublingualitis.)

5) Wie man an längs getroffenen Speichelröhren sehen kann, ist die Verbreitung der Kokken keine kontinuirliche, sondern ihre Vertheilung ist haufenförmig. Zwischen den einzelnen von Kokkenklumpen eingenommenen Kanalabschnitten sind in dem Eiter spärliche Kokken zu sehen oder sie können anscheinend auch fehlen. Offenbar sind die Pilze an den einzelnen ihrer Entwickelung (aus mechanischen Gründen?) günstiger gearteten Stellen üppiger zu Culturen ausgewachsen.

6) Während das erste Ergriffenwerden der kleineren Gänge gewöhnlich sich durch Auftreten kokkenarmen Eiters im Lumen ausdrückt, (vgl. Hanau) kann es, wenn auch seltener, vorkommen, dass zuerst wenige Eiterzellen mit einer relativ grösseren Menge von Organismen im Lumen erscheinen.

7) In den Alveolen der Drüse konnten wir keine Kokken finden, eine einzige Stelle abgerechnet, welche ein bisher nicht beschriebenes Bild darstellte, das wir deshalb in Figur 13 wiedergegeben haben. Die betreffende Stelle entstammt einem Längsschnitt aus der Mitte der Drüse und zeigt ein kleines sehr locker gebautes Drüsenläppchen, in dessen Mitte der centrale Gang a gelegen ist, von welchem alsdann nach zwei Seiten (nach b und c hin) feinere Verzweigungen ausgehen, um in jenen kurzen Endtubuli zu enden, welche mit Rücksicht auf ihre gewöhnlichen Durchschnittsbilder als Alveolen bezeichnet werden. Bei d und e finden sich auch noch zu demselben System gehörige Endtubuli, deren Verbindungsstücke mit dem Gang jedoch nicht mehr im Schnitt liegen. Die Endtubuli liegen weiter von einander durch interstitielle Gewebe getrennt, als es gewöhnlich der Fall ist und deshalb ist die Struktur des Läppchens weit klarer zu übersehen als gemeinhin bei der Parotis der Fall. Man kann nun sehen, dass der centrale Gang dieses Läppchens sowie seine Verzweigungen alle und ausserdem ein grosser Theil der Alveolen (gegen b, d und e hin) mit den schwarz bezeichneten Kokken gefüllt sind, während nach e hin die Alveolen frei erscheinen bei allmählich gegen sie abnehmender Kokkenfüllung der kleinen Gangverzweigungen. Bei f findet sich eine diffuse Zer-

streuung der Kokken in der Umgebung (postmortal?). Bei alledem ist das Epithel des Gangsystems wie der Endtubuli noch vollkommen intakt. Es erinnert dies Bild genau an dasjenige einer ohne nachweisbare Ursache entstandene Hundepyelonephritis, welche Hanau (mündliche Mittheilung) vor 9 Jahren zu untersuchen Gelegenheit hatte, und bei welcher stellenweise die kurzen Stäbchen, (die den von M. B. Schmidt und Aschoff beschriebenen vollkommen gleichen) bis in Bowmannsche Kapseln vorgedrungen waren, den Kapselraum und sogar die Spalten zwischen den einzelnen Lappen des Glomerulus erfüllten.

8. Von Gewebeveränderungen konnte ausser den früher beschriebenen vielfach Nekrose in ziemlich weitem Umkreis um intracanaliculäre Kokkenanhäufungen in den Drüsenascini nachgewiesen werden. Das Gangepithel war alsdann verschwunden, ebenso das umgebende epitheliale Drüsengewebe. Nur die bindegewebige Wand des Ganges und das Stroma der Drüse mit eingestreuten Kerntrümmern und spärlichen Eiterzellen waren noch zu sehen. Auch bei erst partieller Zerstörung des Gangepithels konnte ein solcher nekrotischer Hof den Gang umgeben.

Zur Vervollständigung der Befunde haben wir in diesem Falle uns nicht, wie vordem geschehen, auf die Bearbeitung der erkrankten Drüse beschränkt, sondern wir haben unsere Untersuchung auf den Ausführungsgang derselben und auf sämmtliche übrigen Speicheldrüsen und deren Gänge der Verstorbenen ausgedehnt. Dabei ergaben sich folgende neue und wichtige Thatsachen.

Der Ductus Stenonianus der kranken Parotis, welcher makroskopisch, wie auch schon Virchow nachgewiesen hatte, mit Eiter gefüllt war, zeigte in seinem ausserhalb der Drüse gelegenen peripheren Theil fast in der ganzen Circumferenz erhaltenes Epithel auf und in demselben jedoch vereinzelte kleine Gruppen von Kokken. Ueber seinen Inhalt können wir leider nichts aussagen, weil derselbe durch die Eröffnung bei der Section verloren gegangen war. Der partielle Epithelverlust dürfte vielleicht auch künstlich erzeugt sein. In zukünftigen Fällen wäre deshalb im Interesse der mikroskopischen Untersuchung der Gang uneröffnet zu härten. In der Mitte seines Verlaufs zeigt der Ductus etwa in der Hälfte seines Umfangs noch gut erhaltenes Epithel, sonst ist er oft defect und die Zellen liegen zum Theil abgelöst und kernlos auf der Wand, die leicht zellig infiltrirt ist. Dabei finden sich viele kleine Gruppen von Kokken sowohl zwischen wie in kernlosen Zellen.

Im vorderen Drittel der Parotis zeigt dagegen der Ausführungsgang eine so starke Vereiterung seiner Wand, dass dieselbe nicht mehr von seinem Inhalt zu unterscheiden ist, ausser an einer Stelle, an welcher noch ein Stück des Epithelsaumes erhalten ist. Auch hier ist beim Aufschlitzen der Eiter zum grössten Theil verloren gegangen. Nur hie und da finden sich grössere Kokkenanhäufungen. An einer Stelle zieht ein quer abgehender reichlich kokkenhaltiger Eiterstreifen ohne besondere Begrenzung in die Drüse hinein, welcher

dadurch als Seitengang zu erkennen ist, dass von ihm wiederum ein Querast abgeht, welcher sich deutlich als Gang mit starker Eiterfüllung und abgeplattetem Epithel kundgiebt. Querschnitte durch den uneröffneten Speichelgang der gesunden Parotis zeigen eine absolut unveränderte Wandung und ausgezeichnet erhaltenes typisches Epithel, welches eine geringe Zahl von Wanderzellen enthält. Der Gang ist elliptisch abgeplattet, die Wandung, speciell das Epithel leicht gefaltet. Der grösste Theil des Lumenquerschnittes ist leer. Jedoch findet sich an manchen Stellen der Oberfläche des Epithels aufgelagert eine meist nur wenig umfangreiche bis $^1/_{12}$ des Umfangs einnehmende und nur an stark abgeplatteten Stellen sich der gegenüberliegenden Seite stark nähernde Masse bestehend aus kugeligen, ballenartigen, ungefärbten, kernlosen Gebilden, grösser als Leukocythen (Schleim- und Speichelkörperchen), mehrkernigen, typischen Leukocythen und einkernigen grösseren Rundzellen, wie die oben beschriebenen eingebettet in eine ungefärbte blasse, feinkörnige Masse. In dieselbe sind eingelagert kleine Häufchen von Kokken. Das grösste hat 4—5 μ Durchmesser, die kleinsten bestehen aus etwa 5 Individuen, andere sind vereinzelte Diplokokken, und sogar ganz isolirte Exemplare kommen vor.

Schnitte durch die gesunde Parotis zeigen ein vollkommen normales Drüsengewebe. An den Speichelgängen fallen jedoch folgende Veränderungen auf. Die grössten quergetroffenen Verzweigungen, welche in der Mitte der Drüsenschnitte eingehüllt in breiteres Bindegewebe, begleitet von Blutgefässen liegen, zeigen fast völlige Ausfüllung ihrer Lichtung und zwar je grösser sie sind, desto mehr mit zahlreichen, mehrkernigen Leukocythen, die in eine feinkörnige von Vacuolen durchsetzte, blassroth gefärbte Masse eingelagert sind. Ausserdem sind noch mehr oder weniger undeutliche, kernlose, runde Zellen in ihr vorhanden. Ausserdem geht stellenweise die erwähnte Masse in eine grobbalkige, die die Fibrinfärbung angenommen hat, über. Diese Füllung ist von der Gangwand durch einen halbmondförmigen Spalt getrennt (Abhebung durch Schrumpfung). Auch bläulich gefärbte eingelagerte Ballen kommen vor. Eingestreut in diese Füllung finden sich sehr kleine Häufchen Kokken. Ein kleinerer derartiger Gang zeigt abgeplattetes Epithel, sonst ist die Gangwand intact und nur das Epithel kann in mässigem Grade Leukocythen enthalten. In der Nähe einer der grösseren Gänge liegt eine Anhäufung von Rundzellen, jedoch mit einfachen Kernen (lymphatische Bildung).

Von den interlobulären Gängen, die ganz normales Epithel zeigen (nicht einmal Leukocythendurchwanderung) zeigt einer etwa ein Viertel des Lumens (Schiefschnitt) mit granulirter Masse, wenigen kernhaltigen Rundzellen und einer Anzahl von kernlosen ausgefüllt und in dieser Masse zwei Häufchen Kokken, eines von ca. 4, das andere aus etwa 8 Individuen gebildet. Ein Theil der kleineren interlobulären Gänge hat die gleiche Füllung, aber ohne Kokken, andere enthalten ganz wenige; so liegen z. B. in einer

grösseren runden kernlosen Zelle drei kleine Gruppen von 2 und 4 Kokken. Die intralobulären Centraläste zeigen zum Theil noch einige Rundzellen in feinkörniger Masse mit sehr spärlichen Kokken im Lumen. Die feinsten Gänge sind fast alle frei. Die beiden Glandulae submaxillares, sublinguales, sowie die Blandin-Nuhn'schen Drüsen zeigen ebenso wie ihre Gänge keinerlei pathologische Veränderungen. Höchstens sei noch hervorgehoben, dass die Gänge der Unterkieferdrüsen etwas Füllung mit Secret zeigen, die Hauptgänge der Glandulae Nuhnii sogar eine recht bedeutende, die alle Characteristica des geronnenen Schleimes zeigt. In der letzteren sind allerdings reichliche dunkelblaue Punkte vorhanden, jedoch gelingt es der Schleimfärbung wegen nicht, dieselben mit genügender Sicherheit als Kokken zu erkennen.

Es sei noch ausdrücklich bemerkt, dass die in der vereiterten Parotis, in ihrem Gang, sowie im Gangsystem der gesunden aufgefundenen Kokken nie mit genügender Deutlichkeit als Kettenkokken zu erkennen sind, wenn auch, abgesehen von Diplokokken, dann und wann drei Exemplare hintereinander liegen. Die allermeisten bilden die bekannte Traubenform der Zoogloea.

Fassen wir von diesen ausführlicher mitgetheilten Befunden das für die Entstehung der eiterigen Speicheldrüsenentzündung Wichtigste zusammen, so ist dies folgendes:

1. Es hat sich auch in diesem Fall auf's deutlichste erweisen lassen, dass die Verbreitung der Kokken und der eiterigen Entzündung von den grösseren Verzweigungen des Drüsenausführungsganges auf die kleineren und von diesen auf das Drüsengewebe selbst stattfindet.

2. Es hat sich als neues Factum feststellen lassen, dass in der noch gesunden gleichartigen Drüse der anderen Seite bereits eine Anhäufung von Kokken und Eiterzellen im Lumen des Ausführungsganges und seiner gröberen Verzweigungen in der Drüse bestand, die in den feineren immer mehr abnahm und schliesslich schwand. Diese beiden Thatsachen und besonders die zweite geben eine weitere Stütze der Theorie von der stomatogenen Entstehung der sogenannten metastatischen Parotitis.

Es könnte des Weiteren noch in diesem Sinne der ausschliessliche Befund von Streptokokken in den pyämischen Herden unseres Falles angeführt werden, während die Kokken in den Speicheldrüsen traubige Massen bildeten. Obschon es zwar für gewöhnlich nicht schwer ist, den Streptococcus, wo er in Abscessen, wie

speciell auch in unserem Fall, culturartig auswächst, als solchen zu erkennen, legen wir auf jene Differenz hier keinen absoluten Werth, weil die Probe durch die Reincultur bei der Parotitis fehlt. Diese Lücke ist überdies schon bereits durch Dunin und Fränkel und Simonds an dem sehr günstigen Objecte der posttyphösen Parotitis ausgefüllt worden. Es hat sich indess nachträglich noch eine Thatsache gefunden, welche die rein mikroskopisch erwiesene Differenz der Mikrokken in dem Parotiseiter und in den Herden des übrigen Körpers auf eine festere Grundlage stellt. Es liessen sich nämlich in der Submaxillaris dextra mehrfach in kleinen Venen und zwar zwischen und in angesammelten Leucocythen oder auch im Fibrin kleine Anhäufungen deutlicher Kettenkokken auffinden, ebenso in kleinen Venen des periglandulären Fettgewebes, ferner in spärlicher Menge zwischen den rothen Blutkörpern in einer Arterie der linken Unterkieferdrüse und endlich auch in der kranken Parotis innerhalb und zwischen den Leukocythen in einer Arterie, wenn auch nur in sehr geringer Menge, so dass nur wenige kurze Ketten von 3—4 Exemplaren und Gruppen von 2 oder 4 Individuen vorhanden waren. In der gesunden Parotis enthielt nur ein Gefäss ein paar vereinzelte Kokken. Hieraus folgt, dass auch im Gefässsystem der Speicheldrüsen selbst, der gesunden wie der kranken, soweit rein mikroskopisch zu erkennen, Streptokokken oder wenigstens auch Streptokokken vorhanden waren, während sie im Gangsystem dergleichen Drüsen fehlten. Dass der in Fig. 13 wiedergegebene seltene und neue Befund von Kokken in Alveolen für die stomatogene Genese der Parotitis spricht, davon sind wir fest überzeugt. Waren doch die Kokken in dem zu dem betreffenden Läppchen führenden Gange reichlicher vorhanden als in einem Theil der Alveolen, abgesehen davon, dass ein Theil der letzteren sogar kokkenfrei war und abgesehen von der stärkeren Füllung der zugehörigen grösseren Gänge.

Als Einwand gegen die von uns vertheidigte Ansicht könnte noch angeführt werden, dass die Affection der Wand des Ductus Stenonianus der vereiterten Drüse in seinem peripheren Theil geringer ist, als in seinem centralen. Dieses Argument ist indess nicht zwingend, einmal, weil die Untersuchung des Ganginhalts (der verloren gegangen war) fehlt und dann, weil wir bei der aufsteigen-

den eiterigen Infection der Harnwege sehr wohl das sogenannte Uebersprungenwerden des Ureteren kennen. Hierüber müssen, wie schon oben gesagt, weitere Untersuchungen am uneröffnet gehärteten Gang vereiterter Drüsen Auskunft geben. Nicht uninteressant war es, dass die kleinen accessorischen Drüsenbildungen um den Ausführungsgang erst weniger ergriffen waren, als die ferner gelegene Hauptdrüse. Es scheint, als ob die vorschreitende Infection den geraden Weg des Hauptganges und sein weiteres Lumen bevorzugt, die querabgehenden engen Seitenzweige dagegen weniger leicht befällt. Endlich haben wir noch die Zungenschleimhaut untersucht und dieselbe von einem wahren Rasen der verschiedensten Organismen in ihrer oberen Epithelschicht durchsetzt gefunden. Die Wangenmucosa an der Mündung des Ductus der kranken Drüse zeigte viel abgeblättertes, noch unvollkommen haftendes Epithel mit sehr zahlreichen Organismen, besonders Kokken, auf und unter den losgelösten Massen, während auf der gesunden Seite diese Abblätterung, sowie die Menge der Kokken auffallend gering war. Wir führen diese Befunde der Vollständigkeit wegen an, ohne begreiflicherweise — da keine Controlluntersuchungen vorliegen — ihnen vorerst viel Werth beizulegen. Zur Vervollständigung unserer Untersuchungen wurde noch das übrige uns zu Gebote stehende Material von Speicheldrüsenentzündung verarbeitet:

1. Ein Fall von doppelseitiger eiteriger Parotitis purulenta bei Gangraena senilis, von welchem eine Anzahl Drüsenstücke conservirt waren. Die Eiterung war hier schon weit vorgeschritten und die Kokken waren in den Abscessen in relativ kleinen und nicht in compakten Massen, die die Gestalt der früheren Speichelgänge wiedergeben, vorhanden (vgl. Hanau l. c.). Das Object war also für die Erforschung der Pathogenese ein weniger günstiges. Nichts destoweniger liess sich an den immerhin noch vorhandenen, wenn auch spärlichen und kleineren Stellen, an welchen der Process erst im Anfangsstadium war, deutlich erkennen, wie zuerst Eiter und Kokken in der bekannten Weise im Lumen der zunächst noch intacten Speichelröhren auftraten, dass ferner die Vereiterung des Gewebes von diesen ausging. Ueberdies nahm auch hier die eiterige Schmelzung der Läppchen ihren Ausgang vom Centrum derselben. Dass ausserdem an vorgeschrittenen Stellen auch gesonderte Eiterung in der Peripherie der Läppchen selten vorkommen konnte, ändert an der Deutung nichts, weil dieser ausnahmsweise Befund (für den sich Mangels Serienschnitten keine exacte Ursache feststellen liess) sich durch die Ausbreitung der Eiterung von interlobulären Gängen her erklären lässt. Kettenform der Kokken fehlte.

2. Glandulae submaxillares in einem Falle von Erysipelas phlegmonosum, welches vom Kopf auf den Hals fortgeschritten war. Die Drüsen waren an der eiterigen Infiltration betheiligt. Es standen uns gleichfalls in Spiritus gehärtete Stücke zu Gebote. Hier war das mikroskopische Bild ein ganz anderes als in den Fällen von richtiger Speicheldrüsenentzündung. Die Drüsenläppchen waren ganz intact, ebenso die Ausführungsgänge, eine einzige, unten angeführte Stelle abgerechnet. Dagegen war das interstitielle Gewebe mit feinfädigem, dichtgewobenen Fibrin und nicht besonders reichlichen Leukocythen durchsetzt. In sehr vielen, alsdann auch stark verbreiterten Knotenpunkten der Septen fallen sofort etwa $^1/_2$—2mm breite als stärker gefärbte rothe, runde oder mit 2—3 kurzen abgerundeten Ausläufern versehene Flecke, Ansammlungen von Eiterzellen auf, die zum Theil auch eine gestreckte oder mehr verzweigte Gestalt annehmen. Es sind dies ihrer ganzen Form nach verschiedenartige Durchschnitte durch verzweigte Herde. Mit der Lupe sieht man auch schon in ihrer Mitte einen blauen Punkt oder Strich, welcher dem Contour der Eitermasse parallel läuft.

Diese Eiterherde sind z. Th. nicht scharf begrenzt, indem sie bis an oder sogar in das Drüsengewebe benachbarter Läppchen gehen, zum Theil sind sie aber durch eine discrete, sehr dünne, bindegewebige Wand gegen das übrige interstitielle Gewebe abgeschlossen. Dies gilt besonders für kleinere Herde mit kleineren nicht compacten Kokkenmassen. Zuweilen hat sich auch eine centrale, weichere Eitermasse durch Schrumpfung von der peripheren, dem vereiterten Gewebe, partiell abgehoben und ein Saum von Kokken kann den Rand der ersteren überziehen. Mit stärkerer Vergrösserung kann man in dem vereiterten Gewebe alsdann noch feine Fasern erkennen. Die Kokkenmassen erscheinen mit stärkerer Vergrösserung auch in mehreren Ballen oder in event. unterbrochenen Doppelstreifen angeordnet. Die Innenfläche der die Kokken-Eitermassen umschliessenden dünnen Wand kann deutliches Endothel zeigen, auch können glatte Muskelfasern spärlich in ihr zu erkennen sein.

Es fragt sich nun: sind diese dünnwandigen Röhren, in welchen Kokken und Eiter auftreten, und von welchen aus der Process dann auf das Bindegewebe übergreift, Venen oder Lymphgefässe? In jedem einzelnen Falle lässt sich dies nicht entscheiden, jedoch ist ein Theil derselben sicherlich venös. Einmal zeigen die Venen der Drüse überhaupt eine sehr dünne überwiegend bindegewebige Wand, dann sind mehrfach reichlich rothe Blutkörperchen am Rande des Eiterpfropfes im gleichen Lumen vorhanden, endlich finden sich im periglandulären Gewebe Venen, welche mit stark kokkenhaltigen, geschichteten, zum Theil aus Blutplättchen bestehenden Thromben gefüllt sind. Andererseits finden sich aber auch solche Gefässfüllungen dicht neben intacten Venendurchschnitten vor und dann können rothe Blutkörper im Lumen auch fehlen und nur eine eiterige oder auch fibrinähnliche aber ungefärbte etwas grobbalkige oder matte homogene Masse ausser den Kokken vorhanden sein. Kettenform fehlt auch hier. Nur einmal fand sich ein grösserer interlobulärer, sonst normaler Speichelgang, welcher eine mässige Anzahl Kokken, meist in kleinen Häufchen, zum Theil auch in Ketten bis 3 Exemplaren enthielt. Dieselben

lagen in einem feinkörnigen Material, das noch meist mit grösserem, runden Kern versehene Rundzellen enthielt. Diese Masse lag wandständig einer benachbarten interstitiellen Eiterung zugekehrt.

Dieser Fall ist gleichsam der Beweis e contrario für die Entstehung der typischen Speicheldrüsenentzündung vom Munde aus, denn trotz der Phlebitis septica e Phlegmone der Drüse mit Periphlebitis fehlt jede Betheiligung des Drüsengewebes und des Gangsystems bis auf eine vereinzelte Stelle, an welcher der Process direct auf einen Gang übergegriffen haben dürfte.

Erklärung der Abbildungen auf Taf. VIII.

Fig. 1—11. Harnkanälchen mit ausgeschiedenen Streptokokken im Lumen und verschiedenen Graden der Epithelzerstörung.

Fig. 1—3. Zum Theil deutliche Streptokokken im Lumen von Kanälchen mit intactem Epithel eingelagert in eine fast homogene Masse. In Fig. 1 auch ein zweifelhafter Leukocythenkern im Lumen.

Fig. 4. Partielle Invasion und Nekrose des Epithels durch Kokken.

Fig. 5. Desgl. höherer Grad mit Zerfall des Epithels.

Fig. 6. Die Kokken im Lumen meist in Phagocythen liegend, geringe Invasion des Epithels bei c.

Fig. 7. Desgl. höherer Grad der Epithelinvasion.

Fig. 8. Desgl. noch höherer Grad mit Zerstörung des grössten Theils des Epithelsaums (a a). Bei d Ersatz des todten Epithels durch Phagocythen. Bei b Invasion des lebenden Epithels. c Grenze des lebenden Epithels. Links im Lumen nekrotischer Eiter.

Fig. 9. In der Mitte des Lumens ein hyaliner Cylinder umgeben von Phagocythen. Das Epithel ist trotz der relativ geringen Zahl von Kokken schon stark zerstört, durch Phagocythen ersetzt. a a deformirte Epithelien mit verzerrten Kernen, bei b b hyaline „Tropfen".

Fig. 10. Grosse Kokkenmasse im Lumen bei geringer Epithelzerstörung bei a.

Fig. 11. Phagocythen und abgefallene heruntergeschwemmte Epithelmassen im Lumen eines Kanälchenquerschnittes mit geringem Epitheldefect.

Fig. 12. Vas rectum mit Phagocythen vollgepfropft.

Fig. 13. Aus der eiterigen Parotitis.
Durchschnitt durch ein kleines sehr locker gebautes Läppchen. a centraler Hauptgang des Läppchens mit Kokken gefüllt, b und c zu denselben gehörige Endtubuli, sogenannte Alveolen, in sehr ungleicher Weise oder auch gar nicht mit Kokken gefüllt. d und e Alveolen, deren Verbindung ausserhalb der Schnittebene liegt. Bei f diffuse Zerstreuung von Kokken in der Umgebung. Das Epithel, rothgezeichnet, ist noch überall erhalten.

XXVIII.

Zur Frage der schrägen Gesichtsspalte.

Bemerkungen zu dem Aufsatze:

Herhold, Zur Frage der schrägen Wangenspalte.

Von

Prof. Th. Köllikер,

in Leipzig.

Herhold[1]) beschreibt in diesem Archiv einen Fall von schräger Wangenspalte, der ihm ein Beweis für die doppelte Anlage des Zwischenkiefers zu sein scheint.

Dem gegenüber möchte ich das Folgende bemerken:

Die typische schräge Gesichtsspalte, auf Hemmungsbildung beruhend, von Morian[2]) als erste Form der schrägen Gesichtsspalte beschrieben, beginnt als Hasenscharte, verläuft um den Nasenflügel herum und erstreckt sich zwischen Nase und Wange zum inneren Augenwinkel. Sie entsteht durch ausbleibende Vereinigung zwischen innerem und äusserem Nasenfortsatze des Stirnfortsatzes einerseits und Oberkieferfortsatze andererseits.

Bei dem von Herhold beschriebenen Falle handelt es sich, wie er selbst sagt, nicht um eine Hemmungsbildung, sondern um eine Missbildung: „Aber gerade dieser, wenn ich mich so ausdrücken soll, atypische Verlauf der Furche (Wangenfurche rechts) weist uns auf die Entstehung der in unserem Falle vorliegenden linksseitigen Spalte und rechtsseitigen Furche durch die Einwirkung eines amniotischen Stranges hin". Es kann demnach im Herhold'schen Falle die Lage des Processus nasalis des Oberkiefers auch nicht als beweisend für embryologische Verhältnisse betrachtet werden.

---

[1]) Archiv für klin. Chirurgie. 1894. Bd. 48. H. 4.

[2]) Archiv für klin. Chirurgie. 1887. Bd. 35. H. 2.

Das Gleiche gilt für die rechts vorhandene Sutura intraincisiva. Ueber die Bedeutung der Sutura intraincisiva oder endo-mesognathica (Albrecht) habe ich mich in der zweiten Versammlung der anatomischen Gesellschaft ausgelassen und gesagt: Die am knöchernen Gaumen zuweilen vorkommende Sutura endo-mesognathica, die neuerdings auch H. v. Meyer beschrieben hat, gestattet keinen Rückschluss auf die Existenz von vier Zwischenkiefern, und zwar, weil Zwischenkiefer und Oberkiefer beim Embryo schon vor Entwicklung ihrer Gaumenplatten zu einem Knochen vereinigt sind, und zweitens, weil diese Trennung des Zwischenkiefers niemals an der Gesichtsfläche vorzukommen scheint, wenigstens meines Wissens noch von niemand beschrieben worden ist.

Die gleichen Anschauungen vertritt übrigens auch mein Vater, wie Herhold selbst hervorhebt.[1])

Ich muss also nach wie vor an der einfachen Anlage des Zwischenkiefers festhalten. —

[1]) l. c. p. 906, Zeile 17 v. o.

XXIX.

Mittheilungen aus der chirurgischen Casuistik

und

kleinere Mittheilungen.

Ueber einen nach Form und Verlauf ungewöhnlichen Fall von Verletzung der Arteria femoralis.

Von

Dr. Schmidt,

Assistenzarzt am Kinder-Hospital zu Dresden.

Als rationelle Behandlung subcutaner Senkungsabscesse bei tuberculöser Spondylitis gilt heute die Punction mit nachfolgender Auswaschung der Abscesshöhle und Injection von Jodoformemulsion.

Am hiesigen Kinderhospital gehört diese Operation selbstredend zu den alltäglichen Vorkommnissen. Herr Hofrath Sprengel hat sich gewöhnt, dieselbe in der Weise auszuführen, dass er nicht einen, sondern zwei starke Troicarts in einiger Entfernung von einander einsticht und durch dieselben die Entleerung und Auswaschung der Abscesse besorgt. Die Methode hat den Vortheil, dass die Verstopfung der Canülen leichter vermieden werden und die Berieselung der Abscesshöhlen schneller und intensiver erfolgen kann. Bei grossen Abscessen wird meist je ein Troicart oberhalb und unterhalb des Poupart'schen Bandes eingestossen, wobei selbstverständlich die Nachbarschaft der Femoralgefässe sorgfältig zu berücksichtigen ist.

Es ist wohl selten vorgekommen, dass bei diesem harmlos erscheinenden Eingriff ein unangenehmer Zwischenfall sich ereignet hätte; hier sind wenigstens alle auf die beschriebene Weise ausgeführten Punctionen glatt verlaufen. Und doch lehrt der folgende Fall, dass auch hier recht bedenkliche Ereignisse vorkommen können.

O. W., 10 J., leidet seit angeblich $^1/_2$ Jahre an schwerer Spondylitis

lumbalis mit ausgesprochener Kyphose; in der rechten Inguinalgegend wölbt sich über und unter dem Poupart'schen Bande ein prallgefüllter Abscess hervor, welcher sich stetig vergrössert und erhebliche Beschwerden verursacht.

Am 3. 9. 94. Punction in der oben beschriebenen Weise. Patient verlässt nach 5 Tagen zur poliklinischen Weiterbehandlung das Hospital. 26. 9. 94 hatte sich der Abscess wieder stark angefüllt. Erneute Punction. Es fiel auf und wurde vor der Operation besprochen, dass die Pulsation der Arterie nicht zu fühlen war. Um sie nicht zu verletzen, stach man den unteren Troicart etwas weiter nach aussen als gewöhnlich ein. Aus beiden Troicarts strömte der Eiter ohne jede blutige Verfärbung, die nachfolgende Ausspülung mit Sublimat und Salicyllösung, sowie die Injection von Jodoformglycerinemulsion ging völlig glatt von statten; nichts liess vermuthen, dass irgend ein Zwischenfall sich ereignet hätte. Die Troicarts wurden nun langsam herausgezogen. Sofort entwickelte sich an der Stelle, an welcher der untere Troicart sich befunden hatte, eine bläuliche, rasch wachsende Geschwulst; sie hob die Haut immer mehr ab und kurz darauf sprang aus der Troicartöffnung ein dicker Blutstrahl hervor. Kein Zweifel, es konnte sich nur um eine Verletzung der Art. femoralis handeln. Sofort wurde dieselbe, während ein Assistent comprimirte, durch einen Längsschnitt freigelegt, die blutende Stelle aufgesucht und das verletzte Stück der Arterie resecirt. Da die Verletzung sich unmittelbar unter dem Abgang der Profunda femoris befand, so musste, um die Blutung mit Sicherheit zu stillen, die obere Ligatur nach oben von dem Abgang der Profunda angelegt werden.

Der unangenehme Zwischenfall hatte für den Kranken keinen dauernden Nachtheil. Die Circulation in der Extremität hatte sich bereits am Abend des Operationstages wieder regulirt, nachdem das Bein anfangs etwas kühl gewesen war. Möglich, dass schon seit längerer Zeit durch den prall gefüllten Abscess ein Druck auf die Arterie ausgeübt und somit die allmälige Ausbildung oder Erweiterung der Collateralbahnen bewirkt worden war. Die Unmöglichkeit, den Femoralpuls vor der Operation zu fühlen, würde hierfür sprechen.

Der punctirte Abscess nahm den gewöhnlichen Verlauf; er füllte sich allmälig von Neuem und musste noch vor völligem Schluss der Hautwunde (die nur theilweise genäht war) abermals punktirt werden.

Die vorstehend beschriebene Verletzung der Femoralis ist als zweifellos seltenes Vorkommniss bei Punktion eines Abscesses an sich bemerkenswerth. Was dem Fall aber ein besonderes Interesse verleiht, ist die Art und Weise, in welcher die Blutstillung durch das verletzende Instrument selbst bewirkt wurde. Ich erwähnte oben, dass die Blutgeschwulst sich nicht unmittelbar nach dem Einstich, sondern erst beim Zurückziehen des Troicarts entwickelte. Das durch die Resection des verletzten Arterienstückes gewonnene Präparat giebt die Erklärung hierfür. An demselben sieht man unmittelbar unter dem Abgang der Profunda auf der Vorderseite und der Rückseite der Arterie einen deutlich dreieckigen Schlitz, der offenbar dem Stilet des Troicarts entspricht, während im Uebrigen die Continuität des Gefässes erhalten blieb. Es unterliegt keinem Zweifel, dass die elastischen Gefässwandungen sich fest an das Instrument anlegten, so lange dasselbe die Arterie durchbohrte und dadurch

den Blutaustritt unmöglich machten. Erst mit dem Moment, wo das Instrument zurückgezogen wurde, entströmte das Blut der Arterie.

Legen wir uns schliesslich die Frage vor, ob ein ähnliches Vorkommniss mit Sicherheit vermieden werden kann, so müssen wir dieselbe meines Erachtens verneinend beantworten. Dass man in jedem analogen Falle sich über die Lage der Femoralis vor der Operation zu orientiren sucht, ist selbstverständlich und auch in unserm Falle ausgiebig versucht worden. Fühlt man die Arterie nicht deutlich, was je nach Umständen von ihrer Lagerung hinter dem Abscess (nach unserer Erfahrung ein Ausnahmefall) oder von ihrer Compression durch eine besonders pralle Füllung desselben abhängen kann, so wird wohl nur übrig bleiben, den Troicart so weit nach aussen als die Lage des Abscesses es zulässt, einzustossen. Jedenfalls thut man nach der obigen Erfahrung gut, in jedem Fall, wo der Puls der Arterie nicht deutlich fühlbar ist, auf die Möglichkeit einer Arterienverletzung vorbereitet zu sein.

Dresden, Dezember 1894.

Gedruckt bei L. Schumacher in Berlin.

Fig. 1

Fig. 7.

Fig. 8.

Fig. 2.



Fig. 9.

Fig. 10.

o Langenbeck's Arch

Alb. Schulze Lith. Inst. Berlin

Fig

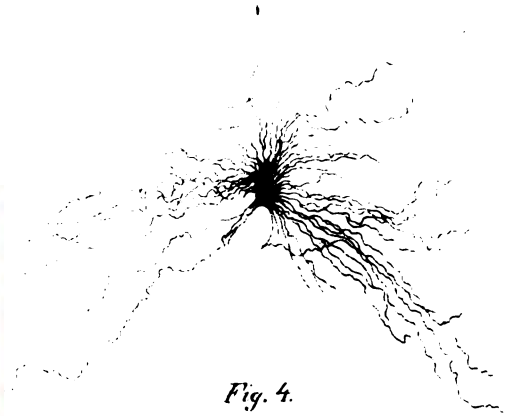

Fig. 4.

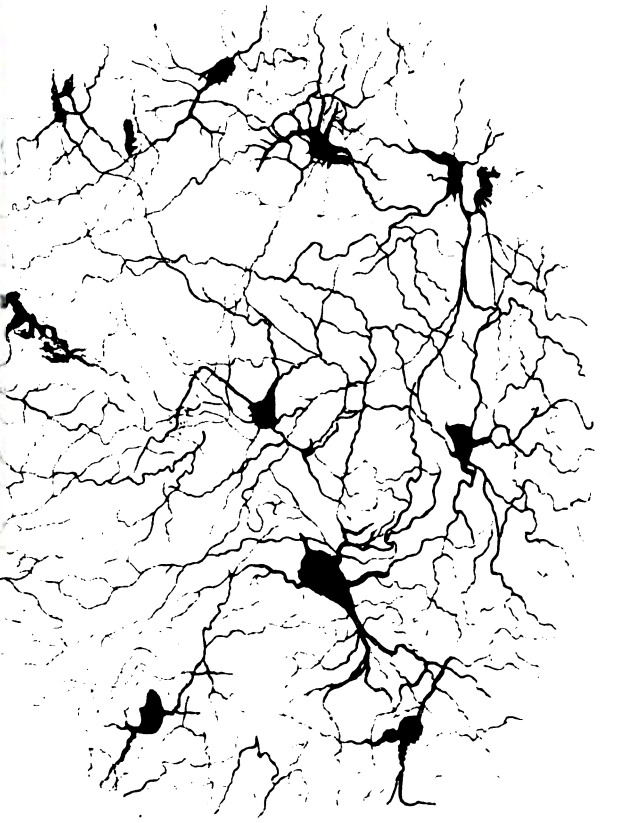

Alb. Schulze Lith. Inst. Berlin.

Fig. 2.

F F

Fig. 2.

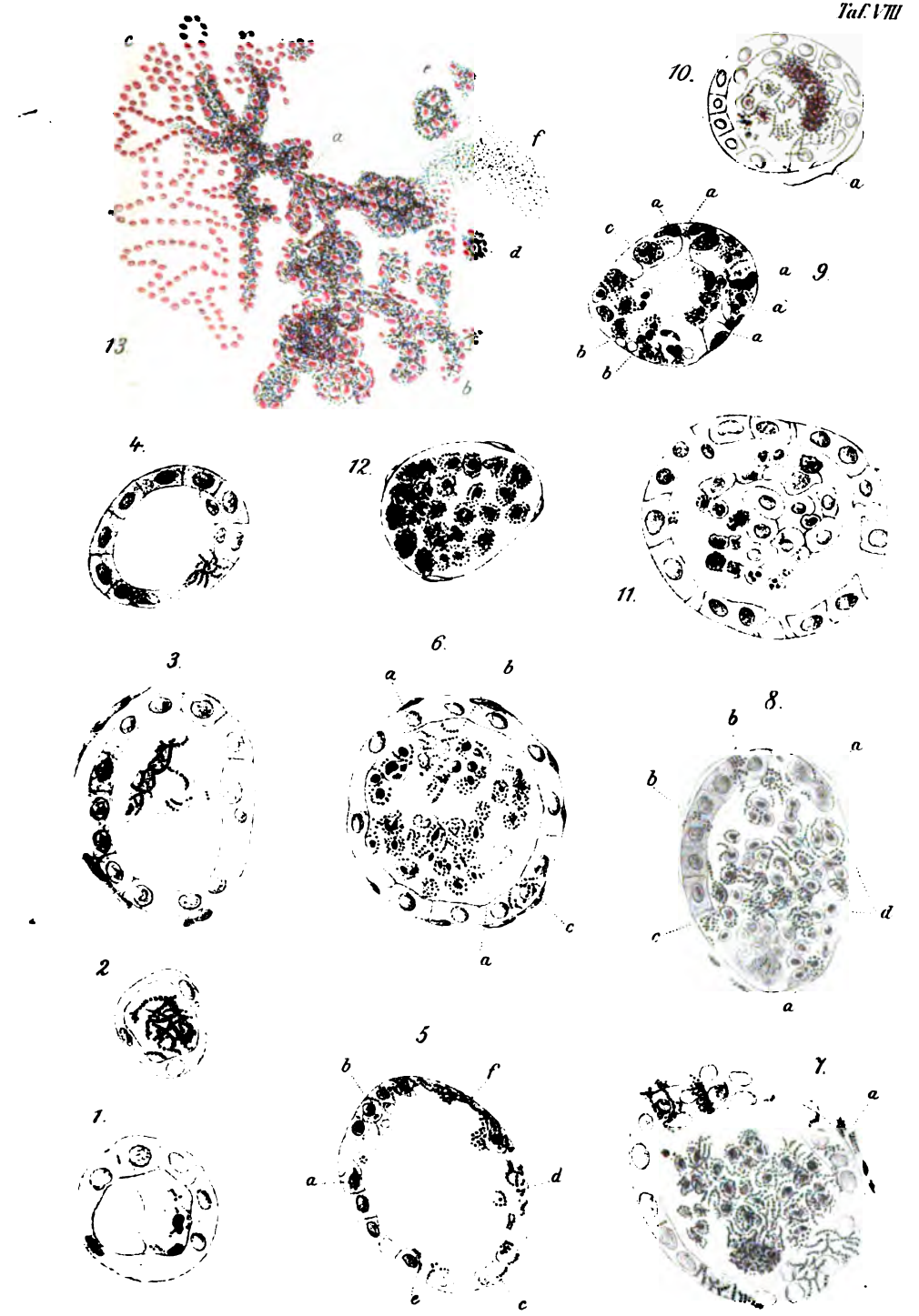

Lith. Schulze Lith. Inst. Berlin

XXX.

(Aus der Königlichen chirurgischen Klinik zu Kiel.)

Ueber circuläre Darmnaht.

Von

Dr. August Bier,

I. Assistenzarzte der Klinik und Privatdocenten.

In neuerer Zeit sind eine ganze Reihe neuer Methoden der Vereinigung des querdurchtrennten Darmes erfunden worden, welche angebliche Mängel der jetzt meist geübten Lembert'schen oder Lembert-Czerny'schen Naht vermeiden sollen. Die Nachtheile, welche man specell der Lembert'schen Naht vorwirft, sollen vor allem in mangelhafter Haltbarkeit und in zu langer Zeitdauer der Operation bestehen. Die neueren Methoden sind meist auf Grund von Thierexperimenten empfohlen worden. Ich habe ebenfalls eine solche Darmnaht erfunden und in meiner Habilitationsschrift[1]) veröffentlicht, welche, glaube ich, nicht besser und nicht schlechter ist, als die meisten anderen, das heisst: beim Thiere gute Resultate giebt. Leider habe ich sie auch zweimal beim Menschen angewandt. — Beide sind gestorben; an dem einen ist die Naht unschuldig, denn es war so wie so ein verlorener Fall, der andere aber ist ein Opfer der „Methode" geworden.

Ich war damals noch ein recht junger Chirurg, hatte an Thieren bei Versuchen mit Lembert'scher und Lembert-Czerny'scher Naht mässige Resultate gehabt, nie eine Darmnaht beim Menschen selbst ausgeführt und sie nur zweimal ausführen sehen. In diesen beiden Fällen wurde eine doppelreihige Serosa- und ausserdem noch

[1]) Ueber circuläre Darmnaht. Kiel. 1889.

eine Schleimhautnaht angelegt. Diese dreifache Naht schien mir damals recht schwierig und complicirt und veranlasste mich, durch Thierversuche nach einer neuen Methode zu suchen. Ich habe meine damals begonnenen Thierversuche fortgesetzt, sie sind jetzt auf reichlich 70 angewachsen und der Haupterfolg dieser zahlreichen Experimente ist, neben der Uebung der Handfertigkeit, die Ueberzeugung, dass es keine einfachere, sicherere und zuverlässigere Naht giebt, als die einfache Lembert'sche. Ich weiss, dass ich vielen damit nichts Neues sage. Hahn[1]) und von Bergmann[2]) traten 1882 für die einfache Lembert'sche Naht ein; der erstere[3]) fügt allerdings, wie ich aus einer späteren Veröffentlichung ersehe, noch eine Schleimhautnaht hinzu, und von Bergmann führte nach Rindfleisch[4]) später die Lembert-Czerny'sche Naht lediglich aus. Trendelenburg[5]) tritt neuerdings für die Lembert'sche Naht ein, welche er für die einfachste und beste hält. Sachs[6]) sagt von 33 von Kocher ausgeführten Darmresectionen, „häufig wurde einreihig, in vielen Fällen doppelreihig vereinigt." Riedel[7]) meint, es komme nicht darauf an, ob man einreihig oder zweireihig näht. Franks[8]) braucht die einreihige Naht.

Ich bin überzeugt, dass es noch eine ganze Reihe anderer Chirurgen giebt, welche die einfache Lembert'sche Naht anwenden. Die meisten aber geben offenbar den complicirteren Methoden den Vorzug, vor allem wird die in fast sämmtlichen Lehrbüchern als beste empfohlene Czerny'sche Doppelnaht geübt und, dass auch diese Vielen noch nicht sicher genug ist, beweisen die zahlreichen neuen Erfindungen und die anerkennenden Referate, welche darüber geschrieben sind. Sah ich doch erst kürzlich in einer experimentellen Arbeit über Darmnaht[9]) meiner höchst überflüssigen Erfindung, von der ich gehofft hatte, sie würde, weil ich nirgends ein Referat darüber fand, als unentdeckte Jugendsünde im Dunkel

---

[1]) Berliner klin. Wochenschrift. 1882. No. 37.
[2]) Sitzung der Berliner med. Gesellschaft. 20. Dec. 1882.
[3]) Berliner klin. Wochenschrift. 1888. No. 26.
[4]) Archiv für klin. Chirurgie. Bd. 46. Heft 3. S. 614 u. 615.
[5]) Deutsche medic. Wochenschr. 1893. No. 47. S. 1232.
[6]) Deutsche Zeitschrift für Chirurgie. 32. Bd. S. 93.
[7]) Deutsche med. Wochenschr. 1883. No. 45.
[8]) Schmidt's Jahrbücher. 1894. No. 3. Referat.
[9]) Studie over Enterectomie en enteroanastomose von Isidore van Os. Amsterdam, 1893.

einer nie gelesenen Habilitationsschrift verschwinden, einen weiten Platz eingeräumt, fand sie durch Experimente nachgeprüft und vermisste jedes Wort des Tadels. Im Gegentheil die Methode kam recht gut weg.

Ich habe dann eine ganze Reihe von Darmnähten an Menschen einfach nach Lembert ausgeführt und mich überzeugt, dass die Verhältnisse für die einfache Lembert'sche Naht beim Menschen noch viel günstiger liegen, als bei den gewöhnlichen Versuchsthieren, Hunden und Kaninchen, weil sie viel leichter auszuführen ist. Beim Kaninchen wird die Naht erschwert durch die sehr kleinen Verhältnisse, beim Hunde durch die grosse Neigung der Schleimhaut sich nach aussen umzustülpen, was beim Menschen lange nicht in gleichem Maasse der Fall ist. Da für den Werth einer Darmnahtmethode nur die Erfahrungen am Menschen entscheiden können, aus Gründen, welche schon von vielen Autoren hervorgehoben und allgemein bekannt sind, will ich meine am Menschen mit der einfachen Lembert'schen Naht erzielten Erfolge in kurzen Krankengeschichten mittheilen. Ich habe im Ganzen 15mal bei 14 Individuen die quere Darmresection mit nachfolgender circulärer Naht ausgeführt. Die Mehrzahl der Fälle wurde mir von meinem Chef, Herrn Geheimrath von Esmarch, in seiner Anwesenheit gütigst überlassen, weil er wusste, dass ich mich für diesen Gegenstand besonders interessirte, die Minderzahl habe ich in seiner Abwesenheit und in seiner Vertretung operirt.

Die Fälle sind:

1. C.T., 46Jahre alt, Wittwe, aus Friedrichsholm, erkrankte im Februar 1890 an den Erscheinungen eines eingeklemmten Schenkelbruches. Es bildete sich ein Kothabscess, welcher nach aussen perforirte und eine Kothfistel hinterliess. Aufnahme am 29. 7. 90. Breite Kothfistel in der linken Schenkelbeuge. Am 5. 8. wurde die Resection eines 5cm breiten Dünndarmstückes ausgeführt. Lembert'sche Naht. Glatte Heilung.[1]) Am 20. 12. 94 theilte mir die Patientin brieflich mit, dass sie sich noch des besten Wohlseins erfreut.

2. L.C., 41 Jahre alt, Arbeitersfrau, aus Oberhüll, erkrankte Ostern 1892 an Einklemmung eines Schenkelbruches. Ein Arzt in Stade machte den Bruchschnitt und legte wegen Brandes der eingeklemmten Dünndarmschlinge einen

[1]) Unter „glatter Heilung" verstehe ich, dass die Reconvalescenz ohne alle Störungen und auch ohne Complicationen, wie Pneumonie etc., vor sich ging. Wo dies nicht der Fall war, ist es besonders in den Krankengeschichten erwähnt.

Anus praeternaturalis an. Am 24. 8. 92 wurde die Patientin aufgenommen. Am 29. 8. wurden die Darmsstümpfe gelöst, im Gesunden resecirt, und wurde die Lembert'sche Naht angelegt. Glatte Heilung.

3. C. H., 45 Jahre alt, Arbeitersfrau, aus Wendtorf, wurde im Jahre 1886 wegen eines wallnussgrossen eingeklemmten Schenkelbruchs auf hiesiger Klinik operirt. Es entstand bald an derselben Stelle ein grosser Schenkelbruch, der im Jahre 1888 hier radical operirt wurde. Am 10. Januar 1893 wurde die Patientin mit einem aussergewöhnlich grossen Recidiv (reichlich doppelt faustgrosser Schenkelhernie) wieder aufgenommen. Am 17. 1. 93 wurde die Radicaloperation vorgenommen. Der stark verwachsene Darm riss beim Versuch der stumpfen Lösung mit der Kocher'schen Sonde bis an den Mesenterialansatz unregelmässig und gefetzt ein. Resection von 5 Ctm. Darm.[1]) Naht nach Lembert. Es trat später ein subcutaner Abscess neben der Bruchforte auf. Sonst glatte Heilung. Am 23. 12. 94 theilt die Patientin brieflich mit, dass sie nach der Entlassung keinerlei Beschwerden mehr gehabt und der Bruch nicht wiedergekehrt ist.

4. F. M., 54 Jahre alt, Knecht aus Kiel, wurde am 8. 9. 91 wegen eingeklemmten Leistenbruches aufgenommen und gleich operirt. Es fand sich des Brandes verdächtiger Dünndarm. Der Darm wurde vor die Bruchpforte gelagert und mit Jodoformgaze umhüllt. Am 9. 9. zeigte sich der Darm brandig. An diesem Tage wurden ca. 25 Ctm. Dünndarm resecirt. Lembert'sche Naht. Glatte Heilung. Ich habe den Patienten vor Kurzem gesehen. Er hat keinerlei Beschwerden von seiten seines Darmes seit der Operation gehabt, hat aber ein Bruchrecidiv. Der Bruch wird durch ein Bruchband zurückgehalten.

5. C. T., 74 Jahre alt, Arbeiter aus Oppendorf, wurde am 5. 1. 92 wegen eingeklemmten Leistenbruches aufgenommen und operirt. Die des Brandes verdächtige Dünndarmschlinge blieb vor der Bruchpforte liegen und wurde mit Jodoformgaze umhüllt. Der Darm wurde brandig. Am 7. 1. 93 wurden 30 Ctm. Darm resecirt. Lembert'sche Naht. Glatte Heilung.

6. A. T., 41 Jahre alt, Maurersfrau aus Kiel. Am 31. 1. 92 wurde Patientin wegen eines eingeklemmten Schenkelbruches aufgenommen und operirt. Man fand eine wallnussgrosse, des Brandes verdächtige Schlinge. Dieselbe wurde vor die Bruchpforte gelagert, durch einen durchs Mesenterium geschobenen Zapfen und durch mehrere Nähte fixirt und in Jodoformgaze eingehüllt.

In der Nacht bekam Patientin Delirium, tobte und sprang aus dem Bett. Am anderen Morgen fand man eine grosse Menge Dünndarm vorgefallen. Derselbe war mit einem schmierigen Fibrinbelag bedeckt, die eingeklemmt gewesene Schlinge brandig. Die ganze vorgefallene Darmpartie wurde resecirt (71 Ctm.) und die Lembert'sche Naht ausgeführt. Glatte Heilung.

Die Patientin theilte mir am 20. 12. 94 mit, dass sie seit der Operation keinerlei Beschwerden im Leib gehabt und der Bruch nicht wiedergekehrt ist.

---

[1]) Die einfache Naht des Schlitzes genügte nicht, weil der verwachsene Darm in der oben angegebenen Ausdehnung bei der Loslösung von Serosa entblösst war.

7. C. K., aus Stowetter, Wittwe, 69 Jahre alt, wurde am 12. 1. 94 mit einem eingeklemmten Schenkelbruche aufgenommen und sofort operirt. Es fand sich eine brandige Dünndarmschlinge, welche nach Lösung der Einklemmung vor der Bruchpforte befestigt wnrde. Am anderen Morgen befand die Patientin sich wohler, doch waren Stuhl und Winde noch nicht abgegangen, der Bauch war noch etwas druckempfindlich, Erbrechen bestand nicht mehr, dagegen noch Aufstossen. Obwohl das Symptome waren, die auf eine mehr subacute Peritonitis hindeuteten, so liessen wir uns doch durch das subjective Wohlbefinden verleiten, am folgenden Tage die Darmresection mit nachfolgender Naht nach Lembert auszuführen. Die Symptone einer schleichenden Peritonitis bestanden fort (Aufstossen, druckempfindlicher und gespannter Leib, verhältnissmässig gutes subjectives Befinden, kein Erbrechen) und am 18. 1. collabirte die Patientin plötzlich und starb.

Die Section ergab: Eitrige Peritonitis, Gangrän in der Umgebung der Darmnaht ohne Perforation derselben; 10 Ctm. oberhalb der Nahtstelle markstückgrosse Gangrän der Darmwand, ebenfalls ohne Perforation. Perforation des Duodenum.

8. F. L., Seilermeister aus Neustadt, 51 Jahre alt, war früher immer gesund. In den letzten Jahren hat er häufig an Blähungen gelitten, die von selbst oder nach Auflegen von Sandsäcken auf den Leib wieder verschwanden. Am 9. 10. 1893 erkrankte er an Durchfall und Erbrechen, die sich unter ärztlicher Behandlung schnell besserten. Vom 13. 10. ab trat wieder eine Verschlimmerung ein; seit dem 16. bestehen die Symptome des acuten Ileus, weshalb Pat. am 20. 10. die chirurgische Klinik aufsucht.

Hier fand man den Bruch mässig aufgetrieben. Der Percussionsschall überall tympanitisch; eine Handbreit nach links vom Nabel eine auf Druck empfindliche Stelle. An derselben Stelle fühlte Patient auch spontan Schmerzen. Vom Mastdarm aus fühlte man nur etwas bröckligen Koth. Es war im Bauche keine Geschwulst und ferner war kein Bruch zu fühlen. Im Urin fand sich eine Menge Indican. Die Magenspülung förderte kothig riechende Flüssigkeit zu Tage. Das Allgemeinbefinden war ziemlich gut, der Puls ziemlich voll, regelmässig und gleichmässig.

Durch grosse Einläufe in den Mastdarm (in Beckenhochlage auf dem Trendelenburg'schen Tische) Magenspülungen und innere Darreichung von Opium wurde keine Besserung erzielt und deshalb am 21. 10. die Laparotomie ausgeführt.

Der Schnitt wurde in der Mittellinie geführt und der geblähte Dünndarm nach Mikulicz abgesucht. Schon sehr bald kam man auf eine Stelle etwas nach rechts von der Wirbelsäule in der Höhe des Nabels, wo der Dünndarm an der Hinterseite fixirt war. Bei vorsichtigem stetigem Zug gab der Darm plötzlich nach und es erschien eine des Brandes im höchsten Grade verdächtige Dünndarmschlinge, welche im Abstande von 6 Ctm. zwei scharfe Einschnürungsringe trug. Der eine der Ringe war völlig schwarz, die Darmwand daselbst stark macerirt, sehr dünn und dicht vor der Perforation stehend. In der Bauchhöhle fand sich ein mässiger Ascites.

Der Darm wurde im Gesunden resecirt (im Ganzen 12 Ctm.) und die Lembert'sche Darmnaht ausgeführt.

Am 26. 10. entstand eine leichte Pneumonie, die in wenigen Tagen ablief. Im übrigen glatte Heilung. Am 19. 12. 1894 theilt mir der Patient brieflich mit, dass er zuerst nach dem Versuche seine Arbeit wieder aufzunehmen, wieder Schmerzen im Leibe empfand, die aber dann völlig verschwunden sind. Patient erfreut sich jetzt einer guten Gesundheit.

Es handelte sich offenbar um eine innere Einklemmung (Hernie oder Strang ?). Nach der Ursache wurde nicht weiter geforscht, um die Operation nicht zu compliciren. Denn ohne den meist verhängnissvoll endenden grossen Bauchschnitt und Auspacken des geblähten Darmes wäre es nicht möglich gewesen die Hinterseite des Bauches zu Gesicht zu bringen.

9. W. G. 11 Jahre alt, Landmannssohn aus Breckenfeld, wurde am 17. 4. 1893 wegen eines Sarkoms der rechten Tonsille, welches auf die Zunge und den Pharynx übergriff und Drüsenschwellungen am Halse verursacht hatte, aufgenommen.

Am 8. 5. wurde nach Temporärresection des Unterkiefers die rechte Tonsille, die halbe Zunge, ein Theil des Pharynx und die Halsdrüsen exstirpirt. Während der Reconvalescenz erkrankte der Patient am 21. 6. an Ileus. Am 22. 6. wurde die Laparotomie ausgeführt. Man fand eine ziemlich ausgedehnte Invagination des Dünndarms, welche sich nicht lösen liess. Das betreffende Dünndarmstück wurde resecirt und die Darmstümpfe wurden durch Lembert'sche Naht vereinigt. Im Ganzen wurden 75 Ctm. Dünndarm resecirt. Die Spitze der Invagination bildete eine taubeneigrosse Sarkommetastase. Glatte Heilung. Der Patient starb in seiner Heimath im September 1893 an allgemeiner Sarkomatose. Beschwerden von Seiten des Darmes hat er nicht wieder gehabt.

10. A. O., 23 J. alt, Schmiedsfrau aus Bergenhusen, wurde am 16. 6. 93 der chirurgischen Klinik von der gynäkologischen wegen „Cholelithiasis" überwiesen. Ich halte den Fall für interessant genug, um eine genauere Beschreibung zu rechtfertigen.

Patientin leidet seit 2 Jahren an sehr heftigen Schmerzen, die anfallsweise auftreten und von der Nabelgegend ausstrahlend namentlich nach oben zur Brust hin sich verbreiten. Die Schmerzen erreichen schnell ihren Höhepunkt und fallen dann allmälig ab. Der einzelne Anfall dauert etwa 5 Minuten, häufig fängt er mit einem Schüttelfrost an, nach dem Anfall tritt Aufstossen ein. Zuerst kamen die Anfälle nur bei schweren Arbeiten, in der letzten Zeit häufiger, bisweilen jede Viertelstunde. Daneben besteht Stuhlverstopfung und Appetitlosigkeit. Icterus ist nie vorhanden gewesen, ebensowenig ist Abgang von Gallensteinen mit dem Stuhl beobachtet.

Die Patientin war in ziemlich gutem Ernährungszustande. Ungefähr 2 Finger breit nach rechts vom Nabel und ungefähr in der Höhe desselben fühlte man eine gänseeigrosse, prall elastische und etwas verschiebliche Geschwulst, die beim Palpiren crepitirte. Die Palpation verursachte keine Beschwerden, nur zuweilen Aufstossen. Mit der Athmung verschob sich die Geschwulst nicht deutlich. Im Harn fand sich nichts Abnormes. Patientin hatte

zur Zeit der Aufnahme etwas Schmerzen, der Stuhlgang ist seit vielen Jahren angehalten. Die Schmerzen verschwanden auf Oleum Ricini. Danach verschwand auch am 20. 6. plötzlich die Geschwulst, kehrte aber bald wieder und gab eine so deutliche weithin hörbare Crepitation, die auch uns, ebenso wie die früheren Untersucher bestimmte anzunehmen, dass es sich um Cholelithiasis handele, obwohl ja sehr viel gegen diese Diagnose sprach. Ricinusöl wurde weiter und daneben Oleum Olivarum verabreicht. Danach hatte Patientin sehr reichlichen Stuhlgang, in dem nie Concremente gefunden wurden. Die Beschwerden verschwanden vollständig, dagegen bestand die Geschwulst und die Crepitation in alter Weise weiter. Die Patientin wurde deshalb am 30. 6. auf ihren Wunsch entlassen mit der Weisung beim Auftreten der Schmerzen Ol. Ricini und Olivarum zu nehmen und, wenn das erfolglos bliebe, zur Vornahme der Laparotomie wieder zukommen.

Am 18. 9. kehrte sie zurück mit der Angabe, dass einige Tage nach der Entlassung die Schmerzen wiederkehrten. Täglich traten unter Schüttelfrost 1–20 Kolikanfälle auf, welche mit so hochgradigen Schmerzen verbunden waren, dass Patientin sich ganz zusammenkrümmen musste. Gallensteine waren nie im Stuhlgang gefunden. Die empfohlenen Mittel waren wirkungslos geblieben. Die Patientin ist in dieser Zeit gegen früher stark abgemagert. Man fand wieder die Geschwulst, welche faustgross war, nach rechts vom Nabel lag und bis zur Spina ilei hinabreichte. Nach oben schien sie mit der Leber in Zusammenhang zu stehen, die letztere war nicht vergrössert. Die Geschwulst crepitirte so deutlich, dass selbst ferner Stehenden das Geräusch laut hörbar war.

Am 18. September machte ich die Laparotomie immer noch, durch die auffallend laute Crepitation zu der Ansicht verleitet, dass es sich um Gallensteine handeln müsste. Der Schnitt wurde parallel dem rechten Rippenbogen geführt. Man fand Leber und Gallenblase normal, dagegen fühlte man im Colon transversum eben jenseits der Flexura hepatica eine Menge harter deutlich crepitirender Körper. Sie waren zu einer fast faustgrossen Geschwulst geballt. Hinter derselben war das Colon transversum sehr stark ringförmig eingeschnürt, man fühlte daselbst eine sehr harte und derbe Strictur. Oberhalb derselben war das Colon sehr stark ausgedehnt, die Wand desselben starr und verdickt, ebenso das Mesocolon stark verdickt. Unterhalb der Strictur war das Colon ziemlich eng und normal anzufühlen. Nach Abtrennung des Mesocolon und zahlreicher Verwachsungen wurden 14 Ctm. vom Colon transversum resecirt. Das resecirte Stück enthielt die Strictur und den oberhalb derselben gelegenen pathologisch veränderten Darmtheil mit der gefühlten Geschwulst. Obwohl der centrale Darmstumpf etwa doppelt so weit war, als der periphere, wurde eine Verkleinerung des grösseren Lumens nicht vorgenommen und beide Enden durch Lembert'sche Naht vereinigt. Das Einstülpen der sehr starren und verdickten Wand des centralen Darmstumpfes machte einige Schwierigkeiten. Zum Schutze der Nahtlinie wurde ein unmittelbar neben derselben sitzender Apendix epiploicus über einen Theil derselben gelegt und seine Spitze durch eine Naht befestigt. Ausserdem wurde das Netz über der Nahtlinie ausgebreitet. Patientin erkrankte im Krankenhause an Gesichtserysipel, im übrigen trat glatte Heilung ein. Die Kolikanfälle kehrten nicht wieder.

Die im Darm gefühlte Geschwulst bestand aus einer Menge mit Koth untermischten Zwetschensteinen, welche sich vor einer sehr engen Strictur gestaut hatten. Das resecirte Darmstück war 14 Ctm. lang, zeigte an seinem einen Ende eine Strictur, welche nur etwa für einen dünnen Bleistift durchgängig war. Die stricturirte Partie war ringförmig ulcerirt. Im angrenzenden Gewebe fanden sich Miliartuberkel mit Riesenzellen und bindegewebige Infiltration der Darmwand. In der Gegend, wo der Haufen von Zwetschensteinen gelegen, sassen mehrere Geschwüre, in denen mikroskopisch sich keine Tuberkulose nachweisen liess (Druckgeschwüre).

In den nächsten Tagen nach der Operation entleerte die Patientin mit grossen Mengen von Koth noch zahlreiche Zwetschensteine. Sie giebt mit Bestimmtheit an, dass sie seit zwei Jahren, dem Beginne ihrer Beschwerden, Zwetschen nicht mehr gegessen, früher aber immer die Steine mit verschluckt hat. Die letzteren, welche einen von aussen fühlbaren, grossen und crepitirenden Tumor bildeten, müssen also mindestens 2 Jahre vor der Strictur gelegen haben. Die Patientin theilte mir am 21. 12. 94 mit, dass sie seit der Operation, jetzt vor einem Jahre, noch einmal rasch vorübergehende Leibschmerzen gehabt, sonst aber völlig ohne Beschwerden gewesen ist. Sie fühlt sich sehr gesund und verrichtet ihre volle Arbeit.

II. C. J., 28 Jahre alt, Dienstmädchen, aus Süd-Klixbüll, litt seit 15 Monaten an anfallsweise auftretenden starken Schmerzen im Unterleibe, die sie arbeitsunfähig und häufig bettlägerig machten. Sie wurde deshalb vom Arzte innerlich und in einem grösseren Krankenhause mit Elektrizität ohne Erfolg behandelt. Seit dem Beginn der Erkrankung hörten die Menses auf. Die Patientin wurde am 9. 8. 94 in die hiesige gynäkologische Klinik aufgenommen. Daselbst wurde neben atrophischen Genitalien eine Geschwulst im rechten Hypogastrium gefunden, die sich durch ihre grosse Beweglichkeit auszeichnete. Nennenswerthe Stuhlbeschwerden hat die Patientin nicht gehabt. Sie wurde mit der Diagnose „Wanderniere“ am 13. 8. auf die hiesige chirurgische Klinik verlegt.

In der Ileocöcalgegend fühlte man einen glatten rundlichen Körper, welcher annähernd nierengross und nierenförmig zu sein schien, und sich mit Leichtigkeit in die Nierengegend zurückschieben liess. Die Untersuchung des Harns ergab nichts Abnormes. Da für gewöhnlich die Geschwulst immer in der Ileocöcalgegend lag, wurde auch an die Möglichkeit einer Tuberkulose des Coecums gedacht. Doch schien die auffallende Beweglichkeit der Geschwulst, ihre grosse Glätte und der Mangel an nennenswerthen Stuhlbeschwerden dagegen zu sprechen. Die Untersuchung der Lungen ergab normale Verhältnisse, auf Befragen gab die Patientin an, dass eine ihrer Schwestern an „Drüsen im Leib“ (der Beschreibung nach wahrscheinlich Bauchfelltuberkulose) gestorben ist. Die Patientin befand sich in gutem Ernährungszustande.

Am 20. 8. wurde eine Untersuchung in Narkose vorgenommen. Dabei zeigte sich, dass die Geschwulst für eine normale Niere zu klein und zu rund war. Sie hatte etwa $^2/_3$ der Grösse einer normalen Niere. Sie wurde in Narkose noch beweglicher, liess sich mit Leichtigkeit nach oben in die Nieren-

gegend, nach unten in die Fossa iliaca und nach links bis über die Mittellinie schieben. Ferner fiel auch in Narkose die auffallend glatte Oberfläche der Geschwulst auf. Durch die schlaffen Bauchdecken der Patientin war der untere Pol der linken Niere sehr deutlich bimanuell zu fühlen, von der rechten dagegen nichts. Es schien demnach die Diagnose einer atrophischen Wanderniere doch noch am wahrscheinlichsten. Durch einen kleinen queren Lumbalschnitt wurde die rechte Niere freigelegt, während ein Assistent die Geschwulst in die Nierengegend schob, wo sie sich leicht halten liess. Die Niere fand sich an normaler Stelle, war nicht abnorm beweglich, klein und schlaff. Der Schnitt wurde wieder vernäht und die Laparotomie durch Schnitt am Rande des rechten Musculus rectus ausgeführt. Die sehr bewegliche Geschwulst liess sich mit Leichtigkeit vorlagern. Sie gehörte der Ileocöcalklappe an, griff auf Coecum und Colon ascendens und auf den Dünndarm über. Der Darm wurde im Gesunden resecirt und der Stumpf des Colon ascendens mit dem des Dünndarms durch Lembert'sche Naht vereinigt.

Beim Zufühlen im Bauche fand sich eine neue Geschwulst. Sie gehörte dem Dünndarm etwa 35 Ctm. oberhalb der Resectionsstelle an. Auch hier wurde der erkrankte Darm resecirt, und die Stümpfe wurden durch Lembert'sche Nähte vereinigt.

Es trat glatte Heilung ein.

Der zuerst exstirpirte Darm besteht aus dem ganzen Coecum mit dem unveränderten Processus vermiformis, fast dem ganzen Colon ascendens und einem 6 Ctm. langen Stück des Ileum. Nach Aufschneiden des Darms zeigte sich das Coecum so geschrumpft, dass das Lumen desselben fast vollkommen verschwunden ist. Die Schleimhaut ist besetzt mit grossen Geschwüren, welche auch ringförmig die Ileocöcalklappe ergriffen haben. Die Geschwüre, die Schrumpfung und geschwulstförmige Granulationsmassen reichen noch $3^1/_2$ Ctm. in das Colon ascendens hinauf. Von aussen betrachtet erscheint das Coecum als auf der Oberfläche glatte Geschwulst ohne jede Verwachsungen.

Das resecirte Dünndarmstück ist $5^1/_2$ Ctm. lang. Von aussen sieht man an der convexen Seite eine markstückgrosse flache Prominenz und zwei erbsengrosse an der mesenterialen Seite des Darms, die sämmtlich mit Serosa bekleidet sind. Der Darm ist taillenförmig eingeschnürt. Dass er als Geschwulst beim Fühlen imponirt, liegt an der Verdickung des Mesenteriums. Nach Aufschneiden des Darms sieht man eine ringförmige Geschwürsfläche auf der Schleimhaut. Die Lichtung des Darmes ist an der verengten Stelle noch für einen kleinen Finger durchgängig.

Makroskopisch wurde die Diagnose auf stricturirende Darmtuberkulose gestellt, was die mikroskopische Untersuchung bestätigte.

Diese beiden Fälle von Darmtuberkulose zeigen auf's Neue, wie grosse diagnostische Schwierigkeiten diese Krankheit haben kann. Vielleicht wäre in dem ersten Fall die Diagnose zu stellen gewesen, wenn man überhaupt an die Möglichkeit einer Darmerkrankung gedacht hätte. Aber die laute Crepitation und die

Lage der Geschwulst sprachen zu deutlich für Gallensteine. Beim zweiten Falle dagegen war es kaum möglich vor der Operation die Diagnose zu stellen. Hier wurde an Tuberkulose des Darmes gedacht, und die Arbeit von König[1]), in welcher die Symptome der stricturirenden Darmtuberkulose geschildert werden, war uns zu dieser Zeit wohl bekannt. Kein einziges der dort angeführten Symptome fand sich vor. Es liegt dies wohl darin, dass die Krankheit bereits in einem sehr frühen Stadium in chirurgische Behandlung kam, und die Stenose noch nicht genügend ausgebildet war, um das Durchtreten des Kothes zu behindern.

12. H. V., Landmann aus Arpsdorf, 52 Jahre alt, kränkelte seit 2 Jahren, magerte ab und wurde immer schwächer, so dass er seit $^1/_2$ Jahre die Arbeit einstellen musste. In der letzten Zeit litt er an „Magendruck" und Blähungen. Vor 6 Wochen bemerkte er eine Geschwulst im Bauche.

Am 8. 5. 1893 wurde er mit folgendem Befunde aufgenommen: Magerer kachektisch aussehender Mann mit gelblicher Hautfarbe und sehr blassen Schleimhäuten. In der Ileocöcalgegend fühlte man einen reichlich faustgrossen höckerigen Tumor, welcher ziemlich beweglich war und mit der Leber nicht im Zusammenhang stand. Am 18. 5. wurde die Laparotomie mit einem schräg über die Ileocöcalgegend verlaufenden Schnitt ausgeführt. Die Geschwulst liess sich zwar leicht aus dem Schnitt entwickeln, zeigte aber ausgedehnte Verwachsungen, deren Lösung die Operation ziemlich in die Länge zog. Die Geschwulst nahm fast das ganze Coecum, den angrenzenden Theil des Ileum und das Colon ascendens ein. Sie wurde im Gesunden resecirt und die Darmstümpfe wurden durch Lembert'sche Naht vereinigt. Der Darm war beiderseits, um Kothaustritt zu verhüten, durch Seidenfäden abgeschnürt. Als dieselben nach Vollendung der Naht gelöst wurden, trat aus der Tiefe eine sehr starke arterielle Blutung ein. Es gelang erst nach längerem Suchen und bedeutendem Blutverluste die starke Arterie, welche durch die Seidenligatur mit abgeschnürt war, zu fassen.

Der äusserst anämische Patient kam nicht wieder zu sich und starb am andern Morgen.

Der Sectionsbefund lautet: Hochgradige Anämie. Thromben in Lungenarterien, Vena spermatica und renalis. Tuberkulose beider Lungenspitzen. Operationsdefect des Coecums mit Darmnaht. Die Naht hält vollständig dicht.

Die exstirpirte Geschwulst war ein Carcinom.

13. C. J., 49 Jahr alt, Schmiedsfrau, aus Rieseby, litt schon von Jugend auf häufig an „Magenbeschwerden" und Stuhlverstopfung, die sich in der letzten Zeit steigerten. Seit Juli 94 wurden dieselben sehr stark; um diese Zeit bemerkte Patientin auch eine Geschwulst im Leibe. Seit 4 Wochen leidet sie an Erbrechen.

---

[1]) Die stricturirende Tuberkulose des Darmes und ihre Behandlung. Eine klinische Studie. Deutsche Zeitschr. f. Chir. 34. Bd. Thiersch's Festschrift.

Sie wurde am 15. 10. aufgenommen. Man fand links vom Nabel eine gänseeigrosse, wenig verschiebliche harte Geschwulst. Beim Aufblasen des Colon rückte der Tumor deutlich nach oben und innen.

Am 19. 10. wurde die Laparotomie am Rande des linken Musculus rectus ausgeführt. Die dem Colon transversum angehörige Geschwulst lag sofort vor und wurde nach Lösung sehr zahlreicher Verwachsungen resecirt. Mehrere geschwollene Drüsen wurden mit exstirpirt. An einer Stelle griff die Geschwulst auf das Mesenterium des Dünndarms über. Eine Reinexstirpation war deshalb nicht möglich. Die Darmstümpfe des Colon wurden durch Lembert'sche Naht vereinigt.

Das resecirte Darmstück ist 26 Ctm. lang. Nach Aufschneiden des Darmes fand sich ein sehr ausgedehntes circuläres Carcinom. Mikroskopisch erwies sich die Geschwulst als Adenocarcinom.

Es trat glatte Heilung ein. Die Beschwerden verschwanden schnell und vollständig. Doch wird die Operation natürlich keinen dauernden Erfolg haben, da eine Reinexstirpation nicht vorgenommen werden konnte. Ich sah die Patientin vor Kurzem. Sie hat nach der Operation keine Beschwerden mehr gehabt und hat sehr guten Appetit.

14. C. M., Strassenwärter, 69 Jahre alt, aus Garding, wurde am 8. 5. 93 mit einem inoperablen Mastdarmsarkom aufgenommen. Um die Beschwerden zu vermindern, wurde am 18. und 23. Mai der Anus artificialis in zwei Zeiten nach Littré angelegt, mit vollständiger querer Durchtrennung der Flexura sigmoidea. Aus dem centralen Ende bildete sich ein Prolaps des Colon aus, welcher sich zuerst reponiren liess, später aber irreponibel wurde. Das vorgefallene Stück klemmte sich ein, wurde stark ödematös und verursachte Schüttelfröste und gestörtes Allgemeinbefinden. Deshalb wurde am 3. 6. das vorgefallene Stück, nachdem es dicht an seiner Wurzel mit einem Faden abgebunden war, nach Art der Mikulicz'schen Methode der Operation des vorgefallenen Mastdarms resecirt und zwischen beiden Stümpfen die Lembert'sche Naht angelegt. Es trat glatte Heilung ein. Der Patient starb am 7. 8. an den Folgen des Sarkoms. Die Stelle der Darmnaht war auf der Schleimhaut kaum aufzufinden, auf der Aussenseite als feine weisse Linie sichtbar. Eine Verengerung des Darmes an der Nahtstelle war nicht vorhanden.

Das sind im Ganzen fünfzehn Darmresectionen mit nachfolgender Lembert'scher Naht bei 14 Individuen. Darunter finden sich nur zwei Misserfolge (Fall 7 und 12). Aber auch in diesen beiden Fällen hat die Naht ihre Schuldigkeit gethan. Es ist also in keinem Falle eine Perforation eingetreten. Von den beiden tödtlich endenden Fällen betraf der eine (12) eine sehr schwierige Resection mit nachfolgender schwer zu stillender Blutung bei einem sehr heruntergekommenen Manne; der Patient ist im wesentlichen an Verblutung gestorben, denn die Section wies ausser äusserster Anämie und deren Folgen keine andere Todesursache auf.

Zur Beurtheilung des zweiten Falles (7) lasse ich die Abschrift aus dem Sectionsprotokoll des hiesigen pathologischen Instituts folgen: „In der Bauchhöhle grosse Mengen Eiter. Vor dem eröffneten rechten Schenkelcanal liegt eine Darmschlinge, die durch Naht vereinigt ist. Die Naht ist vollkommen geschlossen. Die Umgebung der Naht ist blauroth verfärbt und brüchig. Ungefähr 10 Ctm. oberhalb ist eine markstückgrosse graue Stelle in der Darmwand, die mit fibrinös-eitrigen Massen belegt und im kleinen Becken an das Peritoneum angeheftet ist. Hier ist die Wand ebenfalls brüchig und von blaurother Farbe. Am Duodenum befindet sich nahe der Mündung des Ductus choledochus ein kleiner Defect der Serosa, welcher mit zwei Oeffnungen die Schleimhaut durchbohrt, so dass zwischen denselben noch eine Gewebsbrücke stehen bleibt".

Der Fall wurde mir im hiesigen pathologischen Institut von Herrn Professor Heller auf mein Befragen folgendermaassen erklärt: Es hat wahrscheinlich schon zur Zeit der Resection und Naht des Darms eine eitrige Peritonitis in Folge der Brucheinklemmung bestanden, welche zu einer Gangrän des Darmes in der Gegend der Nahtlinie und noch an einer zweiten Stelle oberhalb derselben geführt hat. Wahrscheinlich ist diese Gangrän an dem Orte erfolgt, wo der abschnürende Seidenfaden gesessen hatte, mit dem provisorisch der Darm zur Verhütung des Kothaustrittes während der Naht abgeschnürt war. Diese vorübergehende Schädigung der Darmwand genügte, um bei gleichzeitig bestehender Peritonitis Gangrän hervorzurufen. Schliesslich hatte an einer dritten Stelle am Duodenum der Eiter die Wand eingeschmolzen und war in den Darm perforirt. Dafür, dass die Gangrän erst secundär in Folge der Peritonitis entstanden ist, spricht, dass 6 Tage nach der Bruchoperation und 5 Tage nach der Darmresection und Naht an 2 Stellen eine Perforation des gangränösen Darmes noch nicht eingetreten war, und dass auch die Perforation in das Duodenum, die ja sonst überhaupt unerklärlich wäre, noch ganz frisch sein musste, denn es bestand nur eine rein eitrige und keine kothige Peritonitis. Dass es sich am Duodenum um einen Durchbruch von aussen nach innen handelt, beweist, dass das Loch in der Serosa viel grösser ist als das in der Schleimhaut. Dies ist auch für mich die einzige plausible Erklärung. Immerhin ist der Fall

ungewöhnlich und dunkel. Das aber ist wohl zweifellos: Dieser Mensch war verloren, mochte man den Darm nähen, wie man wollte.

Es ist demnach in keinem unserer Fälle ein Misserfolg durch die Nahtmethode hervorgebracht, und die Lembert'sche Naht verdient also nicht den Vorwurf, unsicher zu sein.

Ich glaube, dieses Resultat darf man als sehr günstig bezeichnen, und ich will versuchen, die Gründe für die guten Erfolge auseinander zu setzen: Der Hauptgrund liegt wohl darin, dass wir die Darmnaht unter verhältnissmässig günstigen Umständen ausgeführt haben. In den beiden ersten Fällen handelte es sich um einen länger bestehenden Anus präternaturalis, der auch nach den Erfahrungen Billroth's[1]) und Anderer für die Resection und Naht eine ausserordentlich gute Prognose bildet. Im dritten Falle wurde an einer ganz gesunden Person und am gesunden Darm operirt. Es folgt dann die Gruppe der brandigen Brüche (Fall 4—8). — 5 Fälle mit vier Heilungen und einem Todesfall, — welche von jeher die schlechtesten Resultate ergeben haben. Noch heute ist ja der Streit, ob primäre, ob secundäre Resection, durchaus nicht entschieden; die einen machen stets die primäre Resection und Naht, weil sie die Inanition und die Unannehmlichkeiten durch den Anus präternaturalis fürchten, die Anderen legen stets den letzteren an. Wieder Andere, zu denen wir auch gehören, individualisiren und legen je nach dem Falle die primäre oder secundäre Naht an. Wir glauben, dass die Frage in der glücklichsten Weise von Riedel[2]) gelöst ist, welcher empfahl, zuerst den Anus artificialis anzulegen und erst am folgenden oder einem der nächsten Tage die Resection und Naht auszuführen. Eine Inanition kann bis dahin sicherlich nicht eintreten, und der Patient und sein Darm haben sich von den unmittelbaren Folgen der Einklemmung erholt, oder die inzwischen zweifellos gewordene Peritonitis beweist, dass an dem Menschen nichts mehr zu retten ist. Wir machen von dem Riedel'schen Verfahren den ausgedehntesten Gebrauch und haben alle Ursache, damit zufrieden zu sein. Der eine Fall (Fall 7), wo es trotz dieser

[1]) Vergleiche: Hauer, Darmresection und Enteroraphie. Prager Zeitschrift für Heilkunde. V. 1884 und Billroth, Ueber 124 vom November 1878 bis Juni 1890 ausgeführte Resectionen am Magen- und Darmcanal. Wiener klin. Wochenschr. 1891. No. 34.

[2]) Deutsche med. Wochenschrift. 1888. No. 45.

Vorsichtsmaassregel zu multipler Gangrän des Darmes kam, spricht durchaus nicht gegen seine Güte, da offenbar bei der Operation schon eine Peritonitis bestand. Wir hätten hier besser noch einige Tage abwarten sollen. Bei zweifellos gangränösem Darm legen wir nach Einkerbung der Bruchpforte und Vorziehen des Darmes den künstlichen After an, bei zweifelhaftem Darm lagern wir ihn nach gründlicher Lösung der Einklemmung vor der Bruchpforte und umhüllen ihn mit Jodoformgaze, um ihn am folgenden Tage zu reponiren, wenn er sich als lebensfähig erwies, zu reseciren, wenn er gangränös wurde. Nur in dem einen Falle von Ileus durch innere Einklemmung (Fall 8) haben wir die Primärresection und Naht ausgeführt, weil der benachbarte Darm, welcher sich aus der Laparatomiewunde auf weite Strecken entwickeln liess, sich frei von wesentlichen Circulationsstörungen erwies, weil es sich um einen starken Mann in sehr gutem Kräftezustand handelte und noch keine Zeichen von Peritonitis da waren. In der gleichen Weise, wie bei brandigen Brüchen, verfahren wir bei den Ileuskranken aus verschiedenen anderen Ursachen. Wir haben unter mehreren derartigen Patienten, welche in der Zeit, in die diese Operationen fallen, zur Darmresection kamen, nur in einem Falle (9) die primäre Darmnaht ausgeführt. Bei den anderen wurde zunächst der Anus praeternaturalis angelegt, mit der Absicht, den Darm eventuell am folgenden Tage zu nähen. Bei keinem von diesen wurde diese Absicht ausgeführt. Bis auf zwei hatten sie bereits am folgenden Tage voll entwickelte Peritonitis, von den beiden zunächst Ueberlebenden hätte sich bei einem vielleicht die primäre Darmnaht mit vorübergehendem Erfolge ausführen lassen, doch litt er bereits zur Zeit der Operation an einer schweren retrorectalen Phlegmone, an deren Folgen er später zu Grunde ging. Der zweite Patient war der einzige, bei dem die secundäre Vereinigung des Darms in Form einer Enteroanastomose später ausgeführt werden konnte. (Weiter unten beschrieben.) Es beweist diese Beobachtung, wie vorsichtig man in der Beurtheilung von Darmnahtmethoden beim kranken Menschen sein soll. Diese Leute wären gestorben bei jeder beliebigen primären Darmnahtmethode. Will man die Güte verschiedener Methoden gegen einander prüfen, so darf man nicht zur Ausführung halbtodte Menschen mit schon bestehender latenter Peritonitis oder sonstigen unheilbaren Complicationen wählen.

Zur weiteren Empfehlung des Riedel'schen Verfahrens, welches ich für einen grossen Fortschritt in der Darmchirurgie halte, kann ich noch die Beobachtung Riedel's bestätigen, dass man sehr wohl die intermediäre Darmresection und Naht ohne Narkose ausführen kann, vorausgesetzt, dass es sich um einen beweglichen Darm handelt. Bei zweien der Fälle von Gangrän nach Bruch-einklemmung, wo es sich um sehr schwache Patienten handelte (Fälle 5 und 7), habe ich am folgenden Tage die leichten Verklebungen der Darmstümpfe mit dem Finger gelöst, den Darm vorgezogen, resecirt und genäht, ohne zu narkotisiren. Die Lösung der Adhäsionen macht geringe Schmerzen, stärkerer Zug am Mesenterium wird als diffuser Leibschmerz empfunden, im Uebrigen aber verläuft die Operation vollkommen schmerzlos. Um zu entscheiden, ob diese Manipulationen an Bauchorganen bei vollem Bewusstsein des Patienten Shockerscheinungen hervorrufen, liess ich den Patienten und seinen Puls während der Operation beobachten, doch trat nichts ein, was diese Befürchtung bestätigt hätte.

Auch unsere beiden Fälle von Tuberkulose lagen günstig für eine erfolgreiche Operation. Beide Kranke befanden sich in verhältnissmässig gutem Kräfte- und Ernährungszustande und waren jugendliche Individuen. Die Doppelresection bei der einen Patientin wurde ferner dadurch erleichtert, dass die kranken Darmpartien keine Spur von Verwachsungen eingegangen hatten, sich leicht vor die Bauchhöhle bringen und leicht reseciren liessen.

Die beiden Carcinome des Dickdarms dagegen waren schwierige Fälle, wegen ausgedehnter Verwachsungen. Es kam hinzu, dass in dem einen Falle die Darmstümpfe so schwer beweglich waren, dass die Naht Schwierigkeiten machte, in dem andern es sich um ein ausserordentlich heruntergekommenes kachektisches Individuum handelte. Dem entspricht auch der eine Misserfolg.

Der letzte Fall schliesslich stellt eine ziemlich einfache Operation dar, die sich leicht ohne Narkose ausführen liess.

Nicht minder wichtig für das Gelingen einer Darmnaht als die richtige Auswahl der Fälle, welche sich überhaupt für eine primäre Naht eignen, ist die ganze Operationstechnik. Ich lege, wie viele Gynäkologen, bei den Laparotomien einen grossen Werth auf möglichst kleinen Bauchschnitt. Häufig kann man aus sehr kleinen Schnitten unerwartet grosse Darmgeschwülste herausbringen. Zeigt

es sich, dass der Schnitt zu klein ausgefallen ist, um z. B. verwachsenen oder fixirten Darm herauszubefördern, so kann man ihn immer noch erweitern. Ferner wende ich bei Laparotomien wegen Ileus aus unbekannter Ursache stets das Mikulicz'sche Verfahren der Absuchung des Darmes von einem kleinen Schnitt aus an. Ist ein grösserer Bauchschnitt nicht zu umgehen, so verkleinere ich ihn stets nach Madelung provisorisch für die Resection und Naht des Darmes. Das Rationelle eines solchen Verfahrens leuchtet nach den berühmten Experimenten Wegner's[1]) und Anderer ohne Weiteres ein. Im übrigen verfahre ich nach den allgemein üblichen Vorsichtsmassregeln.

Das Mesenterium wird nach Kocher hart am Darme abgetrennt, und zwar, um schnell zum Ziele zu kommen, vor sehr breit fassenden Massenligaturen aus Catgut. Zum provisorischen Verschluss des Darmes, um Kothaustritt zu verhüten, habe ich theils Seiden- und Gummifäden, theils Assistentenhände verwandt, wie das Billroth empfohlen hat. Ich ziehe im Allgemeinen das letztere Verfahren vor. Wenn man so schnell näht, wie weiter unten geschildert, lässt sich das sehr wohl ohne Ermüdung des Assistenten ausführen. Damit bei schwer oder gar nicht aus der Bauchhöhle hervorzuziehenden Darmstümpfen, dem Assistenten der Darm nicht entwischt, ziehe ich durch die ganze Dicke der Darmwand sowohl am mesenterialen, wie am gegenüberliegenden Ende je eine Schleife aus einem dicken Seidenfaden. An diesen Fäden wird der Darm einestheils hervorgezogen, anderntheils in querer Richtung ausgespannt, so dass das Lumen schlitzförmig wird. Das allein bringt schon einen gewissen Verschluss des Darmes hervor, und ferner lässt sich an einem solchen platt gezogenem Darm sehr bequem nähen. Nach fast völliger Vereinigung des Darmes werden die Seidenfäden herausgezogen, die Stellen der Darmwand, wo sie gesessen, eingestülpt und vernäht. Dieser kleine Kniff erleichtert in schwierigen Fällen das Festhalten des Darmes und die Naht ganz ausserordentlich.

Die Naht selbst lege ich in folgender Weise an: Ich benutze stets Hagedorn'sche Nadeln[2]), weil dieselben sehr exact stechen und sich

[1]) Chirurgische Bemerkungen etc. Archiv f. klin. Chirurgie. Bd. 20.

[2]) Natürlich dürfen diese nur dann zu Darmnähten gebraucht werden, wenn der Operateur anderweitig im Gebrauch dieser Nadeln genügend geübt ist.

sehr fest im Nadelhalter fassen lassen. Es ist mir dabei ziemlich gleichgültig, ob ich die gröbere Nummer der von Hagedorn für diesen Zweck eigens construirten Darmnadeln zur Hand bekomme, oder eine der feineren Sorte gewöhnlicher Hagedorn'scher Nadeln. Ein anderer Vortheil derselben neben dem exacten Stich ist, dass das Oehr einen verhältnissmässig starken Faden fasst. Ich halte das Nähen mit übermässig feinen runden Nadeln und mit feinsten Fäden für nicht zweckmässig. Der Chirurg ist aus seiner sonstigen Praxis an so feines Nähmaterial nicht gewöhnt, — die feinen Fäden kleben an den blutigen Händen und reissen oft, — und er vertrödelt deshalb viel Zeit mit dem ungewohnten Werkzeug. Ich nähe stets mit der ausserordentlich haltbaren Tourner'schen Seide und brauche für dünnere Darmwände Seide No. 1 für dickere No. 2.

Ich benutze nur Knopfnähte und beginne, wie das wohl allgemein üblich ist, am mesenterialen Ende, und lege erst nach beiden Seiten hin bis etwas über den Mesenterialansatz hinaus die Nähte an. Ist der zu vernähende Darm beweglich und von allen Seiten gut zugänglich, so lege ich die nächste Naht genau an der gegenüberliegenden Seite an und halbire dann fortwährend die noch nicht vernähten Wundränder durch eine Naht. Es bietet dies den Vortheil, dass man immer zusammengehörige Wundränder miteinander in Verbindung bringt. Auf diese Weise kann man 2 in ihrer Lichtung sehr ungleiche Wundränder miteinander vereinigen, ohne die grössere erst durch Nähte verkleinern zu müssen, besonders wenn man nach Wehr und Madelung die kleinere Lichtung durch schräges Zuschneiden vergrössert.

Sind die Darmstümpfe nicht beweglich und ihre Hinterwand schlecht zugänglich, so lege ich erst die Nähte an der letzteren von innen nach Wölfler an und verfahre mit dem Rest der Wundlinien wie beschrieben. Ich steche die Nadel beim ersten Darmstumpfe, etwa 5—6 Mm. vom Wundrand entfernt, ein und führe sie im Wundrande wieder heraus, beim anderen Darmstumpfe umgekehrt. Bei den letzten Nähten ist das nicht möglich, man müsste sonst die bereits eingestülpten Darmwände wieder auskrempeln, um den Wundrand zu Gesicht zu bekommen. Diese letzten Nähte werden deshalb in derselben Höhe wie die vorigen ein- aber früher wieder ausgestochen. Meist gehe ich hier mit einem Stich durch beide bereits aneinanderliegende Darmwände hindurch. Pincetten

sind beim Gebrauche der exact stechenden Hagedorn'sche Nadeln nur selten nöthig.

Viel wichtiger als runde Nadeln und dünne Fäden für das Halten der Naht ist, dass man tief, bis in die Submucosa hinein, sticht. So tief gelegte Nähte schneiden nicht durch, selbst dann nicht, wenn sie mit verhältnissmässig groben und schneidenden Nadeln angelegt sind. Das Durchstechen bis in das Darminnere vermeidet man bei einiger Uebung leicht. Sollte es trotzdem einmal vorkommen, so halte ich es für kein grosses Unglück.

Wenn man auf diese Weise mit nicht zu feinem und unbequemem Werkzeuge eine einreihige Naht ausführt, so kann man auch den querdurchtrennten Darm recht schnell zusammennähen. Ich habe meine letzten drei Dünndarmnähte nach der Uhr gemacht, keine hat mehr Zeit als eine Viertelstunde in Anspruch genommen. Dickdarmnähte dauern längere Zeit, doch habe ich auch eine sehr schwierige (Fall 13) in 25 Minuten vollendet. Das ist doch wahrlich keine Zeitdauer, welche die Operation ungebührlich in die Länge zieht, zumal uns in sehr schwierigen Fällen das Verfahren Riedel's zu Gebote steht, und wir am folgenden Tage in aller Ruhe, eventuell sogar ohne Narkose die intermediäre Naht folgen lassen können. Die Lembert'sche Naht verdient deshalb auch den zweiten ihr gemachten Vorwurf nicht, dass sie zuviel Zeit in Anspruch nehme.

Der dritte Vorwurf, den man ihr macht, ist, dass sie einen Nahtwulst im Innern des Darmes und damit eine gefährliche Stenose hervorbringe. Der Vorwurf trifft allerdings in viel höherem Grade die doppelreihige Czerny'sche Naht. Kummer[1]) hat deshalb seine submucöse Resection erfunden, welche dies vermeiden soll. Ich habe diese originelle Methode mehrfach beim Hunde nachgeprüft. Ich kann bestätigen, dass sie bei diesem Thiere leicht auszuführen ist und gute Resultate ergiebt, doch bezweifele ich, dass sie sich, besonders am pathologisch veränderten Menschendarme, mit der gleichen Leichtigkeit ausführen lässt. Und ist wirklich die Gefahr der Stenose durch die Lembert'sche Naht so gross? Man spricht immer davon, weshalb sich die günstigen Erfahrungen einer Naht am Thierdarme nicht ohne Weiteres auf den

[1]) Experimentelles über submucöse Resection am Magen und Darm. Archiv für klin. Chirurgie. 42. Bd. 8. H. S. 534.

Menschendarm übertragen lassen. Ich glaube man kann den Satz für gewisse Methoden auch umkehren. Ich erwähnte schon, dass ich eine normale, nicht weiter durch besondere Umstände complicirte Lembert'sche Naht am Menschendarme für technisch leichter halte, als an dem Darme der gewöhnlichen Versuchsthiere, Hund und Kaninchen. Die Verhältnisse für die Naht am Menschendarme liegen auch sonst günstiger. Bei jenen Thieren muss entsprechend der Kleinheit der Objecte, und beim Hunde auch wegen der grösseren Dicke der Darmwand und ihrer grossen Neigung sich nach aussen umzustülpen, der Nahtwulst im Vergleich zur Grösse der Darmlichtung verhältnissmässig sehr viel dicker ausfallen. Zudem ist beim Hunde die Stenose wohl mindestens ebenso sehr hervorgerufen durch secundäre Veränderungen des Darmes. Hier findet man nach jeder Lembert'- oder Lembert'-Czerny'schen Naht die Nahtstelle verwachsen mit dem Netz, mit anderen Därmen und häufig auch mit der Bauchwand. Zuweilen bildet sich ein solcher Klumpen aus Netz und Därmen, dass man sich wundern muss, dass der Koth ihn ungehindert passiren konnte. Zudem ist der Darm noch meist an der Nahtstelle mehr oder weniger scharfwinklig abgeknickt. Beim Kaninchen ist es nicht ganz so schlimm, häufig aber ähnlich. Mir sind mehrere dieser Thiere nach gelungener Naht aus diesem Grunde an Ileus gestorben, ihr dünner Darm überwindet sehr viel schwieriger Hindernisse der Passage als der musculöse des Hundes. Was ich nach gleichen Operationen beim Menschen auf dem Sectionstische gesehen habe, sah ganz anders aus. Bei M. (Fall 14), welcher 2 Monate nach vollführter Darmnaht starb, waren überhaupt keine Adhäsionen vorhanden; bei V. (Fall 12), welcher bald nach der Operation starb, ebenfalls so gut wie keine.

Vor Kurzem sah ich eine Frau mit geheilter Lembert'scher Magendarmnaht nach Pylorusresection, welche 12 Tage nach der Operation an Pneumonie starb, seciren, wo die Nahtstelle nur nach unten und hinten hin leichte Verklebungen eingegangen hatte, sonst aber völlig frei dalag. Es scheint demnach in dieser Beziehung die Heilung beim Menschen sehr viel vollkommener zu erfolgen, als bei den erwähnten Versuchsthieren und ich glaube, wenn ein auf diesem Gebiete genügend geübter Operateur am gesunden Menschen wie am Thiere experimentiren könnte, die quere Durchtrennung des

Darmes mit nachfolgender Lembert'scher Naht würde zu den sichersten Operationen gehören.

Auf die exakte Naht der Bauchwunde nach Laparotomie legen wir grosses Gewicht. Wir gebrauchen, wenn nicht der Zustand der Patienten sehr gebieterisch möglichst schnelles Operiren verlangt, neben durchgreifenden Seidenfäden, stets die Werth'sche Etagennaht, weil nach langjährigen Erfahrungen der hiesigen chirurgischen und gynäkologischen Klinik Bauchbrüche nach derselben zu den Seltenheiten gehören. Wir thun dies in der letzten Zeit um so mehr, als uns einmal (in einem weiter unten beschriebenen Falle) ein im übrigen schönes Operationsresultat durch das Platzen einer weniger sorgfältigen Naht vereitelt wurde.

Ebenso wie alle in der letzten Zeit erfundenen Darmnähte halte ich die Versuche Senn's[1] und Anderer an Stelle der circulären Darmnaht die Anastomose zu setzen, für verfehlt. Uns stehen nur Erfahrungen über das Senn'sche Verfahren zu Gebote. Die circuläre Lembert'sche Naht ist ganz gewiss kein wesentlich complicirterer Vorgang als die Senn'sche Anastomose, denn die entkalkten Knochenplatten, ohne Hinzufügung einer ganz exakten Naht sind, wie wir uns in zwei Fällen von Gastroenterostomie überzeugen mussten, durchaus ungenügend. In beiden Fällen wurden die Platten in der vorgeschriebenen Weise angelegt und daneben nur eine weitgreifende fortlaufende Lembert'sche Naht um den Plattenrand herumgelegt. Beide Patienten starben an Perforationsperitonitis. Wenn man aber ausser den Platten noch exakte Naht anlegen muss, wo bleibt dann die gerühmte Schnelligkeit? Wir haben nach den beiden eklatanten Misserfolgen den Muth verloren, diese Experimente weiterhin am Menschen anzustellen. Ueber Murphy's Knopf fehlen uns die Erfahrungen. Unsympathisch an der Methode ist mir, dass dazu mehr als die gewöhnlichen chirurgischen Instrumente, noch ein besonderer Apparat gehört.

Wenn aber diese Ersatzmethoden für die Darmnaht nicht die absolute Sicherheit des Haltens der Vereinigung gewähren und dadurch ihre sonstigen Nachtheile aufwiegen, so sind sie ganz gewiss möglichst zu beschränken. Denn die Anastomose ist doch das minderwerthige Verfahren, wie schon das Thierexperiment zeigt.

---

[1] Intestinal surgery. Chicago. 1889.

Senn selbst sah bei seinen Experimenten in mehreren Fällen schwere Passagestörungen auftreten, ja Senn und Reichel[1]) beobachteten sogar völlige Verlegung der Fistel durch unverdauliche Speisetheile. Ich habe in zwei Fällen bei Kaninchen eine breite Enteroanastomose ($1^1/_2$ Ctm.) mit Lembert'scher Naht angelegt, nachdem der Dünndarm quer durchtrennt und beide Stumpfenden geschlossen waren. Die Thiere befanden sich bald nach der Operation wohl, und es war ihnen nichts Krankhaftes anzusehen, später aber magerten sie stark ab. Das eine starb drei Monate nach der Operation, das andere wurde zwei Monate später getödtet. Bei beiden lag derselbe Befund vor: die Anastomose war auf eine ganz feine Oeffnung zusammengeschrumpft, der oberhalb gelegene Darmtheil sehr stark erweitert und seine Wand enorm hypertrophisch. Da Kaninchen bei plötzlich entstandenen Hindernissen im Darm sehr leicht an Ileus zu Grunde gehen, und der oberhalb gelegene Darmtheil so stark hypertrophirt war, folgt daraus, dass die Stenose chronisch entstanden war und dass also eine ursprünglich breite Anastomose die Neigung hat, secundär noch zu schrumpfen. Man kann dagegen einwenden, die Gastro-Enteroanastomose thue doch ihre Pflicht. Aber einerseits ist das doch immerhin etwas Anderes als eine Enteroanastomose und nicht ohne weiteres mit ihr zu identificiren und andererseits liegt eine Beobachtung von Czerny[2]) vor, die beweist, dass auch ein Gastroenterostoma secundär noch stark zusammenschrumpfen kann, weshalb Czerny den Rath giebt, von vornherein die Anastomose weit anzulegen. Dies möchte ich wegen der mitgetheilten Beobachtungen noch vielmehr für die Enteroanastomose rathen und bin in meinen beiden Fällen, die ich beim Menschen operirt habe, auch so verfahren. Vor allem aber scheint mir, — weit entfernt davon, diese Operation an Stelle der circulären Darmnaht zu setzen, — angebracht, sie nach Möglichkeit zu beschränken und überall, wo sich die circuläre Darmnaht ausüben lässt, sie auch anzuwenden, denn sie stellt doch in viel vollkommenerer Weise die physiologischen Verhältnisse wieder her, und, dass die Operation der Entero-

[1]) Ueber den Werth der Senn'schen Darmnaht und Bildung einer Darmanastomose. Münchener med. Wochenschrift. 1890. No. 11.

[2]) Czerny und Rindfleisch, Ueber die an der Heidelberger chirurg. Klinik ausgeführten Operationen am Magen und Darm. Billroth's Festschrift. Beiträge zur Chirurgie. Stuttgart. 1892. S. 434.

anastomose ungefährlicher ist, als die circuläre Darmnaht, soll erst noch bewiesen werden.

Besonders für die Operation der Intussusceptio des Darmes ist in neuerer Zeit die Anastomose empfohlen worden. Senn[1]) räth, gestützt auf Thierversuche, wenn keine Zeichen von Gangrän der Invagination vorhanden sind, dieselbe einfach bestehen zu lassen und durch Anastomosenbildung das Hinderniss zu umgehen und Braun[2]) hat eine derartige Operation beim Menschen mit Glück ausgeführt. Ich halte ein derartiges Vorgehen für sehr bedenklich. Denn man kann einer Invagination auch bei gesundem Intussuscipiens nie ansehen, wie sich das Intussusceptum verhält. Dies wird sicherlich auch, nachdem der Reiz durch vorbeipassirenden Koth fortgefallen ist, in vielen Fällen in Folge der Circulationsstörung weiter ulceriren. Die Folgeerscheinungen dieser Ulceration aber können sehr schlimme sein. Leichtenstern[3]) erwähnt als Ausgang spontan abgestossener Invaginationen, bei denen das Hinderniss für die Kothentleerung verschwand, Schleimhautgeschwüre, welche den Tod durch Septicämie, durch nachträgliche Perforation und durch anhaltende Diarrhoe mit nachfolgenden hydropischen Erscheinungen herbeiführen. Aus dem Kieler pathologischen Institute theilt Chodkiewicz[4]) einen Fall mit, wo im Anschluss an eine spontan „geheilte" Darmeinschiebung Amyloidentartung auftrat. Die Ursache der letzteren fand man in Darmgeschwüren, welche an dem zurückgebliebenen Stumpfe des Intussuscipiens sassen. Wahrscheinlich sind auch die anhaltenden Diarrhöen mit hydropischen Erscheinungen, welche Leichtenstern erwähnt, als Amyloid des Darmes und der Nieren aufzufassen. Wir selbst sahen in einem Falle von Darmeinschiebung (weiter unten beschrieben), bei dem das Intussusceptum im Körper verblieb, schwere septische Erscheinungen durch Ulcerationen auftreten, obwohl ein Anus praeternaturalis oberhalb der Einschiebung allen Koth ableitete, der Reiz durch Kothmassen also als Ursache nicht in Betracht

---

[1]) l. c. p. 95 u. 96.

[2]) Verhandlungen der Deutschen Gesellschaft f. Chirurgie. XXII. Congr. 1893. I. S. 77.

[3]) Verengerungen, Verschliessungen und Lageveränderungen des Darmes. v. Ziemssen's Handbuch.

[4]) Beitrag zur Lehre von den Darmeinschiebungen, sowie zu der Lehre von der amyloiden Entartung. Inaug.-Dissert. Kiel. 1878.

kam, und obwohl das Intussuscipiens von aussen ganz gesund aussah. Eine im Körper zurückgelassene Invagination ist deshalb eine schwere Gefahr für den Träger, selbst wenn das Hinderniss für die Kothentleerung umgangen ist. Es scheint deshalb geboten, neben der Anlegung der Anastomose stets das Intussusceptum zu entfernen, wenn auch die Scheide ganz gesund ist. Das lässt sich von einem Längsschnitt der Scheide aus, den man später zur Anastomosenbildung benutzen kann, ausführen. Es genügt unter Umständen, wie ich mich durch einen beim Menschen operirten Fall überzeugen konnte, das Intussusseptum einfach am Halse der Invagination von einem Schnitt in der Scheide aus durch einen starken Seidenfaden abzubinden und davor durchzuschneiden. Es wird dann aus dem Schlitz der Scheide, oder wenn es vom After aus zu erreichen ist, aus diesem herausgezogen. Man spart durch das Abbinden Nähte und vor allem die Unterbindung des mitinvaginirten Mesenteriums.

Zu einem ähnlichen Vorgehen hat Senn in seiner „Intestinal Surgery“ und später in einer Abhandlung „Surgical treatment of intussusception“ [1]) gerathen. Ich habe eine derartige Operation im Jahre 1891 ausgeführt und schon beschrieben.[2]) Ich will das Wesentliche zur Illustration des Gesagten wiederholen:

Am 18. 5. 1891 wurde der Canalarbeiter P. wegen einer grossen Invaginatio ileocöcalis laparotomirt. Beim Versuch der Desinvagination riss der Dünndarm quer ein. Da der Patient zu stark erschöpft war für eine grössere Operation, so wurde zunächst der Dünndarm als Anus präternaturalis eingenäht. Die definitive Operation wurde aus mehreren Gründen hinausgeschoben. Da erkrankte der Patient an schweren septischen Erscheinungen, die die Entfernung des ulcerirten Intussusceptums, dessen Spitze im After zu fühlen war, dringend geboten erscheinen liessen. Am 11. 8. wurde die zweite Laparotomie ausgeführt, das stark ulcerirte Intussusceptum aus einem Längsschnitt der Scheide in der geschilderten Weise entfernt, und eine Anastomose zwischen dem dicht oberhalb des Anus praeternaturalis liegenden Dünndarmstück und dem Colon transversum mit Lembert'scher Naht angelegt. Die Bauchwunde wurde bei dem äusserst erschöpften Patienten, um die Operation abzukürzen, nur mit einigen durchgreifenden Seidennähten geschlossen. Am 13. 8. gingen die ersten Flatus, am 14. und 15. Stuhl per anum ab. Der Patient hatte sich erholt und behielt die ihm verabreichte Nahrung bei sich. In der Nacht vom 16. zum 17. 8. wurde ich zu ihm gerufen, fand ihn auf's äusserste

[1]) Torento 1891.

[2]) Fünf interessante Bauchoperationen. Deutsche med. Wochenschrift. 1892. No. 28.

collabirt, den Puls fadenförmig und nicht zu zählen. Ich vermuthete natürlich Perforationsperitonitis. An eine operative Behandlung derselben war bei dem Zustande des Patienten nicht zu denken. Er starb am 17. 8. Als auf dem Sectionstische der Verband abgenommen wurde, klaffte die Bauchwunde weit. Ein grosser Theil des Dünndarms war vorgefallen und mit dem Kothe, welchen der Anus praeternaturalis entleert hatte, beschmutzt. Der letztere war als Sicherheitsventil nicht bei der Operation definitiv verschlossen worden. Die Darmnaht war vollständig geheilt und zeigte nirgends eine Perforation. Das Platzen der Bauchwunde ist zurückzuführen auf den mangelhaften Verschluss derselben durch einige wenige Seidennähte. Es wurde begünstigt durch eine gleichzeitig bestehende Bronchitis und Pneumonie, welche starke Hustenanfälle hervorrief.

Bei grossen Invaginationen, wo durch die Totalexstirpation zu viel Darm verloren gehen, und diese Operation zu schwierig sein würde, würde ich auch heute noch ähnlich verfahren, wie im vorliegenden Falle, oder nach König[1]) von einem Schnitt in der Scheide aus, das Intussusceptum exstirpiren, soweit es krank ist und zwischen beiden Stümpfen, analog der Mikulicz'schen Mastdarmnaht nach Resection eines Prolapses, die circuläre Naht ausführen. Bei einer kleineren Invagination dagegen würde ich stets die Totalresection mit nachfolgender circulärer Naht ausführen, wie ich das in einem zweiten Falle (9) gethan habe, vorausgesetzt natürlich, dass die Darmenden beweglich genug sind, um die Vereinigung zu gestatten.

Ausser in dem beschriebenen habe ich noch in einem zweiten Falle eine Enteroanastomose angelegt, ich will auch diesen beschreiben, weil er interessant ist und ausserdem einen guten Beweis für die Leistungsfähigkeit der Lembert'schen Naht abgiebt:

D. S., 27 Jahre alt, Schneiderin aus Haffkrug, erkrankte im Jahre 1880 an einem heissen Abscess in der Gegend des Ligament. Poupartii. Bei der Spaltung desselben entleerte sich Eiter und flüssiger Koth. Es bildeten sich Kothfisteln. Patientin befand sich in einem Krankenhause und bekam daselbst angeblich dreimal Ileusanfälle, die mit Verringerung des Kothausflusses aus der Fistel entstanden. Da die Kothfistel sich nicht schloss, so liess sich Patientin am 11. 12. 1880 in die hiesige chirurgische Klinik aufnehmen. Man fand hier 4 oberhalb und in einer Linie parallel zum Ligament. Poupartii liegende Fisteln und einen Abscess am Oberschenkel, welcher mit den Fisteln communicirte. Die Fisteln entleerten Koth und Eiter. Es wurde die Diagnose eines typhlitischen Abscesses gestellt, die Fisteln und der Abscess wurden ge-

[1]) Die Operationen am Darm bei Geschwülsten mit besonderer Berücksichtigung der Darmresection. Archiv f. klin. Chirurgie. 40. Bd. 4. H. S. 911.

spalten, ausgeschabt und drainirt. Die Patientin wurde ungeheilt entlassen und da auch später die Kothfisteln sich nicht schlossen, liess sich Patientin am 6. 9. 1894 wieder hier aufnehmen. In der rechten Inguinalgegend finden sich die Mündungen zweier Fisteln. Die obere derselben geht $5^1/_2$, die untere $12^1/_2$ Ctm. in der Richtung auf das Coecum in die Tiefe. Sie entleeren Eiter und stinkenden Koth. In der rechten Darmbeingrube fühlt man eine derbe auf Druck empfindliche Geschwulst. Bei Druck auf dieselbe entleeren die Fisteln reichlich Eiter. Das rechte Bein steht in einer Beugecontractur von etwa $^1/_2$ rechten Winkel.

Es wurde die frühere Diagnose gestellt: Kothfisteln herrührend von einer Typhlitis mit Perforation. Es wurde beschlossen die Darmausschaltung nach dem Vorschlage von Salzer[1]) und dem praktischen Vorgang von von Eiselsberg und Anderen in ähnlichen Fällen auszuführen, und zwar in der Weise, dass das Coecum einfach unterhalb der Dünndarmeinmündung quer durchtrennt und beide Enden, jedes für sich, durch Naht geschlossen wurden. Ein Einnähen des peripheren Endes in die Bauchwunde schien deshalb nicht nöthig, weil 2 breite und viel Koth entleerende Fisteln aus diesem Darmstück nach aussen mündeten. Ich machte am 10. 9., nachdem, um aseptisch operiren zu können, die Fisteln provisorisch zugenäht und das Eczem mit dem Thermokauter verschorft war, den bekannten schrägen Bauchschnitt in der Ileocöcalgegend in Trendelenburg'scher Beckenhochlage. Der Schnitt musste vorsichtig geführt werden, denn schon mit dem stark verdickten Peritoneum parietale war Darm verwachsen. Nach Lösung desselben fühlte man in der Darmbeingrube einen schwieligen etwa halbfaustgrossen Tumor (der schon von aussen gefühlte mit dicken Wänden versehene Abscess). Darüber lagen mit einander verwachsene Därme. Ich suchte in dem Durcheinander von verwickelten Därmen vergeblich das Coecum. Schliesslich gelang es in der Tiefe einen Darm zu isoliren, welcher in der erwähnten Geschwulst verschwand. Er war sehr weit, zog gerade nach abwärts und seitlich schien deutlich in diesen Darm hinein ein Dünndarm zu münden. Eine Tänie glaubte ich auch in der schwieligen und dicken Darmwand zu sehen. Ich hatte deshalb keinen Zweifel, dass ich das Coecum vor mir habe. Unter grossen Schwierigkeiten durchtrennte ich in der Tiefe dicht oberhalb der Geschwulst den Darm, stülpte jedes Ende für sich um und vernähte es nach Lembert. In den nächsten Tagen entwickelte sich ein acuter Ileus, der mich zwang, am 14. 9. die Bauchwunde in Beckenhochlage wieder zu eröffnen. Der dem Magen zuliegende geschlossene Darmtheil stand stark gebläht und erigirt in die Höhe, die Nähte standen unter starker Spannung, doch hielten sie sämmtlich. Es wurde wieder der Versuch gemacht, sich über die anatomischen Verhältnisse zu orientiren. Doch es war nicht einmal möglich zu entscheiden, ob der getrennte Darm Dick- oder Dünndarm war. Auch jetzt schien in dem geblähten aufgerichteten Darmtheil deutlich an der Seite ein Dünndarm zu münden. Da bei den weiteren Orientirungsversuchen die Naht des anderen geschlossenen Darm-

[1]) Ueber Darmausschaltung. Beiträge zur Chirurgie. Billroth's Festschrift. 1892.

stumpfes mit dem Finger eröffnet wurde und etwas Koth austrat, wurde, nachdem der Spalt wieder geschlossen, von weiterem Suchen abgesehen und der centrale Stumpf als Anus praeternaturalis eingenäht.

Am 8. 10. wurde der Versuch gemacht, den Anus praeternaturalis nach folgendem Plane zu beseitigen: Das in den Anus einmündende Darmstück sollte lospräparirt, dann in der Mittellinie ein zweiter Schnitt gemacht, und das gelöste Darmstück in das Colon transversum eingepflanzt werden. Diese Absicht wurde vereitelt durch untrennbare Verwachsungen. Es wurde in den Anus praeternaturalis, um das zugehörige Darmstück kenntlich zu machen, ein dickes Schlundbougie eingeschoben und ein grosser Bauchschnitt von 15 Ctm. Länge in der Mittellinie gemacht. Auch hier zeigten sich die Därme mit dem verdickten Peritoneum parietale und unter einander verwachsen. Unterhalb des unteren Schnittrandes fühlte man querverlaufend die Schlundsonde in einem Darm, welcher in ganzer Ausdehnung mit dem Peritoneum parietale und mit anderen Därmen fest verwachsen war. Es war unzweifelhaft Dünndarm, der stark erweitert war. Die Lösung des Darmes aus seinen Verwachsungen war unmöglich. Da das Colon transversum frei beweglich war und dies sich bis zu dem erwähnten verwachsenen Dünndarm bequem herabziehen liess, so wurde versucht zwischen diesen beiden Därmen eine Anastomose herzustellen. Indessen wurde die Spannung nach Anlegung der Nähte an der Hinterwand so gross, dass die Nähte wieder gelöst und das im Dünndarm bereits gemachte Loch wieder durch Lembert'sche Naht geschlossen werden musste. Hier und da fand sich im Bauche noch eine freie Dünndarmschlinge, sonst war alles verwachsen. Eine von diesen, welche recht tief in's Becken hinabreichte, wählte ich, um eine Anastomose zwischen ihr und dem Colon transversum anzulegen. Aus schon erwähnten Gründen machte ich die Anastomose so gross, dass das quere Loch in jedem Darme die Hälfte der Peripherie desselben einnahm. Die Vereinigung geschah mit Lembert'schen Nähten. Die Heilung ging ohne jede Störung von statten. Am 14. 10. entleerte sich der erste Stuhlgang per anum. Seitdem ging wechselnd mehr Stuhlgang durch den Anus praeternaturalis oder den Anus naturalis ab. Im ganzen aber mehr durch den letzteren.

Am 6. 12. wurde ein Versuch gemacht den Anus artificialis zu schliessen. Das Darmstück wurde etwas gelöst, eingestülpt und vernäht, darüber die Muskeln vereinigt. Da es wahrscheinlich schien, dass die Naht an dem narbig veränderten Darm nicht halten würde, wurde ausserdem eine Hautlappenverschiebung nach Dieffenbach hinzugefügt. Nachdem der Verschluss einige Tage gehalten, entleerten sich wieder Spuren von Koth unter dem Lappen heraus, dann vorübergehend einige Tage wieder grössere Mengen. Aus den früheren Kothfisteln kommt nur noch eine geringe Menge Eiter, aber seit der ersten Operation kein Koth mehr.

Ich erkläre mir den Fall in folgender Weise: Die Patientin hat früher an perforirender Entzündung des Blinddarms mit allgemeiner Peritonitis gelitten, wie die ausserordentlich zahlreichen Verwachsungen im Bauche beweisen. Das ganze Cöcum mit dem Processus vermiformis scheint durch Ulceration verloren

gegangen, beziehungsweise in den schon mehrfach erwähnten, mit Abscessen durchsetzten schwieligen Tumor aufgegangen zu sein, in den die Kothfisteln mündeten. Bis in denselben Tumor war das einmündende Ileum, welches bei der ersten Operation für das Cöcum gehalten wurde, hineingezogen. Die starke Erweiterung dieses Dünndarmstücks erklärt sich ohne Weiteres durch chronische Kothstauung in demselben. Die seitliche Einmündung eines Dünndarms wird durch eine Verwachsung mit einer benachbarten Darmschlinge, die Tänie durch eine narbige Verdickung der Wand vorgetäuscht sein.

Wieviel Darm durch die Operation ausgeschaltet ist, ist völlig unbekannt; in ihrer Ernährung hat die Patientin bisher nicht gelitten.

Ich hoffe, dass es gelingen wird, den Anus präternaturalis noch zum völligen Verschluss zu bringen und doch noch das gewünschte Ziel, Verschluss der Kothfisteln und Entleerung allen Kothes aus dem After, zu erzielen.

Dass die Patientin bei all' diesen schwierigen und langdauernden Operationen (die zweite dauerte über 2 Stunden und alle Darmnähte mussten wegen den Verwachsungen in der Bauchhöhle selbst ausgeführt werden) der Peritonitis entgangen ist, liegt wohl zum grossen Theil darin, dass durch die früher überstandene allgemeine Peritonitis und ihre Folgen der grösste Theil der Lymphwurzeln der Bauchhöhle verödet ist und die Empfänglichkeit des Peritoneums für Infectionen abgestumpft ist.

Nach diesen Erfahrungen habe ich ein grosses Vertrauen zur Lembert'schen Naht gewonnen und glaube, dass sie für die grosse Mehrzahl der Fälle das einfachste und sicherste Verfahren ist, und dass ein Bedürfniss für neue Erfindungen auf diesem Gebiete absolut nicht vorliegt. Vorbedingung für ein gleichmässiges Gelingen der Naht ist, dass der Operateur sich die nöthige Uebung am todten Menschendarme und an lebenden Thieren erwirbt, was ja verschiedene Autoren und besonders Czerny mit Recht betont haben. Erzielt man bei letzteren gute Resultate, so wird man mit noch besserem Erfolge die Operation am lebenden Menschen ausführen, weil dessen Darm sich mehr für die Lembert'sche Naht eignet als der der Versuchsthiere. Die Misserfolge beim Menschen liegen nicht in der Unvollkommenheit der Naht, sondern entweder in der mangelhaften Uebung des Operateurs, die er sich an Thieren verschaffen kann, oder in der Schwere der Erkrankung des Patienten, welche keine Darmnahtmethode aus der Welt zu schaffen vermag.

Wem bei schwierigen Fällen die einfache Lembert'sche Naht nicht sicher genug dünkt, der mag immerhin die doppelreihige Czerny'sche wählen, für die grössere Mehrzahl der Fälle ist aber auch die letztere zu entbehren. Durch die einfache Lembert'sche

Naht vereinfachen wir die Technik der schwierigen und complicirten Darmoperationen, und in jeder Vereinfachung derselben scheint mir ein Fortschritt zu liegen.

Ob auch für die Magennaht die einfache Lembert'sche Naht sicher genug ist, oder ob hier die Czerny'sche bessere Resultate giebt, wage ich nicht zu entscheiden, da mir die nöthige Erfahrung darüber fehlt.

Meinem Chef, Herrn Geheimrath von Esmarch, sage ich auch an dieser Stelle für die Ueberlassung der Fälle zur Operation und zur Veröffentlichung meinen besten Dank.

XXXI.

Zwei Fälle von angeborener medianer Spaltung der Nase.

Von

Dr. D. Nasse,

Privatdocent und I. Assistenzarzt der chirurgischen Universitäts-Klinik zu Berlin.

(Hierzu 1 Figur).

Beobachtungen von medianer Spaltbildung der Nase sind so selten, dass ich zwei vor Kurzem in der chirurgischen Universitäts-Klinik vorgekommene Fälle kurz mittheilen möchte.

R., 18 Jahre alt, soll mit der Missbildung des Gesichts, welche ihn verunstaltet, geboren sein. Eine Behandlung hat bisher nicht stattgefunden.

Bei Betrachtung des Gesichts fällt sofort auf, dass die obere Gesichtshälfte ausserordentlich breit ist. Die inneren Augenwinkel stehen viel weiter als normal von einander entfernt. An Stelle des Nasendaches finden wir eine breite Hohlrinne, welche oben in der Gegend der Glabella flach beginnt und allmälig tiefer werdend sich nach abwärts erstreckt. In der Höhe der Nasenspitze ist sie am tiefsten. Weiter abwärts wird sie schnell flacher und endet noch im häutigen Septum der Nase. Letzteres weicht etwas nach links von der Medianlinie ab. Die Nasenlöcher sind durch das verbreiterte Septum weiter als normal von einander entfernt, auffallend hoch und nach aufwärts und aussen gekehrt. Oberhalb der Nasenlöcher springt zu beiden Seiten der medianen Rinne je eine rundliche Kuppe vor, von welcher aus ein allmälig flacher werdender Wulst oder First nach aufwärts zur Nasenwurzel zieht und die seitliche Begrenzung der Rinne bildet. Tastet man nach dem Septum der Nase, so findet man das knorpelige Septum in der Medianlinie auffallend niedrig und Y-förmig gespalten. Die divergirenden Knorpelplatten des Septum steigen nach aussen aufwärts zu den erwähnten beiden Höckern, welche in der Höhe der Nasenspitze liegen und gehen seitlich in die Nasenflügelknorpel über. Der unterste Theil der Nasenrinne wird also von jenen Knorpelplatten und der darauf liegenden Haut gebildet. Nach aufwärts verlieren sich allmälig die Knorpelplatten und der Boden der Nasenrinne besteht allein aus der Haut. Das Septum narium aber kann man weit hinauf abtasten bis zur Stirn hin. Dasselbe ist auffallend

niedrig und seine vordere Kante auffallend breit. Es weicht flachbogenförmig etwas nach rechts von der Medianlinie ab. Zu beiden Seiten der über den Nasenöffnungen liegenden Höcker fühlt man nach aufwärts und seitlich den Knorpel sich fortsetzen bis zum Rande der knöchernen Apertura pyriformis, welche stark verbreitert ist. Man kann den Rand der letzteren abtasten. Im oberen Theile fühlt man dann, dass die Nasenbeine vollständig fehlen, die Apertura pyriformis setzt sich als breiter Spalt bis zum Stirnbein fort. Der leicht erhabene Rand der Apertur bildet die seitliche Begrenzung des oberen Theiles der Nasenrinne. Der Nasenfortsatz des Stirnbeines, bis zu welchem man das Septum narium abtasten kann, ist auffallend flach, die Knochenoberfläche etwas unregelmässig. Diese leichten Unregelmässigkeiten setzen sich aufwärts fort bis zur Glabella, jedoch ist kein durchgehender Defect des Knochens, keine Spaltbildung am Schädel zu finden.

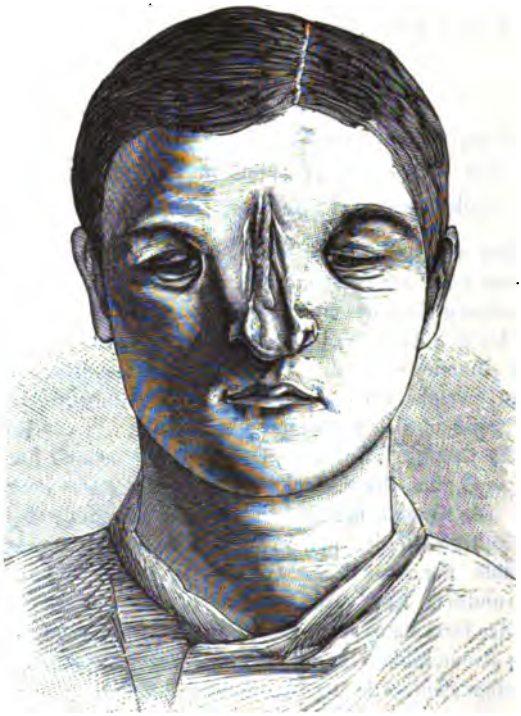

Die Haut, welche die Nasenrinne und die seitliche Wülste deckt, ist annähernd normal, jedoch fällt in dem oberen Theile der Rinne zwischen den Augen eine eigenthümliche Hahnenkamm ähnliche Faltenbildung der Haut in der Medianlinie auf. Ferner ist merkwürdig, dass die Haut in dem Bereiche der Missbildung stets stark schwitzt. Wischt der Patient den Schweiss nicht

häufig weg, so ist die Haut der Nasengegend von Schweisstropfen bedeckt, während das übrige Gesicht ganz trocken ist.

Die Untersuchung des Naseninnern ergiebt, dass, entsprechend der Abweichung des oberen und mittleren Theiles des Septums nach rechts, die linke Nasenhöhle viel weiter ist als die rechte, beide aber weiter als normal. Sonst findet man keine Abnormitäten.

Bemerkenswerth ist noch, dass Patient gar kein Riechvermögen hat. Selbst sehr stark riechende Substanzen vermag er nicht zu unterscheiden, wenn nicht eine Einwirkung auf Rachen, Zunge oder Kehlkopf statt findet.

Am Schädel, der Oberlippe, Oberkiefer und Gaumen findet sich keine Veränderung, ausgenommen, dass die beiden oberen Eckzähne oberhalb und vor der übrigen Zahnreihe stehen. Ebenso kann man wieder rhinoskopisch noch mit dem Finger Veränderungen am Rachendache oder der Schädelbasis constatiren.

Es besteht wohl kein Zweifel, dass wir es im vorliegendem Falle mit einer medianen Spaltbildung der Nase zu thun haben, deren Erklärung uns vor allen Witzel[1]) gelehrt hat. Unser Fall würde wohl unter den von Witzel angeführten am nächsten dem Falle Hoppe's stehen. Ich habe daher wohl nicht nöthig, auf die Entwickelung der Spaltbildung einzugehen, sondern kann auf Witzel's Arbeit und Trendelenburg's Darstellung (Deutsche Chirurgie, Lief. 33. I.) verweisen.

Nur die Ursache der Hemmungsbildung möchte ich noch kurz besprechen. Witzel macht darauf aufmerksam, dass bei allen hochgradigeren Fällen Defecte am Schädel in der Gegend der Glabella und eventuell ein Hirnbruch vorhanden gewesen seien. Als Angriffspunkt der Kraft, welche die Diastase des Gesichtsschädels bewirkt, nimmt er daher die Glabella an. Es liegt nun seiner Ansicht nach nahe, „wie für die Spaltbildungen im Bereiche des Schädels überhaupt, so hier für das seitliche Auseinanderweichen des Schädelendes den vermehrten intracraniellen Druck als Ursache anzusehen", „dass gerade an der Nasenwurzel der vermehrte innere Schädeldruck eine Vorwölbung der Dura leicht verursacht, findet seine Erklärung darin, dass hier gerade sich eine sehr dünne Stelle der Schädelkapsel befindet, zu der Zeit, in welcher der Stirnfortsatz sich zu bilden beginnt".

Als eine zweite Möglichkeit der Entstehung unserer Missbildung nimmt Witzel an, dass der Gaumenfortsatz des Schlundes per-

[1]) Witzel, Ueber die angeborene mediane Spaltung der oberen Gesichtshälfte. Dieses Archiv. Bd. 27.

sistirt und „wie ein hinten eingeschobener Keil ein Auseinanderweichen der vorderen Hälften der Sella turcica bewirkt hat, die sich hier nur als Verbreiterung manifestirt; weiter nach vorne, im Bereich des Chondrocranium anterius, bewirkt dieselbe Kraft eine Diastase, die natürlich mit der Entfernung von dem, im hinteren Keilbeinkörper gelegenen Hypomochlium, also bis zur Nasenspitze an Breite zunehmen musste".

Beide von Witzel erwähnten Entstehungsarten können gewiss in Betracht kommen, wenn die Spaltbildung wirklich bis in die Schädelbasis hineinreicht und je weiter nach vorne oder je weiter entfernt von dem Angriffspunkte der Kraft, desto grösser wird.

Dies ist aber bei den leichteren Spaltbildungen nicht der Fall. Bei unserem Patienten könnte man höchstens die geringen Unregelmässigkeiten am Stirnbeine und die wahrscheinlich mangelhafte oder vollständig fehlende Entwickelung der N. olfactorii dafür anführen, dass eine von innen oder hinten her wirkende Kraft die Theile auseinandergetrieben habe. Dagegen fehlt ebenso wie in manch' anderen Fällen die Fortsetzung der Spaltbildung nach abwärts auf Oberlippe, Kiefer und Gaumen. Eine keilförmig von innen wirkende Kraft müsste aber doch auch diese Theile auseinander treiben. In unserem Falle hat eher das Gegentheil eines Auseinandertreibens stattgefunden. Der Hochstand der beiden Eckzähne ausserhalb der übrigen Zahnreihe deutet eher auf eine Verschmälerung des Alveolarbogens, als wie auf eine Verbreiterung hin.

In solchen Fällen, in welchen die Spaltbildung am meisten die äusseren Theile des Gesichts betrifft, liegt es meines Erachtens näher, eine von aussen wirkende Schädigung als Ursache der Hemmungsbildung anzunehmen. Es fehlt auch nicht an Anhaltspunkten für die Bestimmung der Art und Weise dieser Schädigung. Nach Trendelenburg[1]) und v. Bramann[2]) sind die congenitalen medianen Nasenfisteln und Dermoide gewissermassen als letzte Reste der medianen Spaltbildung anzusehen, und v. Bramann hat es wahrscheinlich gemacht, dass die Entstehung der Nasendermoide und überhaupt der meisten Dermoide des Gesichts durch die nahen Beziehungen des Kopfes zu den Häuten des Fruchtsackes zu erklären ist. Ich glaube, dass diese Beziehungen, d. h. also

[1]) Trendelenburg, l. c.
[2]) v. Bramann, Ueber die Dermoide der Nase. Dieses Archiv. 40. Bd.

amniotische Verwachsungen, auch für manche Fälle der medianen Spaltbildungen der Nase verantwortlich zu machen sind. Wir fanden bei unserem Patienten eigenthümliche Hahnenkamm-ähnliche Wülste oder Falten der Haut in der Nasenrinne über der Nasenwurzel. Diese scheinen mir kaum erklärlich, wenn die Theile von innen her auseinandergedrängt wären, sie deuten viel eher auf amniotische Verwachsungen hin. In Hoppe's Fall zeigte die Cutis der Glabella eine lochartige Höhle, und an der Nasenwurzel war nach der Geburt ein Hautanhang von einem Arzt entfernt worden. Witzel deutet dies als einen Zustand, „der zur Meningocele anterior im weiteren Sinne des Wortes gehört". Näher scheint es mir zu liegen, den Zustand wie in unserem Falle auf amniotische Adhäsionen zurückzuführen.

Ist v. Bramann's Hypothese, welche die Entstehung der Dermoide durch amniotische Verwachsungen zu erklären versucht, richtig, dann würde das Vorkommen von Dermoiden zugleich mit medianen Gesichtsspalten unserer Annahme, dass auch ein Theil dieser Spalten durch amniotische Verwachsungen entsteht, eine weitere Stütze verleihen. Derartige Fälle sind mir aber nicht bekannt. Der von Witzel erwähnte und von Trendelenburg abgebildete Fall von medianer Nasenspalte weist zwar eine Geschwulst an der Glabella und Nasenwurzel auf; da aber eine Beschreibung nicht existirt, so bleibt es sehr zweifelhaft, ob diese Geschwulst ein Dermoid oder nicht vielmehr ein Hirnbruch war.

Die Combination von medianem Nasendermoid mit medianer Spaltung der unteren Gesichtshälfte, wie sie Wölfler[1]) beschreibt, kann auch nur gezwungen als Beweis für unsere Hypothese benutzt werde. Wölfler ist geneigt, die mangelhafte Verwachsung der Unterkieferhälften und die narbige Einziehung der Zunge durch eine verspätete Rücklagerung des Aortenbulbus in die Brusthöhle zu erklären. Er verhehlt sich allerdings nicht, dass damit die Entstehung des Dermoides auf der Nasenspitze nicht erklärt wird.

Von dem zweiten Fall von medianer Nasenspalte besitze ich leider keine Abbildung und keine so genauen Aufzeichnungen wie von dem ersten.

Es handelt sich um ein wenige Wochen altes Kind. Die Nase war in der

[1]) Wölfler, Zur Casuistik der medianen Gesichtsspalte. Langenbeck's Archiv. Bd. 40.

Medianlinie gespalten, jedoch betraf die Spaltung nur den knorpeligen Theil und das Septum der Nase. Die Nase war platt und niedrig. Die rechte Nasenhälfte hatte ungefähr die normale Länge, die linke dagegen war kürzer. Das linke Nasenloch stand daher höher und dementsprechend war auch die Oberlippe in ihrer linken Hälfte bedeutend höher als rechts. Dabei war das Nasenloch verengert, ganz rund, und schaute wie die Mündung eines Kanonenrohres direkt nach vorne. An der linken Seite der Nase befand sich eine kleine eiternde Fistel. Als ich diese bemerkte, dachte ich zunächst an eine Dermoidfistel. Allein die Fistel communicirte mit dem Thränensack, denn als sich die Fistel zeitweise schloss, sammelte sich unter ihr eitriges Sekret an, das man durch die Thränenkanälchen nach dem Auge ausdrücken konnte. In Folge dessen wurden die Eltern in betreff der Fistel an die Augenklinik verwiesen.

Leider haben sie sich nicht dorthin gewendet, so dass ich über die Veränderungen am Thränennasengange nichts erfahren habe. Ich bedauere dies sehr; denn wenn es sich auch möglicher Weise, ja wahrscheinlich, nur um eine einfache Dacryocystitis gehandelt hat, so wäre es doch auch immerhin möglich, dass eine Missbildung des Thränennasenganges vorgelegen hat. Bekanntlich entwickelt sich der Thränenkanal ungefähr in derselben Zeit, in welche wir auch die Entstehung der medianen Nasenspalte verlegen müssen. Es wäre also sehr gut denkbar, dass sich an ihm eine Hemmungsmissbildung zugleich mit einer Spaltbildung der Nase entwickelt. Natürlich wäre dann aber schwer zu entscheiden, ob die eine Missbildung die Ursache der anderen gewesen ist, und wahrscheinlich würde man nach einer gemeinsamen Ursache für beide Missbildungen suchen müssen. Leider kann der Fall wegen der unvollkommenen Untersuchung uns keinen Aufschluss über den Zusammenhang der beiden Veränderungen geben, und deswegen auch nichts zur Erklärung der Genese der medianen Nasenspalte beitragen.

Anmerkung. Die Abbildung (S. 768) ist nach einer Skizze meines Collegen Herrn Dr. Lexer gemacht, dem ich für die Ueberlassung derselben zu Dank verpflichtet bin.

XXXII.

Die Totalexstirpation der Epiglottis nebst einigen Bemerkungen zur Pharyngotomia subhyoidea.

Von

Dr. Alfred Rosenbaum,

Assistenzarzt an Prof. J. Israel's Privatklinik in Berlin[1]).

(Mit einem Holzschnitt).

Die Pharyngotomia subhyoidea, von Malgaigne 1835 unter dem Namen Laryngotomie soushyoidienne und von Vidal als Procédé sous-hyoidien angegeben, ist eine im ganzen selten ausgeführte Operation, so selten, dass man bis jetzt kaum 30 Fälle aus der gesammten Litteratur zusammenzustellen im Stande ist.

Es muss dieser Umstand eigentlich auffallen, da B. v. Langenbeck vor mehr als 20 Jahren die Methode mit allen Details genau beschrieben, ihre Indikationen festgestellt und sie sehr lebhaft empfohlen hat.

Wenn gleichwohl die Anzahl derer, die den Anregungen von Langenbeck's gefolgt sind, nur eine sehr geringe blieb, so ist der Grund wesentlich darin zu suchen, dass die ungünstigen Heilerfolge — von 20 Operirten starben 4 sogleich nach der Operation, 6 in den ersten 3 Monaten — dem Verfahren selbst zur Last gelegt worden sind. Und doch ist dieses Urtheil unberechtigt, da alle Umstände, welche sonst den Werth und die Brauchbarkeit einer Operation zu bestimmen pflegen, vielmehr zu Gunsten der Pharyngotomia subhyoidea als gegen dieselbe sprechen.

[1]) Zum Theil vorgetragen in der Freien Vereinigung der Chirurgen Berlins am 11. Juni 1894.

Zunächst ist die Technik der Operation durchaus nicht schwierig und es ist sehr wohl möglich, die am meisten gefürchtete Nebenverletzung wichtiger Nerven etc. zu vermeiden. Was ferner die Freilegung des Operationsfeldes anlangt, so findet man durchgehends bei allen Autoren den Ausdruck der Ueberraschung, wie bequem zugänglich der Aditus laryngis durch die Operation gemacht wird. Nach Vorziehen der Epiglottis liegt der Kehlkopfeingang mit den Aryknorpeln, den wahren und falschen Stimmbändern und der Zugang zum Schlund für das Gesicht und die Instrumente vollständig frei.

Eines hingegen ist unzweifelhaft, dass die Verstümmelungen, welche zur Beseitigung der Krankheit (meist maligne Tumoren) unvermeidlich waren, die Nachbehandlung der Pharyngotomie ausserordentlich schwierig gestalten; wie denn auch ein Theil der unmittelbaren und späteren Misserfolge auf Schluckpneumonie und unzureichende Ernährung zurückzuführen ist.

Indessen wie weit man auch die Indikationen für die Pharyngotomie ziehen mag, so giebt es doch gewisse Erkrankungen, bei deren Beseitigung sie allen Anforderungen entspricht. Es sind dies vor allen diejenigen malignen Tumoren der Epiglottis, bei welchen man sich in Folge ihrer grössern Ausbreitung nicht mit der Abtragung des freien Randes der Epiglottis vom Munde her begnügen darf, sondern eine möglichst vollständige Ausrottung des ganzen Organs mit dem Petiolus erstreben muss.

Ein solcher Fall war es, welcher Herrn Prof. J. Israel zur Vornahme der Operation nöthigte.

Der Patient, ein kleiner magerer Mann von 64 Jahren, ist bis vor 3 Jahren (1892) niemals krank gewesen, hat auch nicht Lues gehabt. Im August 1892 bekam er geringe Beschwerden im Schlunde, er hatte das Gefühl, als ob etwas fremdes im Halse wäre und empfand einen leisen Druck an der linken Seite des Kehlkopfes. Schlucken und Sprechen war nur sehr wenig behindert. Diese im ganzen geringfügigen Störungen dauerten unverändert bis Januar 1893. Da verstärkten sie sich ganz erheblich; das Druckgefühl nahm zu, das Schlucken harter Speisen war ganz unmöglich, und selbst bei weichen Speisen schmerzhaft. Nur ganz leise konnte Patient ohne Beschwerden sprechen. Das Allgemeinbefinden und der Kräftezustand war, eine gewisse Verstimmung abgerechnet, nicht wesentlich beeinträchtigt.

Zu dieser Zeit wandte sich Patient an Prof. B. Fränkel, nach dessen mir gütigst überlassenen Aufzeichnungen, als Ursache des Leidens die Umwandlung der Epiglottis in einen harten Tumor von blumenkohlähnlichem Aus-

sehen erkannt wurde. Schon damals nahm der Tumor die ganze Epiglottis ein und ging sogar auf das Lig. glosso-epiglotticum lat. dextrum über. Da sowohl Tuberculose als Lues ausgeschlossen werden konnten — das versuchsweise gereichte Jodkalium blieb ganz wirkungslos — so war nur die Annahme des malignen Tumors übrig, und diese fand ihre volle Bestätigung, da in einem vom Munde her entnommenen Stückchen Epithelzapfen und Nester nachgewiesen wurden. Mit der Sicherstellung der Diagnose auf Carcinom war es natürlich, dass die Exstirpation des Tumors der einzige einzuschlagende Weg sein konnte. Da es sich aber hier um eine Erkrankung nicht nur des freien Randes, sondern der gesammten Epiglottis handelte und die Affection sogar auf die angrenzenden Theile übergriffen hatte, so war die Möglichkeit vom Munde her die Geschwulst im Gesunden zu exstirpiren ausgeschlossen und es lag nahe, sich vom Halse her das Operationsgebiet durch die Pharyngotomia subhyoidea in ausreichender Weise zugänglich zu machen.

Zur Ausführung dieser Operation wurde der Kranke Herrn Prof. Israel überwiesen und trat am 17. Februar 1892 in dessen Privatklinik ein. Der sogleich aufgenommene Status ergab, dass die Epiglottis sichtbar und fühlbar in einen dicken, harten Tumor mit blumenkohlähnlichem Rande verwandelt ist, welcher nach rechts hin an Dicke zunimmt und daselbst von einer weisslichen necrobiotischen Schicht bedeckt ist. An dieser Seite füllt er die Fossa glosso-epiglottica aus und setzt sich ein Stück weit auf das Lig. glosso-epiglott. lat. dextr. fort. Das Kehlkopfinnere lässt sich leicht übersehen und zeigt keinerlei Veränderungen.

Die Betastung des Halses, welche bei dem magern Manne sehr genau ausführbar ist, ergiebt keine nachweisbare Erkrankung von Drüsen.

Es wurde demnach beschlossen, die Exstirpation der Epiglottis durch die Pharyngotomia subhyoidea auszuführen und dieser Operation die tiefe Tracheotomie am 18. Februar 1892 vorausgeschickt.

Nachdem Patient sich an das Tragen der absichtlich lang gewählten Canüle gewöhnt hat und die Reizerscheinungen geschwunden waren, wird am 21. Februar, also 3 Tage später zur Hauptoperation geschritten. Es wurde zunächst eine Hahn'sche Schwammcanüle eingeführt und Patient durch Unterschieben einer Rolle unter die Schulterblätter mit mässig abwärts geneigtem Kopf gelagert. Der Hautschnitt wird parallel und dicht unterhalb des untern Randes des Zungenbeins und in ganzer Ausdehnung desselben bis zum Ende der grossen Hörner gemacht und nach Durchtrennung von Haut und Fascie alle zum Zungenbein gehenden Muskeln hart an diesem durchschnitten. Nur vom M. thyreo-hyoideus bleibt der laterale Theil rechter- und linkerseits stehen und wird so weit zur Seite geschoben, dass man Art. und N. laryngeus superior deutlich erkennen kann, um bei etwa nothwendig werdender Dilatation der Wunde die Verletzung der Nerven mit Sicherheit vermeiden zu können. Darauf wird das Lig. thyreo-hyoideum medium fast unmittelbar am Zungenbein durchtrennt, so dass nunmehr die Plica glosso-epiglottica freiliegt. Diese wird mittelst einer Schlundzange vom Munde her an einer Stelle vorgewölbt, einge-

schnitten und der Schnitt dann nach rechts und links hin in möglichst grosser Ausdehnung erweitert. Die Schnittränder werden zur Erleichterung einer späteren Wiedervereinigung mit Schiebern gefasst, die zunächst liegen bleiben. Damit ist der Pharynx weit eröffnet und die erkrankte Epiglottis liegt leicht zugänglich im Operationsfelde. Nach Vorziehen derselben mit der Muzeuxzange kann man den ganzen Kehlkopfeingang deutlich übersehen und die makroskopischen Grenzen des Erkrankten mit grosser Genauigkeit feststellen. Um jeden Bluteinfluss in die Luftwege zu vermeiden, wird die Glottis zunächst provisorisch mit einem Jodoformgazestreifen tamponirt. Die Epiglottis wird nun scharf angezogen, die Schleimhaut unterhalb der erkrankten Partie umschnitten, vom Petiolus abgelöst und dann der ganze Kehldeckel sammt dem Petiolus mit der Hohlscheere excidirt, wobei jederseits noch etwa 5 mm von den Lig. glossoepiglotticis mit entfernt werden. Einige spritzende Gefässe werden sofort gefasst und unterbunden. Damit ist die Exstirpation ohne nennenswerthen Blutverlust beendet.

Nachdem von der Nase her eine Schlundsonde in den Magen eingeführt und der provisorische Glottistampon entfernt ist, werden die beiden (vorher gefassten) Schleimhautstümpfe, nämlich der an der Zungenwurzel haftende mit dem vom Petiolus abgelösten Schleimhautrest und dann weiter in ganzer Ausdehnung die durchgeschnittene Pharynxschleimhaut mit Catgutknopfnähten vereinigt. Somit ist der Pharynx wieder vollständig abgeschlossen und er wird gegen das Einfliessen von Wundsecret durch einen Tampon gesichert, dessen aus dem Munde herausgeführter Faden am Ohr befestigt wird.

So gut es geht, werden die Muskelreste wieder ans Zungenbein angenäht und die äussere Haut mit Seidenknopfnähten geschlossen; nur eine kleine Stelle im äussern Wundwinkel jeder Seite bleibt offen, um einen bis auf die Schleimhautnaht geleiteten Jodoformgazestreifen herauszuführen. Die Pressschwammcanüle, welche vor der Operation an Stelle der gewöhnlichen Trachealcanüle eingeführt worden war, bleibt liegen.

Die wichtigsten Daten aus der Krankengeschichte sind folgende:

Am 1. Tage (21. 2.) grosse Unruhe, viel Hustenreiz und Auswurf von blutigem Schleim. Nachts steigert sich die Unruhe fast bis zur Tobsucht, so dass Patient nur mit Mühe im Bette zu halten ist. Hierbei wird durch Würgen der Pharynxtampon herausgeschleudert. — Am 2. Tage wird die Tamponcanüle entfernt und eine gleiche wieder eingelegt. Stündlich wird durch das Schlundrohr Nahrung eingeflösst. — 23. 2. (3. Tag). Die Schwammcanüle wird entfernt und durch eine einfache Trachealcanüle ersetzt; die Trachea wird zur grösseren Sicherheit durch ein nach oben geschobenes jodoformirtes Schwammstückchen abgeschlossen. Es erfolgt wieder starker Hustenreiz mit Absonderung von übelriechendem Schleim. — Am 24. 2. (4. Tag) zeigt es sich, dass die Ränder der Trachealwunde etwas necrotisch sind, und es wird daher die Canüle fortgelassen und das jodof. Schwammstückchen entfernt. Sogleich fliessen grössere Mengen fötiden Schleims und Speichels, die im Larynx sich angesammelt hatten, in die Trachea herab und werden aus der Trachealöffnung ausgehustet. — Am 26. 2. (6. Tag). Entfernung des

Schlundrohres und Beginn der natürlichen Ernährung. Es gelingt dem Patienten bald, ganz dünnflüssige Nahrung (wie Wasser mit Wein, helles Bier) zu schlucken, indem er dieselbe mit einer schnellen Rückwärtsbewegung des Kopfes über den Aditus laryngis in den Schlundeingang schleudert. Weiches Ei kommt zum grössten Theil aus der Trachealfistel wieder heraus. — Da jedoch am 27. 2. (7. Tag) starker Husten und (zum ersten Male) Fiebererscheinungen auftreten, so werden die Schluckversuche sofort ausgesetzt und Patient mit der dreimal täglich eingeführten Schlundsonde ernährt. Objectiv besteht geringe Dämpfung und Rasseln unter dem rechten Schulterblattwinkel.

In den nächsten 5 Tagen verschwinden diese Erscheinungen gänzlich, so dass am 3. März die Schluckversuche wieder aufgenommen werden. Hierin macht Patient nun gute und relativ schnelle Fortschritte, so dass er erst flüssige, dann breiige und am 13. März, also etwa 3 Wochen post operat., auch feste Nahrung zu schlucken im Stande ist. Nebenher wird die Ernährung mit dem Schlundrohr[1]) mehrmals täglich fortgesetzt und erst Ende März, also etwa 6 Wochen post op., gänzlich aufgegeben, da Patient ist jetzt im Stande ist, alle Speisen zu verzehren, die er mit seinem etwas defecten Gebiss zerkleinern kann. Körperkräfte und Allgemeinbefinden waren gut, Patient hatte sogar an Gewicht etwas gewonnen.

Ein Anfang Juni (also 4 Mon. post op.) unter gütiger Beihülfe von Herrn Prof. B. Fränkel aufgenommener Status ergab folgendes: Pat. sieht wohl aus, hat ziemlich guten Appetit und normale Verdauung. Beim Essen ist der Hustenreiz dauernd in Abnahme begriffen. Doch hat Patient zeitweilig die Empfindung, als ob kleine Partikel der Nahrung in den Raum oberhalb der Stimmbänder gelangen und dort liegen bleiben. Er muss sie dann durch Hüsteln in den Mund zurückbringen und mit den daselbst gekauten Bissen vereinigen, um sie gemeinsam herunterzuschlucken. Das Trinken vollzieht sich ganz normal; Pat. kann mehrere Schluck hintereinander herunterbringen, ohne den Kopf zurückzuschleudern. Was die Nahrung selbst anlangt, so hat Pat. seine Speisekarte erweitert, so dass er jetzt auch, was bisher als das schwierigste ihm ganz unmöglich war, die Mischung von flüssigen und festen Nahrungmitteln z. B. Zwieback in Cacao geniessen kann. Die Sprache ist ein wenig rauher geworden, und beim längeren Sprechen verspürt er ein zusammenziehendes Gefühl im Halse.

Die Hautnarbe ist kaum noch zu sehen, die Trachealöffnung mit eingezogener Narbe fest geschlossen. Der laryngoskopische Befund ist folgender:

Der Pharynx ist von normaler Beschaffenheit und Beweglichkeit. Die Epiglottis fehlt vollständig; die Plicae pharyngo-epiglotticae laufen nach vorn in einem Wulst zusammen, der der Zunge anliegt und den Narbenrand darstellt; diese Narbe reicht nach rechts höher hinauf als nach links entsprechend der grössern Ausdehnung der Erkrankung auf der rechten Seite. Der Kehlkopfein-

---

[1]) Jede Eingiessung besteht aus $^1/_2$ Liter Milch, Beeftea von $^1/_2$ Pfund Fleisch, 2 Eier, 1 Esslöffel Pepton, Zucker, Salz.

gang liegt vollständig frei und lässt sich in allen seinen Theilen leicht überblicken. Bei der Phonation erfolgen die Bewegungen desselben in jeder Weise normal. An den Plic. pharyngo-epiglotticae bemerkt man bei der Phonation eine Bewegung medianwärts auch in ihrem vordern Theile.

Die Färbung der Schleimhaut ist im Allgemeinen normal; die Stimmbänder sind leicht geröthet und mit etwas schleimigem Secret belegt.

Leider wurden bei der Betastung des Halses zu beiden Seiten des Kehlkopfs vergrösserte Drüsen entdeckt, deren Deutung als carcinöse nicht abzuweisen war. Die Richtigkeit dieser Annahme wurde durch Exstirpation und mikroskopischen Untersuchung der ganz in einen Epithelbrei umgewandelten Drüsen bestätigt. Die Wunden heilten ohne jeden Zwischenfall in 10 Tagen. Was die Dauerhaftigkeit der Heilung anlangt, so ist Patient zur Zeit, also 2 Jahre nach der Operation, vollständig gesund und hat an Gewicht seit jener Zeit zugenommen; er ist weder im Sprechen noch in der Nahrungsaufnahme irgendwie behindert.

Die Schilderung der Operation und des Verlaufes der Heilung ist wesentlich deshalb mit solcher Ausführlichkeit gegeben worden, weil es sowohl bei den Vorbereitungen zur Operation als auch bei dieser selbst eine ganze Reihe streitiger Punkte giebt; die Nachbehandlung, speciell der Ernährungsmodus post operat. wird dagegen in der Mehrzahl der beschriebenen Fälle, obwohl es eigentlich das Wichtigste und Schwierigste ist, garnicht berührt; oder wo sich Angaben darüber (wie bei Iversen und Garrè) finden, weichen dieselben in der Methode sehr von einander ab.

Zunächst handelt es sich um die Frage, soll man die Tracheotomie der Operation vorausschicken und zu welcher Zeit soll sie gemacht werden.

Malgaigne und Vidal geben hierüber keine Vorschriften und es ist dies sehr leicht verständlich, da sie selbst nur an der Leiche operirt hatten; aber auch der erste Operateur am Lebenden, der französische Marinearzt Prat (1859)[1]) erwähnt sie in seinem Bericht nicht. So ist es auch zu erklären, dass v. Langenbeck in seinem ersten Fall[2]) in gleicher Weise ohne Eröffnung der Luftröhre die Operation begann. Aber schon bei dem ersten Versuch die in der Musculatur der Pharynxwand sitzende Geschwulst auszulösen, entstand eine so heftige Haemorrhagie, dass das Blut neben dem durch die Glottis eingeführten Katheter in die Trachea und Lunge drang und einen schweren Erstickungsanfall zur Folge

[1]) Gaz. des hôpit. 1859. No. 103.
[2]) Berl. klin. Wochenschrift. 1870. S. 14.

hatte. Nur die mit einem Schnitt ausgeführte Spaltung der obern Trachealringe und Aussaugung des Blutes aus der Trachea brachte den Kranken über diesen bedrohlichen Zwischenfall hinweg. Seitdem hat Langenbeck die Tracheotomie als Voroperation unbedingt gefordert und fast alle Autoren[1]) sind ihm darin gefolgt; und zwar räth er, sie unmittelbar vor der Pharyngotomie zu machen, „weil man dann nicht in die Lage kommt, während des Reactionfiebers (1870!) zu operiren“[2]). Obwohl gerade dieser Grund, bei den Fortschritten, die inzwischen die Antiseptik gemacht hatte, für Iversen nicht mehr stichhaltig gewesen ist, so war doch auch er gegen die zeitliche Trennung der beiden Operationen, weil „wegen der secundären Entzündung um die Tracheotomiewunde herum, leicht adhäsive Processe entstehen möchten, welche die physiologische Beweglichkeit der Theile sehr hindern könnten“[3]). In einzelnen Fällen mag diese Befürchtung wohl berechtigt sein, im Allgemeinen aber scheint es gewisse Vortheile zu bieten, zwischen der Tracheotomie und der Hauptoperation 2—3 Tage verstreichen zu lassen. Diese Zeit genügt, um den Patienten an das Tragen der Canüle zu gewöhnen und den bisweilen sehr lästigen Reizhusten zu beseitigen, dessen Auftreten unmittelbar nach der Operation den Bestand der Schleimhautnähte gefährden könnte. Bei vielen Operateuren, so Krönlein in dem von Billeter beschriebenen Fall[4]), Levschin[5]), Baum[6]), Studsgaard[7]), Iversen[8]) konnte dieser Punkt überhaupt nicht in Frage kommen, weil entweder hochgradige Athemnoth sofort bei der Aufnahme ins Spital die Tracheotomie erforderte, oder besondere Zufälle nach gemachter Tracheotomie (sehr bedrohliche Respirationsstockung mit Cyanose) die beabsichtigte sofortige Anschliessung der Pharyngotomie unmöglich machten.

Durch die Tracheotomie ist die Athmung und die Unterhaltung

---

[1]) Debrou, Gaz. des hôpit. 1884, erklärt sich gegen die Tracheotomie, da er einen Patienten 8 Tage nach glücklich verlaufener Pharyng. subhyd. an Bronchitis verlor, die er als Folge der Tracheotomie ansah.

[2]) l. c. p. 32.

[3]) Iversen, v. Langenbeck's Archiv f. klin. Chir. Bd. 31. S. 625.

[4]) Zürich. 1888. S. 128.

[5]) Archiv f. klin. Chirurgie. Bd. 41. S. 324.

[6]) Iversen, l. c. p. 623.

[7]) Ibid. 637.

[8]) Ibid. 646.

der Narkose (Schlauch mit Trichter) von der Operation unabhängig geworden und es ist nur nöthig, das Einfliessen von Blut und Speichel in die Luftwege zu verhindern. v. Langenbeck empfahl, den Kehlkopf durch von unten her eingeführte Schwammstückchen zu verschliessen; Iversen benutzte anfänglich Trendelenburg's Tamponkanüle, rieth aber später in seiner Arbeit davon ab, weil sie einerseits auf die Dauer nicht sicher die Luftwege abschloss, andererseits aber stark aufgeblasen einen zu intensiven Druck auf die Trachealschleimhaut ausübte und so kehrte auch er zur Schwammtamponade zurück. In unserem Fall wurde die Hahn'sche Pressschwammkanüle angewendet und mit sehr gutem Erfolge; die Sicherung gegen Einfliessen von Blut in die Luftröhre war eine vollkommene und obwohl das Instrument mit einmaligem Wechsel 48 Stunden liegen blieb, konnte irgend ein nachtheiliger Einfluss auf die Schleimhaut nicht erkannt werden.

Wenn wir nun zur eigentlichen Operation übergehen, so treffen wir sofort auf einen Punkt, über welchen bei allen Autoren, die sich bisher mit der Pharyngotomia subhyd. eingehender beschäftigt haben, sehr verschiedene Vorschriften gegeben werden. Es ist dieses die Länge des Schnittes, durch den der Pharynx eröffnet werden soll.

Während Malgaigne ursprünglich 8 Ctm. nach seinen Beobachtungen an der Leiche annahm, so hat Prat, der schon oben erwähnte erste Operateur am Lebenden, nur 2—3 Ctm. weit die Membr. hyothyreoidea eröffnet. Die späteren Operateure sind dann dem Vorgehen v. Langenbeck's in seinen späteren Fällen[1]) gefolgt und haben einen Hautschnitt von 6 Ctm. Länge als Norm angenommen. Allerdings kann man aus dieser Angabe noch nicht ohne weiteres ersehen, in welcher Breite der Schlund selbst eröffnet worden ist und man würde besser thun, an Stelle der unsichern Angabe über die Länge des Hautschnittes (die ja sehr vom Umfang des Halses, Fettreichthum etc. abhängig ist) die genaue anatomische Bestimmung zu setzen, bis zu welchem Punkt der grossen Zungenbeinhörner die Membrana hyothyreoidea gespalten wurde.

[1]) Die Angabe in v. Langenbeck's Mittheilungen über seine erste Operation (l. c. p. 14), dass die Schnittlänge nur 2—3 Mm. betragen habe, ist wohl als Druckfehler anzusehen.

Diese Frage hat insofern eine sehr grosse Bedeutung, als man fürchtete bei zu grosser Ausdehnung des Schnittes nach den Seiten hin, die zum Kehlkopf gehenden Gefässe und vor allem den N. laryng. super. zu verletzen, welcher als sensibler Nerv der Kehlkopfschleimhaut für die Erhaltung des Reflexmechanismus unbedingt nothwendig ist. So hat Iversen[1]), sonst ein unbedingter Verehrer der Operation, es als „einzige Schattenseite" derselben bezeichnet, „dass man nothwendig den N. laryng. sup. durchschneiden muss, um in den Schlund zu gelangen."

Von derselben Anschauung geleitet, haben andere Autoren die Operationsmethode umzuändern versucht, um diesem Missgeschick zu entgehen. Besonders zu erwähnen ist hier eine von Prof. Leo Levschin (Kasan) ersonnene Modification, die auch als nachahmungswerth in Tillmanns Lehrbuch übergegangen ist. In diesem von M. Aplavin beschriebenen Fall[2]) handelte es sich um ein von der hintern Ringknorpelfläche ausgegangenes Lipoma durum, welches einen Umfang von 12 Ctm. hatte. Da er eine so grosse Geschwulst nicht durch einen Eröffnungsschnitt bis zum Ende der grossen Zungenbeinhörner entwickeln zu können glaubte und andererseits bei Verlängerung des Schnittes über das Lig. hyothyreoid. laterale hinaus die Verletzung der Nn. laryng. sup. fürchtete, so nahm er zu folgendem Verfahren seine Zuflucht. Er durchschnitt die grossen Zungenbeinhörner etwa 1—2 Ctm. von ihrem freien Ende aus, erreichte hierdurch eine Vergrösserung des Operationsterrains, da sich nunmehr „der untere Lappen zugleich mit dem Kehlkopf nach unten senkte, während das Zungenbein stark nach hinten und oben gezogen wurde. Gleichzeitig ist der Kehlkopf so beweglich geworden, dass man ihn schief zur Rückgratachse stellen kann, wodurch man den Aditus laryngis fast in gleichem Niveau mit der Wunde hat[3])." Nach Beendigung der Operation mussten, um dem Kehlkopf wieder eine feste Stütze zu geben, 2 Suturen vom Zungenbein durch den Schildknorpel geführt werden.

Gleichwohl glaube ich, dass man diese Complication der Durchschneidung der Zungenbeinhörner, sowie noch andere, die ich hier übergehen will, vermeiden und trotzdem eine genügende Eröff-

[1]) l. c. Bd. 31. p. 631. (1885.)
[2]) Archiv f. klin. Chirurgie. Bd. 41. S. 324 u. ff.
[3]) l. c. p. 327.

nungsbreite des Schlundes erreichen kann, ohne die Nn. laryngei sup. zu verletzen, wenn man die anatomischen Verhältnisse des Nerveneintritts etwas genauer in's Auge fasst.

Luschka[1]), sagt in der 1871 erschienenen Anatomie des Kehlkopfes hierüber folgendes: „Unmittelbar neben dem knopfförmigen Ende des grossen Zungenbeinhorns steigt dieser Nerv (i. c. Ram. intern. des N. Laryng. sup.) über den M. hyopharyngeus und über das Lig. thyreo-hyoideum laterale in der Weise steil medianwärts herab, dass er etwa 6 Mm. einwärts vom Halbirungspunkt des obern Horns der Cartilago thyreoidea die Membrana hyothyreoidea, vom gleichnamigen Muskel bedeckt, durchbohrt. Die Arteria laryngea sup. hat eine eigne weiter nach vorn und dem oberen Rande des Schildknorpels näher liegende Oeffnung".

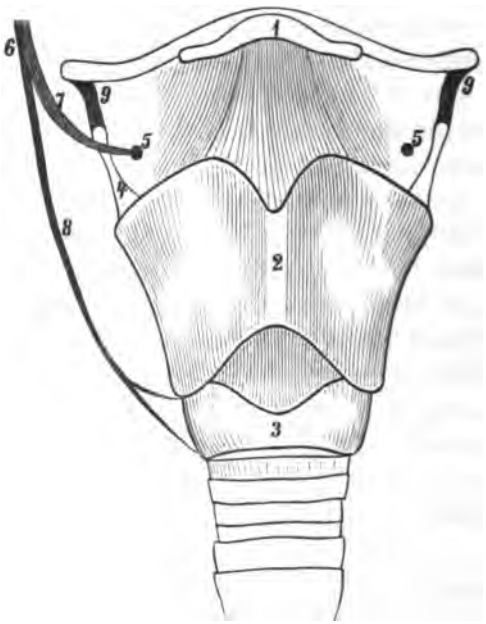

1. Os hyoides. 2. Cart. thyreoidea. 3. Cart. cricoidea. 4. Corn. sup. Cart. thyreoideae. 5. Eintrittsstelle der N. Lar. sup. durch die Membr. hyothyreoid. 6. N. laryng. sup. 7. N. laryng. Ram. int. 8. N. laryng. Ram. ext 9. Lig. hyothyreoid. laterale.

Vergleicht man hiermit die beigegebene schematische Zeichnung, so ergiebt sich, dass der Schnitt, wenn man sich nur hart an dem

[1]) Luschka, Kehlkopf des Menschen. 1871. p. 166. Tafel VIII, Fig. 2 und Fig. 6.

hintern Rande des Zungenbeins hält, ohne Bedenken zunächst bis zum Lig. hyo-thyreoid. lat. geführt werden kann. Dann sucht man sich den Nerven im lateralsten Theil des M. hyothyreoid. und M. hyopharyngeus auf, isolirt ihn, zieht ihn mit einem stumpfen Häkchen nach aussen und abwärts und ist auf diese Weise vor der Verletzung des Nerven bei der etwa nothwendig werdenden Weiterführung des Schnittes vollständig gesichert.

Die Richtigkeit dieser Darlegung habe ich an verschiedenen Leichen, die darauf hin geprüft worden sind, bestätigt gefunden und Herr Geheimrath Waldeyer, dem ich für die gütige Ueberlassung der Objecte hier meinen verbindlichsten Dank ausspreche, konnte sich an einem meiner Präparate überzeugen, dass man bei dem oben beschriebenen Vorgehen nicht nur die Lig. hyothyreoidea lateralia durchtrennen, sondern sogar beiderseits noch $1-1^1/_2$ Ctm. jenseits derselben die seitliche Pharynxwand einschneiden kann, ohne den Nerven zu verletzen. Damit stimmt denn auch die Beobachtung v. Langenbeck's überein, der zu seinem grössten Erstaunen an der Leiche eines von ihm Pharyngotomirten beide Nn. laryngei sup. vollständig unverletzt fand. Es ist selbstverständlich, dass diese Ausführungen nur für die typische Pharyngotomia subhyoidea Gültigkeit haben können; wenn es sich aber um die Entfernung ausgedehnter Geschwulstbildungen des Kehlkopfs und der seitlichen Pharynxwand handelt, reicht natürlich die Verlängerung des Schnittes bis zu den Ligg. hyothyreoid. lat. und selbst die Durchschneidung derselben nicht aus, um alles Erkrankte zu entfernen. In solchem Falle haben Iversen[1]) und Küster[2]) zum Querschnitt noch auf einer Seite einen Längsschnitt hinzugefügt, um unter Opferung des Nerv laryng. sup. dieser Seite wenigstens den andern erhalten zu können.

Auf Grund dieser Untersuchungen ist naturgemäss der Operation ein viel grösseres Gebiet anzuweisen, da der Haupteinwand, der gegen die Methode durch Iversen erhoben war, auch bei ausgiebiger Eröffnung des Schlundes sich als nicht stichhaltig zeigt.

Wenn gleichwohl die Resultate der Operation im ganzen nur wenig befriedigende waren, so liegt dieses zum Theil auch an den

---

[1]) Iversen, l. c. p. 627, 642.
[2]) Küster, Berliner klin. Wochenschrift. 1883. S. 685.

Schwierigkeiten, mit denen in Folge der gesetzten Verstümmlungen die Nachbehandlung und vor allem die Ernährung zu kämpfen hat.

Wir werden uns im folgenden wesentlich an die in unserm Fall gemachten Erfahrungen halten, bei dem es sich also ausschliesslich um die Entfernung der gesammten Epiglottis bei sonst intactem Schlund und Kehlkopf handelte, während in der Mehrzahl der sonst beschriebenen Fälle Theile des Pharynx oder Larynx fortgenommen, der Kehldeckel aber ganz oder theilweise erhalten werden konnte.

Es war klar, dass durch Exstirpation der Epiglottis und die operative Schädigung der Zunge und Schlundmuskulatur der Kehlkopf jeglichen Schutzes gegen das Eindringen von Speisen und Mundsecreten entbehren würde; deshalb mussten Vorkehrungen getroffen werden, um eine ausreichende Ernährung ohne zu grosse Gefahr (der Schluckpneumonie) zu ermöglichen. Garrè hat in gleichem Falle auf die Zuführung der Speisen per os während der ersten 6 Tage ganz verzichtet und seinen Patienten lediglich per clysmata ernährt. Es ist dieses Verfahren nicht sehr empfehlenswerth, da man ja weiss, wie unzureichend die Ernährung eines Kranken allein durch Nährclystiere ist und gerade die ersten Tage nach der Operation durch Unruhe und Schlaflosigkeit meist sehr grosse Anforderungen an die Kräfte der Patienten stellen. Besonders bei älteren Kranken, wie dem unserigen, muss man von vornherein auf eine bessere Ernährung denken, als Clysmata sie gewähren, und aus diesem Grunde haben wir dem Vorgange Iverson's folgend, die Schlundsonde bei der Operation durch die Nase in den Magen eingeführt und während der ersten Tage dauernd liegen gelassen. Dieser Modus ist dem mehrmaligen Einführen der Sonde an jedem Tage entschieden vorzuziehen, da alles darauf ankommt, die innere Schleimhautwunde möglichst schnell zur Heilung zu bringen, um mit der Ernährung auf natürlichem Wege beginnen zu können. Wenn auch die Einführung der Sonde leicht sein kann, so giebt es doch Fälle, in denen sie durch Schmerzen, Unruhe, Angst des Kranken erschwert wird. Gelegentlich verirrt sich auch wohl die Sonde in die frische Wunde oder bewirkt durch Erregung von Brechbewegungen etc. eine starke Zerrung der schonungsbedürftigen Theile. So hatte im Krönlein'-

schen Falle[1]) sehr häufiges spontanes Erbrechen (5 Tage lang) zum Durchschneiden sämmtlicher Nähte geführt, so dass die Wunde am 8. Tage in ganzer Ausdehnung weit klaffte.

Andererseits aber stört den Patienten die ruhig liegende Schlundsonde so wenig, dass der unserige nach definitiver Entfernung nur bat, sie ihm sofort wieder einzulegen, da das tägliche Einführen selbst nach Verlauf von Wochen ihm sehr unangenehm war. Neben reichlichster Ernährung giebt sie uns auch die Möglichkeit, dem Kranken jederzeit selbst Nachts, fast ohne seine Ruhe zu stören, etwas Flüssigkeit gegen den meist quälenden Durst einzuflössen.

Unter besonders ungünstigen Umständen kann es vorkommen, dass man dennoch ausschliesslich auf die Ernährung per clysma angewiesen ist, wenn nach der Operation sich tagelanges unstillbares Erbrechen einstellt und jeder Tropfen der durch die Sonde eingeflössten Nahrung auf demselben Wege sofort wieder herausbefördert wird. Hierhin gehört der oben erwähnte Fall Krönlein's, dessen Patient 5 Tage jede Nahrung wieder erbrach, so dass er die Schlundsonde à demeure entfernen musste und nur Nährclystiere gab. Doch das sind, wie gesagt, wohl nur Ausnahmen.

Die Zeit zu bestimmen, wie lange man künstlich ernähren soll, ist sehr schwer, da es (normalen Wundverlauf vorausgesetzt) hauptsächlich von der individuellen Geschicklichkeit und Ruhe der Patienten abhängt, wann er wieder selbst zu schlucken lernt.

Wir haben die Sonde dauernd nur 5 Tage liegen lassen, in der Hoffnung, dass Patient dann spontan Nahrung aufnehmen könnte, mussten aber, da entzündliche Lungensymptome auftraten, wieder zur Sonde greifen und haben dann dieselbe bis zum 11. Tage ausschliesslich zur Ernährung benutzt. Zu dieser Zeit fing Patient an, ganz dünnflüssige Nahrung zu schlucken, doch war der Schlingact noch so behindert, dass er stundenlang an einem Glas Thee oder Milch zu schlucken hatte. Erst nach 3 Wochen fing er an feste Speisen zu geniessen und erst ca. 6 Wochen p. op. war die Nahrungsaufnahme nach Qualität und Quantität unbehindert. Das gleiche Resultat in genau derselben Zeit hat Garrè bei seinen

[1]) l. c. p. 182.

Patienten erreicht, während Schulten's[1]) Kranker hierzu 8 Wochen und Krönlein's gar fast 3 Monate gebraucht hatte.

Sobald man mit der Ernährung auf natürlichem Wege wieder beginnt, erkennt man so recht den Werth der Schonung der Nn. laryngei; jedes Krümchen, welches beim Essen in den Kehlkopf gelangt, — und es passirt dieses im Anfang der Versuche sehr häufig — erregt heftigen Hustenreiz und wird durch diesen bald wieder herausbefördert. Ist aber nach Durchschneidung der Nerven die Sensibilität des Kehlkopfes ganz oder auch nur theilweise (halbseitig) aufgehoben, so können eingedrungene Speisetheilchen oder Mundsecrete in den Taschen und Falten des Kehlkopfs, ohne empfunden zu werden, stagniren, zersetzen sich daselbst, und wenn sie in diesem Zustand aspirirt werden, so ist die Schluckpneumonie fast unvermeidlich. Das Hineingelangen unzersetzter Nahrungsbestandtheile ist hingegen, wie wir aus den Untersuchungen Schüller's[2]) wissen, viel weniger gefährlich. So war in unserm Fall eine ganze Säule Eigelb in die Trachea gelangt und mit kräftigen Hustenstössen aus der Luftröhrenöffnung entfernt worden, ohne dass der Kranke, eine kurze Temperatursteigerung (an einem Tage bis 38,2°) abgerechnet, irgend welchen Schaden genommen hätte.

Aus diesem Grunde empfiehlt es sich auch, die Trachealcanüle nur so lange liegen zu lassen, als noch Anomalien des Wundverlaufs z. B. Nachblutung, Oedem des Kehlkopfes etc. zu befürchten sind, wozu unter normalen Verhältnissen 3—4 Tage ausreichen. Entfernt man dann die Canüle, so dass die Trachealfistel sich wieder schliesst, so wird der Exspirationsdruck um so kräftiger die eingedrungenen fremden Substanzen herausbefördern und ihre Zersetzung innerhalb der Respirationsorgane dadurch unmöglich gemacht werden.

Wenn wir nun zur Casuistik übergehen, so konnte Aplavin durch Ergänzung der Iversen'schen Statistik für die Pharyngotomia subhyoidea im ganzen 29 Fälle anführen, so dass mit unserm und dem bisher übersehenen Fall von Schulten im ganzen 31 Fälle der Operation beschrieben sind. Von diesen beziehen sich auf Operationen an der Epiglottis im ganzen 4. Davon scheidet der

[1]) Ref. in Virchow-Hirsch. 1882. II. 362.
[2]) Centralblatt f. Chirurgie. 1883. No. 12.

erste, der Fall von Prat aus dem Jahre 1859, aus, in sofern es sich dort nur um die Entfernung eines kleinen Tumors von der Epiglottis unter Erhaltung derselben handelte. v. Langenbeck konnte demnach mit vollem Recht bei der Aufstellung der Indicationen für die Ph. subh. sagen[1]): „Auf diesem Wege würde auch die theilweise oder vollständige Amputation der Epiglottis, eine Operation, welche meines Wissens bis jetzt noch nicht gemacht worden ist, mit Sicherheit ausgeführt werden können.

Der erste Operateur, der diesem Vorschlage gefolgt ist, war Burow[2]), welcher nach vergeblichem Versuch ein Sarcom der Epiglottis vom Munde her zu entfernen, bei schon 4 Monat später eintretendem Recidiv die entartete Epiglottis durh Ph. subh. mit glücklichem Erfolge beseitigte.

Der 2. Fall, welcher in allen bisherigen Statistiken fehlt, rührt von Schulten[3]) her und ist in der Finska läkarassällsk. handl. Bd. 23. p. 147, publicirt.

Es handelt sich hier um einen 54jährigen Bauer, der an Epitheliom der Epiglottis litt. Nach vorbereitender Tracheotomie trat eine schwere putride Bronchitis ein, so dass erst 4 Wochen später die Pharyngotomia subh. angeschlossen werden konnte. Nach Einführung der Trendelenburg'schen Canüle und am herabhängenden Kopf wurde durch eine 7 Ctm. lange Incision die in einen Tumor von 5—6 Ctm. Grösse verwandelte Epiglottis entfernt. Nach 8 Wochen konnte Patient ohne Beschwerden schlucken, dagegen muss eine Trachealcanüle (aus nicht angegebenem Grunde) permanent[4]) getragen werden.

Als 3. kommt dann der schon oben mehrfach erwähnte Fall von Krönlein[5]), welcher insofern nicht ganz rein ist, als es sich um ein Fibrosarcom der Plica aryepiglottic. dextr. handelte, welches in die rechte äussere und hintere Pharynxwand eingewachsen war. Da die Geschwulst innig mit der Epiglottis zusammenhing, so wurde diese zunächst aus der Wunde herausgezogen und amputirt. Zur

---

[1]) Berl. klin. Wochenschr. 1870. S. 30.
[2]) Berl. klin. Wochenschrift. 1877. S. 101.
[3]) Virchow-Hirsch. 1882. II. 368.
[4]) Möglich ist, dass die Naht der Schleimhaut unterlassen wurde oder misslang, und später durch narbige Schrumpfung Stenose der Aditus laryngis eintrat.
[5]) Diss. v. Billeter. Zürich. 1888. S. 131.

Entfernung der Geschwulst musste dann noch vom Querschnitt ein 2 Zoll langer Schnitt abwärts gemacht werden. Ueber die Nachbehandlung ist bei Gelegenheit der Ernährungsversuche schon berichtet worden; der Gesammtverlauf war schlecht, da Patient schon 6 Monat post op. dem Recidiv erlag.

Als 4. und letzter Fall würde sich dann der von Prof. Israël operirte anreihen, in welchem man sich aber nicht mit der Amputation der Epiglottis in Schildknorpelhöhe begnügte, sondern bei dem der Petiolus nach Ablösung der Schleimhaut, soweit er überhaupt erreichbar war, mit entfernt wurde. Aus diesem Grunde ist dieses der einzige Fall von Totalexstirpation der Epiglottis, während die übrigen nur als Amputationen der Epiglottis (beweglicher Theil) zu bezeichnen sind.

Das Resultat der Operation ist ein sehr gutes, insofern Patient zur Zeit, d. h. etwa 2 Jahre nach der Operation, vollständig gesund ist und an Kräften entschieden zugenommen hat. Die Ernährung und der Schlingakt geht in durchaus normaler Weise vor sich.

Angeregt durch diese Beobachtung, dass die vollständige Entfernung eines, wie man meint, für den Schlingakt ganz unentbehrlichen Organs bei unserm Patienten keinerlei Ausfallserscheinungen zur Folge hatte — mögen zum Schluss noch wenige Bemerkungen über die Frage der physiologischen Bedeutung der Epiglottis folgen.

Die ursprüngliche naive Anschauung, dass der vom Munde her gegen den Schlund vorrückende Bissen die Epiglottis vor sich herschiebt und sie über den Kehlkopfeingang wie einen „Deckel" klappt, diese Anschauung ist schon frühzeitig und durch mannigfache Beobachtungen erschüttert worden. So erzählt schon Morgagni[1]) von einem Manne, bei dessen Section ein vollständiges Fehlen der Epiglottis gefunden wurde, ohne dass er bei Lebzeiten Störungen des Schlingaktes gehabt hätte. Auch bei Luschka findet sich ein von Eberth beschriebener Fall abgebildet, in welchem angeborener Mangel des ganzen beweglichen Theils der Epiglottis beobachtet ist. Und wenn man selbst diesen mechanischen Schutz für grosse, sehr umfangreiche Bissen zugeben könnte, so ist es nicht recht verständlich, wie ein kleiner, sehr weicher Bissen oder

[1]) De sedibus et causis morborum. Lib. III. No. 13. Brief XXVIII. De laesa deglutitione gedruckt Venedig. 1761.

gar ein kleiner Schluck Flüssigkeit das Herunterklappen der Epiglottis bewerkstelligen sollte; um soweniger als bei alten Leuten die Epiglottis so steif und unbeweglich wird, dass man selbst an der Leiche das Umlegen nur schwer ausführen kann; gleichen Widerstand dürfte auch wohl die Ω-Form der Epiglottis dem Bissen entgegensetzen, die selbst, wenn sie umgelegt ist, vermöge ihrer Form, nicht einmal den Eingang zu decken im Stande ist. So haben denn auch spätere Autoren das für das Schlucken nothwendige Maass der Epiglottis immer vermindert, indem Donaldson etwa den dritten Theil und Dzondi und Passavant nur denjenigen Theil des Kehldeckels für nothwendig hielten, der sich zwischen den Stimmbändern befindet.

Da diese Erklärung in keiner Weise genügte, so wurden bei späteren Forschungen andere Schutzvorrichtungen des Kehlkopfs gefunden[1]).

1. Der Kehlkopf macht bei jedem Schluckakt eine Bewegung nach vorn und aufwärts, während der Zungengrund nach hinten und unten gedrückt wird, so dass der Kehlkopf sich förmlich „unter die Zunge duckt“ und der Eingang zu demselben durch die Zungenbasis gedeckt wird.

2. Henle fand und beschrieb als M. thyreo-aryepiglotticus einen Muskelapparat, welcher reflectorisch den Kehldeckel beim Schlucken niederzieht. Durch die Wirksamkeit dieses Muskels, auch Reflector epiglottidis genannt, wird der scheinbare Widerspruch aufgeklärt, der, wie ich oben zeigte, zwischen grossen Bissen und einer kleinen Flüssigkeitsmenge in Bezug auf das mechanische Niederlegen des Kehldeckels besteht. Wir haben es eben mit einem reflectorischen Vorgang zu thun, der lediglich an den Schlingakt selbst gebunden und von Umfang oder Consistenz des geschluckten Bissen ganz unabhängig ist.

3. Bei jedem Schlucken schliesst sich, wie Czermak gezeigt hat, die Glottis fest zusammen und wenn kleine Theilchen in die Cavitas supraglottica gelangen, so verfügt der Kehlkopf bei erhaltenem N. laryngeus sup. über einen Reflexmechanismus, der

[1]) Im nachstehenden folge ich den Mittheilungen Waldeyer's, die derselbe in einem Sitzungsbericht der Academie vom 25. Febr. 1886: „Beiträge zur vergl. u. norm. Anatomie des Pharynx mit bes. Beziehung auf den Schlingweg“, niedergelegt hat.

durch Erregung kräftigen Hustens für die Herausbeförderung der Fremdkörper sorgt.

Eine ganz andere Richtung bekamen diese Untersuchungen durch die Betrachtungen V. v. Bruns. Dieser zeigte, dass an der gefrornen Leiche der Kehlkopf in der Mittellinie der hintern Pharynxwand fest anliegt, d. h. dass zwischen beiden nur ein lumenloser Spalt (Waldeyer) besteht. Wenn man nun bedenkt, dass Flüssigkeiten beim Schlucken von der Zunge direkt in den Oesophagus gespritzt werden (Kronecker), so ist nicht anzunehmen, dass diese gerade sich die engste Stelle des Halses zur Passage aufsuchen werden, wenn sie sonst eine freie Bahn finden können. Eine solche liegt aber zu beiden Seiten des Halses in den geräumigen Sinus pyriformes oder den Schlundfurchen. So sehen wir also, dass ein Hauptschutz des Kehlkopfs und zwar ein anatomischer (im Gegensatz zu den vorher aufgezählten, von physiologischen Vorgängen abhängigen) darin zu suchen ist, dass der Weg der Speisen garnicht in der Mittellinie über den Kehlkopf führt, sondern zu beiden Seiten desselben durch die Schlundfurchen, dem Kehlkopfeingang gleichsam ausweichend (v. Bruns).

Eine wesentliche Unterstützung fand diese Annahme, durch die vergl.-anatomischen Untersuchung Waldeyer's. Derselbe zeigte, dass diese Spaltung des Schlingweges nach beiden Seiten hin beim Menschen und den anthropomorphen Thieren am wenigsten ausgebildet ist, während sie bei den übrigen Säugern viel deutlicher ist. Es hängt nämlich bei diesen das Velum, obwohl die Uvula meist fehlt, wie „ein Abweisstein" tief zwischen Zunge und vorderer Epiglottisfläche herunter, so dass man es nur schwer hervorziehen kann, während andererseits die seitlichen Schlundfurchen sehr weit angelegt sind. Hierdurch giebt sich schon bei Thieren durch den blossen Anblick die Bifurcation des Schlingweges deutlich zu erkennen. Gegen das seitliche Ueberfliessen von Speisen in den Kehlkopf ist derselbe durch sehr stark entwickelte Ligg. aryepiglottic. geschützt, welche z. Th. als dicke Wülste gegen die Sin. pyriformes vorspringen. Andererseits kann man aus der Form und Stellung der Epiglottis bei verschiedenen Thieren erkennen, wie wenig dieselbe befähigt ist, ihre vermeintliche Aufgabe als „Kehldeckel" zu erfüllen. So finden wir beim Ursus maritimus eine kleine, starre, hakenförmig gekrümmte Epiglottis, die beim Umlegen kaum

die Hälfte der Aditus laryngis decken würde; ebenso bleibt auch beim Urs. americ. der hintere Theil der Glottis zwischen den Aryknorpeln stets frei.

Im Gegensatz hierzu ragt beim Macropus melanops die sehr lange Epiglottis so hoch in den Nasenrachenraum hinauf, dass sie aus Mangel an Raum überhaupt nicht umgeklappt werden kann.

Wendet man diese Betrachtungen auf unsern Fall an, so kann es nicht Wunder nehmen, dass die Fortnahme der Epiglottis keine schädlichen Folgen für den Schlingakt gehabt hat, da er doch 3 Schutzmittel des Kehlkopfs unversehrt behalten hat: Die Lageveränderung des Kehlkopfs gegen die Zunge beim Schlingen; der Glottisschluss und dank der Schonung der Nn. laryngei. sup. auf das tadellose Functioniren des Reflexmechanismus. Vor allem aber sind die seitlichen Halstheile weder durch die Krankheit noch durch die Operation irgendwie beeinflusst worden, so dass die Bissen den ungehinderten Weg durch die Schlundfurchen finden. Das, wie aus dem Vergleich mit den Säugern hervorgeht, zum Theil ganz überflüssige Niederlegen der Epiglottis hat der Patient schnell entbehren gelernt.

Aus alledem geht hervor, dass die Epiglottis beim Menschen als ein für den Schlingakt zum wenigsten entbehrliches Organ zu betrachten ist.

Volle Bestätigung fand diese Ansicht durch die Beobachtung Andersen Stuart's (Sidney) und Alexander M'Cormack[1]). Dieselben hatten Gelegenheit, Untersuchungen über den Schlingakt an einem Manne anzustellen, bei welchem nach mehrfachen Exstirpationen carcinomatös entarteter Halsdrüsen eine fast 2-Markstückgrosse, bis zum Pharynx gehende Fistelöffnung an der Seite des Halses entstanden war. Wenn sie nun den Patienten, nach Verschluss der Oeffnung durch ein Glasfenster, Austern (dies hatten sie als das zweckmässigste erprobt) schlucken liessen, so waren sie im Stande, die Stellung der integrirenden Theile bes. der Epiglottis während dieses Vorganges genau zu controlliren. Die hierauf bezüglichen Mittheilungen lauten:

During the entire act the visible part, at least, of the epiglottis remains more or less erect, firmly applied to the tongue.

Never at any time was any folding backwards of it seen.

[1]) Journal of anatomie and physiologie. Vol. XXVI. 1893.

When he performs the act of deglutition, without actually swallowing food, one sees the epiglottis remain vertical, and the walls of the pharynx come forwards so as to obliterate the pharyngeal cavity.

Als positive Erklärung der physiologischen Bedeutung der Epiglottis im Gegensatz zu dem obigen negativen Ergebniss soll noch erwähnt werden, dass die von Garrè wiedergegebene Ansicht eines englischen Forschers auch bei unserm Kranken ihre Bestätigung findet. Scanes Spicer[1]) stellte den Satz auf, dem übrigens auch Moritz Schmidt[2]) beistimmt, dass die Epiglottis nicht der Deglutition diene, sondern durch ihre verschiedene Stellung Timbre und Klangfarbe der Sprache beeinflusse und so ist auch bei unserm Patienten die Stimme tiefer und rauher geworden und hat, wie seine Angehörigen meinen, einen fremden Klang bekommen.

Es ist mir eine angenehme Pflicht, zum Schlusse meinem hochverehrten Chef Herrn Prof. J. Israel für die Ueberlassung des Materials und seine liebenswürdige Unterstützung meinen verbindlichsten Dank auszusprechen.

[1]) Brit. Med. Journ. 1888. 17/III.
[2]) Krankheiten der ob. Luftwege. 1894.

XXXIII.

Pharyngotomia suprahyoïdea (proprie sic dicta).

Von

Dr. Theodor Jeremitsch,

in Moskau[1]).

M. H.! Folgender exquisit seltener und glücklich verlaufener Fall eines Selbstmordversuches veranlasst mich ein neues, meines Wissens noch nicht abgehandeltes Operationsverfahren zu besprechen und vorzuschlagen: ich meine die Pharyngotomia suprahyoïdea proprie sic dicta.

Sergei Ivanow, 34 Jahre alt, Reservesoldat und Fabrikarbeiter, hatte sich den 18./30. 11. 94., in der Absicht eines Selbstmordes, den Hals vorn quer bis in den Schlund durchschnitten, worauf er sofort spät Abends in das I. Moskauer Stadthospital aufgenommen wurde. Vom dejourirenden Arzte wurde ihm ein Verband angelegt, wonach Patient in dem mir anvertrauten Krankensaal No. 11 untergebracht wurde.

Die Nacht verbrachte der Kranke schlecht: hustete stark und war sehr unruhig.

Status. 19. 11. 94. Patient mittleren Baues, abgemagert; antwortet auf Fragen ungern, mit dumpfer Stimme. An der Vorderfläche des Halses circa 2 Mm. über dem Zungenbein und letzterem entlang verläuft eine 12 Ctm. lange Schnittwunde mit glatten Rändern; selbige reicht bis an die hintere Wand des Pharynx, quer von einem Kopfnicker zum anderen, klafft stark, besonders beim Zurückwerfen des Kopfes und beim Hustenacte, zugleich tritt beim Husten die unversehrte Epiglottis von unten hervor. Im linken Wundwinkel hängt an dünnem Stiel ein Stück von der Submaxillarspeicheldrüse;

[1]) Vorgetragen am 17./29. Januar 1895 in der 314. Sitzung der Chirurgischen Gesellschaft zu Moskau nebst Demonstration des Kranken.

in den beiden seitlichen Winkeln der Wunde sind die inneren Jugularvenen zu erblicken. Keine Hämorrhagie.

Eine Masse dickflüssigen, zähen und schaumigen Schleimes überfluthet die Schlundhöhle beim Husten und wird, Dank seiner Zähigkeit, mit Mühe durch die Wunde herausbefördert.

Hals mittellang mit winzigem Fettpolster. Die Zunge liegt unversehrt in dem Cavum oris, kein Zurücksinken vorhanden. Von Seiten der Brust- und Bauchorgane ist nichts hervorzuheben.

Nach Besichtigung der Wunde und Toilette der Rachenhöhle wurde, ohne Tracheotomie als Voract, das Anlegen von Suturen unternommen (Operateur Dr. Jonas Saritschew) und zwar wurde der obere Abschnitt des Schlundes sammt Muskeln (Mm. mylohyoïdeus, geniohyoïdeus, hyoglossi et constrictores pharyngis) hermetisch an den unteren genäht: eine seidene Knopfnaht verlief längs dem oberen Rande der Hörner und des Zungenbeinkörpers, wobei das Durchstechen und Mitfassen der Rachenmucosa vermieden wurde. Eine aparte Kopfsutur versorgte den Verschluss der Haut- und Platysmawunde; durch deren beide Enden wurden nach oben und aussen, an den äusseren Seitenflächen des abgeschlossenen Pharynx je einer 8 Ctm. langen Drainröhre eingeführt; die äusseren Drainöffnungen mündeten auf der Höhe der Cornua minora. Aseptischer Verband. Kopf in leicht nach vorne gebeugter Stellung fixirt; Körper in seitlicher Lagerung. Fragen werden vom Kranken mit wenig gedämpfter Stimme beantwortet. Um dem ligirten Schlund Ruhe zu gönnen und Husten vorzubeugen, wird dem Kranken das Sprechen untersagt und sofort nach der Operation $^1/_8$ Gr. Morphium mur. subcutan eingeführt; dieselbe Einspritzung zur Nacht verordnet. Nihil per os.

Abends — ein hohes Klysma aus Milch, Bouillon, Eiern und Wein. Pat. schläft die Nacht ruhig. Husten äusserst gering. — 3. Tag. Verbandwechsel. Auf dem Verbande seröse Absonderung. Die genähte Gegend hat ein prachtvolles Aussehen. Kein Husten (Morphium weggelassen); Patient schläft gut; klagt nicht über Hunger. Nahrungszufuhr per rectum. — 6. Tag. Ein Theil der Nähte entfernt. Beim Husten und Sprechen tritt aus dem Cavum pharyngis durch die linke Drainröhre Luft hervor. Klagt über Durst und bittet zu essen. Das Schlucken von Milch und Wasser wird dem Kranken erlaubt. — 8. Tag. Uebrige Nähte entfernt. Heilung per priman, absolut keine Reaction; Luft und Flüssigkeit (Milch) finden allemal durch die Drainröhren einen Ausweg. Klysmen ausgesetzt; Nahrungsaufnahme (Milch, Bouillon, Eier und Wein) per os. — 11. Tag. Rechtseitige Drainage entfernt; aus der linken Oeffnung aber wird Flüssigkeit noch bis zum 15. 12. secernirt. — Am 11. 12. (23. Tag) wird das linke Drainrohr entfernt. — 15. 12. (27. Tag). Vollkommene Heilung: Kein Durchtritt weder von Luft noch Fluidum. Der Kranke nimmt Suppe mit Fleisch, Brod etc. zu sich. Keine Klagen über Schmerz beim Schlucken; Pat. will nur ein leichtes Hinderniss in der Epiglottisgegend spüren. Völlig klare und laute Stimme. — Die Temperatur war nur in den ersten zwei Tagen Abends über 37,5 erhöht. (19. 11. — Tag der Operation — 37,9; den 20. 11. — 38,0). Der Kranke hat sich erholt, fühlt sich prachtvoll und am 22. 12. verliess er unser Hospital völlig gesund.

Der vorliegende Fall ist meiner Ansicht nach in folgenden drei Beziehungen bemerkenswerth:

Erstens ist die Verletzung dem Orte nach (knapp über dem Zungenbein) eine höchst seltene. Zweitens handelt es sich um eine intensive Verletzung (12 Ctm.!), trotz welcher Gefässe grösseren Kalibers und Nerven verschont blieben. Drittens hat das hermetische Schliessen der Wunde (ohne Tracheotomie als Voract) weder das Schlucken, noch das Athmen behindert; ja, wenn nicht eine Naht zufällig durchschnitt, wäre die Heilung als eine überaus ideale zu betrachten.

Mich dünkt vorliegenden Fall bei Operationen in cavo pharyngis und an der Zungenwurzel benutzen zu können, indem man sich lege artis jenen Weg bahnt, auf welchen uns zufällig unser Kranker gewiesen; dabei ist es ja, auf Grund des oben Besprochenen und der anatomischen Verhältnisse klar, dass es sich in dieser Gegend um einen einfachen, viel Raum schaffenden und leicht zuheilenden Schnitt handelt.

Ich wende mich nun zu den literarischen Daten, welche mit unserem Falle in Beziehung stehen. Vor Allem ist hervorzuheben, dass die Casuistik der unserem Falle analogen uns per se nicht besonders interessiren kann; auch werde ich kurz sein und bloss die bekanntesten Ziffern anführen. Vielmehr interessirt uns unser Fall in Hinsicht auf practische Anwendung und dieser wollen wir grössere Aufmerksamkeit schenken.

Ich beziehe mich also auf die bei Pitha-Billroth[1]) angeführte Statistik der Halswunden. Selbige Statistik weist darauf hin, dass unter 158 von Durham gesammelten Fällen von Halsverletzungen bloss 11 über dem Zungenbein gelegen waren, wobei nicht erläutert wird, welchen Charakters jene Verletzungen waren. Diese Statistik gewinnt noch mehr an Werth, wenn man ihr eine andere, ebendaselbst angeführte gegenüberstellt (l. c. p. 111); nämlich Billroth hat von 1936 im Verlaufe von 7 Jahren gesehenen Verletzungen aller Art bloss 18 am Halse beobachtet. Es liegt mir fern, diese angeführten Ziffern in dem Sinne zu deuten, dass Halsverletzungen selten sind, will aber nur die Thatsache hervorheben,

---

[1]) Pitha-Billroth, Handbuch der allgem. und spec. Chirurgie. Bd. III. Th. I. Lief. I. p. 167. Russische Uebersetzung. 1874.

dass die Verletzungen in der Gegend über dem Zungenbein durchaus nicht oft vorkommen. Zu Gunsten letzteren Satzes spricht sich auch Hoffmann in seinem Lehrbuche der Gerichtlichen Medicin[1]) im Capitel über Selbstmord aus:

„In der Mehrzahl von Fällen verläuft der Schnitt zwischen der Kehle und dem Zungenbeine, oder durch die Kehle selbst; seltener dringt er in die Trachea; am seltesten werden Schnitte über dem Zungenbeine angetroffen" (l. c. p. 325). Zur Bekräftigung des Gesagten führt er ebenfalls die oben erwähnte Durham'sche Statistik an. König bespricht in seinem Handbuche[2]) die Verletzungen in der Gegend über dem Zungenbein zu wenig und zu allgemein, und äussert sich ganz kategorisch (l. c. p. 539), dass „bei der Art Kranken, bei welchen man nicht mit der Tracheotomie vorangegangen ist, Heilung per primam nie statt findet".

Was nun den Verlauf und die Heilung von Wunden in der Halsregion betrifft, so erweist es sich schon auf Grund alter literarischer Daten, dass diese Processe bei Weitem nicht so ungünstig und gefährlich sind (ich übergehe die Fälle von Verletzung grösserer Gefässe und Nerven), als es beim ersten Anblick und besonders mit Rücksicht auf die wichtigen topographischen Verhältnisse der hier befindlichen Gewebe und Organe erscheinen könnte.

Aber in der That: Noch in vorantiseptischen Zeiten — wie wir der Literatur entnehmen — hat Thompson, als er nach Waterloo seine Beobachtungen über den Verlauf von Wunden in den englischen Kriegsspitälern machte, an keinem Körpertheile so günstige Ausgänge, wie am Halse gesehen[3]). Nélaton[4]) beruft sich bei Abhandelung der Halswunden auf Dieffenbach, welcher in einer Reihe von Beobachtungen den Umstand hervorhebt, dass Halswunden, durch fremde Hand beigebracht, viel schneller heilen und zu keinen Complicationen führen (z. B. Entzündung des Unterhautzellgewebes, Eiterinfiltrationen bis in's Mediastinum). Ferner weist Nélaton darauf hin, (ibidem) dass „Dieffenbach

[1]) Russische Uebersetzung unter Redaction von Prof. J. M. Sorokin. St. Petersburg. 1891.

[2]) König, Handbuch der speciellen Chirurgie. Th. I. Russische Uebersetzung. 1886. p. 537.

[3]) Pitha-Billroth, l. c. p. 113.

[4]) Nélaton, Pathologie Chirurgicale. T. III. p. 337. Paris. 1854.

im Allgemeinen Suturen an Halswunden verwirft, und dass er sich zur Vereinigung der Ränder der Heftepflasterstreifen bedient".

Im Jahre 1870 schlug v. Langenbeck, sich stützend auf die Heilung von Wunden zwischen dem Schildknorpel und dem Zungenbeine, die Pharyngotomia subhyoïdea vor — ein schon in früherer Zeit von Malgaigne (1834) proponirtes Verfahren (laryngotomie sous-hyoïdieune), welches, nachher in Vergessenheit gerathen[1]), erst seit v. Langenbeck's Anzeigen seine practische Anwendung fand. Letzteren Umstand möchte ich besonders betonen und werde denselben auch sofort erörtern[2]).

Indem ich mich nun zu den concreten Fällen wende, welche in den letzten 4 Jahren (1891—1894 incl.) in der „Chirurgitcheskaya Letopis"[3]) und anderen Zeitschriften beschrieben worden sind, muss ich bemerken, keinen einzigen dem unserigen ähnlichen Fall vorgefunden zu haben; auch benutze ich den Fall, um mir zu erlauben, meine Meinung in Rücksicht auf das operative Verfahren lege artis in jenen wenigen Fällen, die ich dort vorgefunden habe, zu äussern.

Vor Allem berufe ich mich auf den Fall der Pharyngotomia subhyoïdea des Herrn Dr. M. P. Jakovlew[4]) in Tambow.

Mich auf meinen Fall beziehend, darf ich bemerken, dass, wenn im Falle von Dr. Jakovlew die Pharyngotomia suprahyoïdea im genauen Sinne des Wortes, also unmittelbar über und parallel dem

---

[1]) M. Aplavin, Ueber die sublinguale Pharyngotomie. Dissertation. Kasan. 1890. (Russisch.)

[2]) Anmerkung. Der transversale Schnitt des Pharynx im Raume zwischen dem Zungenbeine und dem Schildknorpel zählt zu den ältesten Methoden der Pharyngotomie. Auf die Idee dieser Operation wurde vor Allen (im J. 1826) der französische Chirurg Vidal de Cassis durch folgenden Fall gebracht:

Bei der Autopsie eines an Glottisoedem Gestorbenen, wurde eiterige Entzündung der Ligg. arytaeno-epiglottica und des unter der Epiglottis, hinter der Membrana thyreohyoïdea gelegenen Zellgewebes constatirt, wobei es sich erwies, dass der Eiter in den Larynx durchgebrochen war und den Kranken erstickt hatte. Ueber diese Erscheinung erstaunt, schlug auch um die Zeit Vidal de Cassis das Procédé sus-laryngien vor zur Behandlung des Larynxoedems, und zwar wird die Membr. thyreo-hyoïdea längs dem unteren Rande des Zungenbeins transversal gespalten, wonach mit einem kleinen Stilett die Maschen des Zellgewebes ausgeräumt werden, um dem Eiter Ausgang zu schaffen. (Siehe: Vidal de Cassis, Pathologie externe. T. IV. p. 144. Paris. 1846 und Aplavin, l. c. p. 3.)

[3]) „Chirurgitcheskaya Letopis", d. h. „Chirurgische Annalen". Journal redigirt zu Moskau von Prof. N. W. Sklifossowsky u. Prof. P. J. Diakonow,

[4]) „Chir. Letop." T. II. Bd. I. p. 30. Moskau. 1892.

Zungenbeine gemacht worden wäre, so wäre ein freierer Zutritt zum unteren Theile der hinteren Pharynxwand gestattet gewesen und hätte die Geschwulst leichter exstirpirt werden können. Dabei kommt Dr. Jakovlew zu dem Schlusse, dass nach solch einer (nämlich in den Schlund dringenden) Operation man die Kranken durch eine Sonde ernähren müsse. Gleiche Schlussfolgerungen macht auch Dr. Aplavin in seiner Dissertation. Doch muss die Ernährung durch die Magensonde unterbleiben, weil das Einführen der Sonde in den Magen eher zu allen möglichen Complicationen (Mediastinitis postica, Schluckpneumonie etc.), ja eher zu dem Auseinandergehen der genähten Schlundränder beitragen kann, als dass es eine Heilung ohne jegliche Complication befördert. In dieser Beziehung sind die Ernährungsklysmen und nichts per os die rationellsten Behandlungsmethoden. Unser Patient vertrug sehr gut die Nahrungszufuhr per rectum im Verlaufe von 8 Tagen, d. h. eines Zeitraumes, welcher völlig zur prima intentio genügt; und wenn trotzdem eine Naht mal zufällig durchgeschnitten und dem Durchtreten von Speise und Luft Anlass gegeben hatte, so hing es wohl eher von irgendwo undicht angelegten Suturen ab, oder davon, dass der Kranke doch schluckte, hüstelte und sprach, was ich doch jedenfalls für ein geringeres Trauma ansehen möchte, als das Einführen der Sonde in den Magen. Das Einführen der Sonde in den Magen bleibt eine Manipulation welche gar oft nicht nur dem Kranken lästig und dem Arzte unangenehm, sondern auch absolut nicht anwendbar ist, weil der Kranke zu würgen, stark zu husten und zu pressen beginnt; zuweilen tritt danach noch Erbrechen auf; kurzum es giebt Traumen, die zur Erreichung unseres Zieles bestimmt nicht wünschenswerth, vielmehr aber schädlich sind.

In demselben Journal[1]) beschreibt Prof. N. W. Sklifossowsky seinen Fall von Pharyngotomia subhyoïdea. Indem er die Statistik dieser Operation anführt (32 Fälle), äusserst er das Bedauern, dass dieselbe so selten ausgeführt wird, dass sie ungerechterweise in Vergessenheit gerathen ist, und findet in ihrer Erhaltung so viele Bequemlichkeiten und Vorzüge, dass sie in ihre Rechte eingesetzt werden müsse.

---

[1]) „Chir. Letop." T. II. Bd. 3. p. 298.

Ich will nicht Dasselbe wiederholen, was ich vorher in Betreff des Falles von Dr. Jakovlew gesagt habe, möchte aber hervorheben, dass der Schnitt über dem Zungenbein viel mehr Raum schafft und näher zur Zunge liegt in den Fällen von Operationen an deren Wurzel oder von totalen Zungenexstirpationen, wobei man von demselben Schnitte aus leicht die Aa. linguales auffinden und unterbinden kann, ohne dass man, wie beim Verfahren von Regnoli-Billroth, genöthigt ist, specielle Schnitte anzuwenden; sollte aber der horizontale Schnitt nicht genügen, so kann leicht und gefahrlos ein Nebenschnitt in der Mittellinie (Raphe) nach oben zum Kinn geführt werden, und, wenn man dann die dreieckigen Lappen hinaufschlägt, kann man leicht an der Zungenwurzel manipuliren.

Ich könnte zur Illustration noch einige Fälle aus der Dissertation von Dr. Aplavin (l. c.) anführen, in welchen die Pharyngotomia suprahyoïdea zu bevorzugen und bequemer gewesen wäre, doch um Wiederholungen zu vermeiden, begnüge ich mich mit dem oben Gesagten. Was die Indicationen zur Pharyngotomia suprahyoïdea anbelangt, so bleiben es dieselben, wie die zur Pharyngotomia subhyoïdea und sind genau bei Aplavin angeführt. Wir wollen sie sofort angeben und auch diejenigen Indicationen hinzufügen, welche unserer Meinung nach zu berücksichtigen sind. Nach Aplavin (l. c. S. 132) sind es folgende Indicationen: 1) Gut- und bösartige Neubildungen in der Gegend der Ligg. arytaeno-epiglottica, der Epiglottis und der angrenzenden Theile, wenn sie a) diffusen Charakter tragen, b) von ungemeiner Grösse sind und c) breite Basis besitzen; 2) wenn von Seiten des Kranken ungünstige Bedingungen eintreten, welche das Operiren per vias naturales nicht zulassen und 3) fremde Körper, insbesondere, wenn dieselben gross und in die Gewebe des Schlundes eingekeilt sind, mit ihren scharfen Rändern an der Mucosa haften, so dass man beim Durchstossen derselben in den Magen und beim Entfernen durch den Mund Gefahr trägt, wichtige Theile zu verletzen (z. B. den Kehlkopf, Halsgefässe u. A.).

Was nun noch andere Indicationen betrifft, so sind es unserer Meinung nach folgende: 1) Affectionen an der Zungenbasis, deren Entfernung per os unbequem ist (ein Theil der Zunge oder selbst die ganze Zunge) und 2) Neubildungen im oberen hinteren Abschnitte des Pharynx.

In Betreff der subhyoïdalen Pharyngotomie muss ich noch bemerken, wie sie nach Malgaigne und dessen Modificationen, nach Küster-Iversen und Aplavin ausgeführt wird, dass bei dieser Operation häufig (beim Verfahren von Küster-Iversen aber unbedingt) der N. laryngeus superior durchschnitten wie, welcher Umstand jedenfalls kein angenehmer ist und noch ein Mal zu Gunsten des Pharynxschnittes über dem Zungenbeine spricht. Ausserdem notiren diejenigen Herren, die sich des Verfahrens von Malgaigne bedienten, manche Schwierigkeit beim Durchschneiden der Schlundschleimhaut und die Verletzung des Kehlkopfdeckels; ein Beispiel ersterer Art finden wir bei Aplavin[1]) angeführt (unter No. 7: Operation aus der Klinik des Herrn Prof. Baum, veranlasst durch ein Rundzellen-Sarcom des Pharynx): beim Durchschneiden der Schleimhaut wurde letztere vermittelst eines durch den Mund eingeführten Metallkatheters gespannt, wobei die Ränder der durchschnittenen Mucosa von jenem in den Pharynx zurückgeglitten waren und man genöthigt war, die Schleimhaut von Neuem mit dem Finger anzuspannen. Die Epiplottis war stark mit der Hakenpincette beschädigt und mit der Seidenschlinge durchgeschnitten.

Dr. Aplavin führt ein noch ungünstigeres Beispiel von Beschädigung der Epiglottis an, wo Follin, nach Durchtrennung der Schleimhaut, den Kehldeckel an seiner Basis durchschnitten hatte[2]).

Endlich ist auch in kosmetischer Hinsicht (besonders bei Frauen) unser Schnitt vortheilhafter als der von Malgaigne.

Bemerkenswerth ist, dass in der Region der Pharyngotomia suprahyoïdea sofort über dem Zungenbeine die anatomischen Verhältnisse derartig sind, dass es gestattet ist, einen beinahe blutleeren Schnitt auszuführen (d. h. es könnte allenfalls nur eine parenchymatöse Hämorrhagie oder eine aus den oberflächlichen kleinen Venen geben), dass es hier keinen einzigen Nerven giebt (der N. hypoglossus verbleibt in den Wundecken) und dass die Epiglottis nicht im Mindesten hinderlich ist (im Schnitte erblickt man ihren oberen Rand), so dass man nicht genöthigt ist, durch dieselbe eine

---

[1]) l. c. p. 19—20.
[2]) l. c. Operation unter No. 2 wegen Larynxpolypen vorgenommen. p. 7—8.

Schlinge durchzuführen und dieselbe während der Manipulation in dem Schlunde vorzuziehen.

Der Gang der Operation[1]) muss folgender sein:

Es wird ein schichtenweiser Schnitt sofort über und parallel dem Zungenbeine geführt (Länge des Schnittes — je nach Bedürfniss — von einem Sterno-cleido-mastoideus zum anderen); er durchdringt: 1) die Haut, 2) das Unterhautzellgewebe mit der Fascia superficialis und dem Platysma, 3) die I. Aponeurose (hier wird die V. mediana colli durchschnitten und nach Trennung der Aponeurose stösst man auf die Submaxillarspeicheldrüsen, welche bei zurückgebeugtem Kopfe nach oben zurückgezogen werden), 4) die II. Aponeurose, welche unten am Zungenbeine haftet (man muss den Schnitt um ein Weniges über deren Insertionsstelle führen), 5) die Muskeln: mylo-hyoïdeus, geniohyoïdeus, Insertionen des Biventer und Fasern des hyo-glossus. (NB. Hier ist ein strenges Orientiren in Betreff der Kreuzung des hinteren Bauches des Biventer mit dem M. stylo-hyoïdeus zu empfehlen, da der Schnitt unter der Kreuzung ausfallen muss; sonst könnte leicht der N. hypoglossus und die A. lingualis verletzt werden. Man muss nur darauf Acht geben, den Schnitt die ganze Zeit wo möglich näher dem Zungenbeine und parallel dem Körper und Hörnern auszuführen), endlich 6) wird die Wand des Schlundes in toto durchschnitten, indem man das Scalpel ein wenig nach oben wendet, um bei der Durchtrennung der Mucosa die Epiglottis nicht zu beschädigen. Nach dem Durchtrennen der Muskeln wird das Zungenbein sammt dem Larynx durch Zug der Antagonisten nach unten verzogen, die durchgeschnittenen Muskeln aber contrahiren sich nach oben; es bietet sich nun (bei zurückgebeugtem Kopfe) eine klaffende Wunde dar, welche je nach der Länge des Schnittes mehr oder weniger umfangreich ist.

Beim umfangreichen Schnitte (bis zu den Kopfnickern) erblickt man in den Winkeln der klaffenden Wunde die grossen Halsgefässe (V. jugularis int. und Art. carotis).

Die Nn. hypoglossi und die Aa. linguales bleiben — bei Beobachtung der oben erwähnten Vorsichtsmassregeln — verborgen,

[1]) Wir haben dieselbe an Leichen geübt.

die ersteren (Nervi) unter dem hinteren Bauch des Digastricus, die letzteren (Arteriae) im Trigonum Pirogowi, sie sind folglich in der Wunde nicht zu sehen. Es muss bei nach hinten zurückgebeugtem Kopfe operirt werden.

Indem ich hiermit die Beschreibung unseres Falles und der Vermuthungen schliesse, welche, auf diesem Falle beruhend, von mir geäussert worden sind, will ich gestehen, dass unsere Vermuthungen über die verhältnissmässigen Vorzüge der Pharyngotomia suprahyoïdea (proprie sic dicta) noch zu vorzeitig sein mögen; allein ich bleibe bei der Ansicht, dass die Chirurgie dieses Verfahren anwenden wird; alsdann wird uns auch das gesammelte Material ein volleres Recht gewähren ein pro oder contra zu äussern. Noch möchte ich nur hervorheben, dass hier wohl kaum König's[1]) Satz — ausgesprochen in Bezug auf die subhyoïdale Pharyngotomie — unerlässlich ist, bei der Laryngo- resp. Pharyngotomia subhyoïdea sei es als Regel zu betrachten, der Operation selbst stets die Tracheotomie vorangehen zu lassen, oder gar nach Dieffenbach-Nélaton's Grundsatz[2]): „Das Anlegen von Suturen wie an oberflächlichen, so auch an tieferen Theilen einer Halswunde müsste (aus Angst vor Complicationen) gänzlich verworfen werden". Uebrigens ist ja dieser Grundsatz noch in vorantiseptischen Zeiten ausgesprochen worden.

Die Zukunft wird lehren, in wiefern König[3]) im Rechte war, von der Oesophagotomie zu behaupten: „Der Weg zwischen der Trachea und der Schilddrüse einerseits und der Gefässscheide andererseits sei vom anatomischen Standpunkte aus dermaassen natürlich, dass man sich wohl kaum einen anderen Weg vorstellen könnte, welcher mit weniger Zwang zum Ziele führte", z. B. — würde ich beifügen — bei Entfernung fremder Körper aus der Speiseröhre dort, wo sie ihren Anfang nimmt und wo grössere Körper so oft und gern stecken bleiben.

---

[1]) Pitha-Billroth, Russische Uebersetzung. 1874. Bd. III. Theil I. Lief. 5. p. 21.

[2]) Nélaton, l. c. p. 337.

[3]) Pitha-Billroth. l. c. Lief. 4. p. 107.

XXXIV.

(Aus Prof. Bayer's chirurg. Abtheilung des Kaiser Franz-Joseph Kinderspitals in Prag.)

Zur Radicaloperation der Inguinalhernien im Kindesalter.

Von

Dr. Wilhelm Bittner.

(Hierzu 5 Figuren.)

Die operative Behandlung kindlicher Hernien gehört der Neuzeit an und besonders dieses Jahrzehnt brachte Neuerungen auf diesem Gebiete.

Vor dem Jahre 1890 erschienen in den einzelnen Abhandlungen über die Radicaloperation der Hernien zerstreut auch Berichte über die operative Behandlung kindlicher Hernien. Das Urtheil war getheilt. Bedeutende Chirurgen erklärten sich gegen — andere für die Radicaloperation kindlicher Hernien. Czerny („Beiträge zur operativen Chirurgie") hielt ganz kleine Kinder, die noch Koth und Urin unter sich lassen, für die Operation nicht für geeignet. Auf Grund der Resultate der Radicaloperationen auf der Klinik Billroth's sagt Heidenthaler p. 528: „Kinder sind im Allgemeinen von der Operation auszuschliessen". Als Ausnahme bezeichnet Heidenthaler jene Hernien, die keine Aussicht auf Heilung bieten, Hernien, die stetig wachsen[1]). Leisrink kommt in seiner statistischen Arbeit „Die modernen Radicaloperationen der Unterleibsbrüche. 1883. p. 101. P. III. zu dem Schlusse: „Alle decrepiden Individuen und Kinder in den

[1]) Joseph Heidenthaler, Die Radicaloperationen der Hernien in der Klinik Billroth's 1877—1889. Archiv f. klin. Chir. Bd. XL. Heft 3. 1890.

ersten Lebensjahren sollen von der Operation verschont bleiben". Leisrink führt 19 Fälle an, die im Alter bis zu 10 Jahren standen. Davon starben 2 = $10^5/_6$ pCt., während die allgemeine Sterblichkeit $7^1/_2$ pCt. betrug. Recidiv kam 4 mal vor, 7 mal trat kein Recidiv ein, 8 mal blieb das Endresultat unbekannt, also 21 pCt. Recidiv stehen bloss 37 pCt. Nicht-Recidiv gegenüber!

Für die Operation sprachen sich Kocher, Schede, Anderegg etc. aus.

Im Jahre 1891 berichtete C. Bayer[1]) über 12 Radicaloperationen, die er seit dem Jahre 1888 ausgeführt hatte. C. Bayer sprach sich damals auf Grund seiner wenigen, doch immerhin günstigen Erfahrung dahin aus, dass in allen jenen Fällen, wo ein nicht retinirbarer freier Bruch von ansehnlicher Grösse besteht oder wo die Bruchpforte auch bei minder voluminösem Bruche weit offen steht, die Hernie zu operiren sei. Bald darauf folgten die Publicationen Karewski's[2]), dann jene französischer Chirurgen; ich erwähne insbesondere die Arbeit Tariel's „De la hernie étranglée chez l'enfant" u. Félizet's (siehe unten).

Die vorliegende Arbeit ist eine Fortsetzung der Publication C. Bayer's; dieselbe soll über die Fälle berichten, die seit dem Jahre 1891 auf obiger Abtheilung operativ behandelt wurden, und zugleich einige Bemerkungen zur Aetiologie, Path. Anatomie etc. kindlicher Hernien liefern.

Operirt wurden im Ganzen:

34 Kinder mit 38 Hernien
4 Kinder mit 4 incarc. Hernien

Summa: 38 Kinder mit 42 Hernien.

Dem Sitze nach waren die Hernien

freie Hernien	rechtsseitig	14	incarc. Hern.	rechtsseitig	2
	linksseitig	16		linksseitig	2
	bilateral	4			
Summa		34 Hernien.	Summa		4 Hernien.

[1]) Prager med. Wochenschr. 1891. No. 35.
[2]) Verhandlungen der Deutschen Gesellschaft f. Chirurgie. XX. Congr. 1891. S. 125.

Das Endresultat (festgestellt theils durch briefliche Mittheilung, theils bei der persönlichen Vorstellung im September 1894) war:

Dauernd geheilt	23 Fälle	mit 25	Hernien
Ohne Antwort blieben	9 „	„ 11	„
Recidiv	1 Fall	„ 1	„
Gestorben (3 Tage post operat.)	1 „	„ 1	„
Summa	34 Fälle	mit 38	Hernien

Dazu das Ergebniss der Radicaloperationen der incarc. Hernien:

Dauernd geheilt	3 Fälle	mit 3	Hernien
Gestorben (24 h post operationem Somnolent eingebracht. . . .	1 Fall	mit 1	Hernie
Summa	4 Fälle	mit 4	Hernien

Erwägen wir, dass der eine Todesfall nicht auf Rechnung der Operation, sondern auf Rechnung der Constitution des Kindes (allgemeine fortgeschrittene Tuberculose) zu setzen ist, so ergiebt sich die Sterblichkeit bei den Radicaloperationen freier Hernien gleich Null.

Nach dem Alter standen die operirten Kinder

| | | |

Die Hernie trat zum ersten Male auf im Alter von 1 Jahr in 2 Fällen
" " " " " " " " " " 2 Jahren in 1 Falle.

Heredität wurde bei 2 Fällen angegeben; bei den übrigen Fällen geschieht in den Krankengeschichten dieses interessanten Momentes keine Erwähnung.

Zur Aetiologie.

Die kindlichen Hernien sind vorwiegend congenitale Hernien, indem sie Fehlern der ersten Bildung ihre Entstehung und Existenz verdanken. Acquirirte Hernien kommen im Kindesalter gewiss auch vor. Die Grenzscheide zwischen beiden Hernienarten ist schwer zu ziehen, jedenfalls gehören auch die im späteren Kindesalter auftretenden Hernien vorwiegend den congenitalen Hernien an, indem auch bei diesen der Bruchsack theils vorhanden, theils als trichterförmige Ausstülpung des Peritoneums, dem Reste des fast vollständig obliterirten Processus vaginalis, den Eingeweiden den Weg durch den Leistenkanal in's Scrotum weist.

Mit Bestimmtheit müssten wir jene Hernie als acquirirte Hernie bezeichnen, wo sich neben dem Processus vaginalis oder dessen Resten eine eigene Bauchfellausstülpung als selbstständiger Bruchsack nachweisen liesse. Doch dürfte dieses nicht immer leicht nachweisbar sein, besonders bei den sogen. funicularen Hernien. Vielleicht könnte man bei dem Falle 25 (vide unten) an eine solche Form denken, bei dem sich neben und hinter der Hydrocele testis et funiculi, eine Hernie mit eigenem Bruchsacke vorfand, welche die hintere Wand der Hydrocele einstülpte und sich ohne besondere Schwierigkeit von dem Hydrocelensacke ablösen liess. Leider kann man bei der Operation auf dieses ätiologisch interessante Moment selten Rücksicht nehmen.

Der Processus vaginalis, den zuerst Camper in Beziehung zur Entwicklung einer Hernie brachte, ist als eine kleine Bauchfellausstülpung bereits im 2. und 3. Fötalmonate nachzuweisen. Mit Beginn des Descensus testiculorum im 6. und 7. Fötalmonate, unabhängig von jenem, wohl aber in Folge derselben Ursache, beginnt das Säckchen sich zu entwickeln, um mit vollendetem Descensus zugleich mit dem Scrotum seine grösste Entwicklung zu erreichen, Nun beginnt eine regressive Metamorphose in Form einer Obliteration des Prosessus vaginalis vom inneren Leistengrübchen

bis zum Hoden, woselbst als Rest des Processus vaginalis die Tunica vaginalis propria zurückbleibt[1]).

Zu einer gewissen Zeit des Fötallebens besteht also eine offene Communication zwischen der Bauchhöhle und dem Scrotalfache, gleichsam ein physiologischer Bruchsack, dessen hintere, untere Wand der Hode vorbaucht. Der Grund, warum dennoch selten Eingeweide in diese Aussackung eintreten, mag in der überwiegenden Kopflage des Fötus, in der Ruhe der Athmung, der Darmbewegung, der Bauchpresse etc. liegen (Schmidt). Vielfach erleidet dieser regressive Process Störungen, so zwar, dass der Processus vaginalis überhaupt nicht zur Obliteration kommt, oder dieselbe lückenhaft von statten geht. Wird nun der mangelhaft obliterirte Processus vaginalis Sitz von pathologischen Vorgängen — Hernien, Hydrocelenbildung — so ergeben sich die verschiedenartigen Formen obiger Erkrankungen, die eine stattliche Reihe von Namen aufweisen.

Treten Eingeweide in den vollständig offen gebliebenen Processus vaginalis — was intrauterin, als auch post partum geschehen kann, so haben wir jene Hernienform von uns, die man als Hernia processus vaginalis testicularis bezeichnen könnte; Hode und Brucheingeweide liegen, wie man sich klinisch auszudrücken pflegt, in einem Sacke.

Kommt es dagegen bei theilweise obliterirtem Processus vaginalis zur Bruchbildung, zu einer Zeit also, wo der Hode bereits in seiner Tunica vaginalis propria eingeschlossen liegt, dann haben wir jene Bruchform vor uns, die man Hernia processus vaginalis funicularis nennen könnte. Auch diese Hernien gehören in die Kategorie der congenitalen Hernien, nicht nur, weil der Bruchsack congenital ist, sondern auch, weil auch hier die Möglichkeit vorliegt, dass sie intrauterin entstehen. Wenigstens finden sich in einzelnen der unten geschilderten Fälle (7, 11, 12, 30 etc.) genaue anamnestische Daten, dass die Hernien gleich oder unmittelbar nach der Geburt beobachtet wurden. Insbesondere möchte ich auf den Fall 30 hinweisen, der obige Annahme zu illustriren geeignet wäre.

Der Satz also, dass alle Hernien, wo Hode und Brucheingein einem Sacke liegen, congenitale Hernien sind, ist richtig, nicht

---

[1]) C. Weil, Ueber den Descensus testiculorum, nebst Bemerkungen.

aber umgekehrt genommen. Ich erinnere an die analogen Formen der Hydrocele communicans; wir unterscheiden ja eine Hydrocele com. testis et funiculi und eine Hydroc. com. funiculi.

Die Ursache des Offenbleibens des Processus vaginalis ist unbekannt. Interessant ist die Thatsache, dass der Processus vaginalis bei vielen Thieren zeitlebens offen bleibt. Bei einer Biberart (Zibethbiber) soll der offen bleibende Proc. vag. eine gewisse physiologische Bedeutung haben, indem er zur schönen Jahreszeit dem Hoden den Weg in's Scrotum weist; zur schlechten Jahreszeit kehrt der Hode wieder in's Abdomen zurück [Zuckerkandl][1]). Nach Zuckerkandl hätten wir in dem Offenbleiben des Processus vag. eine Art Atavismus vor uns. Bezüglich der ersten Bildung einer Hernie lässt eine genaue Berücksichtigung unserer Fälle folgende Eintheilung zu:

I. Congenitale Hernien sens. stric., das sind jene Hernien, die bereits intrauterin entstehen. Die Bildung derselben kann verschiedenartig vor sich gehen. In vielen Fällen ist der Hode mit dem Brucheingeweide verwachsen (in Folge „fötaler Peritonitis").

In anderen Fällen dagegen etablirt sich das Brucheingeweide im Processus vaginalis, um sich hier weiter zu entwickeln (angeborene Coecalbrüche). Ein Beispiel letzterer Art giebt der Fall 22. Bei dieser Hernie, die nach der Anamnese bereits in der 6. Lebenswoche als eine nussgrosse Anschwellung in der rechten Leistengegend vorhanden war, fand sich im Bruchsack — es war eine Hernia testicularis — das Coecum mit dem Processus vermiformis und eine Dünndarmschlinge vor. Das Mesocolon inserirte sich an der hinteren, oberen Bruchsackwand. Das Coecum liegt bekanntlich im 3. Fötalmonate in der rechten Oberbauchgegend und steigt erst später in die rechte Unterbauchgegend herab. In unserem Falle können wir die Gegenwart des Coecums in dem congenitalen Bruchsacke nur so erklären, dass dasselbe bei seiner Wanderung nach abwärts, also bereits im Fötalleben, in den Bruchsack eintrat und sich hier weiter entwickelte.

Zu dieser Kategorie der congenitalen Hernien sens. strict. gehört gewiss auch manche Hernia proc. vag. funicularis, also nicht

[1]) E. Zuckerkandl, Ueber den Scheidenfortsatz des Bauchfells und dessen Beziehungen zur äusseren Leistenhernie. Archiv f. klin. Chir. Bd. XX. Heft 1. 1876.

allein die testicularen Hernien, die man früher irrthümlicher Weise allein als congenitale Hernie bezeichnete.

II. Hernien, bei welchen das Brucheingeweide post partum in den vollständig offen gebliebenen oder mangelhaft obliterirten Processus vaginalis eintrat. In diese Kategorie gehört die weitaus grösste Zahl kindlicher Hernien. Speciell eine grosse Zahl jener Hernien, wo der Bruch kurze Zeit post partum — also noch wenige Wochen oder Monate nach der Geburt zum Vorschein kam, ohne dass die Angabe vorausgegangener Catarrhe etc., welche eine mechanische Entstehung der Hernien erklären könnte, vorliegt, lässt den Schluss zu, dass vielleicht auch mancher nach dem 1. Lebensjahr auftretenden kindlichen Hernie eine congenitale Anlage zu Grunde liegt.

III. Hernien, die sich meist im späteren Kindesalter entwickeln und die gleichsam einen Uebergang zu den acquirirten Hernien des späteren Alters bilden. Charakteristisch für diese ist die oft langsame aber auch bisweilen plötzliche Entwicklung der Hernie in Folge von Affectionen und Momenten, die mit einer Drucksteigerung im Abdomen und wiederholter Wirkung der Bauchmuskeln einhergehen (Keuchhusten, etc.). Sie sind gleichsam die Folge einer Resultante der Ursachen, die für die Entwicklung der congenitalen und der acquirirten Hernien massgebend sind.

Nun will ich noch weitere Momente anführen, die für den congenitalen Ursprung kindlicher Hernien sprechen.

1. Das Auftreten der Hernie bei vollständig gesunden Kindern, wo also spec. keine Affectionen bestehen, die zu einer Drucksteigerung im Unterleib etc. führen. Wir müssen, um das Eintreten der Eingeweide in diesen Fällen uns erklären zu können, ausser an den congenitalen Bruchsack, jedenfalls noch an andere congenitale, disponirende Momente denken. Als solche gelten: Tiefer Ursprung des Mesenteriums an der Wirbelsäule, abnorme Länge desselben etc. Es ist möglich, dass auch die unregelmässige und ungeeignete Ernährung der Kinder namentlich im ersten Lebensalter und die daraus resultirende Ueberfüllung des Darmes mit Ingestis und Gasen etc. auch als disponirendes Moment anzusehen ist. Es ist nämlich auffällig, dass gerade die ärmliche Schichte das Hauptcontingent der Hernien aufweist.

Vielleicht gelingt es ferner als anatomisches Moment nachzu-

weisen, dass bei vielen Fällen der normale Verschluss der inneren Leistencanalöffnung durch das sichelförmig vorspringende Peritoneum parietale fehle oder dass letzteres mangelhaft entwickelt sei. — Der Darm sinkt gleichsam vermöge seiner Schwere in den vorgebildeten Brucksack hinab. Dem Umstande zufolge verursachen die kindlichen Hernien ihren Trägern fast nie Beschwerde — es findet eben keine Dehnung und Zerrung am Peritoneum und dem Netze statt.

2. Die überwiegende Zahl kindlicher Hernien gehört den ersten fünf Lebensjahren an und sinkt in den späteren Jahren, um dann bekanntlich in jenen Jahren anzusteigen, wo der Kampf um's Dasein mit seiner anstrengenden Arbeit an den Erwachsenen herantritt.

3. Wir sahen nie eine Cruralhernie bei einem Mädchen, nie eine directe Hernie bei einem Knaben — selten eine Labialhernie bei einem Mädchen.

Das Brucheingeweide geht eben den Weg in der Richtung des geringsten Widerstandes. (Karewski.)

4. Gewisse anatomische Verhältnisse (vide unten).

Das hereditäre Moment wird bloss in zwei Fällen erwähnt. Bekanntlich spielt aber dasselbe eine wichtige Rolle bei der Entstehung der Hernien. So soll nach Wernher bei $^1/_3$, nach Anderegg bei 54 pCt. der kindlichen Hernien die Heredität nachweisbar sein; es soll der Vater auf den Sohn, die Mutter auf die Tochter die Disposition vererben. Ich erwähne hier einen Fall von doppelseitiger Scrotalhernie eines Kindes, wo der Vater beim Forschen nach hereditären Momenten angab, dass der Grossvater des Kindes an einer Hernie gelitten habe. Der Vater selbst hatte keine Hernie, dafür aber eine andere Defectbildung, nämlich ein doppelseitiges Iriscolobom.

Zur Anatomie.

Der Leistencanal verläuft beim Kinde bekanntlich nicht so schief wie beim Erwachsenen; es entfällt demnach die Klappenwirkung seiner vorderen und hinteren Wand, was sonst der Entstehung von Hernien ein wesentliches Hinderniss in den Weg stellt. Der schiefe Verlauf des Leistencanals ist ein Resultat des Beckenwachsthums. Der Umstand, dass der Leistencanal bei Kryptor-

chismus und bei Mädchen schiefer verläuft, brachte Bramann auf den Gedanken, dass der Hode mit dem Samenstrange de norma eine regulatorische Einwirkung auf die Verlaufsrichtung des Leistencanals ausübe — also gleich einem Hebel, dessen Hypomochlion in der Mitte des Leistencanals gelegen wäre.

Die Persistenz des Processus vaginalis findet sich häufiger rechts als links (Camper, Zuckerkandl etc.); daher auch Erkrankungen, die zu den Proc. vag. in Beziehung stehen, häufiger rechts als links vorkommen. Rechtsseitige Hydrocelen und Hernien sind also häufiger als linksseitige. Merwürdigerweise überwiegen bei unseren operirten Fällen die linksseitigen Hernien. Ausnahmen bestätigen die Regel.

Die Weite des Leistencanales ist wechselnd und verhält sich beim Kinde meistens proportional zur Grösse der Hernie. Die äussere Appertur des Leistencanales erweist sich beim Kinde nicht immer als scharf begrenzte Oeffnung. Félizet[1]) unterscheidet bezüglich des Aufbaues folgende Arten von Leistencanälen:

1. Vollkommene Canäle (Trajets parfaits) mit starken, gespannten, den eindringenden Finger fest umschliessenden Rändern.
2. Mittelmässig gebaute Canäle (Trajets médiocres). Die Pfeiler sind schwach, membranös, mit wenig gespannten Rändern. Die Aponeurose des Obliquus externus ist weich, lückenhaft. Die Träger derselben haben gewöhnlich schwache Körper- und Herzmuskulatur.
3. Ungünstig gebaute Canäle (Trajets mauvais).
   a) Fehlen der äusseren Pfeiler (der häufigste Fall).
   b) Mangelhafte Bildung der inneren Pfeiler.
   c) Mangelhafte Bildung beider Pfeiler.

Die Weite der Leistencanäle hat Bedeutung zu der Indicationsstellung der kindlichen Hernien. Hernien mit sehr weiten Kanälen heilen selten spontan, besonders wenn das Individuum bereits das 1. Lebensjahr überschritten. Bezüglich der Weite der Leistencanäle sind bei mehreren unserer Fälle folgende Angaben notirt:

Leistencanäle für 2 Finger durchgängig bei 7 Hernien
" " 1 " " " 10 "
" " d. kleinen Finger " " 5 "

[1]) G. Félizet, Les hernies inguinales de l'enfance, Paris. 1894.

Hinsichtlich der Grösse kindlicher Hernien könnte man folgende Eintheilung aufstellen:

1. Grosse Hernien, die das Scrotum ganz ausfüllen, die Haut derselben namentlich beim Pressen stark spannen, bei bilateralem Bestande die Penishaut mit absorbiren.

2. Mittelgrosse Hernien, die das Scrotalfach mässig ausfüllen; die Scrotalhaut ist schlaff.

3. Kleine Hernien, die als kleine Vorwölbungen in der Leistengegend sich präsentiren — bisweilen nur beim Pressen sichtbar werden.

Die kindlichen Hernien sind meist sehr leicht reponibel; viele verschwinden bei ruhiger Rückenlage.

In 22 Fällen wurde die Hernie als leicht reponibel, in 2 Fällen als nicht reponibel bezeichnet. In einem der letzteren Fälle bestanden Verwachsungen sowohl zwischen Bruchsack und Darm, als auch zwischen den Darmschlingen, so dass dieselben ungelöst reponirt werden mussten. Bei dem 2. Falle, dem bereits erwähnten Falle 22, inserirte sich das Coecum, wie oben erwähnt wurde, mit seinem Mesocolon an der hinteren, oberen Bruchsackwand.

Der Bruchsack kindlicher Hernien zeichnet sich durch seine ungemeine Zartheit aus. Die Ablösung von seiner Umgebung gelingt meist leicht; nur am unteren Pole bestehen bei funicularen Hernien öfters Verwachsungen mit dem oberen Pole der Tunica vagin. propria testis, als Ausdruck des congenitalen Zusammenhanges des Bruchsackes mit der Scheidenhaut des Hodens. Interessant in dieser Hinsicht ist der Fall 30, bei dem der Bruchsack durch eine feine Oeffnung im Zusammenhange mit der durch Hydrocelenflüssigkeit ausgedehnten Scheidenhaut des Hodens stand. Verdickungen, Adhäsionen am Bruchsack sind bei Kindern seltener zu finden (in 4 Fällen) und sind nicht immer bei älteren Hernien vorhanden; in einem Fall (3) war das Kind 8 Monate alt. Auch im Leistencanale erfolgt die Ablösung des Bruchsackes leicht. Félizet erwähnt aber, dass der Bruchsackhals an einer Stelle und zwar dort, wo die Arteria epigastrica und das Vas deferens sich kreuzen, mit der Fascia transversa verwachsen sei; Félizet führt dies als weiteren Beweis für den congenitalen Ursprung kindlicher Hernien in's Feld, da die Hernien in Folge jener Anheftung nicht durch Herabgleiten des Peritoneums entstehen könnten.

Als Bruchinhalt fand sich in den meisten Fällen Dünndarm vor; und zwar:

Dünndarm . .	bei	16	Hernien
Coecum . . .	„	6	„
S Romanum .	„	1	„ (incarc. linkss. Hernie)
Netz	„	1	„ (incarc. rechtss. Hernie).

Eine lipomartige Bildung:
im Bruchsackhals bei 1 Hernie (Fall 25).

Das Vas deferens verläuft in der Regel an der lateralen Bruchsackwand und zwar mehr nach rückwärts. Der Hode lag bei den meisten Fällen ausserhalb des Bruchsackes in seiner Hülle, bei drei Hernien war dagegen seine Scheidenhaut zugleich mit Bruchsack, es handelte sich also um Hernia proc. vag. testis. In einem Falle (6) verlief das Vas deferens an der Innenseite des Bruchsackes, in einem anderen (25) umgab es den Bruchsack in einer langen Spirale. Auf das Vas deferens ist bei der Operation besonders Rücksicht zu nehmen wegen seiner Zartheit und Feinheit; eine Naht des einmal durchschnittenen kindlichen Vas deferens wäre zum mindesten nicht einfach. Für Erwachsene allerdings ist nach Paggi's und Van Hook's Vorschlag der Versuch der Naht mit Erfolg von Mosetig-Frey (Therap. Wochenschrift 1894, No. 2) ausgeführt worden. Ob es bei Kindern mit Erfolg ausführbar ist, müsste erst die Erfahrung lehren. Der Hode war in einem Falle (30) rudimentär entwickelt; er wurde jedoch bei der Operation nicht exstirpirt, da man es einem in der Entwicklung vielleicht zurückgebliebenen Hoden nicht ansehen kann, wie weit er noch functionsfähig werden könnte. Constant in der Regel und wohl zu beachten ist die bei kindlichen Hernien vorkommende Zerfaserung der Samenstranggefässe; eine Verletzung derselben ist nicht gleichgültig, da besonders der wachsende Hode gegen Circulationsstörungen sehr empfindlich ist.

Von Interesse sind ferner die Complicationen der Hernie mit Hydrocelen. In dieser Hinsicht will ich fünf Fälle besonders erwähnen (siehe die schemat. Abbildungen Fig. 1—5). Der Fall 18 (Fig. 1) stellt eine Hernie complicirt mit zwei Hydrocelen des Samenstranges dar, die von ersterer überlagert wurden. Bei Fall 28 (Fig. 3) sieht man das Gegentheil. Die Hydrocele bedeckt die Hernie von vorn vollständig. Dieser Fall bot ausserdem den merk-

würdigen Befund einer ziemlich starken Arterie, die mit zwei Venen und einem Nerven im medialen Winkel der äusseren Leistencanalapertur von unten kommend in den Canal eintrat. Ursprung und Verlauf dieser Gebilde konnten bei der Operation nicht festgestellt werden, da der Zustand des Kindes eine rasche Beendigung der Operation erheischte.

Im Falle 25 (Fig. 2) fand sich eine Hydrocele testis vor, in die sich die Hernie rückwärts, oben einstülpte (La hernia enkystée Cooper). Der Hode lag an der unteren, hinteren Hydrocelenwand. Das Vas deferens zog spiralig von derselben zunächst zur medialen Hydrocelenwand, um dann nach rückwärts den Bruch umschlingend an der lateralen Wand des Bruchsackhalses im Leistencanale zu verlaufen. —

Der Fall 29 (Fig. 4) ist insofern interessant, als bei demselben eine Hydrocele multilocularis funiculi vorlag, die sich zum Theil aus fötalen Resten des Wolff'schen Körpers entwickelt hatte[1]).

Der Fall 30 (Fig. 5) illustrirt den congenitalen Ursprung der kindlichen Hernien. Die Hernie war von der Hydrocele II durch einen klappenartigen Vorsprung der gemeinsamen Hülle getrennt. Die Communication zwischen der Bruchsackhöhle und der Hydrocele war durch eine feine Oeffnung in dem Septum hergestellt, jedenfalls dem Reste der gemeinsamen Höhle. Der Hode lag in der Hydrocele II., klein, rudimentär entwickelt.

Bezüglich der Bruchsackhüllen liessen sich bei unseren Fällen folgende Verhältnisse feststellen — und zwar von Aussen nach Innen gehend:

I. Haut mit subcutanem Zellgewebe.
II. Derbere membranöse Schicht, die Fortsetzung der Fascia superficialis, tiefer unten im Scrotum mit der Tunica dartos zusammenhängend.
III. Die lockere, blättrige Schicht, mit der Fortsetzung der Aponeurose des Obliquus externus am Grunde.
IV. Die Cremasterschicht, kenntlich an den längsverlaufenden feinen Muskelbündeln, die sich bei Berührung contrahiren.
V. Eine mehrblättrige, lockere Schicht mit stellenweiser Fetteinlagerung, eine Fortsetzung der Fascia transversalis und

[1]) W. Bittner, Ueber Aetiologie und Therapie der Hydrocelen im Kindesalter.

properitonealis (Tunica vaginalis communis testis et funiculi) darin liegt aussen am Bruchsacke der Plexus und Vas deferens[1]). Auch hier gilt der Satz Linhart's, dass, so lange eine verschiebliche Schicht vorliegt, dieselbe den Hüllen angehört und durchtrennt werden muss[2]).

Zum klinischen Bilde.

Charakteristisch für die kindlichen Hernien ist ausser ihrer meist frühen Entstehung, das Wachsthum in der Regel ohne bestimmte Ursache. Sie verursachen dem Kinde selten Beschwerden, ein Moment, das, nach meiner Ansicht, auch für den congenitalen Ursprung kindlicher Hernien spricht. Es findet, wie schon oben erwähnt, keine Dehnung und Zerrung an dem Peritoneum oder dem Mesenterium des vermöge seiner Schwere oder Blähung vortretenden Darmes statt. Mit Rücksicht auf den Mangel von Beschwerden bei den meisten Hernien ist es möglich, dass bereits mitgebrachte d. h. angeborene Hernien sens. strict. von den Angehörigen erst dann gesehen werden, wenn sie als grössere Geschwülste auffällig werden. Gewöhnlich wird aber die Hernie erst dann wahrgenommen, wenn eine andere Erkrankung (Darmkatarrh) etc. die Angehörigen veranlasst, das Kind spec. in der entsprechenden Körperregion genauer zu untersuchen. Aus diesem Grunde ist die Angabe der Eltern bezüglich des ersten Auftretens der Hernie mit Reserve aufzunehmen. —

Bisweilen tritt der Darm plötzlich nach einer Steigerung des intraabdominellen Druckes (Hustenanfall etc.) vor, ein Beweis, dass der Bruchsack bereits da war.

Diagnostisch nicht unwichtig, besonders mit Rücksicht auf die Differentialdiagnose gegenüber von Hydrocelen, ist der Umstand, dass kindliche Hernien bisweilen transparent sind; wir können die Angabe Schmidt's[3] also bestätigen.

Zur Therapie.

Die gewöhnlichste Therapie besteht in der Anwendung von Bruchbändern. Die auffallende Abnahme der relativen Zahl der

[1]) Bayer, Grundriss der chirurg. Operationslehre. 1894.
[2]) W. Linhart, Vorlesungen über Unterleibshernien, gehalten im Sommer-Semester 1864.
[3]) Schmidt, Die Unterleibsbrüche im Handbuch der allgemeinen und speciellen Chirurgie. Bd. III. Abth. 2.

Hernien im späteren Kindesalter beweist die Möglichkeit der spontanen Heilung kindlicher Hernien. Ob man dabei an eine wirkliche Heilung denken kann, ist allerdings nicht direct nachzuweisen; denken kann man sich aber, dass durch die constante Retention des Bruchinhaltes in der Bauchhöhle der präformierte Bruchsack bei dem fortgesetzten Wachsthum des Individuums in seiner weiteren Ausdehnung zurückbleibt und sogar die Möglichkeit vorliegt, dass er sich nach und nach ganz retrahirt und obliterirt.

Nichtsdestoweniger giebt es Hernien, die selbst der Bruchbehandlung trotzen, ja trotz Bruchband mit dem Individuum wachsen. Ausserdem sieht man es nicht jeder scheinbar geheilten Hernie an, ob sie auch thatsächlich geheilt ist oder spontan heilen wird. Eine Hernie ist ferner nicht gleichgiltig in Bezug auf die körperliche und geistige Entwicklung des Kindes; dieses Leiden gilt immer noch im Volke also beschämend, ein Umstand der ein empfängliches Kindesherz jedenfalls beeinflusst. Das Kind der arbeitenden Klasse, die doch das Hauptcontingent an Hernien stellt, geniesst nicht die Sorgfalt, wie sein Kamerad aus den wohlhabenden Ständen. Auf der durch die Hernie ausgedehnten Scrotalhaut entstehen leicht hartnäckige Ekzeme, die wiederum auf das Gedeihen des Kindes zurückwirken. Alle diese Momente fasse ich unter dem Ausdruck soziale Indication zusammen:

Wir stehen daher nicht an in allen Fällen wo

I. es sich um Hernien handelt, die trotz Bruchbänder unaufhaltsam wachsen,
II. Brüche vorliegen, die durch Bruchbänder nicht zurückzuhalten sind, bei weiter Pforte, irreponible Hernien,
III. wir jene seltenen Hernien vor uns haben, die grössere Beschwerden verursachen.
IV. aus socialen Gründen die Hernie beseitigt werden soll,
V. man der Herniotomie einer incarcerirten Hernie die Radicaloperation anschliessen will,

die Radicaloperation vorzunehmen.

Die Radicaloperation kindlicher Hernien bietet dem Chirurgen eine dankbarere Aufgabe als die Erwachsener. Sowohl die Operation, als die Heilung ist mit weniger Schwierigkeiten und Gefahren verbunden, als im späteren Alter. Die Heilung erfolgt

durchschnittlich unter einem Verbande in 10 Tagen, verursacht dem kleinen Patienten, wenn er sonst gesund ist nach unserer Erfahrung gar keine Beschwerden. Man denke an die Berufsstörungen, an die schwierigere Operation, und die complicirtere Nachbehandlung mit Rücksicht auf Wundverhältnisse, auf die Verdauung etc. der Erwachsenen und vergleiche damit unsere wenigen Erfahrungen.

Bezüglich der Operationsmethode will ich auf die verschiedenen, spec. auf die complicirten Methoden französicher Chirurgen nicht eingehen und nur rücksichtlich der Bassini'schen Methode, die jetzt wohl allgemein als die beste gilt, weil sie die anatomischen Verhältnisse am genauesten nachahmt, bemerken, dass sie bei Kindern aus anatomischen Gründen wohl schwer ausführbar sein dürfte. Die Gebilde sind zart und besonders das zarte Poupart'sche Band als Anheftungslinie für die abgelösten Muskelplatten nicht geeignet. Félizet erwähnt diesbezüglich den Umstand, dass die hintere Lefze des Poupart'schen Bandes fehle.

Die Methode, welche C. Bayer bei den ersten 12 Fällen seiner Publication heranzog, war die Czerny'sche Methode.

Bei den folgenden Fällen modificirte C. Bayer die Methode, indem er eine Canalnaht anwandte.

Die Methode ist folgende: Der Schnitt geht über die grösste Circumferenz der Geschwulst in der Richtung von der äusseren Leistencanalsapertur zum unteren Geschwulstpole. Nun folgt die Trennung der Hüllen Schicht für Schicht praeparando bis auf den Bruchsack. Diese Trennung nimmt man nach Spaltung der Cremasterschichten in der tiefsten properitonealen Schicht so vor, dass man sich den mit diesen tiefsten Hüllen noch bedeckten Bruchsack etwas einwärts wälzt, die bereits getrennten Schichten stark auseinander halten lässt und bevor man weiter geht, zunächst die Lage des Samenstranges aufsucht. Um seine zerfaserten Gebilde in toto leicht ablösen zu können, macht man die Incision durch die den Bruchsack noch bedeckenden tiefsten Schichten, in welchen diese Gebilde eingebettet sind, medianwärts von dem zunächst sichtbaren Gefässbündel des Samenstranges und vertieft sie zunächst auf der Hohlsonde bis auf den eigentlichen Bruchsack. Beginnt man dann die stumpfe Ablösung von Aussen her, so macht die weitere Ausschälung des Bruchsackes keine Schwierigkeiten mehr; höchstens muss man an der Anheftungsstelle des Bruch-

sackes an die Tunica vaginalis testis in jenen Fällen, wo der Hode eben nicht in einem Sacke liegt, mit der Scheere etwas nachhelfen. In der Weise geht die Ablösung weiter bis zum Bruchsackhalse, der gleichfalls hoch hinauf in den Leistencanal isolirt wird. Nun wird der Bruchsackinhalt reponirt, bei complicirten Verhältnissen event. durch vorherige Incision des Sackes zunächst revidirt. Darauf wird der Bruchsack stark angezogen, hoch oben am Hals ligirt, unter der Ligatur resecirt; bei breiter Communication des Bruchsackes mit der Bauchhöhle wird der isolirte Bruchsackhals matratzenartig durchgenäht, die Naht ist dann besser als die Ligatur. Der Leistencanal wird jetzt der ganzen Länge nach durchgenäht mit 5—6 Knopfnähten und zwar derart, dass mit stark gekrümmten, kurzen Nadeln die mediale, womöglich die hintere und die laterale Wand gefasst wird; der Samenstrang wird durch den eingeführten Zeigefinger geschützt. Bei complicirten Verhältnissen wird event. die vordere Canalwand gespalten, darauf der Canal in analoger Weise genäht. Die übrige Wunde wirddurch tiefe, alle Hüllen mitfassende und oberflächliche, die Haut fassende Nähte geschlossen. Liegt eine testiculare Hernie vor, so wird von der gemeinsamen Hülle so viel zurückgelassen, als für die Deckung des Hodens nothwendig ist; dieser Theil wird über dem Hoden durch fortlaufende Catgutnaht geschlossen.

Complicirende Hydrocelen werden gleichfalls radical operirt[1]).

Als Naht- und Unterbindungsmaterial dient Seide.

Auf die Wunde kommt ein Jodoform-Watte-Verband, der durch Auflegen eines impermeablen Stoffes vor dem Beschmutzen und Durchnässen geschützt wird. Eine Verunreinigung des Verbandes bedingt sofortigen Verbandwechsel. Tritt keine Störung ein, so werden am 6. Tage in der Regel die Nähte entfernt, die Wunde mit einem antiseptischen Deckverbande, oder mit Collodiumjodoform, bedeckt. Der Verlauf war in fast allen unseren Fällen ein glatter. Wir sahen keine nennenswerthen Störungen auftreten; die leichten Temperatursteigerungen am 1. und 2. Tage post operationem waren in unseren Fällen bedeutungslos; die Kinder befanden sich dabei ganz wohl; auch Karewski berichtet Aehnliches.

Ueber das Endresultat der Operationen suchte ich mir brief-

[1]) W. Bittner, Zur Aetiologie und Therapie der Hydrocelen im Kindesalter. Zeitschrift f. Heilkunde. XV. Bd. 1894.

lich Auskunft zu verschaffen; einige Kinder wurden von den Eltern selbst vorgestellt; bei 9 Fällen blieb man die Antwort schuldig.

(Vide bezüglich des Resultates oben.)

Recidiv wurde in einem Falle constatirt und zwar bei der rechtsseitigen Hernie des Falles 27. Der Knabe erkrankte nach der Operation an einer heftigen Bronchitis und Enteritis. Von der gleichzeitigen Operation der linksseitigen Hernie wurde Abstand genommen, weil die Narcose eine gestörte war. Sie wurde 2 Monate darauf, als der Knabe wieder hergestellt war, vorgenommen. Damals wurde eine Veränderung auf der operirten Seite nicht wahrgenommen. Als aber der Knabe im September 1894 vorgestellt wurde, constatirte ich eine kleine Bauchwandhernie, die durch eine Lücke entsprechend dem oberen Wundwinkel hervortrat. Zu bemerken ist, dass der Wundverlauf nach der ersten Operation ein sehr protrahirter war; es folgte eine wiederholte Abstossung von Nähten; das äusserst ungeberdige Kind verunreinigte öfters die Wunde. Diese Momente, verbunden mit der heftigen Bronchitis und Enteritis, führten das Recidiv jedenfalls herbei. Doch möchte ich eher auf den glatten Wundverlauf Gewicht legen, soll der Erfolg ein guter sein. Bei dem Falle 3, einer incarcerirten Hernie, bei dem der Herniotomie die Radicaloperation angeschlossen wurde, bestand zur Zeit der Operation ein heftiger Keuchhusten, dem sich eine Bronchopneumonie und Enteritis anschlossen. Der Knabe blieb trotzdem recidivfrei, der Wundverlauf war in diesem Falle eben ein glatter. Dieser Fall illustrirt den Werth der Methode.

Letal ging von den radical operirten freien Hernien ein Fall ab; von den 4 incarcerirten Fällen starb gleichfalls ein Fall. Beide Fälle waren lehrreich. — Der erstere Fall betraf einen $^5/_4$ Jahre alten, schwächlichen Knaben, bei dem die Section folgenden Befund ergab: Bronchopneumonia, Pneumonia lobularis bilat., Tuberculosis chron. pulm. et glandul. lymph. peribronch. Steatosis hepatis. Infarctus acidi urici renum. — Die Wunde und deren Umgebung war normal, vollständig reactionslos, das Peritoneum lief glatt am äusseren Leistengrübchen vorüber. Der Fall wäre allerdings besser nicht operirt geblieben. Doch war die Lungentuberculose, wie es häufig im Kindesalter vorkommen kann, nicht diagnosticirbar. Der Fall war aber für uns besonders lehr-

reich, da wir an der Leiche durch directe Anschauung sehen konnten, wie genau die Wunde genäht war, und insbesonders, wie glatt sich die abgebundene Stelle des Peritoneums von Innen präsentirte. Was nun den Fall der incarcerirten Hernie anbetraf, der letal ablief, so ist zunächst zu bemerken, dass das Kind in somnolentem, collabirtem Zustande eingebracht wurde. Die Incarcerationserscheinungen waren rasch und stürmisch aufgetreten und bestanden zur Zeit der Aufnahme bereits drei Tage. Vom behandelnden Arzte waren wiederholte und wie die Suffusionen am Scrotum und den Hüllen bewiesen, gewaltsame Taxisversuche gemacht worden. Es wurden zunächst Aetheraufgiessungen versucht und als dieselben nichts fruchteten, zur Operation geschritten; der Darm war wohl stark injicirt, doch sah er nicht verdächtig aus und wurde auch reponirt. Das Kind erholte sich aber nicht mehr und starb nächsten Tag. Ueber den Verlauf und das Ergebniss der Obduction verweise ich auf den Specialbericht über die operirten Fälle (cf. unter Fall 2, incarc. Hernien, S. 832).

Den Erfolg der Operation beeinflussen also:

I. Erkrankungen spec. der Lungen und des Darmes.

II. Der Wundverlauf spec. Nahteiterungen.

Einen besonderen Werth hätten die Erfolge natürlich, wenn das gute Resultat ein dauerndes und speciell im Mannesalter anhaltendes bliebe. Wenn wir auch gegenwärtig darüber zu berichten nicht im Stande sind, so möchte ich gerade das Kindesalter als das bestgeeigneste für die Radicaloperation bezeichnen.

Wohl ist unsere Zahl eine kleine in Anbetracht der grossen Zahl radicaler Operationen französischer und anderer Chirurgen. Wir können aber wenigstens soviel aussagen, dass die Resultate der Radicaloperation der kindlichen Inguinal-Hernien nach einfacher querer Seidennaht des Leistencanals keine schlechteren sind, als die in der Literatur bisher mitgetheilten Erfolge nach complicirteren Methoden. Mit Rücksicht auf das wechselvolle Bild der Leistencanalverhältnisse bei verschiedenen Hernien wird es wohl auch schwer fallen, einheitlichen allgemeinen Vorschriften zu folgen, und solange es einen Samenstrang geben wird, wird man auch weiter modificiren. Ob sich diesbezüglich die neueste Phelps'sche Operation[1]), die abgeändert und vereinfacht auch bei Kindern an-

[1]) A new operation for hernia. (New York Medical Journal Sept. 8, 1894.)

wendbar wäre, bewähren wird, muss erst grössere Erfahrung lehren.

Krankengeschichten.

Jahr 1891 (September).

1. S., Rudolf. 4 an. Hernia scrotalis dextra, Hydrocele. Spitalsaufenthalt 20. 9. bis 10. 10.

Eine mannsfaustgrosse, das Scrotum ausfüllende Hernie. Die Bruchpforte für 2 Finger durchgängig. Inhalt: Dünndarm, Leistencanal mit 5 Seidenknopfnähten geschlossen.

Wundverlauf: Die ersten 2 Tage post oper. Abendlich Temperatursteigerung 38,4, 38,4. Entfernung der Nähte am 6. Tage. Am 11. Tage post operationem mit einem Schutzverbande geheilt entlassen. Laut brieflicher Mittheilung im September 1894 ist der Knabe gesund, recidivfrei.

2. Z., Rudolf. $2^1/_2$ an. Hernia scrotalis bilateralis (Hernia processus vaginalis testis) Hydrocele testic. dextra.

Die Hernien wurden zwei Monate nach der Geburt bemerkt. Der sonst gesunde und kräftige Knabe trug nie ein Bruchband. Die Hernien spannen die Scrotalhaut an, so dass der Penis kaum sichtbar ist. Die Ablösung des Bruchsackes geht rechterseits, woselbst eine Hydrocele tunicae vag. testis sich vorfindet, leicht von statten. Der Leistencanal wird durch 4 Knopfnähte geschlossen. — Links macht die Ablösung des Samenstranges Schwierigkeit; 5 Leistencanalnähte.

Verlauf: 1. Tag post oper. abendliche Temperatursteigerung auf 39°, 2. Tag 38,1; dann bleibt die Temperatur in normalen Grenzen. Am 6. Tag Entfernung der Nähte, am 12. Tage post oper. wird der Knabe geheilt entlassen.

Briefliche Anfrage blieb unbeantwortet.

3. K., Eduard. 8. Menses. Hernia scrotalis bilateralis (Hernia proc. vagin. testicularis bil.). Spitalsaufenthalt 27. 11 bis 11. 12.

An dem sonst gesunden und kräftigen Knaben konstatirt man eine doppelseitige, die Scrotalhaut stark anspannende Hernie; die Hoden sind im Bruchsack. Die Pforte ist rechts für den kleinen Finger, links für fast 2 Finger durchgängig. Die Ablösung des Bruchsackes geht schwer vor sich. Der Leistencanal wird rechts durch 3, links durch 4 Nähte geschlossen. Entfernung der Nähte am 6. Tage: am 10. Tage post oper. wird der Knabe geheilt entlassen.

Briefliche Anfrage blieb unbeantwortet.

4. K., Franz. $1^1/_2$ an. Hernia scrotalis sinistra (Hernia proc. vaginalis funicularis). Spitalsaufenthalt 9. 12. bis 28. 12. Operirt am 17. 12. 1891.

Die Hernie, die bald nach der Geburt auftrat, erweist sich als eine grosse, das Scrotalfach ganz ausfüllende Geschwulst, der Hode ist ausserhalb derselben am unteren Pole tastbar; die Bruchpforte für mehr als einen Finger durchgängig; als Inhalt derselben wird Dick- und Dünndarm angegeben. Canalnaht: 3 Knopfnähte.

Briefliche Anfrage blieb unbeantwortet.

Jahr 1892.

5. K., Josef. 3 an. Hernia scrotalis sin. (Hernia proc. vag. funicularis sin.).

Die Hernie wurde im Alter von 3 Wochen beim heftigen Schreien des Kindes zum ersten Male bemorkt; sie war damals haselnussgross. In letzter Zeit hatte das Kind öfters Schmerzen und Stuhlbeschwerden (Obstipation). Ein Bruchband wurde einige Zeit durch getragen.

Das Kind ist schwächlich, von mässig rhachitischem Knochenbau. Die Hernie die Scrotalhaut mässig spannend, leicht reponibel; der Hode ist ausserhalb des Bruchsackes an normaler Stelle tastbar. Die Bruchpforte ist für den kleinen Finger durchgängig. Bei der Operation finden sich stellenweise Verdickungen der Hüllen vor, die mit dem Bruchsacke verwachsen sind. Den Inhalt bilden Dünndarmschlingen. Canalnaht: 4 Knopfnähte.

Der Verlauf war komplicirt durch Ekzembildung in der Nachbarschaft der Wunde, das auf Salbenbehandlung heilte; weiter besonders durch eine Bronchopneumonie, die am 7. Tage post operationem constatirt wurde; zugleich traten Diarrhoen auf und stellenweise Nahteiterungen. Am 15. Tage post operationem wurde das Kind nahezu geheilt entlassen.

Laut brieflicher Mittheilung ist der Knabe gesund und recidivfrei.

6. L., Josef. $3^1/_2$ an. Hernia scrotalis dextra (Hernia processus vagin. funicularis d.). Spitalsaufenthalt 25. 4. bis 14. 5. Operirt am 3. 5.

Der gesunde und kräftige Knabe hat die Hernie seit frühester Jugend: dieselbe machte ihm nie Beschwerden, Stuhl ist normal. Die Hernie hat die Grösse I. Die Pforte ist für 2 Finger durchgängig, die Reposition erfolgt leicht. — Der Samenstrang verläuft an der Innenseite des Bruchsackes, der Hode ist ausserhalb desselben. Den Inhalt bilden Dünndarmschlingen. Canalnaht: 3 Knopfnähte. — Am 6. Tage werden die Nähte entfernt, am 11. Tage wird das Kind geheilt entlassen.

Der Knabe wird im September 1894 vorgestellt. Bei der Untersuchung constatirt man complete Heilung rechts, dagegen links neue Hernienbildung, ohne irgendwelche mechanische Ursache; der Knabe befindet sich dabei vollkommen wohl. Therapie: linksseitiges Bruchband.

7. B., Oskar. 20. Menses. Hernia srotalis sin. (Hernia proc. vag. funicularis sin.). Spitalsaufenthalt 25. 4. bis 9. 5. Operirt 3. 5.

Die Hernie, welche seit der Geburt bestehen soll, wuchs in letzter Zeit angeblich in Folge von Husten; dieselbe verursachte dem Kinde nie Beschwerden, Stuhl ist normal; das Kind trug durch einige Zeit ein Bruchband.

Der Knabe von mässig rhachitischem Knochenbau; die Hernie leicht reponibel, die Pforte für 2 Finger durchgängig. Inhalt: Dünndarmschlingen, Canalnaht: 3 Knopfnähte.

Verlauf: 1. Tag Abends 38,5, 2. Tag 38,3, 3. Tag 38,3. Dabei befindet sich der Knabe vollkommen wohl und munter. Vom 4. Tage an bleibt die Temperatur in normalen Grenzen, am 6. Tage erfolgt die Entfernung der Nähte; der Knabe wird geheilt entlassen.

Das Kind wird im September 1894 vorgestellt, man constatirt complete Heilung, kein Recidiv.

8. L., Josef. $2^1/_3$ an. Hernia scrotalis sin. (Hernia processus vaginalis funicularis). Spitalsaufenthalt 1. 5. bis 15. 5. Operirt am 8. 5.

Die Hernie besteht sei der 7. Lebenswoche und verursachte dem Kinde nie Beschwerden. In letzter Zeit zeigte sie stärkeres Wachsthum. Das Kind von mässig rhachitischem Knochenbau, ist auch psychisch nicht normal. Die Hernie ist von der Grösse I, leicht reponibel, die Pforte für den Zeigefinger durchgänging. — Canalnaht: 4 Knopfnähte.

Verlauf: 1. Tag abendliche Temperatursteigerung auf 38°, 2. Tag 38,3°, dann normal. Entfernung der Nähte am 7. Tag, wonach der Knabe geheilt entlassen wird.

Laut brieflicher Mittheilung im September 1894 ist der Knabe gesund und recidivfrei.

9. J., Josef. 2 an. Hernia scrot. sin. (funicularis). Spitalsaufenthalt 10. 5. bis 3. 6. Operirt am 28. 5.

Die Hernie, die seit frühester Kindheit besteht, verursachte dem Kinde nie Beschwerden, zeigte langsames Wachsthum. Ein Bruchband wurde ohne Erfolg getragen. Der Knabe ist gesund und kräftig. Die Hernie von der Grösse I, leicht reponibel; die Pforte für 2 Finger durchgängig. — Canalnaht: 3 Knopfnähte.

Verlauf reactionslos; Entfernung der Nähte am 6. Tage, geheilt entlassen am 7. Tage.

Laut brieflicher Mittheilung im September 1894 ist der Knabe gesund und recidivfrei.

10. B., Josef. 1 an. 2. Menses. H. scrot. sin. (funicularis). Spitalsaufenthalt 8. 5. bis 27. 5. Operirt am 18. 5.

Canalnaht: 3 Knopfnähte. Entfernung der Nähte am 5. Tage; geheilt entlassen am 9. Tag.

Laut brieflicher Mittheilung im September 1894 gesund und recidivfrei.

11. S., Johann. Hernia scrot. sin. (funicularis). Spitalsaufenthalt: 8. 5. bis 19. 5. Operirt am 11. 4.

Die Hernie besteht seit der Geburt, verursachte dem Kinde nie Beschwerden, wuchs etwas rascher in letzter Zeit. Ein Bruchband wurde durch einige Zeit ohne Erfolg getragen. Der Knabe ist gesund und kräftig. Die Hernie von der Grösse I, leicht reponibel, die Pforte für den Zeigefinger durchgängig.

Bei der Operation findet man Verwachsungen des stellenweise verdickten Bruchsackes mit dem Darm und der Darmschlingen untereinander und zwar so hochgradig, dass die Lösung derselben von einander und vom Bruchsacke nicht gelingt. Letzterer wird daher sammt den Darmschlingen reponirt.

Der Verlauf war reactionslos. Entfernung der Nähte am 6., Entlassung am 9. Tage.

Das Kind wird am 28. 2. 1894 vorgestellt. Bei Besichtigung der operirten Stelle sieht man eine minimale Dehnung der Narbe im mittleren An-

theile derselben; dieselbe entstand nach Angabe der Eltern bei einer heftigen Bronchitis. Dem Knaben wird ein Bruchband gegeben. Als das Kind im Mai 1893 abermals vorgestellt wird, zeigt sich, dass die Dehnung bedeutend kleiner geworden ist. Laut brieflicher Mittheilung im September 1894 ist der Knabe gesund und ist kein Bruch mehr zu sehen.

12. V., Josef. $1^1/_2$ an. Hernia scrotalis sin. (funicularis). Spitalsaufenthalt 2. 10. bis 14. 10. Operirt am 5. 10.

Die Hernie besteht seit der Geburt; dieselbe ist von der Grösse I, leicht reponibel, die Pforte für den kleinen Finger durchgängig. Das Kind ist schwächlich, rhachitisch.

Canalnaht: 3 Nähte.

Verlauf: Am 1. Tage 38,2 Abends, dann bleibt die Temperatur normal. Am 7. Tage erfolgt die Entfernung der Nähte; am 9. Tage geheilt entlassen.

Laut brieflicher Mittheilung im September 1894 gesund und recidivfrei.

13. V., Ernst. 2 an. Hernia scrot. sin. (funicularis). Spitalsaufenthalt 3. 10. bis 14. 10. Operirt 6. 10.

Die Hernie besteht seit der 6. Lebenswoche, hat gegenwärtig die Grösse I, ist leicht reponibel; die Pforte ist für den Zeigefinger durchgängig. Der Knabe gesund und kräftig. Bei der Operation geht die Ablösung am unteren Pole des Bruchsackes schwer von statten.

Canalnaht: 4 Knopfnähte

Verlauf reactionslos. Am 7. Tage Entfernung der Nähte. Das Scrotum leicht ödematös. Am 8. Tage wird der Knabe geheilt entlassen.

Laut brieflicher Mittheilung im September 1894 gesund und recidivfrei.

14. K., Ladislaus. 2 an. Hernia scrot. dextra (funicularis). Spitalsaufenthalt 6. 10. bis 20. 10. Operirt 13. 10.

Die Hernie besteht seit dem 6. Lebensmonate und wurde damals beim Husten beobachtet. Ein Bruchband wurde ohne Erfolg getragen. Der Knabe ist gesund und kräftig, die Hernie von der Grösse I, leicht reponibel, die Pforte für den kleinen Finger durchgängig. Den Inhalt bilden Dünndarmschlingen. Canalnaht: 3 Knopfnähte.

Verlauf reactionslos. Entfernung der Nähte am 5. Tage; geheilt entlassen am 8. Tage. Laut brieflicher Mittheilung im September 1894 gesund und recidivfrei.

15. P., Heinrich, 2 an. 2 Mens. Hernia scrot. sin. (funicularis). Spitalsaufenthalt 5. 5. bis 5. 6. Operirt am 5. 5. Die Hernie, welche seit frühester Kindheit besteht, verursachte dem Kinde nie Beschwerden. Ein Bruchband wurde ohne Erfolg getragen. Der Knabe ist gesund und kräftig; die Hernie von der Grösse I; die Pforte für einen Finger durchgängig. — Canalnaht: 3 Knopfnähte. Das Kind wird am 1. Tag post operationem auf Wunsch der Eltern entlassen und steht dann in ambulatorischer Behandlung.

Laut brieflicher Mittheilung im September 1894 gesund und recidivfrei.

16. K., Josef, $2^1/_2$ an. Hernia scrotalis sin. (funicularis). Die Hernie wurde in der 3. Lebenswoche zuerst beobachtet. Ein Bruchband wurde ohne Erfolg getragen. Der Knabe ist gesund und kräftig; die Hernie von der Grösse I, leicht reponibel, die Pforte für den Zeigefinger durchgängig. Canalnaht: 3 Knopfnähte. Entfernung der Nähte am 5. Tage, wonach Pat. in ambulatorische Behandlung entlassen wird.

Laut brieflicher Mittheilung im September 1894 ist der Knabe gesund und recidivfrei.

17. R., Georg, 4 an. Hernia scrot. sin. (funicularis). Spitalsaufenthalt 6. 11. bis 30. 11. Operirt am 16. 11. Den Inhalt der grossen (I) Hernie bilden Dünndarmschlingen. Canalnaht: 4 Knopfnähte. Entfernung der Nähte am 6. Tage.

Verlauf: Am 1. Tage post oper. abendliche Temperatursteigerung 38°, hierauf normal. Am 14. Tage geheilt entlassen.

Laut brieflicher Nachricht im September 1894 ist der Knabe gesund und recidivfrei.

Jahr 1893.

18. P., Franz, $7^1/_2$ an. Hernia inguinalis dextra (funicularis). Hydrocele funiculi sperm. dextri. (vide Fig. 1.)

Im Alter von 6 Monaten wurde zum ersten Male eine haselnussgrosse Geschwulst in der rechten Leistengegend bemerkt, die stationär blieb. Beim Hustenstoss wölbte sie sich am oberen Pole vor. Seit 2 Jahren wächst die Geschwulst nach einem Trauma gegen die rechte Leistengegend. Die Hydrocele wurde zweimal punktirt und recidivirte wieder. Der Knabe ist gesund und kräftig. Die Geschwulst ganseigross, transparent, nicht reponibel; am oberen Pole bemerkt man bei jedem Hustenstoss eine deutliche Vorwölbung. Bei der Operation erweist sich die Geschwulst bestehend aus zwei von einander getrennten Hydrocelen des Samenstranges, von denen die obere zum Theil von einer Hernie überlagert wird. Die Hydrocelen werden radical operirt durch Entfernung derselben. Den Inhalt des Bruchsackes bilden Dünndarmschlingen. Canalnaht: 3 Knopfnähte.

Fig. 1.

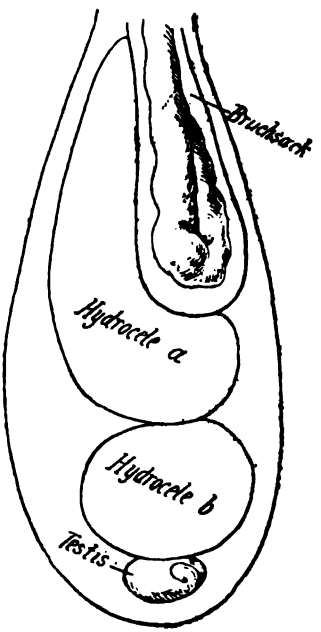

Verlauf ist reactionslos. Entfernung der Nähte am 7. Tage: am 8. Tage Entlassung.

Pat. wird im September 1894 vorgestellt und erweist sich als gesund und recidivfrei.

19. S., Heinrich, $^5/_4$ an. Hernia scrot. (funicularis) sin. (Krankengeschichte liegt nicht vor.) Gestorben am 3. 3., drei Tage nach der Operation. Die Section der Leiche ergab folgende pathologisch-anatomische Diagnose:

Bronchitis suppurativa, Pneumonia lobularis bilateralis. Tuberculosis chron. pulmonum et gland. lymph. peribronchial. Steatosis hepatis. Infarctus acidi urici renum.

Bezüglich der Wundverhältnisse lautete das Sectionsprotocoll wörtlich: In der linken Inguinalgegend eine von oben aussen nach unten innen verlaufende 6 Ctm. lange mit Knopfnähten vereinigte Incision, die ihr unteres Ende in der Mitte des Scrotums findet. Nach Lösung der Naht und der mit einander gut verklebten und nicht entzündeten Wundränder stösst man am oberen Pole der Wunde auf die durch 5 Nähte festvereinigte nnd im oberen Wundwinkel fixirte Naht- und Abtragungsstelle des Bruchsackes. Nach Lösung der Verschlussnähte kann man den kleinen Finger durch die Bruchpforte in das Cavum abdominis einführen. Der linke Hode liegt am Grunde des Scrotums, ist gleich dem Peritoneum an der inneren Bruchpforte blutig suffundirt, besitzt aber vollkommen normal gebildete, jetzt nur etwas ödematöse Hüllen. Im Abdomen kein abnormer Inhalt. Das Peritoneum vollständig glatt uud blass.

20. S., Anton, 2 an. Hernia scrot. (funicul.) bilateraris. Spitalsaufenthalt 14. 5. bis 8. 6. Operirt am 24. 5.

Die rechtsseitige Hernie wurde in der 3. Lebenswoche zum ersten Male bemerkt, die linksseitige als das Kind 6 Monate alt war. Ein Bruchband wurde ohne Erfolg getragen.

Die Hernie ist von der Grösse I, die Pforten beiderseits für den Zeigefinger durchgängig, die Reposition gelingt leicht. Inhalt: Dünndarm. Canalnaht: 4 Knopfnähte.

Verlauf: 1. Tag Temperatursteigerung Abends 38,1, dann fieberfrei. Entfernung der Nähte am 6. Tage; stellenweise Nahteiterung.

Laut brieflicher Mittheilung im September 1894 ist der Knabe gesund und recidifrei.

21. P., Johann, 9 an. Hernia scrot. funicularis) dextra. Spitalaufenthalt 16. 5. bis 29. 5. Operation am 20. 5.

Die Hernie besteht seit der 6. Lebenswoche, ist leicht reponibel, von der Grösse I. Im Alter von 1 Jahr trug der Knabe durch einige Zeit ein Bruchband ohne Erfolg. Die Pforte ist für 2 Finger durchgängig. Canalnaht: 5 Knopfnähte. Entfernung der Nähte am 5. Tage, Entlassung am 9. Tage.

Laut brieflicher Mittheilung im September 1894 gesund und recidivfrei.

22. V., Johann, $2^1/_2$ an. Hernia scrot. dextra. Spitalsaufenthalt 30. 5. bis 7. 6. Operirt am 2. 6.

Die Hernie trat im Alter von 1 Jahr bei heftigem Keuchhusten auf, war anfangs haselnussgross, um allmälig bis zu gegenwärtiger Grösse (I) anzuwachsen. Ein Bruder des Patienten leidet gleichfalls an einer Hernie. Die Hernie ist leicht reponibel, den Inhalt bilden Dünndarmschlingen und das

Coecum. Die Pforte ist für den Zeigefinger durchgängig. Canalnaht: 5 Knopfnähte.

Verlauf: Den 1. Tag post oper. Abends 38°, dann reactionslos. Entfernung der Nähte am 5. Tage, am selben Tage entlassen.

Schriftliche Anfrage blieb unbeantwortet.

23. M., Franz. Hernia scrot. (testicularis) dextra. Spitalsaufenthalt 8. 7. bis 2. 8. Operirt 12. 7.

Pat. macht im Spital eine schwere, croupöse Pneumonie durch. Nach vollständiger Genesung wird die Hernie operirt. Dieselbe trat in der 6. Lebenswoche auf, ist zum Theil reponibel, verursachte dem Kinde nie Beschwerden; die Grösse wird angegeben und zwar: Länge 20 Ctm., Breite 8 Ctm. Den Inhalt bilden Dünndarmschlingen und das Coecum mit dem Processus vermiformis.

Das Coecum inserirt sich mit seinem Mesocolon an der hinteren, oberen Bruchsackwand. Der Hode ist im Bruchsacke. Der Bruchsackhals wird nach Resection des Bruchsackes durch Matratzennaht durchgenäht. Canalnaht: 5 Knopfnähte.

Verlauf: 1. Tag Abends 38,3, dann fieberlos. Entfernung der Nähte am 6. Tage. Entlassung am 21. Tage.

Laut brieflicher Mittheilung gesund und recidivfrei.

24. F., Adam, 5 an. Hernia scrot. sin. (funicularis). Spitalsaufenthalt 24. 6. bis 12. 7.

Die Hernie, die zuerst in der 4. Lebenswoche auftrat, ist leicht reponibel, von der Grösse I. Der gesunde und kräftige Knabe trug mit 6 Monaten ein Bruchband ohne besonderen Erfolg. Die Bruchpforte für den Zeigefinger durchgängig. Die Ablösung des Bruchsackes geht mühsam vor sich. Canalnaht: 4 Knopfnähte. Entfernung der Nähte am 5. Tage. Entlassung am 7. Tage.

Anfrage blieb unbeantwortet.

25. M., Alfred, 3 an. Hernia scrot. (funicularis) dextra. Spitalsaufenthalt 28. 6. bis 13. 7. Operirt 7. 7.

Die Hernie wurde bei dem gesunden und kräftigen Kinde im Alter von 3 Wochen zum ersten Male bemerkt und zwar beiderseits. Während jedoch die linksseitige Hernie zurückging, wuchs die rechtsseitige, besonders als Patient Keuchhusten durchmachte. Die Hernie ist von der Grösse I, leicht reponibel, die Pforte für den Zeigefinger durchgängig. Den Inhalt bilden Dünndarmschlingen. Canalnaht: 4 Knopfnähte.

Verlauf: reactionslos. Am 7. Tage nach Entfernung der Nähte wird Patient entlassen. Laut brieflicher Mittheilung im September ist der Knabe gesund und recidivfrei.

26. C., Anton, $1^1/_2$ an. Hernia scrot. (funicularis) dextra. Hydrocele tunicae vag. testis. (Hernia encystica Cooperi) vide Fig. 2. (umstehende Seite) Spitalsaufenthalt 17. 7. bis 30. 7. Operirt am 19. 7.

Die Hernie wurde zum ersten Male bemerkt, als das Kind 1 Jahr alt war. Man sieht in der rechten Inguino-Scrotalgegend eine ziemlich grosse Geschwulst, die Scrotalhaut gespannt, die Geschwulst selbst theilweise transparent; durch

Repositionsversuche lässt sich dieselbe etwas verkleinern. Bei der Operation kommt man zunächst auf eine Hydrocele testis, deren rückwärtige Wand von einer Hernie eingestülpt wird. Der Bruchsack lässt sich ohne besondere Schwierigkeit von der Hydrocele ablösen; sein Inhalt besteht aus Dünndarmschlingen. Der Samenstrang verläuft in einer langen Spirale vom Hoden zur medialen Hydrocelenwand, um dann die Hydrocele rückwärts umschlingend an der lateralen Geschwulstwand in den Leistencanal einzutreten. Der mediale Bruchtheil lässt sich als eine starke fibröse Membran in die Bauchhöhle verfolgen, so dass dieser Theil im ersten Moment als Harnblasenwand imponirte.

Fig. 2.

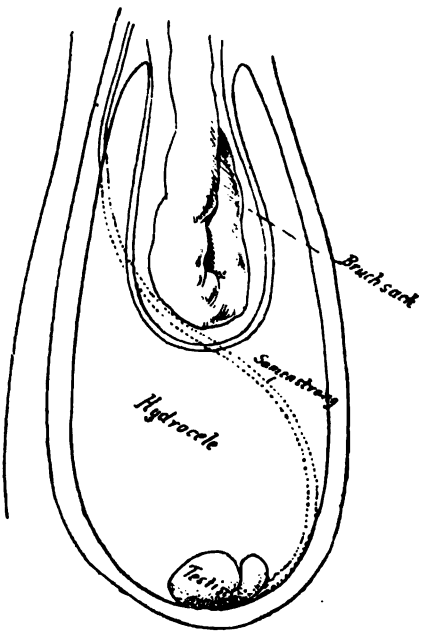

Verlauf: Temperatursteigerung am 2. Tage post operationem 38,1 früh, 38,5 Abends; 3. Tage früh: 38,2, Abends 38,2; dann fieberlos. Entfernung der Nähte am 7. Tage. Am 11. Tage geheilt entlassen.

Patient wird im September 1894 vorgestellt, ist gesund und recidivfrei.

27. P., Josef, $1^1/_2$ an. Hernia inguinalis sin. (funicularis). Spitalsaufenthalt 17. 7. bis 24. 7. Operirt 20. 7.

Die Hernie, welche ungefähr eine taubeneigrosse Geschwulst in der linken Leistengegend vorstellt, trat zum ersten Male auf, als der Knabe $^3/_4$ Jahr alt war und verursacht dem Patienten zeitweise Schmerzen; dieselbe ist leicht reponibel, die Pforte für den kleinen Flinger durchgängig. Auch rechts dringt

der Finger in den Leistencanal ein, doch ist eine Hernie daselbst nicht nachweisbar. Der Knabe, der sonst gesund und kräftig ist, trug eine Zeit lang ein Bruchband, doch ohne Erfolg. Canalnaht: 4 Knopfnähte.

Verlauf: reactionslos; der Knabe wird nach 4 Tagen in ambulatorische Behandlung entlassen.

Laut brieflicher Mittheilung im September 1894 ist der Knabe gesund und recidivfrei.

28. C., Franz, 2 an. Hernia scrot. bilateralis. (Hernia funicularis dextra complic. cum Hydroc. testiculari. Hernia funic. sin.) vide Fig. 3.

Die rechtsseitige Hernie wurde im Alter von 6 Monaten, die linksseitige etwas später beobachtet. Ein Bruchband wurde ohne Erfolg getragen. Die Hernien bilden eine die Scrotalhaut stark anspannende Geschwulst, so dass der Penis kaum sichtbar ist. Der Knabe ist von rhachitischem Knochenbau, sonst gut genährt. Rhinitis et Conjunctivitis eczematosa. Bei der Operation constatirt man an der Innenseite des rechtsseitigen Brucksackhalses eine ziemlich starke Arterie, die mit zwei Venen und einem Nerven in den Leistencanal verläuft. Den Bruchinhalt bildete Dünndarm. Canalnaht rechts: 3 Knopfnähte. Die rechtsseitige testiculäre Hydrocele wird radical operirt und zwar wird der Hydrocelensack so weit exstirpirt, als für eine exacte Vereinigung über der Hoden (durch fortlaufende Catgutnaht) überflüssig erscheint. Da sich das Kind in der Narcose nicht wohl befindet, wird von der Operation der linksseitigen Hernie abgesehen.

Fig. 3.

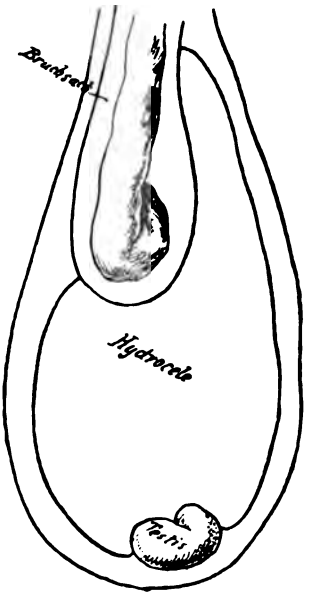

Der Verlauf gestaltet sich nicht sehr günstig. Am 1. Tag post operationem abendliche Temperatursteigerung 38,6, 38,7; dann fieberfrei. Nun tritt aber eine heftiger Pertussis ähnliche Bronchitis auf, dazu gesellt sich eine Enteritis; auch die Rhinitis exacerbirt; ausserdem folgen zahlreiche Nahteiterungen. Das Kind ist unruhig.

Der Knabe kommt im October desselben Jahres wieder (3. 10. bis 15. 10). Da er gesund ist, wird die linkseitige Hernie operirt. Bruchinhalt: Dünndarm. Canalnaht: 4 Knopfnähte.

Verlauf fieberfrei und reactionslos. Entfernung der Nähte am 7. Tage, Entlassung am 10. Tage.

Eine Besichtigung der rechtsseitigen Leistengegend ergiebt eine nicht ganz lineare Narbe, doch kein Recidiv.

Im September 1894 kommt das Kind auf die briefliche Anfrage hin ins Krankenhaus; man constatirt eine kleine Bauchwandhernie rechterseits, die durch eine Lücke entsprechend ungefähr der Mitte der Narbe über dem Poupart'schen Bande hervortritt. Links recidivfrei, ein fester solider Verschluss zu sehen. — Jene Complicationen seitens des Darmes und der Lunge nach der Operation der rechtsseitigen Hernie, verbunden besonders mit der schlechten Wundheilung, führten jedenfalls das Recidiv herbei.

Fig. 4.

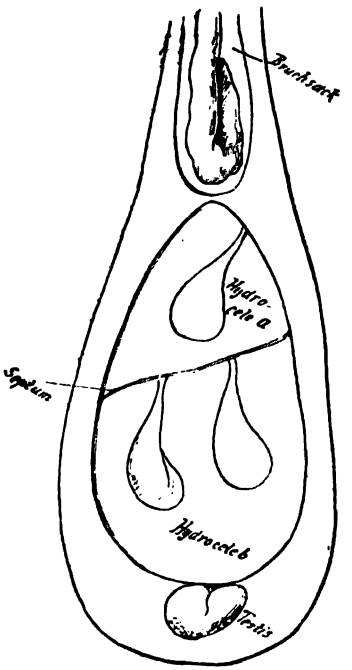

29. P., Josef, 9 an. Hernia inguinalis dextra. Hydrocele multilocularis funiculi sperm. dextra. vide Fig. 4.

Diese Hernie, die mit einer interessanten Hydrocelenform complicirt ist, erweist sich als eine kleine, eigentlich nur beim Pressen hervortretende Geschwulst in der rechten Leistengegend. Den Hauptheil der Geschwulst bildet die Hydrocele, die vor 2 Jahren nach einem Trauma sich entwickelte. Dieselbe stellt sich als eine durch ein Septum in zwei Kammern gesonderte Hydrocele dar, deren Kammern wiederum gestielte kleinere Säckchen enthalten. Bei der mikroskopischen Untersuchung ergiebt sich der sehr interessante Befund, dass sich die distale, grösstentheils inguinale Hydrocele aus fötalen Resten des Wolff'schen Körpers entwickelt hatte. Die Hydrocele wird radical operirt; ebenso die Hernie[1]).

Der Verlauf gestaltete sich fieberfrei und reactionslos. Entfernung der Nähte am 7. Tage. Entlassen am 8. Tage.

Briefliche Anfrage blieb unbeantwortet.

30. V., Jaroslav, 5 an. Hernia inguinalis dextra. Hydrocele funiculi et testis dextra. (vide Fig. 5.) Spitalsaufenthalt 3. 10. bis 22. 10. Operirt am 12. 10.

Die Geschwulst wird seit der Geburt beobachtet. Die Hydrocele wurde schon zweimal punktirt; jedoch recidivirte sie abermals. Der Knabe ist gesund und kräftig. Die Geschwulst von der Grösse eines Hühnereies, fluctuirend, transparent; am oberen Pole, entsprechend dem Annulus inguinalis ext. wölbt sich besonders beim Pressen eine wallnussgrosse Hernie vor. Auch links ist die Pforte offen, für den Zeigefinger durchgängig, jedoch

[1]) W. Bittner, Zur Aetiologie und Therapie der Hydrocelen im Kindesalter.

ohne Hernienbildung. Bei der Operation findet man eine Hydrocele testis und eine Hydrocele funiculi vor, beide von einander gesondert; letztere aber durch eine feine Oeffnung in die Scheidewand mit dem Bruchsacke communicirend. Im Bruchsacke selbst findet sich Dünndarm vor. Der Hode ist rudimentär entwickelt.

Fig. 5.

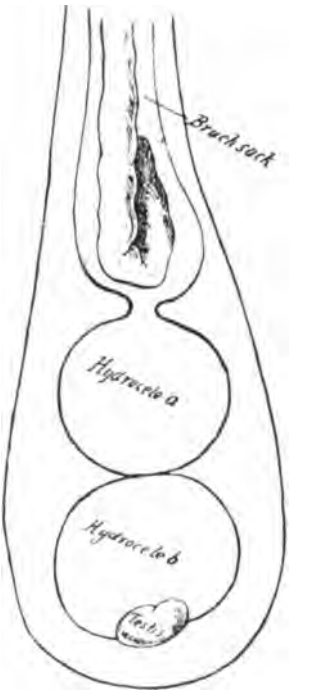

Verlauf: 1. Tag post operationem, Temperatursteigerung 38,5° Abends, dann fieberfrei. Entfernung der Nähte am 7. Tage. Entlassung am 10. Tage.

Der Knabe wird im September 1894 vorgestellt, die operirte Stelle ist recidivfrei.

Auf der linken Seite bemerkt man die Bildung einer Hernie. Therapie: Linksseitiges Bruchband.

Jahr 1894.

31. B., Emil, $3^1/_2$ an. Hernia scrotalis dextra. Spitalsaufenthalt 11. 1. bis 25. 1. Operirt am 16. 1.

Die Hernie entwickelte sich angeblich im Alter von $2^3/_4$ Jahren bei heftigem Husten. Ein Bruchband wurde ohne Erfolg getragen.

Die Hernie ist von der Grösse I, leicht reponibel, die Pforte für 2 Finger durchgängig. Das Kind von leicht rhachitischem Knochenbau. Bruchinhalt: Dünndarm. Canalnaht: 3 Knopfnähte.

Verlauf fieber- und reactionslos. Entfernung der Nähte am 7. Tage. Entlassung am 9. Tage.

Patient, der im September 1894 vorgestellt wird, ist gesund und recidivfrei.

32. H., Anton, 7 an. Hernia scrot. (funicularis) sin. Spitalsaufenthalt 30. 1. bis 6. 2. Operirt am 1. 2.

Die Hernie entwickelte sich bei dem Knaben, der im 2. Lebensjahre eine exanthematische Erkrankung und Pertussis durchmachte, hierauf gesund war und sich kräftig entwickelte, vor $^1/_2$ Jahr, angeblich plötzlich nach einem Sprunge. Dieselbe ist sehr gross (I), leicht reponibel, die Pforte für den Zeigefinger passirbar.

Den Inhalt derselben bildet Dünndarm.

Verlauf fieber- und reactionslos. Entfernung der Nähte am 6. Tage, darauf in ambulatorische Behandlung entlassen.

Laut brieflicher Mittheilung im September 1894 ist der Knabe gesund und recidivfrei.

33. V., Alois, 2 an. Hernia scrot. dextra (funicularis). Spitalsaufenthalt 22. 4. bis 1. 5. Operirt am 24. 4.

Die Hernie wurde bei dem sonst gesunden und kräftigen Knaben in der 4. Lebenswoche zum ersten Male beobachtet. Der Knabe trug ein Bruchband ohne Erfolg. Die Hernie ist gegenwärtig ziemlich gross, leicht reponibel, die Pforte für den Zeigefinger durchgängig. Canalnaht: 4 Knopfnähte.

Verlauf: 1. Tag post operationem, Temp. 37,8 früh, 37,8 Abends. 2. Tag 37,4, 38,0 Abends, dann normal. Entfernung der Nähte am 5. Tage. Entlassung am 7. Tage.

Briefliche Anfrage blieb unbeantwortet.

34. J., Franz, 1 an. Hernia scrot. sin. (funicularis).

Die Hernie wurde bei dem sonst gesunden und kräftigen Knaben vor drei Monaten zum ersten Male bemerkt und hat gegenwärtig die Grösse I, ist leicht reponibel. Die Pforte ist für 2 Finger durchgängig. Bruchinhalt: Dünndarm und Coecum mit dem Proc. vermiformis. Canalnaht: 4 Knopfnähte. Bruchsackhals matratzenartig durchgenäht.

Der Vater und Grossvater väterlicherseits hatten ebenfalls Hernien.

Verlauf fieber- und reactionslos. Der Knabe wird nach 3 Tagen auf Wunsch der Eltern in ambulatorische Behandlung entlassen. Am 7. Tage Entfernung der Nähte. Wunde per primam geheilt.

Briefliche Nachfrage blieb unbeantwortet.

Incacerirte Hernien.

I. K., Jaroslav, an. Hernia scrot. (funicul.) dextra incarcerata (omentalis).

Incarceration bestehend seit 3 Tagen. Schmerzen in der rechten Leistengegend. Stuhl geht ab, kein Erbrechen.

Rechte Hodensackhälfte geschwollen, geröthet, höher temperirt, Geschwulst nicht reponibel, Schall gedämpft.

Operirt am 8. 1. 93 ambulatorisch. Man findet Netz im Bruchsacke; dasselbe wird hervorgezogen, jene theilweisen Verlöthungen mit dem Bruchsacke gelöst, in mehreren Portionen ligirt und abgetragen. Canalnaht: 2 Knopfnähte.

Verlauf reactionslos.

Laut brieflicher Mittheilung im September 1894 ist der Knabe gesund und recidivfrei.

II. J., Alois, $^5/_4$ an. Hernia scrotalis ileocoecalis incarcerata dextra. Spitalsaufenthalt 6. 9. bis 8. 9. Gestorben 8. 9. 93.

Ich erlaube mir diesen Fall etwas ausführlicher mitzutheilen.

Anamnese: Die Eltern bemerkten in der 3. Lebenswoche des Kindes die Bildung einer anfangs haselnussgrossen Anschwellung in der rechten Leistengegend, die allmälig grösser wurde und spontan wieder verschwand. Im Alter von $^1/_2$ Jahre trug der Knabe durch kurze Zeit ein Bruchband. Pat. befand sich trotzdem, dass sich die Hernie vergrösserte, wohl. Vor 3 Tagen

trat Stuhlverstopfung ein, die Geschwulst ging weder spontan, noch auf die Taxisversuche eines consultirten Arztes zurück. Derselbe verabreichte dem Kinde mehrere hohe Eingiessungen per rectum, innerlich Laxans. Den 2. Tag trat Erbrechen ein, das Abdomen schwoll an und wurde schmerzhaft. Die Anschwellung in der Leistengegend wurde praller, die Haut röthete sich; das Kind begann etwas zu verfallen, wurde icterisch.

Status: Das Kind ist dem Alter entsprechend gross, kräftig entwickelt, von leicht gelber Verfärbung der Hautdecken; etwas somnolent. Puls frequent, aber kräftig. Abdomen meteoristisch aufgetrieben. Lungen und Herz gesund. In der rechten Leisten- und Scrotalgegend eine ganseigrosse Geschwulst sichtbar. Die Haut darüber gespannt, livid verfärbt, am unteren Pol von rosarother Färbung. Die Geschwulst nicht reponibel, Schall gedämpft. Der Hode ausserhalb der Geschwulst, am unteren Pole derselben an normaler Stelle tastbar.

Decursus: Aetherapplication auf die incarc. Hernie.

7. 9. Taxisversuch in Narcose; da derselbe fruchtlos bleibt, sofortige Operation (Secundärarzt Dr. Kopal). Die Operation wird in der gewöhnlichen Weise vorgenommen. Im Bruchsacke findet sich eine geringe Menge grünlich verfärbten Bruchwassers, als Bruchinhalt das Coecum mit dem Processus vermiformis und Dünndarm. Die Kuppe des Coecum erscheint dunkel blauroth gefärbt; sein Peritonealüberzug matt, stellenweise mit Fibrinauflagerungen bedeckt, die im Bauchring gelegene Partie des Darmes anämisch. Dilatation der Pforte mittels Herniotom, Reposition des Darmes, Canalnaht mit 5 Knopfnähten. Schluss der Wunde. Das Allgemeinbefinden bessert sich nach der Operation etwas, die Temperatur Abends 38,7, Abends erfolgt Abgang weicher Stuhlmassen.

8. 9. Patient ist stark collabirt, Puls klein, die Hautdecke zunehmend icterisch; Erbrechen grünlicher Massen. Unter zunehmendem Collaps tritt am 8. 9. Nachmittags Exitus letalis ein.

Das Sectionsergebniss der pathol.-anat. Diagnose lautet: Hernia inguinalis dextra incarcerata op. Necrosis incipiens coeci et partis infimae ilei.

Es findet sich ausser geringem Lungenödem, Ecchymosen auf der Pleura, Icterus der allgemeinen Hautdecke nichts Pathologisches an der Leiche vor, insbesondere, was den Tod erklären könnte. Local fand sich bei der Section: „Die Wand des Coecum und des Ansatztheiles des Ileum dunkelblau verfärbt und zwar in ihrer ganzen Dicke. Die Serosa getrübt, das Epithel der Schleimhaut necrotisch und zum Theil abgestossen. Der übrige Darm und das Peritoneum intact"; demnach lag eine Perforation nicht vor. Wir müssen also annehmen, dass das Kind in Folge der acut auftretenden Incarceration gestorben ist, analog den Fällen bei den Erwachsenen, die sofort mit der schwersten Erscheinung, insbesondere mit schwerem Collaps einsetzend, in kurzer Zeit zum Tode führen.

III. H., Franz, 1 an. Hernia ileocoecalis sin. incarcerata. Pertussis, Bronchopneumonia. Enteritis. Rhachitis. Spitalsaufenhalt 15. 11. bis 26. 11. 93. Operirt 15. 11.

Die Hernie, die seit der 8. Lebenswoche besteht und einige Zeit mittelst Bruchband behandelt wurde, ist seit 2 Tagen incarcerirt. Stuhl ging noch ab, kein Erbrechen.

Der Knabe von mässig rhachitischem Knochenbau, Gesicht etwas cyanotisch. Ueber den Lungen diffuse Bronchitis. Temperatur 38,5. Puls frequent. Die ganseigrosse Hernie mit gerötheter, an der Kuppe rosaroth verfärbter Haut bedeckt, Percussionsschall gedämpft, nicht reponibel. Bei der Operation entleert sich eine klare grünliche Flüssigkeit. Das Coecum bläulich rothgefärbt, ödematös, der Peritonealüberzug desselben glänzend, im Bereiche des Bruchringes blass.

Verlauf: Am Tage nach der Operatien erfolgt Abgang weicher Stuhlmassen.

Das Kind leidet an Pertussis; die Bronchitis steigert sich zu einer Bronchopneumonie, wozu sich noch eine Enteritis gesellt. Die Temperatur steigt am 3. Tage Abends auf 40° C. an. Am 7. Tage erreicht sie wieder die Norm, der Pneumonieherd schwindet, die Pertussis dauert noch ungeschwächt fort (das Kind hat an manchen Tagen 10 Anfälle). Die Nähte werden am 7. Tage entfernt, die Wunde ist per primam geheilt. Am 12. Tage wird das Kind mit einem Bruchbande entlassen; man bemerkt geringe Stichcanaleiterung. Im September 1894 wird das Kind vorgestellt, ist gesund und recidivfrei; eine minimale Dehnung der Narbe im oberen Wundwinkel kann man wohl nicht als Recidiv bezeichnen; eine Bruchöffnung oder eine Hernie ist nicht zu sehen.

IV. N., Franz, 6 Monate. Hernia scrotalis sin. incarcerata. Spitalsaufenthalt 9. 4. bis 12. 4. 94. Operirt am 9. 4.

Die Hernie besteht seit 2 Monaten, war stets leicht reponibel. Das Kind litt in letzter Zeit an Diarrhoen, welche seit einem Tage sistirten; das Kind ist unruhig, erbricht häufig, ist aber sonst kräftig und von gutem Ernährungszustand. Bei der Operation fand sich im Bruchsacke ein weingelbes Bruchwasser, und ein Theil des S Romanum. Dasselbe wurde reponirt, der Leistencanal mit 3 Knopfnähten vernäht. Bei Schluss der Wunde wird im unteren Wundwinkel mit Jodoformgaze drainirt; die Drainage am 2. Tage entfernt.

Verlauf: 1. Tag post operationem. Temperatur: früh 39,2, Abends 38,2, dann normal. Am 4. Tage wird das Kind auf Wunsch der Eltern, zumal es noch an der Brust ist, in ambulatorische Behandlung entlassen.

Laut brieflicher Mittheilung befand sich das Kind lange wohl und gesund; es starb jedoch später an einer exanthematischen Erkrankung.

XXXV.

Ueber Desinfection frischer Wunden[1]).

Von

Dr. A. Henle,

Assistenzarzt der Königlichen chirurgischen Klinik in Breslau.

(Hierzu Tafel IX, Fig. 1, 2.)

Dem Chirurgen-Congress machte 1893 Schimmelbusch Mittheilung über sehr interessante Versuche, welche er über Desinfection frischer Wunden angestellt hatte[1]). Als Versuchsthiere dienten Mäuse und Kaninchen, von denen ersteren Milzbrand, letzteren eine für sie sehr virulente Streptokokkenart in frische Wunden eingebracht wurde. Besonders geeignet für die Versuche erwiesen sich Wunden an Mäuseschwänzen, da durch Herausleiten und Befestigen des Schwanzes ausserhalb des Käfigs die Wunden dem Einfluss der Thiere, speciell dem Belecken durch dieselben, entzogen werden konnten.

Das Resultat dieser Experimente lässt sich kurz dahin zusammenfassen, dass sogar eine der Infection unmittelbar nachfolgende Desinfection mit beliebig starken Desinficientien ohne jeden Einfluss ist, dass die Thiere der Infection genau ebenso erliegen, wie solche mit nicht desinficirten Wunden. Ja sogar eine totale Entfernung der Wunde durch Amputation des ganzen Schwanzes hat nur kurze Zeit Erfolg: bei einer Wunde am Schwanzende darf man mit der Amputation an der Schwanzwurzel nicht länger als

[1]) Die folgende Abhandlung giebt z. Th. das wieder, was der Verfasser in einem Vortrag bei der XXIII. Versammlung der Deutschen Gesellschaft für Chirurgie (Verh. I, 133) ausgeführt hat.

[2]) Verh. d. Deutschen Ges. f. Chir. XXII. I. 111.

10 Minuten warten, wenn man das Thier vor Allgemeininfection retten will.

Diese Versuche, welche eine so schnelle Aufnahme der Bakterien in den Kreislauf beweisen, dass eine Desinfection unter allen Umständen, eine Entfernung der inficirten Wunde durch Amputation schon sehr kurze Zeit nach der Infection vergeblich ist, wurden wiederholt, so von Pfuhl, nachgeprüft und bestätigt. Auch ich habe dieselben mit Milzbrand an Mäuseschwänzen in der von Schimmelbusch angegebenen Versuchsanordnung vorgenommen und bin zu demselben Resultat wie Schimmelbusch gekommen, nämlich, dass nicht einmal in der Zeit, die von der Infection bis zum Tode des Thieres verstreicht, irgend ein Unterschied zu erkennen ist zwischen desinficirtem und nicht desinficirtem Thier.

Des Weiteren hat dann Schimmelbusch[1]) durch Züchtung der Bakterien aus inneren Organen von Thieren mit inficirten frischen Wunden den Beweis erbracht, dass alle Mikroorganismen, auch Saprophyten, schon kurze Zeit (5—10 Minuten) nach der Infection der Wunde in Milz, Leber etc. nachweisbar sind. Auch Tusche wird von einer Rückenwunde aus so schnell aufgenommen, dass sie nach 12 Stunden schon deutlich in der Milz nachweisbar ist, und mir ist es gelungen[2]), feine Partikelchen, wie z. B. Zinnober, den ich auf frische Wunden an Mäuseschwänzen oder Kaninchenohren aufgestreut hatte, schon nach 5—10 Minuten in den Lymphspalten der Umgebung der Wunde weithin nachzuweisen, nachdem ich die betr. Organe nach dieser Zeit abgebunden, amputirt, gehärtet und in Schnitten untersucht hatte.

Schon vor Schimmelbusch hatten Renault und Bouley[3]) Pferde mit Rotz und Hammel mit Schafpocken geimpft und die Wunden bei ersteren nach 1—2 Stunden, bei letzteren nach 5 bis 10 Minuten mit dem Glüheisen ausgebrannt. Trotzdem erkrankten alle Pferde an Rotz, alle Schafe an Pocken. Colin[4]) zeigte, dass wenige Minuten nach Infection einer Wunde an einem Kaninchenohr mit Milzbrand die Amputation des Ohres nichts mehr nützt,

---

[1]) Verhandl. d. Deutschen Ges. f. Chir. XXIII. I. 89 und Deutsche med. Wochenschrift. 1894. No. 28.

[2]) l. c.

[3]) Cf. Davaine, Oeuvre. Paris. 1890.

[4]) Bulletin de l'Acad. de médecine. 1873.

und Niessen[1]) konnte nachweisen, dass die Amputation eines Kaninchenbeines 2—3 Stunden nach erfolgter Infection mit Milzbrand vergeblich ist und nur Erfolg hat, wenn durch Umlegen eines elastischen Schlauches die Resorption der Bacillen verlangsamt wird.

Schimmelbusch hat somit die Angaben der genannten Forscher bestätigt und erweitert. Wie er nachwies, geht die Aufnahme körperlicher Elemente von einer frischen Wunde aus so schnell vor sich, dass, sofern es sich dabei um pathogene Bakterien handelt, welche durch Vermittelung der Blutbahn eine Allgemeininfection herbeizuführen vermögen, wir mit unseren Desinfectionsmitteln unter allen Umständen zu spät kommen. Wie schon früher erwähnt, kann ich auf Grund eigener Untersuchungen die Angaben Schimmelbusch's vollkommen bestätigen, und es hat den Anschein, als ob wir an der Hand dieser neuen Thatsachen über die ganze, bis vor Kurzem geübte Desinfectionspraxis der Wunden den Stab brechen müssten.

Wenn es auch Schimmelbusch nicht direct ausspricht, so ist es doch in seiner Mittheilung zwischen den Zeilen zu lesen, dass die Desinfection von verdächtigen oder sicher inficirten Wunden auch in der chirurgischen Praxis vollständig nutzlos sei. Aber schon eine theoretische Ueberlegung ergiebt, dass wir uns bei der Verallgemeinerung derartiger Schlüsse auf die Praxis bei menschlichen Wunden auf einem gefährlichen Irrwege befinden. Denn in dieser haben wir es nur ganz ausnahmsweise mit Bakterien zu thun, die unmittelbar eine Allgemeininfection herbeiführen, vielmehr sind es hier fast immer zunächst rein locale Vorgänge, die entweder dauernd auf die Umgebung der Infectionspforte beschränkt bleiben, oder aber erst nach geraumer Zeit zur Allgemeininfection führen. Der Mechanismus der Infection mit den gewöhnlichsten Eitererregern, selbst Infectionen mit Tetanus, mit malignem Oedem und in der Regel auch mit Milzbrand beim Menschen ist von dem Mechanismus der Infection mit Milzbrand oder gewissen Streptokokken bei Mäusen resp. Kaninchen wesentlich verschieden.

Wollen wir deshalb die Ergebnisse der Untersuchungen von Renault und Bouley, Colin, Niessen und Schimmelbusch

[1]) Deutsche med. Wochenschr. 1891.

für die chirurgische Praxis verwerthen, so müssen wir die einschlägigen Versuche wiederholen unter Bedingungen, die der Wundinfection beim Menschen möglichst ähnlich sind. Aus diesem Grunde habe ich es auf Veranlassung von Herrn Geheimrath Mikulicz unternommen, die höchst wichtige Frage in dem angegebenen Sinne zu erweitern und experimentell nachzuprüfen.

Wie ich schon sagte, haben wir es bei den Wundinfectionen des Menschen in den allerseltensten Fällen mit septischen Allgemeinerkrankungen zu thun, sondern mit localen Processen, und eine theoretische Ueberlegung macht es wahrscheinlich, dass diese beiden Arten der Infection sich auch der Desinfection gegenüber verschieden verhalten können.

Nach den jetzt herrschenden Anschauungen beruht das Zustandekommen resp. Ausbleiben einer Infection auf dem Ausfall des Kampfes zwischen den angreifenden Bakterien und dem Körper, oder genauer gesagt, zwischen gewissen, den Körper schädigenden chemischen Produkten der Bakterien und gewissen Abwehrstoffen, welche die Körperzellen liefern. Durch locale oder allgemeine Schwächung des Körpers kann der Kampf zu Ungunsten dieses beeinflusst werden. Bei den Bakterien dagegen kommt es auf Qualität und Quantität der Angriffsstoffe an, indem eine minimale Zahl von Bacterienindividuen sehr deletäre oder sehr massenhafte Gifte liefert, oder aber die Production derselben durch das Zusammenwirken vieler gleichartiger oder in gleichem Sinne wirkender Bakterien zu einer sehr reichlichen wird.

Bei den Infectionserregern, welche nach Art des Milzbrandes eine Allgemeininfection verursachen, haben wir es mit Mikroorganismen zu thun, von denen jedes einzelne Exemplar sich im Körper vermehren kann, d. h. jeder Bacillus, der in den Körper gelangt, producirt hinreichend Angriffsstoffe, um den Widerstand der Zellen oder ihrer Producte siegreich zu überwinden; und wenn, wie es ja feststeht, von einer offenen Wunde aus körperliche Elemente durch Blut- und Lymphstrom in kurzer Zeit weithin verschleppt werden, so ist es auch klar, dass bei Infectionen der genannten Art jede Desinfection zu spät kommt und daher wirkungslos ist. Wenn die Aufnahme von körperlichen Elementen durch frische Wunden schon nach wenigen Minuten eine so reichliche ist, dass dieselben durch relativ grobe Untersuchungsmethoden nachgewiesen werden können, dann darf man sicher annehmen, dass die zur Infection nöthigen minimalen Mengen schon in kürzester Zeit, schon in Bruchtheilen einer Sekunde aus dem Wirkungsbereich des Desinficiens fortgeschleppt werden.

Ganz anders verhalten sich solche Mikroorganismen, welche die Angriffsstoffe in geringerer Qualität oder Quantität produciren. Was diese anlangt, so vermag nur eine grössere Anzahl von Bakterien durch ihr Zusammenwirken das nöthige Quantum von Giften herzustellen, und es muss demnach entweder primär eine grössere Anzahl von Bakterien eingeführt werden, oder die Widerstandsfähigkeit des Körpers muss local herabgesetzt sein; es müssen die ein-

geführten Bakterien an einem Locus minoris resistentiae zunächst Gelegenheit finden, sich zu vermehren, die nächste Umgebung durch Stoffwechselproducte zu schädigen und dadurch den Locus minoris resistentiae successive zu vergrössern. Secundär können sie nun in der nöthigen Anzahl vorgehen, um auch ungeschwächte Körpergewebe mit Erfolg anzugreifen.

Die Infection ist zunächst eine rein locale, breitet sich vom ersten Erkrankungsherd durch Uebergreifen auf die Nachbarschaft aus. Erst wenn hier sich genügend Bakterien entwickelt haben, können dieselben nun auch in hinreichender Menge in fernere Organe verschleppt werden und hier Metastasen bilden. Dazu kommt noch, dass die meisten Bakterienarten durch Akklimatisation an die Gewebe als Nährboden allmählich einen höheren Grad von Virulenz erwerben, so dass sie auch hierdurch befähigt werden, den Kampf gegen den Körper aufzunehmen.

Betrachten wir von diesem Gesichtspunkte aus die gewöhlichen Wundinfectionskrankheiten des Menschen, so müssen wir uns sagen, dass dieselben fast ausschliesslich diesem letzt geschilderten Typus der rein localen Infection angehören, d. h. die Wunde ist zunächst Sitz der Erkrankung, und erst, wenn die Bacterien festen Fuss gefasst haben, breiten sie sich local oder allgemein weiter aus. Dabei ist die Wunde an sich als Locus minoris resistentiae sicher mit Recht aufzufassen, so dass von einer Wunde aus, besonders wenn es sich um weitergehende Zerstörung der Umgebung derselben handelt, auch relativ wenig virulente Krankheitserreger, in geringer Menge eingeführt, sich fortentwickeln können, während die zunächst in den Kreislauf gelangenden Organismen unschädlich bleiben und zu Grunde gehen.

Die Wundinfectionskrankheiten und alle analog wirkenden Processe haben also ein Anfangsstadium, in dem sie rein locale Processe sind. Nur die in der nächsten Umgebung der Wunde verbleibenden Bakterien sind gefährlich, und es kommt daher bei der Frage nach dem Nutzen der Desinfection nur darauf an, ob es möglich ist, die Wunde selbst keimfrei zu machen. Anders würde die Sache nur dann liegen, wenn die Infection mit solchen Massen von Mikroorganismen erfolgte, dass diese gleich in einer zur Metastasenbildung ausreichenden Menge in den Kreislauf gelangten, oder wenn sich von vornherein ausser der Wunde noch ein Locus minoris resistentiae vorfindet, der gleichzeitig mit der Eintrittspforte inficirt wird[1]). In diesen Fällen, die aber in praxi gewiss nicht die Regel bilden werden, ist natürlich auch eine erfolgreiche Desinfection zweifelhaft. Immerhin ist es auch hier von Interesse zu sehen, ob durch Desinfection der Wunde diese selbst beeinflusst

[1]) Mechanismus der Infection bei acuter Osteomyelitis, Strumitis etc.

wird; ja ob nicht eine locale Desinfection selbst hochvirulenten Bakterien, wie dem Milzbrand, gegenüber möglich ist.

Kommen wir nun zunächst auf die von Schimmelbusch veröffentlichten Versuche zurück, so müssen wir sagen, dass diese insofern für die menschlichen Wundinfectionskrankheiten nicht maassgebend sind, als sie mit ganz hochgradig virulenten Mikroorganismen in sehr grossen Mengen angestellt wurden. Es kam mir daher darauf an, die Versuche Schimmelbusch's in dieser Beziehung zu vervollständigen mit einem Infectionserreger, welcher bei irgend einem Thier eine typische locale Erkrankung setzt und zwar eine locale Erkrankung derart, dass sie hinreichend charakteristische Erscheinungen hervorruft, um über das Eintreten oder Ausbleiben, oder auch über die Intensität der Infection Zweifel nicht zuzulassen.

Als [in dieser Beziehung vollkommen brauchbare Mikroorganismen erwiesen sich mir aus verschiedenen menschlichen Infectionsherden, aus Phlegmonen und Erysipelen gewonnene Streptokokken, welche bekanntlich bei Einimpfung in Kaninchenohren eine erysipelartige oder lymphangitis-ähnliche progrediente, aber meist mit der Ohrgrenze zum Abschluss gelangende Entzündung hervorrufen, und in dieser Weise applicirt das Leben des Thieres zunächst nicht gefährden oder wenigstens durch Allgemeininfection erst zu einer Zeit tödten, wenn die localen Erscheinungen sich zum weitaus grössten Theil abgespielt haben. Ein derartig inficirtes Ohr hängt, wenn der Process voll ausgebildet ist, in Folge seiner durch Oedem und Hyperämie verursachten Schwere schlaff herab, und ein Kaninchen mit einem an Streptokokkeninfection erkrankten Ohr giebt aus diesem Grunde schon von weitem gesehen ein äusserst charakteristisches Bild. Bisweilen kann der Process ausheilen und die Thiere dauernd gesunden. Oft, wie gesagt, gehen sie noch nach längerer Zeit an chronischer Sepsis zu Grunde; aber da ich nur die Beeinflussung der localen Erkrankung durch die Desinfection beobachten wollte, konnte ich die Streptokokken zu meinen Versuchen sehr gut verwenden und die später etwa erfolgende Allgemeininfection im Ganzen ausser Acht lassen.

Ich verwendete bei einer ersten Versuchsreihe als Infectionsmaterial direct streptokokkenhaltigen Eiter, da ich annehmen konnte, dass dieser die Kokken in nicht gar zu grosser Menge enthielt.

Zunächst kam es mir darauf an, auch mikroskopisch über das

Wesen der Infection mir einen Einblick zu verschaffen, um zu eruiren, ob es möglich sei, nachzuweisen, dass thatsächlich die Infection von der Wunde ausgeht resp. auf diese beschränkt ist und dass Mikroorganismen demgemäss zunächst nur hier, in der Wunde selbst, aufzufinden sind.

Zu dem Zweck brachte ich bei einer grösseren Anzahl von Kaninchen an beiden Ohren Schnittwunden an und inficirte sämmtliche mit möglichst gleichen Quanten von Streptokokkeneiter. Nach verschiedenen Zeiten amputirte ich von jedem Thier je ein Ohr, härtete dieses in Sublimat und untersuchte die Wunde an Celloidinschnitten. Zur Färbung diente Picrolithion-Carmin und Weigert'sche Bakterienfärbung. Was die Technik der letzteren anlangt, so vermied ich das lästige Schrumpfen der Celloidinschnitte in der Anilinölwassergentianaviolett-Lösung dadurch, dass ich die mit Carmin vorgefärbten Schnitte aus Wasser auf Objektträger oder Deckgläses aufbrachte und sie dann $^1/_4$—$^1/_2$ Stunde leicht erwärmte. Die kleine Sparflamme eines Bunsenbrenners etwa 10 Ctm. unterhalb eines Drahtnetzes erwärmt dieses hinreichend um die auf das Netz gelegten Präparate in der genannten Zeit soweit ankleben zu lassen, dass ein Ablösen oder Schrumpfen bei der Färbung nicht erfolgt. — Das nicht amputirte Ohr des Kaninchens erkrankte an Erysipel und bewies die Virulenz des angewandten Eiters.

Aus einer Anzahl analoger Versuche seien folgende hervorgehoben:

Bei 5 möglichst gleichgrossen Kaninchen werden an beiden Ohren Schnittwunden angebracht und diese mit je einer Oese Streptokokkeneiter inficirt. Die rechten Ohren werden nach verschiedenen Zeiten amputirt, die linken zeigen nach etwa 30 Stunden ausgesprochenes Erysipel.

1. Amputation nach 6 Stunden. In die Wunde ragen einige Gewebsfetzen vor, ausserdem liegen einige Gerinnsel in derselben. In diesen finden sich vereinzelte Kokkenketten; ebenso oberflächlich resp. frei gelegen in einigen nach der Wunde offenen Lymphspalten. Die Umgebung der Wunde ist noch fast frei von entzündlichen Erscheinungen, zeigt nur geringe kleinzellige Infiltration. Kokken sind in dieser nicht nachzuweisen.

2. Amputation des Ohres nach 8 Stunden. Das Bild unterscheidet sich insofern von dem eben beschriebenen, als in den offenen Lymphspalten reichlicher Streptokokken gelegen sind, ebenso zwischen den Zellen, mit welchen die Umgebung der Wunde jetzt schon reichlicher infiltrirt ist.

3. Amputation des Ohres nach 10 Stunden. Es finden sich jetzt schon massenhafte Kokken weithin auch in Lymphspalten, welche nach der Wunde zu scheinbar abgeschlossen sind. Die kleinzellige Infiltration ist jetzt schon

ziemlich stark, so dass sie am gefärbten Object ohne Vergrösserung als dunklere Zone zu erkennen ist.

4 und 5. Ohren, welche nach 15 und 20 Stunden amputirt sind, bilden nur die höheren Grade der Ausbildung der schon beschriebenen Processe. Durch Oedem und zellige Infiltration ist das Ohr verdickt; die Kokken lassen sich weithin in den Lymphspalten und zwischen den Zellen nachweisen.

Nach dem eben geschilderten Verlauf der Infection musste man erwarten, dass eine Desinfection 6 bis 8 Stunden nach der Infection noch wirksam sein könnte, einem Zeitraum, der allerdings je nach Menge und Virulenz der eingeführten Mikroorganismen gewissen Schwankungen unterworfen sein müsste.

Was die Desinfectionsversuche anlangt, so hat auf dem Chirurgen-Congress 1894 ausser mir auch Messner[1]) über diesen Punkt interessante Mittheilungen gemacht. Er stellte fest, dass Wunden, die er am Oberschenkel von Kaninchen anlegte und mit verschiedenen Eitererregern direkt aus dem Eiter oder aus Bouillonculturen inficirte, mit einer einzigen Ausnahme zu progredienter Phlegmone und tödtlicher Allgemeininfection führten, wenn sie nicht behandelt wurden. Wenn sie dagegen nach verschieden langer Zeit (bis 18 Stunden nach der Infection) mit Antisepticis ausgewaschen und antiseptisch weiter behandelt wurden, so trat entweder gar keine Eiterung, oder nur ein localer Process ein, der in einem einzigen Fall zum Tode führte. Neuerdings hat Loeffler in einem Aufsatz über „die locale Behandlung der Rachendiphtherie“[2]) die Mittheilung gemacht, dass es ihm gelungen ist, mit einer Mischung von

Alkohol	60,0
Toluol	36,0
Liqu. ferri sesquichlorat.	4,0.

Wunden, welche bei Meerschweinchen angelegt und mit einer Oese virulenter Diphtheriebacillencultur inficirt waren, zu sterilisiren, so dass die Thiere nicht erkrankten, während die nicht desinficirten Controlthiere zu Grunde gingen; und zwar kam eine Application des Mittels noch früh genug, wenn sie 1, 2, 3 auch 4 Stunden nach Einverleibung der Bacillen erfolgte.

Ich habe meine Desinfectionsversuche in der Weise ausgeführt, dass wieder bei Kaninchen an beiden Ohren möglichst gleiche

[1]) Verhandl. der Deutschen Gesellsch. f. Chir. XXIII. II. 436.
[2]) Deutsche med. Wochenschr. 1894. No. 42.

Wunden mit Messer oder Scheere angelegt und diese mit möglichst gleichen Mengen von Infectionsmaterial beschickt wurden. Die linksseitige blieb zur Controle für die Virulenz der Streptokokken ohne Desinfection, während auf die Wunde am rechten Ohr nach verschieden langer Zeit verschiedene Desinficientien aufgebracht wurden und zwar, um eine mechanische Einwirkung durch Spülen zu vermeiden, in der Weise, dass Wattebäuschen mit dem betreffenden Desinficiens getränkt und 2 Minuten lang lose auf die Wunde aufgedrückt wurden. Abgesehen von einigen Controlversuchen habe ich als Desinficiens immer Sublimat und zwar bis auf die ersten Experimente immer Sublimat 1 : 1000 angewandt. Es kam mir darauf an, mich zu vergewissern, dass die für Sublimat gültigen Regeln im Princip auch für die wichtigsten anderen Desinficientien Geltung haben; nachdem dies constatirt war, konnte ich mich auf das Sublimat beschränken, um so eine möglichst einheitliche Versuchsreihe zu erhalten.

Um überhaupt zu erkennen, ob irgend eine Wirkung des Desinficiens eintritt, ging ich zunächst sehr energisch vor: ich benutzte Sublimat 1 : 500 und wandte dieses sehr bald nach der Infection an. Als Infectionsmaterial diente zunächst Streptokokkeneiter.

1. Streptokokkeneiter. Nach 1 Minute rechts desinficirt mit Sublimat 1 : 500.
Linkes Ohr nach 30 Stunden Erysipel.
Rechtes Ohr bleibt dauernd gesund.
2. Streptokokkeneiter. Nach 2 Minuten Sublimat 1 : 500.
Linkes Ohr nach 30 Stunden Erysipel.
Rechtes Ohr bleibt gesund.

Ich ging nun mit der Zeit, welche ich zwischen Infection und Desinfection verstreichen liess, allmälig höher und benutzte von jetzt ab nie mehr Sublimat stärker als 1 : 1000.

3. Streptokokkeneiter. Nach 10 Minuten Sublimat 1 : 1000.
Linkes Ohr nach 30 Stunden Erysipel.
Rechtes Ohr bleibt gesund.
4. Streptokokkeneiter. Nach $1^1/_2$ Stunde Sublimat 1 : 1000.
Linkes Ohr nach 30 Stunden Erysipel.
Rechtes Ohr bleibt gesund.
5. Streptokokkeneiter. Nach 3 Stunden Sublimat 1 : 1000.
Linkes Ohr nach 30 Stunden Erysipel.
Rechtes Ohr bleibt gesund.
6. Streptokokkeneiter. Nach 4 Stunden Sublimat 1 : 1000.

Linkes Ohr nach 30 Stunden Erysipel.
Rechtes Ohr bleibt gesund.
7. Streptokokkeneiter. Nach 6 Stunden Sublimat 1 : 1000.
Linkes Ohr nach 30 Stunden Erysipel.
Rechtes Ohr bleibt gesund.

Während die Desinfection in den ersten 4 Stunden angewandt bei zahlreich angestellten Controlversuchen regelmässig ein vollkommenes Resultat ergab, vermochte sie in vereinzelten Fällen nach 4 Stunden nicht mehr die Infection ganz hintanzuhalten, war aber oft auch nach 6—8 Stunden und darüber im Stande, eine Abschwächung der Erkrankung zu bewirken.

8. Streptokokkeneiter. Nach 4 Stunden Sublimat 1 : 1000.
Linkes Ohr nach 30 Stunden Erysipel.
Rechtes Ohr nach 30 Stunden ganz leichte Röthung der Umgebung der Wunde, nach 40 Stunden Erysipel, das aber in seinem ganzen Verlauf gegen das des linken Ohres zurückbleibt.

Nach 10 Stunden war nur sehr selten eine Wirkung zu erkennen.

9. Streptokokkeneiter. Nach 10 Stunden Sublimat 1 : 1000.
Links und rechts gleiches Erysipel nach 30 Stunden.

Wie ich schon sagte, habe ich eine Anzahl von Versuchen angestellt, um zu erfahren, ob andere Desinficientien sich gleichartig verhalten wie Sublimat. Ich führe von denselben folgende an:

10. Streptokokkeneiter. Nach 5 Minuten Carbol 4proc.
Linkes Ohr nach 30 Stunden Erysipel.
Rechtes Ohr bleibt gesund.
11. Streptokokkeneiter. Nach 1 Stunde Carbol 4proc.
Linkes Ohr nach 30 Stunden Erysipel.
Rechtes Ohr bleibt gesund.

Ueber einen Versuch mit Jodoform werde ich später berichten.

Um mit Sicherheit den Einwurf zurückweisen zu können, dass es sich bei diesen Versuchen nur um eine mechanische Wirkung, um das Herausspülen der Mikroorganismen aus der Wunde durch die desinficirende Flüssigkeit handele, betupfte ich die Wunde anstatt mit einer solchen mit Wasser, welches natürlich die gleichen mechanischen Wirkungen ausüben muss.

In diesen Fällen beobachtete ich nicht die Spur eines Unterschiedes zwischen behandelter und nicht behandelter Wunde.

12. Streptokokkeneiter. Nach 2 Minuten Aqua destillata.

Nach 30 Stunden zeigen beide Ohren in gleicher Weise beginnendes Erysipel, das sich in den nächsten Tagen an beiden Ohren vollkommen gleichmässig entwickelt.

Nachdem in dieser Weise im Allgemeinen die Möglichkeit der Desinfection einer Wunde nachgewiesen war, kam es mir darauf an, die Versuche insofern zu modificiren, dass ich einmal Streptokokken in grösserer Menge, dann auch solche von grösserer Virulenz anwandte.

Um das letztere zu erreichen, benutze ich die bekannte Methode, dass ich die Streptokokken sich an das Kaninchen acclimatisiren liess: ich inficirte durch intravenöse Einspritzung von Streptokokkeneiter ein Kaninchen; dies ging nach einigen Tagen zu Grunde. Mit dem Milzsaft inficirte ich ein zweites und benutzte nun dessen Milzsaft, nachdem es der Infection erlegen war, einmal zur Anlegung von Culturen, dann auch direct zur Infection von Wunden. Hier und da habe ich auch einem schwer erkrankten Ohr von der Grenze der Entzündung her etwas Gewebssaft entnommen und diesen zur Infection verwandt. Die Resultate waren ganz analog den mit menschlichem Eiter gewonnenen. Aus einer grösseren Anzahl von Versuchen seien nur die folgenden erwähnt.

13. Milzsaft mit Streptokokken. Nach 2 Stunden Sublimat 1 : 1000.

Linkes Ohr nach 30 Stunden Erysipel.

Rechtes Ohr bleibt gesund.

14. Milzsaft mit Streptokokken. Nach $3^1/_4$ Stunden Sublimat 1 : 1000.

Linkes Ohr nach 30 Stunden Erysipel.

Rechtes Ohr bleibt gesund.

15. Milzsaft mit Streptokokken. Nach 6 Stunden Sublimat 1 : 1000.

Linkes Ohr nach 30 Stunden Erysipel.

Rechtes Ohr: nach 30 Stunden geringe Röthung der Umgebung der Wunde.

Nach 48 Stunden deutliches Erysipel, das aber in seinem ganzen Verlauf gegen das des linken Ohres sehr erheblich zurückbleibt.

16. Milzsaft mit Streptokokken. Nach 8 Stunden Sublimat 1 : 1000.

Linkes Ohr nach 30 Stunden Erysipel.

Rechtes Ohr erkrankt später und deutlich weniger intensiv als das linke.

Es ist somit erwiesen, dass auch hochgradig virulenten Streptokokken gegenüber eine locale Desinfection möglich ist, und zwar nach 3 Stunden noch vollständig, selbst nach 8 Stunden noch in beschränktem Maasse.

Zu den Versuchen mit Streptokokken in grosser Menge benutzte ich eintägige direct aus der Milz stammende Bouilloncultureu, die natürlich in entsprechender Weise auf ihre Reinheit geprüft wurden. Durch vorsichtiges Schütteln vertheilte ich die Kokken gleichmässig durch die ganze Bouillon und brachte hiervon je zwei Oesen auf die Wunden.

17. Streptokokkenbouillon. Nach 2 Stunden Sublimat 1 : 1000.
Linkes Ohr nach 30 Stunden Erysipel.
Rechtes Ohr bleibt gesund.
18. Streptokokkenbouillon. Nach 8 Stunden Sublimat 1 : 1000.
Linkes und rechtes Ohr erkranken, aber das rechte weniger intensiv und später als das linke.

Es ist also auch gegenüber der Reincultur der Streptokokken eine locale Desinfection möglich und zwar gelten im ganzen die gleichen Regeln wie für streptokokkenhaltige Körperflüssigkeiten: noch nach 8 Stunden ist eine deutliche, wenn auch nicht vollständige Wirkung des Desinficiens zu erkennen.

Nicht direct hierher gehörig und noch weiter zu verfolgen, immerhin aber erwähnenswerth sind noch folgende 2 Versuche.

19. Milzsaft mit Streptokokken; unmittelbar nach der Infection Bepuderung der Wunde am rechten Ohr mit Jodoformpulver.
Linkes Ohr nach 30 Stunden Erysipel.
Rechtes Ohr bleibt gesund.
20. Derselbe Versuch in gleicher Ausführung und mit gleichem Erfolg; nur wurde als Infectionsmaterial Streptokokkenbouilloncultur genommen. Auch hier vollständiges Ausbleiben der Entzündung am jodoformisirten Ohr.

Fasse ich nun das Gesagte nochmals kurz zusammen, so ergiebt sich Folgendes: Bei frischen, mit Streptokokken inficirten Wunden ergiebt eine geeignete Desinfection, wenn dieselbe einige Stunden nach der Infection vorgenommen wird, insofern ein vollkommenes Resultat, als die locale, an nicht desinficirten Ohren eintretende Entzündung ausbleibt; als Zeitmaximum, welches zwischen Infection und Desinfection verstreichen darf, sind ungefähr 6 Stunden anzunehmen, eine Zahl, die je nach Art und Menge der Kokken variabel ist. Auch später (bis 8 Stunden und darüber) ergiebt die Desinfection noch ein Resultat bestehend in einer Verzögerung des Ausbruchs und einer Milderung des Verlaufs der Entzündung.

Die Wahrheit dieser Sätze ist zunächst für 1 : 1000 Sublimat-

lösung festgestellt, doch ist aus vergleichenden Versuchen mit 4proc. Carbol erwiesen, dsss dieses analoge Resultate giebt.

Wie verhält sich nun aber die Desinfection gegenüber der Allgemeininfection?

Wir haben schon früher gesehen, dass dieser gegenüber die Desinfection beim Kaninchen werthlos ist. Wenn von meinen Versuchsthieren eine grosse Zahl nach längerer Zeit septisch zu Grunde gegangen ist, so könnte man dies ja dem nicht desinficirten Controlohr zur Last legen. Aber es ist nach den Eingangs citirten Versuchen nicht zu bezweifeln, dass eine Reihe von ihnen auch von dem desinficirten Ohr allein aus hätte zu Grunde gehen können.

Glücklicherweise verhält sich der Mensch der Streptokokkeninfection gegenüber wesentlich anders als das Kaninchen. Während letzteres sehr häufig trotz erfolgreicher localer Desinfection an Streptokokkensepticaemie zu Grunde geht, ist beim Menschen die Allgemeininfection immer erst die Folge einer perfect gewordenen localen Infection. Wird letztere verhindert, so bleibt auch erstere aus und somit ist beim Menschen eine gelungene locale Desinfection als ein vollkommenes Resultat anzusehen.

Im Laufe meiner Untersuchungen kam ich auf den Gedanken, dass vielleicht auch hochvirulenten Bacterien, wie dem Milzbrand gegenüber, eine locale Desinfection möglich sei. Sie wäre theoretisch ausgeschlossen, wenn nicht bekannt wäre, dass auch diese Bacterien nicht von Anfang an überall sich vermehren, sondern dass auch sie zunächst an gewissen Körperstellen abgelagert werden, dort sich weiter entwickeln und erst in einem letzten Stadium der Erkrankung den ganzen Organismus überschwemmen. Und zwar gilt dies für hochempfängliche Thiere, während bei dem Menschen, welcher dem Milzbrand gegenüber eine grössere Widerstandsfähigkeit besitzt, auch dieser oft als nur locale Erkrankung auftritt. Die Untersuchungen bezüglich des Milzbrandes sind insofern nicht so einfach wie die bezüglich der Streptokokken, als die mit Milzbrand inficirten Wunden wenig charakteristische Erscheinungen zeigen und man daher die mikroskopische Untersuchung der Wunden zu Hilfe nehmen muss; höchstens eine geringe Röthung und Schwellung in der Umgebung der Wunde lässt hier die Infection erkennen.

Ich brachte wieder bei einem Kaninchen an beiden Ohren Schnittwunden an, welche ich dann, um möglichst sporenfreies Material zu benutzen, mit dem Milzsaft einer eben an Milzbrand verendeten Maus inficirte. 2 Minuten nach der Infection desinficirte ich das rechte Ohr mit 1 : 1000 Sublimat; beide Ohren amputirte ich 16 Stunden nach der Infection. 24 Stunden nach der letzteren war das Thier gestorben, und die Section ergab in Milz, Leber etc. massenhaft Milzbrandbacillen. Die Ohren wurden in Sublimat gehärtet und in Schnitten quer durch die Wunde untersucht. Gefärbt wurde mit Methylenblau oder Alauncarmin-Weigert'scher Bacterienfärbung. Es ergab sich folgendes:

Nicht desinficirtes Ohr: in der Umgebung der Wunde liegen im Gewebe vereinzelte Milzbrandbacillen. In den angrenzenden Lymphspalten, besonders den Gefässscheiden, dann auch in Blutextravasaten in der Wunde sind dieselben so massenhaft, dass sie schon bei schwacher Vergrösserung als blaue resp. violette Punkte und Streifen hervortreten, die sich bei stärkerer Vergrösserung in zahlreiche Bacillen auflösen. Ausserdem finden sich in sämmtlichen Blutgefässen im Blut zahlreiche Bacillen und zwar auch in den von der Wunde beliebig weit entfernten. In der Umgebung der Wunde zeigt sich ausserdem eine mässige kleinzellige Infiltration.

Desinficirtes Ohr: in der Umgebung der Wunde findet sich kleinzellige Infiltration. Bacillen sind dort nicht vorhanden. Die Lymphspalten sind frei. Nur in den Blutgefässen finden sich auch hier reichliche Bacillen.

Ein zur Zeit der Amputation der Ohren aus einem Fuss entnommenes, am Deckglas angetrocknetes und mit Methylenblau gefärbtes Tröpfchen Blut enthält ebenfalls reichlich Milzbrandbacillen.

Dieser Versuch lehrt uns Folgendes: Auch dem Milzbrand gegenüber ist eine locale Desinfection des Kaninchenohres möglich. Es gelingt, die in der Wunde liegen bleibenden Bacillen zu tödten und so dieselbe keimfrei zu machen. Die Bacillen, welche im desinficirten Ohr nachweisbar waren, sind sämmtlich im Blut gelegen, welches, wie das aus entferntem Ort entnommene Blut beweist, schon überall reichliche Bacillen enthält.

Ein zweiter Versuch in derselben Richtung, dem die beiden beigegebenen Zeichnungen entstammen, unterscheidet sich von dem ersten dadurch, dass ich einmal die beiden Ohren früher amputirte, nämlich nach 10 Stunden, dann auch dadurch, dass ich die beiden Wunden, um sie in ganz gleichmässige Bedingungen zu bringen, auswusch, und zwar die rechtseitige mit einem in Sublimat 1:1000,

die linke mit einem in Wasser getränkten Wattebausch. Eine bestimmte Anzahl von Bacillen dürfte ja immer durch die Procedur des Auswaschens mechanisch entfernt werden, bei der geschilderten Anordnung aber konnte ich annehmen, aus beiden Wunden annähernd gleiche Quanten herausgespült zu haben. Das Aufdrücken der Tupfer erfolgte auch hier 2 Minuten nach der Infection; letztere wurde wieder durch Milzsaft einer eben verendeten Maus bewirkt. Das Kaninchen starb etwa 24 Stunden nach der Infection. Die Section ergab Milzbrand.

Wie aus den Abbildungen (Fig. 1 und 2) zu ersehen ist, sind die beiderseitigen Wunden von annähernd gleicher Gestalt und Tiefe. Die gezeichneten Präparate sind mit Carmin-Grund- und Weigertscher Bacterien-Färbung behandelt. Die roth tingirten Partien sind in der Zeichnung durch Bleistift wiedergegeben, die violett gefärbten Bacterien violett eingezeichnet. Die Vergrösserung beträgt ca. 90, gerade genügend zu einer Auflösung der violetten Haufen in einzelne Bacillen. Der einzige Unterschied zwischen den beiden Präparaten besteht darin, dass in dem nicht desinficirten massenhafte Bacillen in der Umgebung der Wunde vorhanden sind, welche in dem desinficirten fehlen, sich auch bei starker Vergrösserung und Durchsuchen einer grossen Reihe von Schnitten nicht haben nachweisen lassen. Im Blut konnte ich weder in diesen Objecten noch in einem der Pfote entnommenen Blutstropfen Bacillen finden, woraus zu schliessen, dass diese nach 10 Stunden noch nicht den Kreislauf überschwemmt hatten, wenigstens nicht in einer ohne Weiteres nachweisbaren Menge.

Auch dieser Versuch ist ein Beweis für die Möglichkeit einer localen Desinfection, die für das Kaninchen dem Milzbrand gegenüber werthlos, bei anderen weniger empfänglichen Thieren genügen kann, um die ganze Erkrankung zu coupiren; bei dem häufig localen Charakter der Milzbrandinfection des Menschen ist es nicht unmöglich, dass hier eine Desinfection auch ein vollkommenes Resultat giebt.

Kommen wir nun zu den praktischen Consequenzen meiner Versuche, so bin ich weit davon entfernt, endgültige Schlussfolgerungen in Bezug auf die Behandlung der menschlichen Wunden in praxi daraus zu ziehen, denn die Verhältnisse weichen hier in

manchen wesentlichen Punkten von denen der geschilderten Versuche ab.

Ungünstiger liegen dieselben insofern, als wir es oft mit tiefen, schwer zugänglichen, unregelmässig gestalteten, buchtigen Wundhöhlen zu thun haben, in denen leicht der eine oder andere Winkel der Desinfection entgeht. Da können die Bacterien bei Quetschungen tief in die Gewebe hineingepresst werden, welch letztere durch das Trauma gleichzeitig in ihrer Ernährung und Widerstandsfähigkeit hochgradig geschädigt, einen günstigen Nährboden und zugleich eine schützende Hülle für die Mikroorganismen abgeben, und was dergleichen Complicationen mehr sind.

Auf der anderen Seite gestalten sich bei Wunden in der Praxis die Verhältnisse in mancher Richtung ungleich günstiger. Vor allen Dingen erfolgt die Infection bei zufälligen Verwundungen kaum je mit so grossen Mengen und mit so hochgradig virulenten pathogenen Bacterien. Dazu kommt, dass wir die Wirkung des Antisepticums durch ein kräftiges Ausspülen oder Ausreiben der Wunde in mechanischer Weise erheblich steigern können. Ferner wird bei der schulgerechten Desinfection von verdächtigen oder inficirten Wunden Niemand versäumen, dieselben in voller Ausdehnung bloszulegen und wenn nöthig, werden zu diesem Zwecke auch Erweiterungsschnitte vorgenommen. Auch unterlässt es wohl kein Chirurg, die Gewebe, welche durch die Verwundung direct zermalmt oder in grober Weise verunreinigt sind, mit Messer und Scheere ganz zu entfernen. Es unterliegt keinem Zweifel, dass die Behandlung von verunreinigten Wunden, wie sie bis zum heutigen Tage geübt worden ist, in dieser Richtung durchaus ihrem Zweck entspricht.

Dass über die Art und Weise der Anwendung antiseptischer Mittel zu dem genannten Zweck genauere und detaillirtere Untersuchungen nöthig sind, dass letztere insbesondere bezüglich der Art und Concentration der Desinfectionsmittel erweitert werden müssen, ist mir klar. Es kam mir zunächst darauf an, im Princip klar zu stellen, dass eine erfolgreiche locale Desinfection möglich ist.

Als Resultat meiner Untersuchungen möchte ich demnach folgende Sätze aufstellen:

1. Die von Renault und Bouley, Colin, Niessen und Schimmelbusch gemachten Thierversuche in Bezug auf

Desinfection von Wunden gestatten keine Schlussfolgerungen in Bezug auf die Zweckmässigkeit der Desinfection von menschlichen Wunden.

2. Die Versuche von Messner und mir beweisen übereinstimmend, dass eine locale Desinfection von Wunden innerhalb der ersten Stunden durchaus erfolgreich ist.
3. Da es beim Menschen fast ausnahmslos auf die locale Desinfection ankommt, müssen wir, so lange keine einwandsfreien Beweise für die Nutzlosigkeit derselben vorliegen, nach wie vor inficirte oder verdächtige frische Wunden in der bisher üblichen Weise desinficiren.

Erklärung der Abbildungen auf Taf. IX.

Fig. 1. Querschnitt durch eine Wunde (*) in einem Kaninchenohr, welche mit Milzbrand inficirt, 2 Minuten später mit Wasser ausgewaschen ist. Amputation des Ohres 10 Stunden nach der Infection. Milzbrandbacillen blau. (Der Deutlichkeit wegen sind dieselben etwas grösser und in geringerer Menge als in dem mit Picrocarmin und Anilinölwasser-Gentiana gefärbten Präparat gezeichnet.)

Fig. 2. Querschnitt durch eine Wunde (*) in einem Kaninchenohr, welche mit Milzbrand inficirt, 2 Minuten später mit Sublimat 1 : 1000 ausgewaschen ist. Amputation des Ohres 10 Stunden nach der Infection. Färbung wie 1.

XXXVI.

(Aus der Königl. chirurgischen Klinik zu Breslau.)

Ueber den Echinococcus der Schilddrüse.

Von

Dr. A. Henle,

Assistenzarzt der Königl. chirurgischen Klinik in Breslau.

(Hierzu Taf. IX, Fig. 3).

Wenn ich es in den folgenden Zeilen unternehme, der nicht ganz geringen Zahl von Veröffentlichungen über Echinococcus der Schilddrüse einen neuen, in der hiesigen Königl. chirurgischen Klinik beobachteten Fall hinzuzufügen, so geschieht es aus mehreren Gründen. Einmal giebt es in der deutschen Literatur bisher, soweit mir bekannt, keine Arbeit, welche die hierher gehörigen Beobachtungen einigermassen vollständig zusammenstellt und zu verwerthen sucht, und auch die einschlägigen ausländischen Arbeiten können auf Vollständigkeit Anspruch nicht mehr erheben, zweitens ist bisher die Diagnose auf Echinococcus nur in ganz extrem seltenen Fällen vor der Operation gestellt worden; bei gewissen malignen Eigenschaften dieser Art von Tumoren der Schilddrüse ist aber ein frühzeitiges Erkennen derselben von Wichtigkeit. Es hat daher die genaue Kenntniss dieser Krankheit auch eine hohe praktische Bedeutung.

Ich beginne mit dem von mir beobachteten Fall.

I. Bertha L., 18jähr. Dienstmädchen aus Rosenthal bei Breslau. Hereditär in keiner Weise belastet. Hunde sind im Hause der Eltern nicht gehalten und Pat. ist überhaupt nicht näher mit solchen in Berührung gekommen. Sie will schon seit ihrem 9. Lebensjahr eine Schwellung im unteren vorderen Gebiet des Halses bemerkt haben, die längere Zeit an Grösse gar nicht zunahm und keinerlei Beschwerden verursachte. Erst seit etwa 2 Monaten begann das Gebilde schnell zu wachsen und es wölbte sich jetzt ziemlich rasch an der

rechten Halsseite eine bald Hühnereigrösse annehmende Geschwulst hervor. Bald stellte sich auch bei Anstrengungen Athemnoth ein; an der Stimme will Pat. eine Aenderung nicht bemerkt haben. Im Uebrigen ist sie stets gesund gewesen.

Status praesens (siehe das Photogramm Taf. IX, Fig. 3): Mittelgrosses, relativ wenig entwickeltes, gracil gebautes, gesund aussehendes Mädchen in mittlerem Ernährungszustand.

Organe der Brust- und Bauchhöhle ohne nachweisbare Veränderungen. Puls und Temperatur normal.

An der Vorderseite des Halses findet sich rechts von der Mittellinie eine stark nach vorn vorspringende Geschwulst, deren ziemlich spitze Kuppe etwa in der Mitte zwischen Kinn und Jugulum liegt. Kehlkopf und Luftröhre sind links von dem Tumor gelegen, nicht überlagert, etwas nach links verdrängt. Hinter der Geschwulst sind die grossen Gefässe zu palpiren; der Sternocleidomastoideus lässt sich von dem Tumor nicht abgrenzen. Dieser letztere ist auf der Unterlage verschieblich und macht Bewegungen des Kehlkopfes vollkommen mit. Die Haut über der Geschwulst ist etwas geröthet, glänzend und nicht in Falten aufzuheben. Bei Betastung erscheint die am meisten vorragende Spitze der Geschwulst als ein taubeneigrosser kugeliger Körper von prall elastischer Consistenz, der einer grösseren, unter ihm gelegenen Geschwulstmasse aufsitzt und von dieser anscheinend vorgedrängt wird. Letztere fühlt sich ebenfalls derb an, lässt aber Fluctuation nicht mit Sicherheit erkennen. Linker Lappen der Schilddrüse etwas vergrössert. Laryngoscopische Untersuchung ergiebt deutliche Parese des rechten Stimmbandes; eine stenosirte Partie der Trachea war nicht zu sehen. Die Diagnose lautete Struma und zwar nahmen wir eine Struma cystica an, bestehend aus einer tiefer gelegenen grösseren und einer oberflächlichen kleineren Cyste. Auffallen musste die Betheiligung der Haut und anscheinend auch die des Sternocleidomastoideus, der von der Geschwulst nicht abzugrenzen, also wohl auch mit derselben verwachsen war; es liess sich das nur durch Annahme entzündlicher Vorgänge mit dem Bilde der gewöhnlichen Struma cystica vereinigen.

Am 27. 10. 94 wurde in Chloroformnarkose von Herrn Geheimrath Mikulicz die Operation vorgenommen. Hautschnitt an Stelle des medialen Randes des Sternocleidomastoideus von der Höhe des Ringknorpels bis zum Sternum. Schon bei Durchtrennung des M. subcutaneus colli wird ein Hohlraum eröffnet, aus dem sich eiterähnliche Flüssigkeit ergiesst. Der oberflächliche Tumor fällt zusammen. Es gelingt nun nicht, die Cyste aus ihrer Umgebung auszuschälen, vielmehr ist dieselbe mit den anliegenden Muskeln, dem Sternohyoideus, Sternothyreoideus, Omohyoideus, dem Subcutaneus colli und Sternocleidomastoideus so fest verwachsen, dass Theile von diesen mit fortgenommen werden müssen. Hierbei platzt ein fast den ganzen übrigen Tumor bildender Sack, aus dem sich zunächst auch einige Tropfen eiterähnlicher Flüssigkeit, dann aber ein ganzes Conglomerat von blassen, grauweissen, durchscheinenden Membranen entleert. Die einzelnen Membranfetzen hängen nicht unter einander zusammen, bilden auch keine zusammenhängenden Blasen.

Mit diesen zusammen ergiessen sich noch an 70 Cbcm. Flüssigkeit von der Beschaffenheit der früher beschriebenen. Der Cystensack wird nun vollständig mit der Scheere exstirpirt. Nach Vollendung der Operation liegen Trachea, Oesophagus, Gefässbündel vollkommen frei da. Nach oben wird die A. thyreoidea superior als direct in den Cystensack übergehend ligirt und durchschnitten. Es findet sich keine Spur normalen Schilddrüsengewebes; auch der A. thyreoidea inferior ist nur ein Strang von der Grösse einer Haselnuss, anscheinend normalen Schilddrüsengewebes angelagert, welches mit der Arterie in Verbindung zurückgelassen wird. Blutung bei der ganzen Operation unbedeutend. Hautnaht mit Silberdraht nach Einlegen eines kleinfingerdicken Drains. Verband.

Die Heilung ging durchaus glatt von Statten. Am 2. Tage Kürzung, am 4. Tage Entfernung des Drains; am 10. Tage Herausnahme der Nähte aus der durchaus geschlossenen Wunde. Es besteht jetzt vollkommene Paralyse des rechten Stimmbandes.

Die mikroskopische Untersuchung der Membranen ergiebt das typische Bild der Echinococcenmembran; in dem Inhalt beider Cysten sind, wenn auch sehr spärlich, Haken aufzufinden; im übrigen enthält es massenhafte Eiterkörperchen. Das ganze exstirpirte Präparat wird durch einen horizontalen Schnitt in eine obere und eine untere Hälfte zerlegt. Es zeigen sich jetzt die beiden Cysten als fast vollkommen kugelige, von einander gänzlich getrennte Hohlräume mit ca. $^1/_2$ Cm. dicken Wandungen aus derbem fibrösen Bindegewebe, welches makroskopisch die Structur der Schilddrüse nirgends erkennen lässt. Es werden von verschiedenen Stellen der Wand kleine Stücke entnommen, eingebettet und geschnitten; dabei zeigt es sich, dass der grösste Theil der Wand aus derben, der Oberfläche der Cyste parallel geschichteten Bindegewebszügen besteht, in welche zerstreut einzelne, hie und da auch in kleinen Gruppen zusammenliegende Drüsenbläschen eingesprengt sind. Die Grösse der Bläschen ist der Mehrzahl nach etwa der der normalen entsprechend, doch ist ein Theil derselben ein wenig vergrössert, während andere verkleinert und von manchen nur noch wenige epitheliale Zellen vorhanden sind.

Bacteriologische Untersuchung des steril aufgefangenen Cysteninhalts ergiebt keine Anwesenheit von Mikroorganismen.

In der Literatur finden wir zwei Arbeiten, in denen eine grössere Zahl hierher gehöriger Fälle gesammelt ist, eine ältere von Gurlt[1]), die 7 Fälle bringt und eine neuere von Dardel[2]). Letzterer theilt die Fälle ein in solche, bei welchen die Diagnose auf Echinococcus der Schilddrüse mit vollkommener Sicherheit gestellt werden kann, und solche, bei denen über den Sitz oder über die Art des Tumors Zweifel bestehen können. Von der ersteren Categorie bringt Dardel 12, von der zweiten 5, in Summa 17 Fälle; die Gurlt'schen sind dabei im Verhältniss von 5 sicheren

[1]) Ueber die Cystengeschwülste des Halses. Berlin. Enslin. 1855. p. 273 ff.
[2]) Des kystes hydatiques du corps thyroide. Thèse. Paris 1888.

zu 2 unsicheren mit aufgeführt. Ausserdem habe ich noch je einen Fall gefunden bei von Zoege-Manteuffel[1]) aus der Dorpater chirurgischen Universitäts-Klinik, bei Wolper[2]) aus der v. Bergmann'schen Klinik und einen bei Oser[3]). Im ganzen handelt es sich also mit Rücksicht darauf, dass Dardel die Gurlt'schen Fälle mit angeführt hat und unter Anrechnung des meinigen um 21 Fälle. Unter den von Dardel bezüglich Richtigkeit der Diagnose angezweifelten Fällen glaube ich die beiden schon von Gurlt mitgetheilten hierher rechnen zu dürfen und nur 3 als wirklich zweifelhaft ansehen zu müssen. Wir erhalten demnach 18 sichere und 3 unsichere Fälle.

Eine Beobachtung von Petrali[4]) gehört sicher nicht hierher, da es es sich nach der Beschreibung offenbar um einen gewöhnlichen Cystenkropf handelt.

Ich möchte nun die aus der Literatur bekannten Fälle im Auszug hier kurz wiedergeben.

2. Lieutaud (Hist. de l'Acad. royale des Sciences. Année 1754. Paris 1759, p. 70. Obs. V. Gurlt 1, Dardel 1). Ein Mädchen bekommt im 18. Lebensjahre eine Anschwellung des Halses, die 10 Jahre lang langsam, in letzter Zeit schneller wuchs. Bei der Untersuchung stellte sich heraus, dass die Schilddrüse einen starken Vorsprung machte, wenig schmerzhaft war. Die Athmung äusserst erschwert, nur bei vornübergeneigtem Kopf einigermassen möglich; bei horizontaler Lage Erstickungsanfälle. In der Brust ein asthmatisches Geräusch. Am 6. Tage starb Pat. ganz plötzlich, während sie sich unterhielt.

Sectionsbefund: In der Schilddrüse fand sich ein orangengrosser Sack mit wasserheller, reichlich intacte Echinococcusblasen enthaltender Flüssigkeit, dessen Lumen durch eine kreisrunde 12 Mm. im Durchmesser haltende scharfrandige Fistel mit dem Lumen der Trachea communicirte. Es ragte hier ein aus leeren Echinococcusblasen gebildeter Pfropf in die Luftröhre hinein, dieselbe fast ganz verschliessend. Die den Sack umgebende Schilddrüse war sehr stark ausgedehnt, so dass sie an manchen Stellen weniger als 4 Mm. Dickendurchmesser besass.

3. B. Gooch (Cases and practical remarks in surgery with sketches of machines etc. 2 edit. Vol. II. Norwich 1767. 8. p. 99. Gurlt 2, Dardel 2). 16jähriger Knabe, hatte seit vielen Jahren eine Geschwulst am Halse, die

---

[1]) St. Petersburger med. Wochenschrift. 1888. No. 30.

[2]) Ueber Kropfexstirpationen nebst einem Falle von Echinococcus der Schilddrüse. Dissert. Berlin 1888.

[3]) Wiener medic. Blätter. 1884. No. 50.

[4]) Gozzo idatoide; operazione, guarigione. Annali universali di medicina. Milano 1838. Vol. 85. p. 118.

früher langsam, in den letzten 2 Jahren von der Grösse einer Muskatnuss zu der eines grossen Hühnereis gewachsen war. Hochgradige Athembeschwerden, die Stimme schwach. Sprechen veranlasste sofort Hustenreiz. Die Geschwulst bedeckte den Schild- und Ringknorpel, ging rechts höher hinauf als links, bedeckte an ihrer Basis die Carotiden und zeigte eine unebene äussere Fläche. Eine Punction entleerte 3 Unzen wässeriger Flüssigkeit und brachte momentane Erleichterung, die aber bald durch eintretendes Fieber, Emphysem in der Umgebung der Wunde und erneute Schwellung des Tumors wieder verschwand. Nach Aufhören des Fiebers erneute Entleerung von Flüssigkeit durch ein angebrachtes Setaceum; wieder Erleichterung, wieder Fieber und dann Nachlass desselben und gleichzeitiger Nachlass der übrigen Beschwerden.

Plötzlicher Tod, nachdem beim Husten eine kleine Echinococcuscyste entleert war.

Sectionsbefund. Die Geschwulst war an ihrer Vorderfläche von den beträchtlich verbreiterten und verdünnten Mm. sternohyoidei bedeckt. Sie verlief schräg über die Trachea, rechts höher hinauf hatte über 8 Ctm. im queren und fast ebensoviel im Längsdurchmesser. Die aus einer cellulösen Membran bestehende cystische Geschwulst schien von der rechten Seite der Schilddrüse auszugehen, indem Cyste und Schilddrüse nur an wenigen Stellen von einander zu trennen waren, im übrigen aber innig mit einander zusammenhingen. Die Geschwulst bedeckte $^2/_3$ des Schildknorpels, den ganzen Ringknorpel, 6 Ringe der Luftröhre, mit denen sie sehr fest zusammenhing. Hochgradige Compression der nach links verdrängten Trachea. Bei der Eröffnung der Cyste zeigte sich diese fest, ungleich dick und darin frei eine grosse Echinococcusblase, nach deren Entfernung sich eine die Drüsensubstanz, die Cyste und die Trachealwand durchbohrende federkieldicke Fistel zeigte. Hochgradiges Glottisoedem.

4. Bock (C. E. Bock, Lehrb. der patholog. Anatomie und Diagnostik. 3. Aufl. Bd. I, p. 554. Gurlt 3; Dardel 14 unter den unsicheren Fällen) beobachtete eine anfangs für glatten lymphatischen Kropf gehaltene Schilddrüsenanschwellung, welche Folge eines Echinococcussackes war, der sich mehrere Male in den Kehlkopf entleerte.

5. Rullier (Dict. des sc. médic. T. XVIII. Paris 1817. Art. Goître. p. 528. Gurlt 4, Dardel 15 unter den unsicheren Fällen). Junge Dame. Seit 2 Jahren Kropf von mässiger Grösse den Isthmus betreffend. Er wurde plötzlich schmerzhaft, geröthet, erweicht, zeigte deutliche Fluctuation und wurde mit einem Bistouri eröffnet. Es entleerte sich eine geringe Menge klebrigen Serums. Einige Zeit später erschien im Grunde der Wunde bei Druck auf die Seiten der Geschwulst ein kleiner weisser runder Körper, der mit einer Pincette extrahirt sich als Echinokokkenmembran erwies. Es wurden eine grosse Menge ähnlicher in gleicher Weise entleert, die Geschwulst fiel zusammen und nachdem einige Monate eine Serum secernirende Fistel bestanden hatte, trat Heilung ein, die noch nach Jahren eine vollständige war.

6. Jobert de Lamballe, l'union médicale. T. I. 1847. No. 131. p. 543 (Gurlt 5, Dardel 4). Punction einer Hydatidencyste der Schilddrüse bei

einer 45j. Frau: serös-albuminöse Flüssigkeit, die mehrere blasenartige weisse, mehr weniger durchsichtige Körperchen suspendirt enthielt. Nachher musste die Geschwulst breit eröffnet werden, da sie nach Injection von alkoholosirtem Wasser vereitert war.

7. Rapp (M. E. A. Naumann, Handb. der med. Klinik. Berlin 1830. Bd. 2. S. 30. Gurlt 6, Dardel 3). 14jähriger Mensch mit einem sehr festen, gespannten 2—3" im Durchmesser haltenden Kropf von gleichförmiger Oberfläche. Tod nach heftigen Erstickungsanfällen.

Sectionsbefund: Luftröhre zwischen Kropf und Wirbelsäule plattgedrückt. In der im übrigen nicht entarteten Schilddrüse lag frei eine grosse, gespannte Echinococcusblase, welche allein den Kropf gebildet hatte und unzählige Scolices enthielt. Aehnliche Blasen auch in anderen Organen, besonders in der Leber.

8. J. F. H. Albers (Casper's Wochenschr. f. d. ges. Heilkunde. 1850. No. 8. p. 130. Gurlt 7, Dardel 5). Echinokokken in beiden Nieren, in den Plex. choroidei und in der Schilddrüse als Nebenbefund bei einem an den Folgen eines Herzfehlers verstorbenen 60jährigen athletisch gebauten Mann, der seit seinem 19 Jahre einen allmälig grösser gewordenen Kropf besass. Dieser bestand aus hypertrophirtem Schilddrüsengewebe mit Ausnahme des kugelig vorgewölbten Isthmus, welcher zahlreiche, durch derbes, fast fibröses Parenchym von einander getrennte Cysten enthielt, welche sich mikroskopisch als Echinokokken erwiesen. Ein im unteren Theil dieses Lappens vorhandener harter, fester Körper, welcher durchsägt werden musste, stellte sich als ein verknöcherter Hydatidenbalg dar.

9. Nélaton (In Houel Th. agr. Paris 1860. Dardel 6). 36 Jahre alter, stets schwächlicher Mann, der seit seinem 10.—15. Lebensjahr eine von verschiedenen Aerzten als Kropf angesehene und mit verschiedenen Mitteln vergeblich behandelte Anschwellung am Halse trug. Dieselbe war glatt, gleichmässig rund, gut hühnereigross, in der Mittellinie gelegen und folgte beim Schlucken den Bewegungen des Kehlkopfes. Innere und äussere Jodapplication bewirkt eine scheinbare Verkleinerung, zugleich aber Eintreten von Dyspnoe und Heiserkeit. Nach 2 Jahren acute Entzündung, Incision, die nur Eiter ergab. Heilung unter Zurückbleiben des Kropfes in alter Grösse. Nach 6 Monaten erneute Eiterung. Breite Incision und nunmehr entleeren sich neben Eiter auch Echinococcusblasen. Es bleibt zunächst eine noch fortwährend Hydatiden entleerende Fistel bestehen; allmälig schwindet der Tumor. Heilung.

10. Ferrant (Bull. de la soc. anatomique. Paris 1861. Dardel 7). 48jährige Phthisica. Doppelseitiger Kropf, der rechtseitige fast faustgross, der linke ein wenig kleiner, dem Kehlkopf beiderseits anliegend und beim Schlucken folgend. In der Mittellinie stossen beide Theile zusammen, sind aber von einander abzugrenzen. Die bedeckende Haut ist normal, ein wenig beweglich. Beträchtliche Consistenz des Tumors, keine Fluctation. Keine Beschwerden. Athmung frei. 5 Tage nach der Aufnahme plötzlicher Tod.

Sectionsbefund: Echinococcus hepatis. Im Uterus Fibrome und eine Echinococcusblase. Hochgradige Lungenphthise. Am Hals eine feste fibröse

Kapsel von $^1/_2$—$^2/_3$ Ctm. Dicke, welche Hohlräume umschliesst, die theilweise mit Echinokokkenblasen, theils mit fettigem Detritus gefüllt sind. In das Gewebe haben frischere und ältere Blutungen stattgefunden und man sieht daher neben flüssigem Blut Gerinnsel, welche in Organisation begriffen sind. Die beiden Kropfhälften werden vor dem Kehlkopf durch einen Zellstrang in so naher Berührung gehalten, dass dieser verengt kaum die kleine Fingerspitze einlässt. Mikroskopische Untersuchung bestätigt die Diagnose Echinococcus.

11. Meinert (Centralbl. für Chirurgie 1885. p. 427. Dardel 8). 14jähr. Fleischertochter, die stets viel mit Hunden in Berührung kam, ohne hereditäre Belastung. Anschwellung des Halses seit dem 4. Lebensjahre angeblich im Anschluss an eine Incision eines im Gefolge von Typhus entstandenen Abscesses, deren Narbe rechts 4 Ctm. unter dem Kieferwinkel sichtbar ist. Bis ins 8. Jahr ist die Geschwulst gleichmässig gewachsen, dann bis vor 1 Jahr stationär geblieben, um dann wieder etwas zuzunehmen. Neuerdings Athembeschwerden.

Orangengrosser, mediangelegener halbkugeliger dem Kehlkopf aufsitzender und diesem bei Bewegungen folgender nicht fluctuirender Tumor. Annahme einer Struma parenchymatosa, Alkoholinjectionen, bei deren zweiter eine Aspiration wasserhelle Flüssigkeit ergab und die Diagnose auf Struma cystica stellen liess. Incision und sofortiges Hervorschiessen eines Flüssigkeitsstrahles mit einer grossen Echinokokkenblase.

Ein zunächst eingelegtes Drain wird nach 3 Tagen entfernt. Nach 3 Wochen vollständige Heilung. Mikroskopische Bestätigung der Diagnose (M. zieht die Möglichkeit einer Inoculation des Echinococcus bei Gelegenheit der oben erwähnten Spaltung eines Abscesses in Frage).

12. Galozzi (Riforma medica 15. 12. 1886. p. 1731). Voluminöser Tumor, den der Kranke seit 2 Jahren trägt, von weicher elastischer Consistenz, dem Kehlkopf beim Schlucken folgend.

Annahme einer Cyste. Probepunction, die eine klare, nicht gefärbte Flüssigkeit ergab in der chemisch kein Eiweiss, viel Chloride, mikroskopisch Haken nachgewiesen wurden. Incision. Drainage. Nach einigen Tagen entleerten sich Fetzen von typischer Membran.

13. M. Marchant. (Dardel 10; anderweitig nicht veröffentlicht.) 22jähriges Mädchen. Seit $3^1/_2$ Jahren kleine Geschwulst in der Mittellinie, die in 16 Monaten zu Hühnereigrösse heranwächst und sich dann vom Jugulum bis zum Ringknorpel erstreckt; sie ist sehr hart, beim Schlingen nach Angabe der Pat. nicht mitgehend, keine Beschwerden verursachend. Denn stellt sich Fluctuation und spontane Perforation nach aussen ein, wobei sich Eiter entleert. Die zwei Fisteln schliessen sich in wenigen Tagen.

2 Jahre später erscheint eine Schwellung rechts in Höhe des unteren Randes der Cart. thyreoidea; sie wächst langsam, ist hart, bewegt sich beim Schlucken mit und verursacht alsbald Beschwerden beim Schlucken und Athmen. Erstickungsanfälle, besonders nach den Mahlzeiten; habituelle Congestion des Gesichts.

Eines Tages beim Husten plötzlich Athemnoth und Auftreten einer Anschwellung vorn links in der Thyreoidealgegend, welche anfangs nur beim Husten sich vorwölbt, in den Pausen verschwindet, später permanent wird mit regel-

mässiger Aufblähung beim Husten. Häufigere Erstickungsanfälle, besonders zur Zeit der Periode. Eine Pelotte zum Zurückhalten der Tracheocele wird nicht vertragen.

Probepunction ergiebt Eiter, daher die Diagnose auf vereiterte Strumacyste.

Incision. Enucleation der Cyste schwierig wegen Fortsätzen nach hinten zu den grossen Gefässen, welche blosgelegt werden. Zufälliges Anreissen des Tumors führt eine typische Echinococcuscyste zu Tage. Antiseptische Ausspülung. Complete Heilung in 14 Tagen.

Histologische Untersuchung: Typische Membranhaken. Es besteht jetzt noch ein Tumor, haselnussgross, hart, regelmässig, beweglich, dem Kehlkopf beim Schlucken folgend. Vielleicht eine in Ausbildung begriffene neue Cyste.

Die Tracheocele, welche durch Druck auf die linke Seite der Membrana crico-thyreoidea zurückgehalten wird, dürfte in Folge einer Ulceration entstanden sein, welche mit dem vor 2 Jahren nach aussen perforirten Sack, vermuthlich einem Echinococcus des Halses, in Zusammenhang gebracht werden muss.

14. M. Peyrot (G. Decressac. Bull. soc. anatomique. juillet 1888, p. 684. Dardel 11). 22jähriger Mann, bemerkte im Mai 1886 eine kleine, weiche Anschwellung am Hals, welche allmälig wuchs, ohne Beschwerden zu machen. Im Februar 1888 ergab eine Probepunction klare Flüssigkeit. (Kein Verdacht auf parasitäre Natur des Leidens.)

Status im Juni 1888: Tumor genau median in Höhe des Isthmus der Schilddrüse: er ist hühnereigross, regelmässig kugelförmig, weich, fluctuirend. Keine Verwachsung mit der Haut. Sternocleidomastoidei normal; beim Schlucken deutliche Mitbewegung. Sonst keinerlei palpatorische oder auscultatorische Merkmale. Schlucken und Bewegungen des Halses leicht erschwert, Athmung frei; Stimme normal. Keine Schmerzen.

Operation: Die Cyste ist aus dem rechten Lappen der Schilddrüse hervorgegangen, bis auf die Vorder- und Hinterfläche von Drüsengewebe bedeckt; reicht hinten bis an die grossen Gefässe. Bei dem schwierigen Herauspräpariren der Cyste reisst diese an, es tritt klare, farblose Flüssigkeit und aus der erweiterten Oeffnung eine typische Echinococcusmembran hervor. Primäre Vereinigung. Heilung.

Mikroskopische Bestätigung der Diagnose.

15. Péan (Leçons cliniques de Péan. T. VII. Paris 1890. Dardel 12). Junge Frau. Seit längerer Zeit Cyste im Niveau des Isthmus der Schilddrüse von der Grösse eines kleinen Apfels, genau kugelförmiger Gestalt, sich mit dem Kehlkopf mitbewegend. Schluckbeschwerden. Erstickungsanfälle.

Die Möglichkeit eines Echinococcus war von Péan vor der Operation ausgesprochen. Vernähung der Cystenränder mit der Haut. Heilung nach circa 1 Monat.

16. Oser (Wiener medicinische Blätter 1884. No. 50). 46 Jahre alter Mann, hat seit $^1/_2$ Jahr eine Geschwulst am Halse bemerkt. An der rechten vorderen Halsgegend ein gänseeigrosser Tumor, nicht schmerzhaft, deutlich

fluctuirend; abwärts unter das Schlüsselbein, aufwärts fingerbreit unter das Pomum Adami reichend. Medial deckt er zum Theil die Trachea, lateral geht er bis zum mittleren Drittel der Clavicula. Bei Contraction des über sie hinziehenden Sternocleidomastoideus wird die Geschwulst straffer gespannt. Keine Athmungs-, geringe Schluckbeschwerden.

Operation (Salzer): Ein feiner Trocart entleert nichts, dagegen ein darauf angewandter dicker eine eiterähnliche, grauweisse, dickflüssige mit einer grossen Menge kleinerer und grösserer Blasen untermischte Masse, welch letztere auch mikroskopisch als Echinokokken diagnosticirt werden.

Drainrohr. 3mal tägliche Ausspülung. Nach 2 Tagen Aufhören der Schlingbeschwerden. Noch 10 Tage lang entleeren sich Blasen. 2malige Jodinjectionen. Nach 1 Monat völlige Heilung mit vollständig geschwundenem Tumor.

17. Max Wolper. Dissertation. Berlin 1888 (v. Bergmann'sche Klinik). 17jähriges Dienstmädchen. Seit 13 Jahren kleine harte Anschwellung im Jugulum, die anfangs sehr langsam, seit 1 Jahr schneller wuchs. Zunehmende Athembeschwerden veranlassen zur Operation.

Im Jugulum etwas nach rechts eine etwa walnussgrosse, harte, scharf abgrenzbare, leicht verschiebliche, beim Schlucken mitgehende, von normaler Haut bedeckte Geschwuslt.

Operation: 3 Ctm. langer Schnitt parallel dem unteren Ende des rechten Sternocleidomastoideusrandes auf die fest mit der Umgebung verwachsene, stumpf gar nicht, scharf schwer zu lösende Kapsel des Tumors. Incision in den fluctuirenden Tumor entleert eine typische Echinococcusmembran mit mehreren daran festhaftenden kleineren Blasen. Ein Theil der Kapsel bleibt zurück. Jodoformgaze-Tamponade. 2 Tage später Secundärnaht; Drain. Nach 9 Tagen Pat. geheilt entlassen.

18. v. Zoege-Manteuffel (aus der Dorpater chirurg. Universitätsklinik. St. Petersb. med. Wochenschr. 1888. No. 30). 36jähriger verabschiedeter Soldat. Seit dem 21 Jahre kleine harte Anschwellung in der vorderen Halsgegend, die allmälig heranwächst und anfangs gar keine, allmälig aber mehr Respirationsbeschwerden verursacht.

Status: Vordere und rechte seitliche Halspartie ist von einem fast kindskopfgrossen Tumor eingenommen, der nach unten bis zum Jugulum, nach oben in der Mittellinie bis zur Incisura thyreoidea, rechts bis 2 Ctm. unterhalb des Unterkiefers, links bis zur Höhe des Ringknorpels reicht. Die seitlichen Grenzen sind rechts der Rand der Trapezius, links der laterale Rand des Sternocleidomastoideus. Oberfläche nicht ganz regelmässig; eine seichte Furche trennt den linken Theil von der Hauptmasse, die auch nicht gleichmässig kugelförmig gewölbt ist. Schlingbewegungen macht der Tumor mit. Haut über ihm etwas gespannt und verdünnt, überall in Falten abzuheben. Consistenz ziemlich derb, hier und da mehr elastisch, nirgends deutlich fluctuirend, höchstens lässt der links gelegene Theil flüssigen Inhalt vermuthen.

Diagnose: Struma colloid. cystica.

Operation: Die Ausschälung des Tumors von einem Medianschnitt geht

sehr leicht, nur mit der Trachea bestehen feste Verwachsungen, die scharf gelöst werden müssen. Dabei stürzte sofort wasserhelle Flüssigkeit und eine grössere Anzahl Hydatiden im Strahl hervor. Spaltung der Kapsel in der Mittellinie, Entleerung des Echinococcus, dann wird von der Kapsel soviel excidirt, dass ihre Ränder sich mit der Hautwunde vereinigen lassen. Naht. 3tägige Drainage. Glatter Wundverlauf. Die hintere Wand der Kapsel wurde von der Trachea gebildet, deren Ringe etwas plattgedrückt sind, sonst aber normale Consistenz zeigen. Zu beiden Seiten des Sackes fanden sich die anscheinend wohl erhaltenen seitlichen Lappen der Schilddrüse.

Während ich, wie schon gesagt, keinen Grund einsehe, mit Dardel an der Richtigkeit der Diagnose auf Echinococcus der Schilddrüse bei den von Bock (No. 3) und Rullier (No. 4) beschriebenen Fällen zu zweifeln, ist es bei den folgenden Fällen in der That sowohl fraglich, ob der Tumor in der That ein Echinococcus, als auch ob der Sitz desselben die Schilddrüse gewesen ist.

1. Laënnec (Mém. sur les vers vésiculaires. Mém. de la soc. de méd. de Paris 1812, p. 144. Dardel 13). 50jähriger Mann. Auf der rechten Seite des Halses eine Geschwulst von der Grösse und Form eines Gänseeies. Ausdehnung vom unteren Theil der Medianlinie bis zum Kieferwinkel.

Plötzlicher Tod. Autopsie: Ovoider Tumor 7 : 4 Querfinger im Durchmesser; bedeckt die Vorderfläche und zum Theil die rechte Seite des Kehlkopfes und der oberen Trachealringe, die Gefässe und tiefen Halsnerven. Nach vorne ist er bedeckt vom Sternocleidomastoideus, Sternohyoideus und Sternothyreoideus dexter. Er drängt den kleinen und verlängerten Schilddrüsenlappen nach links. Inhalt: mehrere Echinokokken von verschiedener Grösse. Cartilago cricoidea, erster und zweiter Trachealring tragen eine 8 Mm. im Durchmesser haltende Perforation mit zerfetzten Rändern, an denen die Cyste fest anhaftete.

Aus der Beschreibung geht jedenfalls nicht hervor, dass der Sitz der Erkrankung die Schilddrüse gewesen ist. Dieselbe ist vielmehr angeblich nur verdrängt.

2. M. Duguet (Goitre et médication iodée. Paris 1886, p. 65. Dardel 16). 23jähriges Mädchen. Seit 5 Monaten derbe Anschwellung vorn rechts am Hals. Fremdkörpergefühl. Seit 6 Wochen Heiserkeit.

Parese des rechten Stimmbandes bei intacter Schleimhaut. Der nicht mit der Hohlhand zu umfassende Tumor scheint im rechten Schilddrüsenlappen zu liegen, bewegt sich beim Schlucken mit, ist derb elastisch aber nicht fluctuirend, nicht druckempfindlich. Haut ohne Veränderung. Erfolglose äussere Medication. Entleerung von ca. 30 Cbcm. klarer Flüssigkeit mit Pravazspritze und Injection einer Spritze Jodtinctur. — 3 Tage anhaltende Reaction, dann starkes Schrumpfen des Tumors und Auflösen der Beschwerden. Wiederkehr der Stimme auf Elektrisation des Kehlkopfes. Dann verschwindet Pat. aus der Behandlung.

Chemische Analyse der Flüssigkeit ergiebt auffallend wenig Eiweiss: 0,01 auf 34,2.

Mineralische Bestandtheile 0,225. Organische Bestandtheile 0,325. Reaction neutral.

Bernsteinsäure nicht erwähnt. Mikroskopisch nichts Charakteristisches.

Die chemische Beschaffenheit spricht für Echinococcus, der Sitz des Tumors, seine Mitbewegung beim Schlucken lässt an die Schilddrüse denken, doch ist beides keineswegs sicher und der Erfolg der Therapie stellt auch die Annahme eines Echinococcus sehr in Frage.

3. J. L. Reverdin (Revue med. de la Suisse romande 15. VII. 85. Dardel 17). 30jährige Frau. 2 faustgrosser, zweilappiger, elastischer Halstumor, die ganze linke Seite einnehmend, von der Clavicula bis fast zum Kieferwinkel reichend; mit der Schilddrüse, deren Isthmus und rechter Lappen deutlich vergrössert sind, scheinbar zusammenhängend, vom Sternocleidomastoideusrand theilweise bedeckt. Carotis nicht zu fühlen. Kein auscultatorischer Befund.

Pat. hatte seit langer Zeit einen dicken Hals, der keine Beschwerden machte. Kein Kropf in der Familie oder im Dorf. Zunächst war die rechte Seite allmälig, und während der vor fast 1 Jahr erfolgten Entbindung schnell gewachsen; vor $^1/_2$ Jahre war der Process acut auf die linke Seite übergegangen, hatte mässige Röthung und Schmerzen, kein Fieber verursacht. Er schien damals Bewegungen des Kehlkopfes mitzumachen und es wurde an Struma maligna gedacht. Bei der Neuaufnahme ist der Tumor wieder gewachsen, die Beschwerden haben etwas zugenommen, sind aber immer noch gering. Deutliche Fluctuation jedes Lappens und vom einen zum andern. Der Kehlkopf ist stark nach rechts dislocirt, so dass der Winkel des Schildknorpels fast den Kieferwinkel berührt.

Probepunction: Absolut klare, farblose Flüsigkeit. Annahme eines Echinococcus. Incision und Gegenincision entleert eine sehr grosse Menge theils intacter Blasen, keinen Eiter. Der eingeführte Finger constatirt die vergrösserte Schilddrüse eingebettet in die anscheinend von ihr unabhängige Cyste.

Verf. hält selbst die Mitbewegung des Tumors beim Schlucken für Sinnestäuschung und in Folge der Einkeilung des Tumors zwischen Schlüsselbein und Kiefer auch kaum für möglich. Mehr noch spricht der Operationsbefund gegen den Sitz des Echinococcus in der Schilddrüse.

Nachdem wir somit die einzelnen Fälle von Echinococcus der Schilddrüse besprochen haben, wollen wir dieselben in ihrer Gesammtheit noch etwas näher betrachten und versuchen, ob es möglich ist, aus den Einzelbildern ein Gesammtbild zusammenzustellen.

Beschäftigen wir uns zunächst mit der pathologischen Anatomie, so ist über den Echinococcus selbst nichts besonderes zu sagen. Wir finden in der Schilddrüse Cysten mit und ohne Tochterblasen,

mit und ohne Skolices. Was das umgebende Schilddrüsengewebe anlangt, so bietet es zunächst das gleiche Bild wie beim Cysten- oder auch Knotenkropf; wir haben in Folge des von dem Tumor ausgeübten Druckes atrophische Vorgänge vor uns, bestehend in einem Schwund besonders der epithelialen Theile. Die Drüsenbläschen platten sich ab, die Zellen werden kleiner, und schliesslich bleiben nur kleine, platte, der Cystenoberfläche parallele Zellenstränge von den Acinis übrig. Das Bindegewebe, sonst ein zartes, gefässreiches Stroma der Drüsenbläschen, wird, wie bei allen derartigen Processen, sehr derb, gefässarm mit dem Faserverlauf ebenfalls der Cystenoberfläche parallel angeordnet. Diese Processe betreffen anfangs nur die Nachbarschaft der Cyste, mit dem Wachsthum derselben schreiten sie weiter vor, und es kann von dem ganzen Drüsenlappen nichts übrig bleiben als eine derbe, den Echinococcus einschliessende Kapsel. In einer Reihe von Fällen haben wir mehrere Echinococcusblasen an verschiedenen Stellen; so betrifft die Erkrankung in Fall 10 beide Lappen der Schilddrüse, in Fall 1 hatten wir 2 übereinander gelagerte, von einander unabhängige Cysten u. s. w.

Wie nun der Parasit die Drüse selbst durch Druck verändert, so übt er seinen Einfluss auch auf die Nachbarorgane aus, und wir haben auch hier wieder zunächst die gewöhnlichen Druckerscheinungen, die sich in Verdrängung resp. Quetschung der Nachbarschaft äussern. Es kommt hier im Speciellen Luft- und Speiseröhre und der Nervus recurrens in Betracht. Während aber die gewöhnliche Kropfcyste zwar sehr schnell wachsen und die Nachbarschaft durch Druck erheblich angreifen kann, haben wir es beim Echinococcus ausserdem oft mit entzündlichen Erscheinungen zu thun, deren Eintritt sich einmal am Inhalt durch Uebergang des Inhalts in einen eiterähnlichen oder wirklich eitrigen äussert, dessen zellige Antheile ein Product der umgebenden von der Schilddrüse gelieferten Kapsel sind. Ob Mikroorganismen bei diesem Proeesse mitwirken, lasse ich dahingestellt; jedenfalls waren in unserem Falle keine nachzuweisen. Zweitens aber kommt es leicht durch diese entzündlichen Vorgänge zu einer eigenthümlichen Betheiligung der Nachbarschaft des Echinococcus, welche diese Art Cysten von den gewöhnlichen Kropfcysten unterscheidet und ihnen dem äusseren Anschein nach in gewissem Grade die Eigenschaften maligner

Tumoren verleiht. Zu der einfachen Verdrängung der Nachbarorgane kommt das Uebergreifen auf dieselben. Durch die entzündlichen Vorgänge wird der den Echinococcus umgebende Sack mit der Nachbarschaft verlötet und diese dadurch gewissermassen in den Echinococcussack einbezogen, so dass sie nur einen Theil desselben darstellt und nun mit dem ganzen übrigen Sack zusammen gedehnt und verdünnt wird. Es findet daher eine viel stärkere Usurirung der Nachbarschaft statt wie bei der gewöhnlichen Kropfcyste, der sich das Organ am wenigsten entziehen kann, welches schon dem gewöhnlichen Kropf am meisten ausgesetzt ist in Folge seiner nahen anatomischen Beziehungen zur Schilddrüse, und dann auch durch seine starren, ein Ausweichen verhindernden Wände, die Trachea. Daher finden wir, dass in drei Fällen (2, 3, 4) der Echinococcus in die Trachea perforirt ist und in mehreren anderen Fällen gelingt es nicht, den Sack von der Luftröhre abzupräpariren (Fall 1, 13, 14, 18), sondern der Sack wird dabei eröffnet; es war eben auch hier schon die Luftröhre in die Sackwand einbezogen. Die Fall 8 erwähnte Tracheocele gehört nicht hierher, da sie nicht von einem Echinococcus der Schilddrüse ausgegangen sein dürfte.

Weniger hervortretend sind die Verwachsungen mit anderen Organen, so mit den anliegenden Muskeln, der Haut. Immerhin verleihen sie dem Fall 1 sein charakteristisches Gepräge.

Natürlich kann der Echinococcus in der Schilddrüse die gleichen regressiven Metamorphosen durchmachen wie in anderen Organen. So fand Albers (Fall 8) einen verkalkten Echinococcussack, der mit der Säge eröffnet werden musste und es ist wohl möglich, dass unter den verkalkten Strumen hier und da auch einmal ein verkalkter Echinococcus mit unterläuft.

Was die Aetiologie des Echinococcus der Schilddrüse anlangt, so können wir uns sehr kurz fassen. Dieselbe ist natürlich die gleiche wie beim Echinococcus überhaupt und es dürfte inniger Verkehr mit Hunden auch hier die wesentliche Rolle spielen, wenn er auch nur in einem Falle (11) direkt nachgewiesen ist. Anders liegt aber die Frage, ob nicht eine gewisse Disposition der Schilddrüse dazu gehört, um die Parasiten gerade hier haften zu lassen.

Sortiren wir zunächst die Beobachtungen nach dem Alter

der betroffenen Individuen, so sehen wir, dass zur Beobachtung kamen

0—10	Jahr	0
10—20	„	6
20—30	„	2
30—40	„	2
40—50	„	3
60	„	1

bei zwei Fällen findet sich nur die Angabe „junge Dame“ resp. „junge Frau“. Im ganzen können wir also rechnen:

12 Fälle unter } 40 Jahren;
4 Fälle über }

bei zweien fehlt die Angabe ganz. Im ersten Lebensdecennium treten Echinokokken überhaupt sehr selten auf oder entwickeln sich wenigstens noch nicht so weit, dass sie zur Beobachtung kommen. Es ist daher auch ein Echinococcus der Schilddrüse im ersten Decennium bisher nicht mitgetheilt. Dagegen findet sich bei Meinert (Fall 11) die Angabe, dass die Anschwellung, welche sich bei der Operation als Echinococcus erwies, bis ins 4. Lebensjahr zurückdatirt, und die von mir beobachtete Pat. gab an, einen Knoten am Hals seit ihrem 9. Lebensjahr bemerkt zu haben. Das mittlere Lebensalter dürfte also jedenfalls als das vom Echinococcus überhaupt bevorzugte anzusehen sein und der Beginn der Erkrankung immer in das mittlere oder auch frühere Alter zu datiren sein.

Ordnen wir die Beobachtungen nach dem Geschlecht der Patienten, so finden wir unter 16 sicheren Fällen, bei denen das Geschlecht erwähnt ist, 7 Männer und 9 Frauen.

Ob bei dem Zustandekommen der Erkrankung gewisse Veranlassungen, die Dardel in Frage zieht, so besonders Menstruation, Geburtsakt, mitsprechen, ist schon deshalb fraglich, weil bei dem anfangs sehr langsamen Wachsthum des Echinococcus der Beginn der Erkrankung überhaupt kaum festzustellen ist. Häufig lenkt erst eine gelegentlich auftretende acute Schwellung die Aufmerksamkeit auf die Schilddrüse. Immerhin ist nicht zu leugnen, dass jede Hyperämie der Schilddrüse eine gewisse Disposition insofern giebt, als mit der vermehrten Blutzufuhr auch die Gelegenheit zum Absetzen im Blute kreisender Fremdkörper wächst. Und mit der

grösseren Häufigkeit derartiger Zustände beim Weib ist vielleicht auch das häufigere Vorkommen des Echinococcus bei diesem zu erklären.

Aus diesem Grunde wäre es auch sehr plausibel, wenn Echinococcus mit gewöhnlicher Struma öfters kombinirt wäre, da ja bekanntlich eine grosse Anzahl von Strumen durch erheblichen Blutreichthum ausgezeichnet sind. Sehen wir unser Material daraufhin durch, so war in dem von mir beobachteten Fall eine leichte, gleichmässige Vergrösserung des linken Lappens und bei mikroskopischer Untersuchung der Drüsenreste des rechten Lappens eine wenn auch unbedeutende über die Norm hinausgehende Ausdehnung eines Theils der restirenden Drüsenbläschen zu constatiren, also vielleicht eine symmetrische beiderseitige Struma schon vor der Erkrankung vorhanden gewesen. Allerdings muss man bei dem Ausfall der Functionen des bei weitem grössten Theiles des rechten Lappens auch an eine vicariirende Hypertrophie des übrig bleibenden Drüsenparenchyms denken. Sonst giebt nur Albers (Fall 8) eine Hypertrophie des Schilddrüsengewebes an.

Die Annahme Meinert's eines Impfechinococcus ist nicht nöthig und das Uebergehen eines Embryos von einem Drüsenabscess am Halse, sei es Lymphdrüse oder Parotis auf die Schilddrüse ist mindestens ebenso schwer verständlich, wie dass des Echinococcus beim Kreisen durch die Blutbahn gerade in der Schilddrüse haften bleibt. Dass hier bisweilen besondere Verhältnisse mitsprechen müssen, dafür spricht auch das gleichzeitige Vorkommen mehrerer Echinokokken in der Schilddrüse, während in anderen Organen keine solchen nachweisbar sind; dagegen ist es weniger wunderbar, dass bei einer Ueberschwemmung des ganzen Körpers mit Echinokokken (Fall 7, 8, 10) auch die Schilddrüse ihr Theil abbekommen hat.

Wenn wir uns nach den geschilderten Krankheitsbildern und der pathologischen Anatomie die Symptome und die Möglichkeit einer Diagnose des Echinococcus der Schilddrüse klar zu machen suchen, so müssen wir streng scheiden zwischen allgemeinen Kopfsymptomen und solchen, welche für die hier besprochene Krankheit charakteristisch sind. Was die ersteren anlangt, so kann ich dieselben als bekannt übergehen. Im Allgemeinen werden wir natürlich immer das Bild des einfachen oder seltener mehrfachen

Knoten- oder Cysten-Kropfes vor uns haben. So ist auch die Entstehungsgeschichte des Echinococcus meist analog der der Knoten und Cysten; wir hören daher anamnestisch meist, dass schon seit Jahren eine Anschwellung am Hals in Form eines kleinen Knötchens bestanden hat, oft lange constant geblieben ist, um dann bisweilen langsam und allmälig im Laufe von 10 Jahren und darüber oder auch ziemlich rapid, im Laufe von Tagen oder Wochen zu Hühnerei-, in einzelnen Fällen bis zu Kindskopfsgrösse heranzuwachsen. Ein derartiges schnelles Wachsthum dürfte wohl stets mit entzündlichen Erscheinungen im Zusammenhang stehen.

Die Gestalt ist dann, wie beim Cystenkropf, eine rein kugelförmige, die aber durch das Zusammenliegen mehrerer Cysten, wie in unserem Fall, modificirt werden kann. Bei der meist sehr prallen Spannung der Echinokokkensäcke dürfte die Kugelgestalt derselben noch mehr gewahrt werden wie bei gewöhnlichen Cysten und durch über sie hinziehende Gewebe, besonders Muskeln, keine wesentlichen Aenderungen erleiden; vielmehr müssen diese zur Seite weichen.

Hat der Echinococcus Hühnereigrösse erlangt, bisweilen auch schon früher, dann werden die Patienten gewöhnlich durch Beschwerden, die er verursacht, oder auch durch die Grösse des Tumors an sich beängstigt, zum Arzte getrieben.

Was die Beschwerden anlangt, so sind dieselben in den einzelnen Fällen ganz verschieden und können bei grossen Cysten klein, bei kleinen gross sein. So stört im Fall 17 ein wallnussgrosser Tumor erheblich die Athmung, während ein gänseeigrosser (Fall 16) die Respiration gänzlich frei lässt. Ueberhaupt finden sich Athembeschwerden verzeichnet in 9 Fällen und zwar 4 Mal Beschwerden mässigen Grades (1, 9, 17, 18) und 5 Mal sehr hochgradige mit Erstickungsanfallen (2, 3, 7, 13, 15). Von diesen Patienten gingen 3 zu Grunde, 2 (2, 3) an Perforation, 1 (7) wohl an den Folgen der Compression der Luftröhre. Bei 5 Fällen ist über die Respiration nichts gesagt (4, 5, 6, 9, 12) und bei 4 (8, 10, 15, 16) heisst es ausdrücklich, dass keine Beschwerden vorhanden waren. Zu diesen letzteren gehört auch Fall 10, die plötzlich verstorbene Phthisica, bei der sich anatomisch eine so hochgradige Stenose fand, dass man es dem sehr geringen Luftbedürfniss der Kranken zuschreiben muss, wenn hier Beschwerden

nicht vorhanden waren. Zu den Fällen, bei denen nichts erwähnt ist, zählt auch Fall 4, Perforation in die Luftröhre, bei dem sicher auch hochgradige Athembeschwerden vorhanden waren. Von den Patienten mit Perforation in die Luftröhre sind, wie gesagt, 2 sofort gestorben, während der Dritte (4) in Zwischenräumen Echinokokken ausgehustet hat; über den Ausgang dieses Falles ist Näheres nicht zu eruiren.

Schluckbeschwerden werden 3 Mal erwähnt und zwar zweimal selbständig ohne gleichzeitige Athembeschwerden, einmal combinirt mit solchen. Vermuthlich sind sie öfter vorhanden gewesen, aber nicht beachtet worden, wenn die Athemnoth zu sehr im Vordergrunde des Bildes stand.

In einem Fall sind die Bewegungen des Kopfes erschwert.

Was den N. recurrens anlangt, so ist darüber aus den Krankengeschichten nicht viel zu ersehen. In einem Fall ist von Heiserkeit die Rede (9) und in dem von mir beobachteten Fall (1) war eine deutliche Parese des rechten Stimmbandes vorhanden.

Todesfälle haben wir im Ganzen 4 (2, 3, 7, 10) zu verzeichnen, denn den Tod der Phthisica mit hochgradiger Stenose darf man, da andere Angaben fehlen, wohl auch hierher rechnen.

Der verschiedene Grad der Beschwerden muss im Wesentlichen eine Folge der Lage des Echinococcus sein und es ist klar, dass eine seitlich am Hals gelegene Cyste weniger die Trachea comprimirt, als wenn der Tumor retrosternal sich entwickelt hat und nun den Raum zwischen Wirbelsäule und Brustbein mehr oder weniger ausfüllt, oder wenn die Trachea zwischen zwei durch ein bandartiges Gebilde in naher Beziehung mit einander gehaltene Kropfknoten eingezwängt ist.

Wenden wir uns dem palpatorischen Befund noch etwas näher zu, so ist besonders hervorzuheben, dass die Haut mit dem Echinococcussack durch entzündliche Vorgänge verlöthet sein kann (1). Was den Nachweis der Fluctuation anlangt, so ist er, wie ja auch bei Kropfcysten, durchaus nicht immer zu erbringen; unter den mitgetheilten Fällen finden wir nur 4 Mal die Angabe, dass deutliche Fluctuation zu fühlen war, während 2 Mal ausdrücklich der Mangel der Fluctuation hervorgehoben, einmal ein unsicherer Befund angegeben und 12 Mal überhaupt nichts darüber gesagt ist. Der Grund für diese Erscheinung dürfte darin liegen dass kleine, in

die umgebenden Weichtheile eingebettete Cysten eine genaue Feststellung des Spannungsgrades der Cystenoberfläche unmöglich machen; erst bei weiterem Wachsthum der Cyste und ihrem dadurch bedingten Vordringen nach der Oberfläche wird dieselbe dem palpirenden Finger hinreichend zugänglich. Auch dann ist die Unterscheidung zwischen einem gut abgekapselten Knoten und einer Cyste bekanntlich oft sehr schwierig.

Erwähnen muss ich schliesslich auch noch eines vielgenannten Symptoms, welchem für die Echinokokkendiagnose grosse Bedeutung beigelegt wurde, des Hydatidenschwirrens. Wenn aber dieses Phänomen überhaupt ein unsicheres und unzuverlässiges genannt werden muss, können wir ihm eine Bedeutung für den Echinococcus der Schilddrüse gar nicht zusprechen, denn bei keinem der mitgetheilten Fälle ist von einem solchen die Rede. Immerhin mag man daran denken und gegebenen Falls nach dieser Erscheinung suchen.

Somit sehen wir, dass unter allen mitgetheilten Symptomen kein einziges charakteristisch genug ist, um eine sichere Diagnose des Echinococcus zu ermöglichen, und so wird wohl auch in Zukunft die Affection meist erst auf dem Operations- oder gar Sectionstisch gestellt werden. Unter den 18 Beobachtern von Echinococcus der Schilddrüse haben nur 2 vor der Operation die richtige Diagnose gestellt, oder wenigstens an sie gedacht. Péan (15) zog die Möglichkeit eines Echinococcus in Fage und Galozzi (12) machte eine Probepunction und fand eine klare Flüssigkeit, frei von Eiweiss, reich an Chloriden, die unter dem Mikroskop betrachtet, reichliche Haken nachweisen liess.

Wenn nun die Probepunction das einzige einigermassen sichere hier in Betracht kommende diagnostische Mittel ist, dürfen wir uns doch nicht verhehlen, dass auch sie bisweilen im Stich lassen kann. Wenn in mehreren Fällen (11, 13, 14) Probepunction gemacht ist ohne zur Diagnose geführt zu haben, so scheint mir das mehr daran zu liegen, dass die betreffenden Untersucher so wenig an Echinococcus gedacht haben, dass sie die für den Nachweis dieses nöthigen Untersuchungsmethoden nicht angewandt haben. Aber es können auch charakteristische Formbestandtheile in der Flüssigkeit fehlen und die chemische Zusammensetzung derselben kann durch entzündliche Vorgänge so weit geändert sein, dass eine

Unterscheidung von dem Inhalt einer gewöhnlichen vereiterten Cyste vollkommen unmöglich wird. Jedenfalls sollte man in einem derartigen Fall die Untersuchung auf Bernsteinsäure nicht vernachlässigen. Im Ganzen wird man bei einem Tumor der Schilddrüse, der die Diagnose auf Cyste stellen lässt, dann an einen Echinococcus denken, wenn eine auffällige Betheiligung der Nachbarorgane statthat, speciell die Cyste mit den umgebenden Muskeln und der Haut verlöthet ist; Probepunction kann dann geeigneten Falls den Sachverhalt klarstellen. Eventuell kann auch die Anamnese, der innige Verkehr mit Hunden zur Diagnose führen.

Ganz anders liegen die Verhältnisse, wenn in anderen Organen des betr. Patienten Echinokokken nachgewiesen sind. Man wird dann viel eher auf die Vermuthung kommen, dass ein gleichzeitig bestehender cystischer Tumor der Schilddrüse auch ein Echinococcus sei.

Nun ist es, sobald man gegen die Cysten unter allen Umständen operativ vorgeht, im Ganzen gleichgültig, ob dieselbe aus einer gewöhnlichen Strumacyste oder einem Echinococcus besteht, da, wie wir sehen werden, die für gewöhnliche Cysten in Anwendung kommenden Operationsregeln auch für den Echinococcus befolgt werden können. Anders liegt es aber, wenn man von operativen Eingriffen absieht. Der Schwerpunkt der Sache liegt darin, dass der Echinococcus, wenn er nicht operirt wird, eine sehr viel schlechtere Prognose giebt, als die Kropfcyste. Von 18 beobachteten Fällen sind 4 ihrem Leiden zum Opfer gefallen; was speciell die in die Luftröhre perforirten Echinokokken betrifft, so hatten dieselben nicht einmal eine besondere Grösse erreicht. Sie waren hühnerei- resp. orangengross und haben also zu einer Zeit zum Tode geführt, wo eine gewöhnliche Cyste das Leben wohl noch nicht ernstlich gefährdet hätte.

Dem gegenüber ist aber auch eine Spontanheilung, oder wenigstens eine theilweise Rückbildung und ein Stehenbleiben des Processes auf einem erträglichen Stadium möglich, wie der in einem Fall (8) aufgefundene, abgestorbene und verkalkte Echinococcus beweist.

Wird der Echinococcus zur rechten Zeit operirt, dann ist die Prognose eine durchaus günstige; auch die Fälle, welche vor der

Operation äusserst bedrohliche Symptome verursachten, haben zu einer vollkommenen Restitutio ad integrum geführt.

Die Wege, auf denen dies letztere erreicht werden kann, sind, wie wir aus den mitgetheilten Krankengeschichten ersehen können, verschiedenartige. Dass nur ein operativer Eingriff in Frage kommen kann, ist selbstverständlich. Unter den verschiedenen hier möglichen müssen wir aber den wählen, der in möglichst ungefährlicher Weise die Aufgabe sicher und in möglichst kurzer Zeit erfüllt.

Was die einfache Punction anlangt, so kann durch einen dicken Trocart, resp. die von ihm gebohrte Oeffnung, wie Fall 16 beweist, der Echinococcus entleert werden, doch hat die Heilung in diesem Falle unter 10 Tagen anhaltendem Entleeren von Blasen einen Monat in Anspruch genommen; bei grösseren derben Blasen ist ein Herausschaffen derselben aus der engen Punctionsöffnung überhaupt unmöglich. In einem Fall (6) musste der Punctionsöffnung später noch eine Incision hinzugefügt werden.

Auf der gleichen Stufe wie die Punction stehen die zu kleinen Incisionen, wie sie im Fall 5, 9, 12 ausgeführt sind. Durch die Fisteln haben sich tage- oder monatelang noch Blasen entleert. Man wird diese Verfahren daher verwerfen, um so mehr, als sie mit und ohne nachfolgende Injectionen von Jod, Alcohol etc. auch den gewöhnlichen Strumacysten gegenüber von zweifelhaftem Nutzen sind. Derartige Injectionen sind auch (16) dem Echinococcus gegenüber zur Anwendung gekommen. Sie sind entbehrlich, wenn man als Therapie von vorne herein eine breite Incision ausführt, die einen vollkommenen Ueberblick der Innenfläche der Cyste erlaubt und demnach ein sofortiges ausgiebiges Entfernen sämmtlicher Fremdkörper möglich macht. Nach diesem Princip sind die Fälle 11, 13, 14, 15, 17 und 18 operirt. Sofortige oder Secundärnaht kann dann einen Theil der Wunde wieder verschliessen. Was die Nachbehandlung anlangt, so ist eine Drainage erwünscht, doch ist es gleichgültig, ob diese durch Einlegen eines Drains, oder von Jodoformgaze, oder durch Vernähen der Cystenränder mit der umgebenden Haut oder durch Letzteres und Drain (5, 18) erfolgt. Die kleinere Drainöffnung bei Anwendung eines Gummidrains scheint mir mehr für dieses, wie für die eine grössere Nahtlücke erfordernde Jodoformgaze zu sprechen. Das Drain bleibt 2—4 Tage liegen,

wird dann, wenn die Wunde aseptisch ist, entfernt und nach 8 bis 10 Tagen ist die Heilung erfolgt.

Bisweilen ist die Wundhöhle eine sehr grosse und die Starrheit der Wunde hindert ein Zusammenfallen derselben. In diesen Fällen empfiehlt sich die Excision eines Theiles des Echinococcussackes, so wie sie in den Fällen 14 und 15 vorgenommen worden ist.

Die Enucleation des ganzen Sackes ist, wie wir gesehen haben, schwierig wegen der entzündlichen Verwachsungen mit der Umgebung; sie ist complicirter, führt nicht sicherer und auch nicht schneller zum Ziel, als die Incision oder Excision. Speciell ist eine Schonung des N. recurrens, wenn derselbe in die Sackwand einbegriffen ist, kaum möglich, wie derselbe ja auch im Fall 1, dem einzigen Fall vollständiger Enucleation, bei der Operation wohl lädirt ist. In diesem Fall war in der Voraussetzung einer Cyste die Enucleation bei Entdeckung des Echinococcus schon so weit gediehen, dass ein Abbrechen der Operation zwecklos erscheinen musste.

Da die Hoffnung auf frühzeitige Erkenntniss eines Echinococcus der Schilddrüse auch in Zukunft eine geringe ist, wird man füglich in allen Fällen von Struma cystica, in denen die Operation nicht indicirt ist oder aber vom Kranken abgelehnt wird, wenigstens durch Probepunction klar zu stellen suchen, ob man es nicht etwa mit einem Echinococcus zu thun hat; in diesem Falle wird die Operation als dringend ausgeführt werden müssen.

XXXVII.

(Aus der Königl. chirurgischen Klinik zu Breslau.)

Beitrag zur Resection des Pharynx.

Von

Dr. Curt Braem,

früherem Assistenzarzt der Klinik.

Als auf dem 8. Chirurgencongress vor nunmehr 16 Jahren B. von Langenbeck[1]) seine Methode der seitlichen Pharyngotomie publicirte, konnte er noch auf kein glückliches Resultat seiner Operation hinweisen. Drei Patienten, bei denen sie zur Ausführung gekommen war, waren sämmtlich den Folgen der Operation erlegen. Auch in der sich anschliessenden Discussion wurden nur vereinzelte Fälle mitgetheilt, bei denen ähnliche Eingriffe mit besserem Erfolge vorgenommen waren.

Die folgenden Jahrzehnte haben die Erfüllung des Wunsches gebracht, den Langenbeck damals aussprach. Die Exstirpation der malignen Tumoren des Schlundkopfes hat sich längst das Bürgerrecht in der chirurgischen Praxis erworben. Die ausserordentliche Vervollkommnung der Wundbehandlung und der operativen Technik, die die antiseptische Aera hervorrief, die fortschreitende Erkenntniss der Ursachen für die Entstehung der so deletären Lungenaffektionen nach Operationen in Mund- und Rachenhöhle haben die anfangs erschreckend hohe Mortalität dieser Operationen auf ein erträgliches Maass reducirt. Wenn auch die Zahl der in späterer Zeit mitgetheilten Pharyngotomieen bei der Seltenheit der malignen Geschwülste des Pharynx und der Tonsillen naturgemäss keine grosse ist, die Resultate vielleicht auch je nach

[1]) Verhandl. der Deutschen Gesellschaft f. Chirurgie. 1879. II. S. 115.

der angewandten Operationsmethode variiren, so lässt sich doch schon ein ungefähres Urtheil über den Procentsatz der Mortalität gewinnen. Kocher[1]) hat von 5 Fällen einen verloren, Mikulicz[2]) einen von 4 Operirten, Küster[3]) einen von 2, Krönlein[4]) 3 von 12. Obalinski[5]) berichtet über einen geheilten Fall. Das giebt eine durchschnittliche Mortalität von 25 pCt. Das ist immerhin ein, wenn auch nicht gerade glänzender, so doch im Vergleich zu früherer Zeit befriedigender Erfolg.

Viel weniger günstig sind die Resultate bezüglich der dauernden Heilung.

Von den 18 Fällen, die die Operation überlebten, liegen allerdings nur bei 7 Nachrichten über den späteren Verlauf vor und zwar bei den Fällen von Kocher und Mikulicz. Bei diesen handelte es sich 6 mal um Carcinom, einmal (Fall 2 von Mikulicz) um ein Sarkom. Diesen will ich, um die Gleichartigkeit des Materials nicht zu beeinträchtigen, bei Seite lassen (der Patient starb 3 Monate nach der Operation an unbekannter Ursache). — Von den 6 Carcinomen ist nur 1 Fall (Kocher) dauernd geheilt geblieben (3 Jahre) — wenn man eine dreijährige Beobachtungszeit hinsichtlich der dauernden Heilung als ausreichend gelten lassen darf — 3 bekamen wenige Wochen nach der Operation Recidive (ein Fall wurde nicht radical operirt), 2 wurden später recidiv (einer nach 2 Jahren, der andere starb 2 Jahre nach der Operation).

Bei dem Küster'schen Patienten musste 6 Monate nach der Operation ein Drüsenrecidiv entfernt werden; lokal war kein Recidiv vorhanden. Spätere Nachrichten fehlen.

Wenn nun auch von den Patienten, über die keine weiteren Angaben vorliegen, vielleicht einer oder der andere gesund geblieben sein mag, so hat man trotzdem keinen Grund auf die erzielten Erfolge besonders stolz zu sein. Allerdings muss berück-

---

[1]) Ueber Radicalheilung des Krebses. Deutsche Zeitschrift für Chirurgie. Bd. XIII. 1880. S. 134.

[2]) Die seitliche Pharyngotomie behufs Exstirpation maligner Geschwülste der Tonsillargegend. Deutsche med. Wochenschr. No. 10 und 11. 1886.

[3]) Zur Behandlung der Carcinome der Wangenschleimhaut und der Seitenwand des Pharynx. Deutsche med. Wochenschr. No. 50. 1885.

[4]) Ueber Exstirpation des Pharynx-, Larynx- und Lungencarcinoms resp. Sarkoms. Correspondenzblatt f. Schweizer Aerzte. 1887. No. 20. S. 623.

[5]) Zur Technik der seitlichen Pharyngotomie behufs Entfernung der Tonsillengeschwülste. Centralblatt f. Chirurgie. 1887. No. 28. S. 582.

sichtigt werden, dass fast sämmtliche genauer mitgetheilten Fälle sehr schwere, weit vorgeschrittene waren, dass die Neubildungen den Pharynx in grosser Ausdehnung ergriffen hatten und sich mehr oder weniger weit auch auf die Nachbarorgane, die Gaumenbögen, den weichen und harten Gaumen, den Zungengrund, zuweilen auch auf den hinteren Theil der Wangenschleimhaut und die Kiefer erstreckten, und dass meist die Drüsen schon inficirt waren. Dem gegenüber fallen gewiss die häufigen Recidive weniger schwer ins Gewicht. Andererseits aber wird es auch in Zukunft voraussichtlich kaum gelingen, die Prognose dieser Erkrankungen dadurch günstiger zu gestalten, dass sie in früheren Stadien dem Chirurgen zugeführt werden. Die Carcinome des Pharynx und der Tonsillen pflegen im Beginn, ähnlich wie die Carcinome des Mastdarmes, wenig Beschwerden zu machen und erst später, wenn sie auf die angrenzenden Theile übergreifen, schwerere Erscheinungen hervorzurufen. Vielfach veranlasst auch erst die sichtbare Schwellung der Lymphdrüsen am Halse die Kranken dazu den Arzt aufzusuchen. Und selbst wenn der Tumor, was bei der tiefen und versteckten Lage oft grosse Schwierigkeiten macht, früh erkannt wird, werden sich die Kranken gewiss häufig dann noch nicht zu einer eingreifenden Operation entschliessen können.

Die bekannte Bösartigkeit der Schleimhautcarcinome des Pharynx kommt im Vorstehenden voll zum Ausdruck. Und die Unzufriedenheit der einzelnen Operateure mit den erreichten Resultaten, der Wunsch zur möglichst vollständigen Entfernung des Tumors einen freien Zugang zu gewinnen, gleichzeitig auch einfache und günstige Wundverhältnisse zu schaffen, hat zu der Angabe einer ganzen Reihe verschiedener Operationsmethoden geführt. — Wenn ich trotz dieser Fülle ihre Zahl noch um eine weitere Nummer zu vermehren versuchen will, so muss ich vorausschicken, dass ich dazu veranlasst wurde durch die Operation eines sehr ausgedehnten Pharynxcarcinoms, die ich im Sommer vorigen Jahres während der Abwesenheit meines verehrten früheren Chefs in dessen Vertretung vorzunehmen hatte, für die mir keine der angegebenen Methoden recht zu genügen schien, und bei der sich diese Modifikation durchaus als praktisch erwiesen hat. Herr Geheimrath Mikulicz hat bald darauf einen zweiten Fall von Pharynxcarcinom in ähnlicher Weise operirt und, nachdem er sich dabei von der

Brauchbarkeit des Verfahrens überzeugt hatte, mich zur Publication desselben veranlasst und mir dazu die beiden Fälle gütigst zur Verfügung gestellt, wofür ich ihm an dieser Stelle meinen ergebensten Dank ausspreche.

Ich will nun zunächst den ersten Fall kurz mittheilen:

Elias Kempinski, 58 Jahr alt, aus Dobrach, Russ. Polen, war bisher im Wesentlichen gesund. Im Mai 1894 bemerkte er eine Behinderung im Oeffnen des Mundes und bald darauf eine Anschwellung der linken Mandelgegend, gegen die ein Arzt Jodpinselungen ohne Erfolg anwandte. Allmäliges Wachsthum der Geschwulst und Zunahme der Kiefersperre, in den letzten Wochen zuweilen dumpfes Schmerzgefühl und Stechen an der Stelle des Tumors, auch häufiger und stärker werdende linksseitige Kopfschmerzen, die ihn besonders belästigen.

Mässig gut genährter Mann. Innere Organe ohne pathologischen Befund.

Das Oeffnen des Mundes ist nur bis zu einer Zahndistanz von $1\frac{1}{2}$ Ctm. möglich. Die linke Tonsillarregion ist von einem derben Tumor eingenommen, dessen Oberfläche stellenweise noch intacte Schleimhaut trägt, grösstentheils aber von kleinen, gelbröthlichen, etwas über das Niveau der Umgebung prominirenden Ulcerationen bedeckt ist. Der Tumor erstreckt sich nach vorne bis an die Schleimhautfalte zwischen Ober- und Unterkiefer und auf das hintere Ende des horizontalen Kieferastes bis an die Stelle des letzten Backzahnes, greift auf beide Gaumenbögen und den weichen Gaumen über, den letzteren bis an den Rand des harten Gaumens und nahe an die Mittellinie hin einnehmend, reicht nach unten bis auf den Zungengrund. Nach hinten lässt sich die Grenze des Tumors bei der bestehenden Kiefersperre nicht sicher ermitteln. Die Infiltration der Schleimhaut scheint am Uebergang der seitlichon in die hintere Pharynxwand aufzuhören, nach oben sich bis in den Nasenrachenraum hinein fortzusetzen. Die Partie zwischen aufsteigendem Kieferast und Sternocleidomastoideus ist leicht vorgewölbt. Am Kieferwinkel ist eine ca. taubeneigrosse derbe Lymphdrüse zu fühlen, eine etwa bohnengrosse, weichere Drüse in der Regio submaxillaris.

Die zur Operation von Pharynxtumoren angegebenen Methoden zerfallen, je nachdem der Tumor im unteren oder oberen Abschnitt des Pharynx seinen Sitz hat, in 2 Gruppen.

Zur ersten Gruppe gehören.

1. Die Pharyngotomia subhyoidea (Malgaigne, v. Langenbeck).
2. Die Pharyngotomia lateralis (v. Langenbeck).
3. Der Gussenbauer'sche seitliche Pharyngotomieschnitt am vorderen Rande des Sternocleidomastoideus vom Processus mast. bis hinab in die Höhe der 4 ersten Trachealringe.

Zur zweiten:

1. Der Seitenschnitt von Langenbeck's mit temporärer Resection des Unterkiefers.
2. Der Kocher'sche seitliche Winkelschnitt mit event. Durchsägung des Unterkiefers am vordern Rande des Masseter.
3. Der seitliche Längsschnitt nach Mikulicz vom Warzenfortsatz schräg abwärts gegen das grosse Zungenbeinhorn mit Resection des aufsteigenden Kieferastes, der hinter dem Ansatz des Masseter und Pterygoideus int. durchsägt wird.
4. Das Verfahren von Küster. Schnitt vom Mundwinkel schräg nach hinten und abwärts am Knochenwinkel über den Ansatz des Masseter hinweg zum vordern Rande des Kopfnickers mit Durchsägung des Unterkiefers in der Schnittlinie. Resection des aufsteigenden Astes.
5. Der Winkelschnitt nach Obalinski. Der eine Schnitt längs des vorderen Randes des Sternocleidomast. vom Proc. mast. bis zum Ringknorpel, der andere senkrecht auf ihn vom Unterkiefer herab. Temporäre Durchsägung des Unterkiefers 1 Ctm. oberhalb des Kieferwinkels.
6. Die Krönlein'sche Methode: Hautweichtheilsschnitt vom Mundwinkel der leidenden Seite in nach unten convexem Bogen gegen den Kieferwinkel und diesen unten umkreisend nach dem Proc. mast. zu. Temporäre Resection des Unterkiefers vor dem Kieferwinkel.

Auf die Operationen der ersten Gruppe will ich nicht weiter eingehen, da sie für den obigen Fall nicht in Betracht kommen konnten.

Die für mich bei der Wahl der Methode massgebenden Gesichtspunkte waren: Bei der grossen Ausdehnung der Geschwulst nach vorne sowohl wie zur hinteren Pharynxwand und dem Nasenrachenraum lag es mir daran, einen Schnitt zu wählen, der das ganze afficirte Gebiet vorne sowohl wie hinten möglichst offen zu Tage treten liess. Das Ergriffensein der den aufsteigenden Kieferast deckenden Schleimhaut bis auf die Falte zwischen Ober- und Unterkiefer, sowie des hintersten Stückes vom horizontalen Aste nöthigte ausserdem zur völligen Entfernung dieses Kieferstückes. Einmal erschien dieselbe im Interesse der radicalen Entfernung des Tumors wünschenswerth, dann auch mit Rücksicht auf die Vermei-

dung späterer, sonst hier sicher zu erwartender narbiger Kieferklemme nothwendig. Auf die Wichtigkeit dieses Punktes ist von Mikulicz[1]) und Küster[2]) besonders hingewiesen und die Resection des aufsteigenden Kieferastes als Vorzug ihrer Methoden betont worden. Auch davon abgesehen würde ich auf diese Resection nicht gerne verzichtet haben, weil sie in ausserordentlich übersichtlicher Weise den zu exstirpirenden Tumor von aussen her bis hoch hinauf blossgelegt und dessen genaue Umschneidung im Gesunden wesentlich erleichtert. — Um dem von Volkmann für die Operation der Mammacarcinome aufgestellten, von Kocher später mit besonderem Nachdruck auch für andere Krebsgeschwülste geforderten Grundsatz der Entfernung des primären Tumors im Zusammenhang mit den regionären Lymphdrüsengruppen und den zu denselben leitenden Lymphbahnen Rechnung zu tragen, wollte ich ferner einen Schnitt wählen, der sowohl die längs der grossen Halsgefässe als auch in der Submaxillarregion liegenden Lymphdrüsen bequem freilegt, zugleich auch die Carotis, wenn nöthig, zu unterbinden gestattet, und es ermöglicht den Pharynxtumor von aussen her in Angriff zu nehmen.

Von den vorliegenden Operationsmethoden schien mir keine für sich allein allen diesen Wünschen zu genügen.

Der Langenbeck'sche Schnitt, desgl. der von Küster schienen mir die hintere Partie des Pharynx nicht genügend frei zu legen und — worauf für den letzteren Mikulicz schon hingewiesen hat — das Lymphdrüsengebiet zwischen dem oberen Ende des Sternocleidomastoideus und dem hinteren Kieferrande nicht ausreichend zugänglich zu machen.

Auch bei der Schnittführung von Mikulicz war ich im Zweifel, ob ich bequem genug an die vordere und hintere Grenze des Tumors würde gelangen können. Die tiefen Cervicaldrüsen wurden durch sie zwar bequem zu Tage gebracht, dagegen blieben die Submaxillardrüsen schwer erreichbar.

Das Verfahren von Obalinski bot in meinem Falle gar keine Vortheile.

Dagegen schien mir eine Combination der Methoden von Langenbeck und Mikulicz, also eine Schnittführung ähnlich wie

[1]) l. c.
[2]) l. c.

sie Kocher und Krönlein anwenden, vorzüglich Raum zu schaffen und überhaupt allen Indicationen dieses Falles gerecht zu werden. Sämmtliche Drüsengebiete lagen frei zu Tage, der Tumor wurde bequem von aussen her zugänglich und durch die breite Eröffnung der ganzen Seitenwand von Mund- und Rachenhöhle musste ein sehr bequemes und ungehindertes Operiren in diesen Räumen bis an die Schädelbasis heran möglich werden.

Ich will das Verfahren an der Hand des Operationsberichtes schildern.

Die Operation wurde am 4. September ausgeführt.

Nach vorausgeschickter Tracheotomie und Tamponade der Trachea mit der Trendelenburg'schen Canüle wird ein Schnitt am vorderen Rande des Sternocleidomast. und Proc. mast. abwärts zunächst bis in die Höhe des Zungenbeines geführt, und die infiltrirte, an der Teilungsstelle der Carotis gelegene, mit der Umgebung bereits fester adhärirende Lymphdrüse herauspräparirt. Zur Entfernung mehrerer kleiner, die Vena jugularis int. begleitenden Drüsen musste der Schnitt bis etwa zum unteren Rande des Kehlkopfs verlängert werden. Nun führte ich einen zweiten Schnitt vom linken Mundwinkel ausgehend in leicht nach hinten convexem Bogen nach abwärts etwa über die Mitte des horizontalen Kieferastes bis zur Höhe des Zungenbeines und liess ihn dann, nach hinten umbiegend, in den Längsschnitt etwa in dessen Mitte einmünden. Nach Entfernung von 2 bis 3 kleinen Drüsen der Reg. submaxillaris mit einem Theil der Submaxillarspeicheldrüse und Unterbindung der A. maxillaris ext. und V. facialis ant. wurde der mit scharfen Haken nach oben gehaltene Weichtheillappen an der Umschlagsfalte der Wangenschleimhaut auf den Unterkiefer von diesem unter sofortiger exacter Blutstillung bis an die vordere Grenze der carcinomatösen Partie losgetrennt und der horizontale Kieferast hier, d. i $2^1/_2$—3 Ctm. vor dem Kieferwinkel, mit der Gigli'schen Drahtsäge[1]) durchsägt. Nun entfernte ich nach Lösung der Ansätze des Masseter und Pterygoideus int. entsprechend den von Mikulicz für seine Operation gegebenen Vorschriften das hintere

[1]) Dieses Instrument ist seit etwa 1 Jahre in der Breslauer Klinik im Gebrauch und hat in dieser Zeit die Kettensäge völlig verdrängt. Vor dieser hat es die Vorzüge grösserer Sauberkeit und schonenderer Wirkung, es lässt sich leichter um den zu durchsägenden Knochen herumführen, arbeitet rasch und ist viel billiger als die Kettensäge.

Kieferstück und präparirte den Tumor von aussen her möglichst weit frei. Ich umschnitt ihn dann, während der Kiefer durch einen in die Sägefläche eingesetzten Haken stark nach vorne und unten gezogen wurde, von der Innenseite aus, zu der sich mir nun ein breit kaffender Zugang darbot, zunächst an der vorderen Grenze, dann allmälig nach hinten gehend. Je weiter die Lösung der Geschwulst vorne erfolgte, um so mehr verbreiterte sich die Oeffnung, um so freier lagen die hinteren Pharynxtheile vor. Es musste ein Stück vom linken Zungengrunde, die ganze linke Hälfte des weichen Gaumens mit einem Streifen vom Rande des harten Gaumens entfernt werden. Nach hinten erstreckte sich die Infiltration noch auf die hintere Pharynxwand hinüber, welche ebenfalls bis etwas über die Mittellinie hin fortgenommen werden musste, und reichte nach aufwärts bis an die Schädelbasis. Auch hier noch konnte die Exstirpation bei geeigneter Stellung des Kopfes gut ausgeführt werden. Nachdem alles Kranke entfernt war, wurde der quere Theil des Schnittes vom Mundwinkel an in ganzer Ausdehnung exact genäht, der Längsschnitt zur bequemen Ableitung der Wundsecrete völlig offen gelassen, und durch ihn der ganze Pharynx locker mit Jodoformgaze tamponirt. Zum Zwecke leichterer Ernährung des Kranken war, wie das in hiesiger Klinik bei derartigen Operationen stets der Brauch ist, ein dickes Schlundrohr in den Oesophagus eingelegt und an der Haut mit einer Silbersutur fixirt worden. Jodoformgaze-Mooskissenverband.

Der Patient war nach der Operation ziemlich stark collabirt, erholte sich jedoch rasch. Der Wundverlauf war ein ungestörter.

Die Temperatur stieg nur einmal am 12. Tage auf 39,6, um schon am nächsten zur Norm abzufallen. Zwei Tage später erreichte sie noch einmal 38,2, blieb dann dauernd normal. Diese Steigerung war durch pneumonische Infiltration eines kleinen Bezirkes der linken Lunge hervorgerufen.

Der Verband wurde Anfangs täglich bis auf den Jodoformgazetampon im Pharynx gewechselt. Dieser wurde am 6. Tage, als er sich spontan gelockert hatte, erneuert, später ebenfalls täglich gewechselt.

14 Tage nach der Operation wurde der Tampon aus dem Cavum pharyngeum fortgelassen, die äussere Wunde mit Argent. nitr.-Salbe verbunden.

Die Trendelenburg'sche Tamponkanüle liess ich 24 Stunden post op. liegen und vertauschte sie dann mit einer gewöhnlichen Trachealkanüle. Diese konnte nach weiteren 7 Tagen entfernt werden. Die Athmung erfolgte nun völlig frei.

Das Schlundrohr wurde nach 14 Tagen herausgenommen. Da der Patient

spontan noch nicht schlucken konnte, wurde es ihm 3—4 Mal täglich zur Fütterung vom Munde aus eingeführt. Erst etwa 4 Wochen nach der Operation vermochte er selbst genügend gut zu schlucken und zu essen.

Um Mitte October ist die Wundfläche im Pharynx und in der Mundhöhle völlig überhäutet. Einen Monat post op. ist die seitliche Pharyngotomiewunde bis auf einen $1^1/_2$ Ctm. langen, rein granulirenden Wundspalt, der noch mit dem Pharynx communicirt, geschlossen. Der weitere Schluss dieser Fistel ging langsam von statten. Dieselbe wurde deshalb im November zweimal mit dem Paquelin kauterisirt.

Am 11. 12. geht der Patient, der sich seit dem 5. 10. in ambulanter Behandlung befunden hatte, nach Hause. Es wird folgender Schlussstatus erhoben: Patient in gutem Kräftezustand, der quere Operationsschnitt ist mit linearer, der Längsschnitt mit derberer Narbe verheilt. In diesem besteht ca. in der Mitte eine mit dem Pharynx communicirende, für eine feine Sonde eben durchgängige Fistel. Facialislähmung im Bereich der linksseitigen Unterlippen- und Kinnzweige.

Die Wundfläche im Pharynx ist völlig überhäutet. Nichts von Recidiv. Die ganze l. Hälfte des weichen Gaumens und ein Stück des harten Gaumens fehlen. Der Grund der Zunge ist nach links verzogen. Beim Herausstrecken weicht die Zunge etwas nach links ab. An der Stelle des fehlenden vertikalen Kieferastes besteht eine leichte Einsenkung der Wange. Hier liegt ein sehr derbes, fast knorpelhartes Narbengewebe, das besonders auf der Innenseite sich deutlich präsentirt. Vom hintern Ende des horizontalen Kieferastes fehlen ca. 3 Ctm. Die Knochenränder sind leicht gerundet. Der Mund kann spontan bis auf eine Zahndistanz von 4 Ctm. geöffnet werden. Beim Schluss der Kiefer fühlt man auch an der operirten Seite sich die Kaumuskulatur, die durch die Narbe mit dem Kieferrest wieder vereinigt ist, deutlich und kräftig anspannen. Der Unterkiefer zeigt eine leichte Verschiebung nach links ca. um die Breite einer halben Zahnreihe. — Der Patient kann gut kauen, alle festen Speisen essen. Beim Schlucken von Flüssigkeiten geräth öfters etwas davon in die Nase. Die Sprache hat einen stark nasalen Charakter[1]).

Ich lasse gleich den 2. von Herrn Geheimrath Mikulicz operirten Fall folgen:

---

[1]) Nachdem diese Mittheilung bereits abgeschlossen und zum Druck gegeben war, habe ich den Pat. Kempinski am 26. 2. d. J. — also fast 6 Monate nach der Operation — wiedergesehen. Derselbe hat sich ausserordentlich erholt, ist im gutem Ernährungszustand und fühlt sich vollkommen gesund. Die Facialislähmung ist viel geringer geworden. Die Excursionen des Unterkiefers sind ebenso gross geblieben wie sie es bei der Entlassung waren. Der Pat. kann besser schlucken als früher, nur selten geräth dabei noch etwas Flüssigkeit in die Nase. Auch die Sprache hat etwas von ihrem nasalen Klang verloren. Jedoch ist eine weitere Besserung derselben der sehnlichste Wunsch des Pat. Ein plastischer Verschluss des Gaumendefektes erscheint zur Zeit wegen der derben Narbe in der Regio tonsillaris, an welcher ein implantirter Lappen schwerlich anheilen würde, noch nicht ausführbar. Desshalb habe ich den Pat., der sehr ungeduldig ist und nicht länger warten will, dem hiesigen zahnärztlichen Insti-

Anton Schöbel, 55 Jahre alt, aus Polsnitz hat im Alter von 35 Jahren längere Zeit an Lungenkatarrh gelitten. Vor 4 Monaten bemerkte er am Uebergang des weichen Gaumens in die seitliche Rachenwand eine Geschwulst, die in der Folge langsam grösser wurde. Erst seit 5 Wochen verursacht ihm dieselbe Beschwerden beim Essen und ist das Oeffnen des Mundes behindert.

Patient ist leidlich genährt, die inneren Organe gesund.

Es besteht Kiefersperre leichten Grades. Im Rachen ein der rechten Tonsillargegend angehöriger derber, das Lumen des Pharynx stark verengender Tumor, der auf die rechte Hälfte des weichen Gaumens übergreift, sich bis nahe an den Zungengrund hinab erstreckt und hier 2 linsengrosse exulcerirte Stellen zeigt, während er sonst, so weit er für das Auge freiliegt, überall von intacter Schleimhaut bedeckt ist. Der Tumor geht auf den hinteren Theil des Alveolarfortsatzes vom Oberkiefer über, reicht vorne bis in die Nähe der Schleimhautfalte zwischen Ober- und Unterkiefer. Die hintere Rachenwand ist frei. Nach oben zu geht er bis in den Nasenrachenraum hinauf, wo sich seine Grenze nicht genau bestimmen lässt. Seine Oberfläche erscheint hier für den palpirenden Finger in grösserer Ausdehnung exulcerirt. Drüsenschwellungen sind nicht zu constatiren.

Operation am 5. 10.

Tracheotomie, Trendelenburg'sche Tamponcanüle. Hautschnitt in der oben beschriebenen Weise nur mit dem Unterschied, dass er vom Mundwinkel aus in einem Zuge bis zum Warzenfortsatz geführt wird. Den Längsschnitt nach unten zu weiter zu verlängern, war hier überflüssig, da keine Drüsen zu exstirpiren waren. Es wird nun in typischer Weise der aufsteigende Kieferast subperiostal resecirt, die Durchsägung hier jedoch dicht oberhalb des Kieferwinkels vorgenommen, so dass die Ansätze des Masseter und Pterygoideus int. erhalten bleiben. Nachdem die Geschwulst von aussen her frei präparirt ist, wird dieselbe von innen aus umschnitten und entfernt. Es fallen hierbei die ganze rechtsseitige und ein schmaler Streif der hinteren Pharynxwand bis an die Schädelbasis, die rechte Hälfte des weichen Gaumens mit der Uvula und ein Stück des angrenzenden harten Gaumens. Auch der Proc. alveolaris maxill. sup. wird im Bereiche der 3 hintersten Backzähne mit dem Meissel abgeschlagen. All diese Manipulationen lassen sich sehr bequem ausführen. Die stehen gebliebene Brücke der Kaumuskeln beeinträchtigt den freien Zugang nicht erheblich. Sie lässt sich je nach Bedarf nach vorne oder nach hinten mit Haken verziehen, so dass der hintere oder vordere Theil der breiten Wunde mehr oder weniger klafft. Es wird ein dickes Drainrohr in den Oesophagus eingeführt und dasselbe an der Haut des unteren Wundwinkels mit Silbernaht fixirt. Es folgt die Tamponade des Pharynxraumes, theils mit

---

tut überwiesen, woselbst Herr Prof. Bruck durch einen Obturator mit Gaumenplatte einen völligen Verschluss des Defektes und eine erhebliche Besserung der Sprache zu erzielen hofft.

Der locale Befund ist fast völlig unverändert geblieben. Nur hat sich die kleine Fistel in der Narbe mittlerweile geschlossen. Von Recidiv ist keine Spur vorhanden.

loser Jodoformgaze, theils mit 2 Jodoformgazebeuteln, in deren Grund je zwei Penghawar Djambi-Bauschen zur Sicherung gegen Nachblutung eingelegt werden. Naht des Hautschnittes bis auf den hinteren aufsteigenden Schenkel. Jodoformgaze-Mooskissenverband. — Reactionsloser Wundverlauf.

Am 2. und 4. Tage nach der Operation erreicht die Temperatur als höchsten Stand 38,0.

Am 3. Tage wird die Trendelenburg'sche Canüle durch eine Lüer'sche ersetzt, am 5. Tage kann auch diese entfernt werden. — Das Schlunddrain bleibt die ersten 8 Tage liegen. Von da ab wird jedesmal zur Mahlzeit die Sonde eingeführt. — Täglich oberflächlicher Verbandwechsel. Die Penghawarbauschen werden am 2. Tage herausgenommen, am 3. Tage die Jodoformgaze gewechselt. Später wird auch diese täglich gewechselt. Nach 3 Wochen werden die Rachentampons fortgelassen. — Nach $3^1/_2$ Wochen Secundärnaht und Ausführung einer kleinen Plastik zum Schluss der Pharyngotomiewunde. Nach weiteren 2 Wochen, am 15. 11., wird der Patient entlassen. Es besteht noch eine kleine Fistel in der Narbe des Längsschnittes. die auf die Sägefläche des Kiefers führt. An der Stelle des fehlenden aufsteigenden Astes eine flache Einsenkung. Die Wundfläche im Pharynx ist vollkommen überhäutet, nichts von Recidiv zu sehen. Die ganze rechte Hälfte des weichen und ein Theil des harten Gaumens sowie ein Stück vom Alveolarfortsatz des Oberkiefers fehlen.

Der Unterkiefer ist etwas zur Seite verschoben. Der Mund kann $2^1/_2$ Ctm. weit geöffnet und völlig geschlossen werden. — Nasale Sprache. — Der Patient kann alles schlucken. Das Kauen macht noch Schwierigkeiten, so dass er sich vorläufig nur auf weiche Speisen beschränkt.

Um noch einmal das beschriebene Operationsverfahren kurz zu rekapituliren, so ist dasselbe hervorgegangen aus einer Vereinigung der Methoden von Langenbeck und Mikulicz.

Der Hautschnitt verläuft vom Processus mastoideus abwärts längt des vorderen Randes des Sternocleidomastoideus bis zur Höhe des Zungenbeines, dann nach vorne umbiegend quer über die Regio submaxillaris und wieder aufwärts ca. über die Mitte des horizontalen Kieferastes hinweg in einem nach oben hinten leicht convexen Bogen zum Mundwinkel. Es erscheint jedoch zweckmässig, den letzten Theil des Schnittes, der die Mundhöhle eröffnet, erst später folgen zu lassen. Es wird vielmehr zunächst die Ausräumung der Lymphdrüsen in der Submaxillargegend und an den grossen Halsgefässen vorgenommen, dann wird der aufsteigende Kieferast am hinteren Rande freigelegt, das Periost abgehoben, der Kiefer je nach der Ausbreitung des Tumors ober- oder unterhalb des Winkels durchsägt und das gelöste Stück nach Durchschneidung der Sehne des Temporalis in typischer Weise

herausgedreht. Es folgt die Exstirpation der Geschwulst soweit als möglich von aussen her. Sobald es wünschenswerth erscheint mehr Raum zu gewinnen, oder den Tumor von innen her in Angriff zu nehmen, wird vom Mundwinkel aus die Wange bis in den ersten Schnitt hinein gespalten. Unter Emporhalten des vom Kiefer gelösten Weichtheillappens und starkem Abziehen des Unterkiefers nach vorne und aussen wird nun die weitere Exstirpation des Tumors unter genauer Controlle des Auges und des palpirenden Fingers theils von aussen, theils von innen her successive von vorne nach hinten zu ausgeführt. Nach exacter Blutstillung wird der Hautschnitt bis auf den hinteren Schenkel am Kopfnicke genäht, ein Drainrohr in den Oesophagus zur Ernährung eingelegt und der Pharynxraum und die seitliche Wunde mit Jodoformgaze tamponirt.

Im Uebrigen gelten dieselben Regeln wie für alle anderen grösseren Operationen im Rachen, die Nothwendigkeit der präventiven Tracheotomie, die Zweckmässigkeit der Trendelenburg'schen Tamponade, der exacten Ausfüllung des ganzen Pharynxraumes und des Aditus laryngis mit Jodoformgaze. — Die Tampons bleiben in der hiesigen Klinik liegen, bis sie sich von selbst lockern, was am 4. bis 6. Tage zu geschehen pflegt. Später werden sie so oft gewechselt, als sie stärker durchtränkt sind, anfangs täglich, dann ev. alle 2 Tage. — Auf die Annehmlichkeiten der Verwendung eines Dauerrohres zur Ernährung der Kranken nach der Operation hat Mikulicz hingewiesen. In der That haben sich die Vortheile dieses Verfahrens in all den Fällen, bei denen es zur Anwendung kam, bewährt. Das Schlundrohr bleibt in der Regel die ersten 14 Tage nach der Operation liegen. Man erspart dadurch den Kranken, die sich nach solchen Eingriffen schon elend genug fühlen, die grossen Unannehmlichkeiten des öfteren Einführens der Sonde und vermeidet die häufigen und gewiss gerade in den ersten Tagen nach der Operation schädlichen Irritationen und Läsionen der Wunde. Später wird dann, falls der Patient noch nicht selber schlucken kann, je nach Bedarf jedesmal zur Fütterung sondirt, was dann meist leicht und ohne besondere Unbequemlichkeiten für den Patienten gelingt.

Der Vorwurf, der gegen das Mikulicz'sche Verfahren erhoben worden ist, dass dabei ohne Noth der aufsteigende Kieferast geopfert würde, kann natürlich auch gegen die obige Methode geltend

gemacht werden. Mikulicz und Küster haben sich über diesen Punkt bereits ausgesprochen. In der That sind, wie ich glaube, auch wenn der Knochen nicht mit ergriffen ist, die Vortheile der völligen Entfernung desselben im Interesse der Schaffung eines freien Zuganges zu der Geschwulst so grosse, dass die Resection schon dadurch allein gerechtfertigt erscheint. Die temporäre Durchsägung leistet lange nicht dasselbe und kann nur ein unvollkommenes Ersatzmittel abgeben. Auch stellt die Resection im Vergleich zu dieser für den Patienten durchaus keine Erschwerung des Eingriffes dar, im Gegentheil sind die Wundverhältnisse einfachere als dort. Wenn Obalinski sagt, dass ihn die Gründe, die Mikulicz für die Resection ins Feld führt, in erster Reihe der, dass dadurch einer möglichen Ankylose des Kiefergelenkes vorgebeugt werde, gar nicht überzeugen könnten, und zu Gunsten der temporären Resection die Fälle von Genzmer[1]) und Kocher[2]) citirt, so muss ich dem gegenüber bemerken, dass diese Fälle doch eigentlich in dem Sinne nicht verwerthbar sind. Selbstverständlich liegt nicht bei allen Pharynxcarcinomen die Gefahr einer nach der Operation eintretenden Kieferklemme vor, sondern nur bei denen, wo die Schleimhautfalten zwischen Ober- und Unterkiefer oder deren nächste Umgebung ergriffen ist. Meist wird in diesen Fällen schon Kieferklemme schwereren oder leichteren Grades bestehen — wie in unseren Fällen. Die starre carcinomatöse Infiltration dieser Theile, die beim Oeffnen des Mundes sich dehnen müssen, macht deren Nachgeben unmöglich. Ebenso aber wie der Tumor wirkt natürlich, falls operirt wird, die an seine Stelle tretende nicht weniger derbe Narbe. Die Resection wird deshalb zur Verhütung der Kiefersperre jedenfalls in all den Fällen ausgeführt werden müssen, wo bereits eine solche vor der Operation besteht, oder wo die Exstirpation bis auf oder an die erwähnte Schleimhautfalte ausgedehnt werden muss. In dem Obalinski'schen Falle mag das nicht nöthig gewesen sein. Auch bei dem Genzmer'schen Patienten reichte der Tumor augenscheinlich nicht weit nach vorn. Unter den 3 aus dem Kocher'schen Bericht verwerthbaren Fällen aber wurde im ersten eine Kieferhälfte exartikulirt, im dritten, definitiv geheilten, konnten die Zahnreihen nur daumenbreit von einan-

[1]) Verhandl. der Deutschen Gesellschaft f. Chirurgie. VIII. 1879. I. S. 22.
[2]) l. c.

der entfernt werden; ausserdem bestand hier noch eine Pseudarthrose an der Durchsägungsstelle des Kiefers und das hintere Kieferstück bewegte sich beim Kauen wenig mit. Im 5. Falle endlich ist auch ein Stück des Unterkiefers aus der Continuität desselben entfernt worden. Eine Angabe über die Kieferbewegung liegt hier überhaupt nicht vor.

Dass man auch mit Rücksicht auf die doch immerhin nahe liegende Eventualität eines späteren lokalen Recidivs gut thut, die Resection vorzunehmen, dass dem Patienten dadurch ein grosser Theil seiner Beschwerden erspart werden kann, beweist Fall 1 von Mikulicz.

Diesen Vorzügen gegenüber sind die Schattenseiten der Resection recht geringe.

Die Deformität, die das Fehlen des Kieferastes erzeugt, ist keine erhebliche. Auch lässt sie sich bei männlichen Patienten, die ja bei weitem das grösste Contingent dieser Fälle stellen, leicht durch das Tragen eines Bartes verdecken. Ich erinnere mich eines Patienten, den ich etwa $1^1/_2$ Jahre nach Ausführung der Mikulicz'schen Operation sah, als er wegen eines Drüsenrecidivs in die Klinik kam. Ich hatte über die Art der ausgeführten Operation keine genaueren Angaben und konnte damals erst nach genauer Untersuchung feststellen, dass der aufsteigende Kieferast fehlte.

Die Verschiebung der Zahnreihen gegeneinander ist nicht von wesentlicher Bedeutung. Auch Küster erwähnt die guten funktionellen Resultate. Bei unseren Patienten ist es mir auffallend gewesen, dass diese Incongruenz bei beiden eine ziemlich gleich grosse war, trotzdem im ersten Falle der Kieferwinkel mit resecirt werden musste. Jedenfalls kommt dabei in Betracht, dass bei dem einen 14, dem andern erst 6 Wochen nach der Operation verflossen waren. Vielleicht wird aber die seitliche Verschiebung des Kiefers überhaupt nicht sehr erheblich dadurch beeinflusst, ob die Muskelansätze des Masseter und Pterygoideus int. erhalten bleiben oder nicht. In jedem Falle fehlt der Pterygoideus ext. auf der kranken Seite, und der der gesunden Seite kommt zu einseitiger Wirkung. Dieser Umstand ist es hauptsächlich, der die seitliche Verschiebung hervorruft. Die übrigen Kaumuskeln haben in dieser Beziehung nur eine untergeordnete Bedeutung. — Für die eigentlichen Kaubewegungen ist dieser Unterschied von viel grösserer Wichtigkeit.

Dass dieselben im 2. Falle weniger kräftig waren, die Mundöffnung weniger ausgiebig als im ersteren, liegt sicher an der Differenz im Alter der Fälle. — Jedenfalls zeigt Fall 1, dass auch nach Entfernung eines Stückes vom horizontalen Ast, wenn die Kaumuskeln ihren Ansatzpunkt verlieren, ein sehr befriedigender funktioneller Erfolg erzielt werden kann, und dass die durch die Narbe mit dem Kieferast verbundenen Muskeln wieder kräftige Funktion erlangen können. Auch Herr Geheimrath Mikulicz wird sich, wie er mir mittheilt, künftig leichter zur Abtrennung des Masseter und Pterygoideus int. vom Kiefer entschliessen, als er es bisher gethan, und dieselbe jedenfalls dann vornehmen, wenn die doch immerhin störende Brücke der stehen gelassenen Kaumuskeln die sichere Ausführung der Operation irgendwie beeinträchtigt.

Das angegebene Operationsverfahren soll und wird die übrigen Methoden der Pharyngotomie nicht überflüssig machen. Je nach der Grösse, Lage und Natur des Tumors, der beseitigt werden soll, wird man diese oder jene als besonders für den speciellen Fall geeignet auswählen. Ich glaube aber, dass es für die Operation ausgebreiteter maligner Neubildungen — und ein grosser Theil der vorkommenden Fälle ist schon in vorgeschrittenen Stadien — deshalb sehr zweckmässig ist, weil es einen ausserordentlich breiten Zugang zu der Geschwulst schafft, sämmtliche event. afficirte Lymphdrüsengebiete freilegt, guten Abfluss der Wundsekrete garantirt und dabei keinen grösseren Eingriff darstellt als die anderen Methoden. Auch das spätere funktionelle Resultat ist ein durchaus befriedigendes.

Ich hoffe, dass es bei Anwendung dieser Methode eher als sonst gelingen wird, das Carcinom sicher und radical zu entfernen und so vielleicht den Procentsatz der dauernden Heilung etwas zu erhöhen.

XXXVIII.

Die Sterblichkeit bei 2658 in der Königl. chirurg. Universitäts-Klinik zu Berlin behandelten Fällen von Diphtherie.

Nach der Dissertation des

Dr. V. Hirsch.

Die Zahl sämmtlicher Diphtherie-Fälle, welche während der letzten 10 Jahre und 7 Monate in der Berliner chirurgischen Universitäts-Klinik behandelt wurden, beträgt 2658. Diese 2658 Fälle bilden das Material, an welchem folge de Fragen beantwortet werden sollen.

1. Wie gross ist die Mortalität der 2658 Fälle von Diphtherie im allgemeinen gewesen?

2. Wie gross ist die Frequenz und die Mortalität der Diphtherie in den einzelnen Jahren und Monaten der Beobachtung gewesen?

3. Wie gross ist die Frequenz und die Mortalität der Diphtherie in den einzelnen Lebensjahren der Kranken gewesen?

4. Wieviele dieser Diphtherie-Fälle sind tracheotomirt worden, wieviele nicht: a) in den einzelnen Beobachtungsjahren; b) in den einzelnen Lebensjahren der Kranken?

5. Wie gross ist die Mortalität bei den Tracheotomirten und bei den Nichttracheotomirten: a) in den einzelnen Beobachtungsjahren; b) in den einzelnen Lebensjahren derselben gewesen?

6. In wieviel Fällen war die Diphtherie mit Nephritis ver-

bunden, wie oft war Scharlach-Diphtherie vorhanden, und wie gross war bei diesen complicirten Fällen die Mortalität?

7. Am wievielten Krankheitstage wurden die Kinder in die Anstalt aufgenommen, und in welcher Weise wurde durch ein längeres oder kürzeres Kranksein vor der Aufnahme der Verlauf der Krankheit beeinflusst?

Von den oben genannten 2658 Fällen von Diphtherie, welche in der Zeit vom 1. Januar 1884 bis 31. Juli 1894 in der Anstalt zur Behandlung kamen, starben 1396 oder 52,5 pCt., während 1262 oder 47,5 pCt. genasen. Mit zwei analogen Arbeiten sollen diese Zahlen verglichen werden, 1) mit einer Statistik von Krönlein[1]), aus den Jahren 1870—76, welcher 576 Fälle mittheilt, die ebenfalls in der Berliner chirurgischen Universitäts-Klinik in der Ziegel-Strasse beobachtet wurden, und 2) einer zweiten von Weibgen[2]), welche sämmtliche Fälle von Diphtherie, die in den Jahren 1880—94 im „Städtischen allgemeinen Krankenhause im Friedrichshain zu Berlin" zur Beobachtung kamen, umfasst. Nach der ersten Statistik betrug die Durchschnittsmortalität 66,4 pCt., während sie nach der zweiten nur die Höhe von 45,3 pCt erreichte. Ein Vergleich mit der Krönlein'schen Statistik ergiebt also einen Unterschied von 13,9 pCt. zu Gunsten der letzten Zeit, während ein solcher mit der aus dem Krankenhaus im Friedrichshain etwas zum Nachtheil der unsern ausfällt.

Woraus erklärt sich der grosse Unterschied in den Heilungserfolgen einzelner Zeiträume, Monate und Jahre? Vielfach ist zur Erklärung dieser schon oft beobachteten Thatsache darauf hingewiesen worden, dass die Intensität der Diphtherie-Epidemie zu verschiedenen Zeiten an demselben Orte auffallend variiren kann. Desswegen sind in dieser Beziehung unsere Beobachtungen geprüft und die Frequenz und Mortalität der Diphtherie in den einzelnen Jahren und Monaten der Beobachtung festgestellt werden.

Tabelle I (s. umstehend) zeigt uns das Frequenz- und Mortalitätsverhältniss sämmtlicher Diphtherie-Fälle in den einzelnen Jahren und Monaten der Beobachtung.

---

[1]) Krönlein, Diphtheritis und Tracheotomie. v. Langenbeck's Arch. Band 21.

[2]) Weibgen, Zur Diphtherie-Behandlung. Deutsche med. Wochenschrift. Jahrg. 20. No. 29.

Wir sehen zunächst aus dieser Tabelle, dass die Mortalität im Laufe der Zeit abgenommen hat; von einer Durchschnitts-Mortalität der ersten vier Jahre von 54,0 pCt. bis zur Durchschnitts-Mortalität der letzten vier Jahre von 49,6 pCt.

Ein ganz ähnliches, nur noch mehr in die Augen fallendes

Tabelle I.

Jahr.	Jan.		Febr.		März.		April.		Mai.		Juni.		Juli.	
	Sa.	†	Sa.	†	Sa.	†	Sa.	†	Sa.	†	Sa.	†	Sa.	†
1884	42	29	48	21	46	30	40	22	29	15	30	18	26	12
1885	32	13	31	20	16	10	27	18	26	14	30	11	17	5
1886	21	13	28	11	27	14	24	14	21	11	15	5	15	8
1887	17	9	20	10	17	6	19	13	13	9	14	8	10	6
1888	14	7	18	11	16	8	13	5	12	7	12	6	16	8
1889	29	16	15	6	18	12	21	8	13	5	17	7	17	6
1890	27	19	16	13	29	14	19	9	15	11	14	6	15	9
1891	26	13	15	10	9	4	8	5	15	8	12	3	9	1
1892	4	2	12	—	22	9	14	3	9	2	14	7	16	9
1893	24	14	15	6	15	11	14	6	16	12	16	10	19	6
1894	15	7	27	13	17	8	14	5	12	9	11	4	8	5
Sa.:	251	142	245	121	282	126	213	108	181	107	185	85	168	75
Mortal. in pCt.	56,7		49,3		54,3		50,7		59,1		45,9		45,8	

Ein Blick auf die Tabelle zeigt uns ferner die grossen Schwankungen in der Intensität der einzelnen Epidemien; am deutlichsten ist dies an den Jahren 1888 und 1890 erkennbar, wo die Mortalität 43,2 pCt. resp. 58,5 pCt. beträgt, mithin ein Unterschied von 15,3 pCt. Ganz Aehnliches ergiebt sich aus den beiden andern Statistiken: nach der Krönlein'schen beträgt die Mortalität im Jahre 1871 : 79,1 pCt., im Jahre 1873 dagegen nur

Resultat ergeben die beiden andern Statistiken, wo die Mortalität von durchschnittlich 76,0 pCt. resp. 56,0 pCt. bis auf 64,0 pCt. resp. 38,0 pCt. gefallen ist, ein Beweis vielleicht dafür, dass die Bemühungen, dieser verheerenden Seuche entgegenzutreten, nicht ohne allen Erfolg geblieben sind.

Tabelle I.

Aug.		Sept.		Okt.		Nov.		Dec.		Total.		Mortalität in pCt.
Sa.	†	Sa.	†	Sa.	†	Sa.	†	Sa.	†	Sa.	†	
24	10	35	12	39	17	38	23	35	22	432	237	55,0
25	13	38	13	22	16	26	14	21	13	311	160	51,4
19	11	27	14	37	27	27	16	30	11	291	155	53,3
15	7	17	8	25	14	27	14	24	18	218	122	56,0
14	6	21	3	26	15	25	9	19	4	206	89	43,2
19	14	31	16	35	19	25	17	25	18	265	144	54,3
16	12	15	8	24	13	26	16	23	10	239	140	58.5
8	2	12	6	22	8	23	11	22	12	181	83	45,9
17	5	14	6	13	10	22	13	31	21	188	87	46,3
16	10	22	14	26	14	24	19	16	6	223	128	57,4
—		—		—		—		—		104	51	49,0
173	90	232	100	269	153	263	152	246	137	2658	1396	
52,0		43,1		56,9		57,8		55,7		52,5		

57,6 pCt. (ein Unterschied von 21,5 pCt.) und nach der Statistik aus dem Krankenhause im Friedrichshain beträgt der Unterschied zwischen den Jahren 1881 und 1888/89, wo sich die Mortalität auf 60,0 pCt. resp. 32,0 pCt. stellt, gar 28,0 pCt. Auch die folgenden kleineren Zusammenstellungen einzelner Monate zeigen recht in die Augen fallend, wie sehr die In- und Extensität der Diphtherie-Epidemie in den einzelnen Jahren der Beobachtung geschwankt hat.

1884.

Monat.	Summa der Behandelten.	Gestorben.	Mortalität in pCt.	Davon waren tracheot. Sa.	†	Mortalität in pCt.
Januar	42	29	61,4	29	23	71,5
Februar. . . .	48	27		32	22	
März.	46	30		31	24	
April	40	22		31	19	
Summa	176	108	61,4	123	88	71,5

1892.

Monat.	Summa der Behandelten.	Gestorben.	Mortalität in pCt.	Davon waren tracheot. Sa.	†	Mortalität in pCt.
Januar	4	2	26,9	2	2	46,2
Februar. . . .	12	—		7	—	
März.	22	9		13	7	
April	14	3		4	3	
Summa	52	14	26,9	26	12	46,2

1887.

Monat.	Summa der Behandelten.	Gestorben.	Mortalität in pCt.	Davon waren tracheot. Sa.	†	Mortalität in pCt.
Mai	13	9	59,6	9	8	81,3
Juni.	14	8		9	7	
Juli	10	6		5	4	
August	15	8		9	7	
Summa	52	31	59,6	32	26	81,3

1891.

Monat.	Summa der Behandelten.	Gestorben.	Mortalität in pCt.	Davon waren tracheot. Sa.	†	Mortalität in pCt.
Mai	15	8	31,8	14	8	46,4
Juni.	12	3		5	3	
Juli	9	1		3	1	
August	8	2		6	1	
Summa	44	14	31,8	28	13	46,4

1892.

Monat.	Summa der Behandelten.	Gestorben.	Mortalität in pCt.	Davon waren tracheot. Sa.	†	Mortalität in pCt.
September . .	14	6	62,5	9	5	72,4
October	13	10		8	8	
November. . .	22	13		17	12	
December. . .	31	21		24	17	
Summa	80	50	62,5	58	42	72,4

1888.

Monat.	Summa der Behandelten.	Gestorben.	Mortalität in pCt.	Davon waren tracheot. Sa.	†	Mortalität in pCt.
September . .	21	3	34,1	9	3	40,4
October	26	15		17	7	
November. . .	25	9		15	7	
December. . .	19	4		11	4	
Summa	91	31	34,1	52	21	40,4

Was die Frequenz in den einzelnen Jahren betrifft, so ist das Ergebniss ein so wechselndes, dass man es nicht gut in eine einfache Formel kleiden kann: im grossen und ganzen kann man nur sagen, dass dieselbe, allerdings mit erheblichen Schwankungen, durchschnittlich etwas abgenommen hat; ob nun dieser Umstand darauf zurückzuführen ist, dass die Diphtherie in Berlin überhaupt nachgelassen, oder ob durch die grosse Anzahl der neu entstandenen Krankenhäuser die Zahl der Kranken in den einzelnen Anstalten heruntergedrückt ist, das zu entscheiden, ist nicht möglich.

Inwiefern die Jahreszeit irgend welchen Einfluss auf In- und Extensität der Diphtherie ausüben kann, ist noch nicht sicher gestellt. Gewöhnlich wird angeführt, dass die nasskalten Monate eine höhere Mortalität aufweisen. Aus unserer Statistik ergiebt sich bloss, dass die Frequenz sowohl wie die Mortalität im Anfange und am Schlusse des Jahres durchschnittlich am grössten, in der Mitte am geringsten war. Die grösste Frequenz hat der Monat October, die geringste der Juni aufzuweisen; die Mortalität war im Mai am grössten, im September am geringsten.

Wichtiger, als die bisherigen Untersuchungen, ist für den Chirurgen die Beantwortung der Frage nach der Frequenz und Mortalität der Krankheit in den einzelnen Lebensjahren der Kranken. Die Resultate unserer statistischen Zusammenstellung in dieser Hinsicht habe ich in der folgenden Tabelle übersichtlich zusammenzustellen versucht.

Tabelle II.

Frequenz- und Mortalitäts-Verhältniss der Diphtherie in den einzelnen Lebensjahren.

Lebensjahre.	Summa der Behandelten.	Geheilt.	Gestorben.	Mortalität in pCt.
1/4	1	—	1	
1/2	9	—	9	
3/4	27	1	26	88,3
1	74	12	62	
Summa:	111	13	98	

Lebensjahre.	Summa der Behandelten.	Geheilt.	Gestorben.	Mortalität in pCt.
$1^1/_4$	62	3	59	82,5
$1^1/_2$	85	20	65	
$1^3/_4$	67	13	54	
2	204	37	167	
Summa:	418	73	345	
3	452	163	289	63,9
4	362	157	205	56,6
5	352	187	165	46,9
6	222	125	97	43,7
7	195	124	71	36,1
8	156	111	45	28,8
9	103	71	32	31,1
10	85	67	18	21,2
11	43	34	9	20,9
12	27	22	5	18,5
13	24	20	4	16,7
14	20	17	3	15,0
15	16	14	2	12,5
Erwachsene	72	64	8	11,1
Summa:	2658	1262	1396	52,5

Die Tabelle ist instructiv. Wenn wir zunächst die Frequenz berücksichtigen, so sehen wir, dass sich unter sämmtlichen Fällen nur 72 Erwachsene befinden, während die übrigen 2586 Fälle alle dem Kindesalter vom 1. bis zum 15. Lebensjahre angehören: Die Frequenz steigt hierbei vom 1. bis zum 3. Lebensjahre, um dann äusserst regelmässig zu fallen. Noch weit mehr in die Augen fallend ist aber das Resultat hinsichtlich der Mortalität. In ungemein regelmässiger Kurve sinkt dieselbe von 88,3 pCt. im ersten Lebensjahre bis zu 11,1 pCt. bei Erwachsenen. Je geringer das Alter der Kinder, um so schlechter die Prognose der Diphtherie.

Wie oft und mit welchem Erfolge wurde bei diesen 2658 Fällen von Diphtherie die Tracheotomie ausgeführt? Die Tracheotomie wurde in allen Fällen, in welchen die Athembeschränkung eine stetige geworden war, gemacht. Kein Kind sollte dem Erstickungstode durch die Larynxstenose anheimfallen. Es wurde daher selbst unter schlimmster Prognose, z. B. ausgesprochenen septhämischen Erscheinungen und hochgradiger Cyanose operirt. Ebenso wenig gab die Jugend des Kindes eine Gegenanzeige, auch in den ersten Lebensmonaten ist wiederholentlich operirt worden.

Unter den 2658 Fällen ist 1554 Mal operirt worden, mithin in 62,2 pCt. sämmtlicher Fälle. 1004 Fälle sind nicht operirt worden.

Die folgende Tabelle zeigt uns das Verhältniss von Tracheotomirten und Nichttracheotomirten in den einzelnen Jahren der Beobachtung.

Tabelle III.

Frequenz- und Mortalitäts-Verhältniss der Tracheotomirten und Nicht-Tracheotomirten in den einzelnen Jahren der Beobachtung.

Jahr.	Tracheotomirte.		Nichttracheot.		Mortalität in pCt.			Frequenz in pCt.	
	Sa.	†	Sa.	†	Trach.	Nicht-trach.	Total.	Trach.	Nicht-tracheot.
1884	266	187	166	50	70,3	30,1	55,0	61,6	38,4
1885	171	132	140	28	77,2	20,0	51,4	55,0	45,0
1886	189	120	102	35	63,5	34,3	53,3	64,9	35,1
1887	155	110	63	12	71,0	19,1	56,0	71,1	28,9
1888	117	77	89	12	65,8	13,5	43,3	56,8	43,2
1889	176	118	89	26	67,0	29,2	54,3	66,4	33,6
1890	159	115	80	25	72,3	31,3	58,5	66,5	33,5
1891	118	71	63	12	60,2	19,1	45,9	65,2	34,8
1892	115	73	73	14	63,5	19,2	46,3	61,2	38,8
1893	143	95	80	33	66,4	41,3	57,4	64,1	35,9
1894	57	37	47	14	65,0	29,8	49,0	54,8	45,2
Summa:	1654	1135	1004	261	68,7	26,0	52,5	62,2	37,8

Je nach der schwankenden Heftigkeit der Epidemie in den verschiedenen Jahren ist das Resultat wieder ein sehr wechselndes. Es ist daher wiederum nicht leicht, eine übersichtliche Zusammenfassung zu geben. Verhältnissmässig die grösste Frequenz an

Tracheotomirten zeigt das Jahr 1887, an Nicht-Tracheotomirten das Jahr 1894; der Gesammtdurchschnitt für operirte Kranke beträgt 62,2 pCt., für nicht operirte 37,8 pCt. Die Mortalität, die, wie schon angegeben, absolut im Jahre 1890 am grössten ist, erreicht unter den Tracheotomirten im Jahre 1885, unter den Nicht-Tracheotomirten im Jahre 1893 ihren Höhepunkt. Wir sehen ferner, dass die Mortalität unter den Operirten wieder gefallen ist, und zwar von durchschnittlich 70,5 pCt. der ersten vier Jahre bis zu 63,8 pCt. der letzten Jahre. Die Mortalität unter den Nicht-Operirten ist, wenn auch nur unerheblich gestiegen und zwar von 25,9 pCt. auf 27,3 pCt. Im Gesammtdurchschnitt betrug die Mortalität bei den Tracheotomirten 68,7 pCt., bei den Nicht-Tracheotomirten 26,0 pCt. Nach den schon erwähnten statistischen Zusammenstellungen von Krönlein und Weibgen betrug die Mortalität unter den operirten Kranken 70,8 pCt. resp. 67,7 pCt. Als Durchschnittszahl aus allen bis zum Jahre 1887 veröffentlichten Statistiken, d. i. aus einer Summe von 12,736 Fällen, berechnet Monti[1]) einen Mortalitätsprocentsatz von 73,3.

Während uns Tabelle III über das Verhältniss der Tracheotomirten und Nicht-Tracheotomirten in den einzelnen Jahren der Beobachtung Aufschluss giebt, habe ich in der nächstfolgenden eine Uebersicht über die Diphtherie-Fälle in Bezug auf die Resultate der Operation in den einzelnen Lebensjahren zu geben versucht.

Tabelle IV.

Frequenz- und Mortalitäts-Verhältniss der Tracheotomirten und Nicht-Tracheotomirten in den einzelnen Lebensjahren.

Lebens-jahr.	Tracheotomirt.		Nichttracheot.		Mortalität in pCt.		Frequenz in pCt.	
	Sa.	†	Sa.	†	Trach.	Nicht-tracheot.	Trach.	Nicht-tracheot.
1/4	1	1	—	—				
1/2	7	7	2	2				
3/4	20	20	7	6				
1	59	58	15	4				
Sa.:	87	86	24	12	98,8	50,0	78,4	21,6

[1]) Hueter-Lossen, Grundriss der Chirurgie. 1887. Bd. II.

Lebens-jahr.	Tracheotomirt.		Nichttracheot.		Mortalität in pCt.		Frequenz in pCt.	
	Sa.	†	Sa.	†	Trach.	Nicht-tracheot.	Trach.	Nicht-tracheot.
1¼	54	54	8	5				
1½	71	62	14	5				
1¾	47	43	20	11				
2	148	137	56	28				
Sa.:	320	296	98	49	92,5	50,0	76,6	23,4
3	352	252	100	37	71,6	37,0	77,9	22,1
4	263	172	99	33	65,4	33,3	72,7	27,3
5	250	131	102	34	50,4	33,3	71,5	29,0
6	130	68	92	29	52,3	31,5	58,6	41,4
7	94	44	101	27	46,8	26,7	48,2	51,8
8	72	30	84	15	41,7	17,9	46,2	53,8
9	42	21	61	11	50,0	18,0	40,8	59,2
10	26	11	59	7	42,3	11,9	30,6	69,4
11	13	6	30	3	46,9	10,0	30,2	69,8
12	5	3	22	2		9,1		
13	3	2	21	2		9,5		
14	6	3	14	—	55,5	—	20,7	79,3
15	4	2	12	—		—		
Erw.	10	8	62	—	80,0	—	13,9	86,1
Sa.:	1270	753	859	200	68,7	26,0	62,2	37,8

Auch diese Tabelle ist lehrreich. Was zunächst die Frequenz betrifft, so hat absolut wiederum das dritte Lebensjahr die grösste aufzuweisen, sowohl an Tracheotomirten als Nicht-Tracheotomirten. Verhältnissmässig aber fällt die Frequenz an Operirten vom ersten Lebensjahre, wo sie eine Höhe von 78,4 pCt. zeigt, fast regelmässig bis zum Alter der Erwachsenen, um hier mit 13,9 pCt. ihren niedrigsten Stand zu erreichen; gerade umgekehrt ist das Verhältniss bei den Nicht-Operirten, wo die Frequenz von 21,6 pCt. bis auf 86 pCt. ungemein regelmässig ansteigt. Der Grund für diesen Umstand ist wohl hauptsächlich in der Configuration des

kindlichen Kehlkopfes zu suchen, der natürlich in Folge seiner relativen Enge auch am leichtesten durch die Schwellungen und Membranen verstopft werden wird. Da ausserdem noch die geringe Widerstandskraft, die naturgemäss gerade dem zartesten Kindesalter innewohnt, vielleicht ein um so intensiveres Auftreten der Diphtherie begünstigt, so wird man sich eben bei Patienten dieser Altersklasse verhältnissmässig auch am häufigsten zur Operation genöthigt sehen.

In Bezug auf das Mortalitätsverhältniss ergiebt die Tabelle, dass das erste Lebensjahr sowohl an Operirten als Nicht-Operirten den grössten Procentsatz hat. Während jedoch bei letzteren die Mortalität von 50,0 pCt. im Laufe der Jahre regelmässig bis auf 0 pCt. fällt, verhält sie sich bei den Tracheotomirten wesentlich anders. Zunächst fällt zwar auch hier die Mortalität von 98,8 pCt. im ersten bis auf 42,3 pCt. im zehnten Lebensjahre; von hier aber beginnt sie wieder zu steigen, um im Alter der Erwachsenen die stattliche Höhe von 80,0 pCt. zu erreichen.

Das Resultat dieser Untersuchung ist wichtig für die Entscheidung der Frage, ob es überhaupt gerechtfertigt sei, wegen Erstickungsnoth bei Diphtherie eine Tracheotomie zu machen, wenn das betreffende Kind noch innerhalb des ersten und zweiten Lebensjahres steht, denn ein Blick auf die vorliegende Tabelle zeigt, dass die Ausführung der Tracheotomie in diesem jugendlichen Alter eine durchaus gerechtfertigte ist. Wir sehen nämlich, dass von den 407 Fällen, die operirt wurden, noch 25 durch die Operation gerettet worden sind, immerhin 25 Menschenleben, die ohne Tracheotomie dem sichern, qualvollen Erstickungstode verfallen wären. Dabei soll nicht unerwähnt bleiben, dass gerade in diesem jugendlichen Alter die meisten Kinder erst ganz zuletzt d. i. fast moribund in die Klinik gebracht wurden.

Zu den Complicationen, welche sich im Gefolge der Diphtherie häufig finden, gehört in erster Reihe die Nephritis; diese trübt nicht selten die Prognose einer sonst vielleicht ungefährlichen Erkrankung, sodass es sich wohl der Mühe lohnt, unsere Beobachtungen auch in dieser Hinsicht zu durchmustern. (Die wohl reichlich ebenso oft im Zusammenhange mit der Diphtherie auftretenden Lähmungen haben hier nicht mitberücksichtigt werden können, weil sie oft erst geraume Zeit nach dem völligen Abheilen des diphtherischen Belages

auftreten, in einer Zeit, wo die Kinder die Anstalt oft schon verlassen haben.) Ausser diesen Fällen von Nephritis habe ich aber in der folgenden Tabelle noch sämmtliche Fälle von Scharlach-Diphtherie mitzuberücksichtigen gesucht. Da diese nur, wenn bei ihnen die Angina recht ausgeprägt war, in die chirurgische Anstalt kamen, so konnten sie nicht immer von der reinen, genuinen Diphtherie getrennt werden und mussten daher auch in unserer Statistik ihren Platz finden.

Tabelle V.

Frequenz- und Mortalitäts-Verhältniss a) der mit Nephritis complicirten Fälle, b) der Fälle von Scharlach-Diphtherie.

Jahr.	Scarlatina.		Nephritis.		Mortalität in pCt.		Frequenz in pCt.	
	Sa.	†	Sa.	†	Scarlatina.	Nephritis.	Scarlatina.	Nephritis.
1884	25	5	59	46	20,0	78,0	5,8	13,7
1885	32	15	81	67	47,0	82,7	10,3	26,0
1886	34	20	67	54	58,8	80,6	11,7	23,0
1887	14	6	41	22	42,9	53,7	6,4	18,8
1888	12	3	44	31	25,0	70,5	5,8	21,4
1889	19	10	43	28	52,6	65,1	7,2	16,3
1890	17	3	28	25	17,8	89,3	7,1	11,7
1891	26	14	29	22	53,8	75,9	14,4	15,4
1892	17	7	22	16	50,0	72,7	9,0	11,7
1893	13	3	22	18	23,1	81,8	5,8	9,9
1894	19	8	22	19	42,1	90,9	18,3	21,2
Sa.:	228	94	458	348	41,2	76,0	8,6	17,2

Das Resultat ist naturgemäss in den verschiedenen Jahren wieder ein äusserst schwankendes: man erkennt deutlich, dass die Nierenentzündung bei Scharlach-Diphtherie sowohl in ihrer Frequenz, als ihrer Mortalität hinter der nicht scarlatinösen steht. Die Durchschnittszahlen betragen bei Scarlatina 8,6 pCt. für die Frequenz und 41,2 pCt. für die Mortalität; bei nicht scarlatinöser Nephritis stellen sie sich auf 17,2 pCt. resp. 76,0 pCt. Die Pro-

gnose bei Diphtherie, verbunden mit Nephritis, darf daher wohl immer schlecht, die Prognose bei Scharlach-Diphtherie zwar etwas besser, aber doch auch nicht günstig gestellt werden. Von den 228 Fällen von Scharlach-Diphtherie sind übrigens nur 85 oder 37,2 pCt. tracheotomirt worden.

Wir kommen nun zu der letzten Frage, die wir uns zur Beantwortung vorgelegt haben: Am wievielten Krankheitstage wurden die Kinder in die Anstalt aufgenommen, und in welcher Weise wurde durch ein längeres oder kürzeres Kranksein vor der Aufnahme der Verlauf der Krankheit beeinflusst? In der folgenden Tabelle habe ich sämmtliche Fälle nach diesem Gesichtspunkte übersichtlich zusammenzustellen versucht.

Tabelle VI.

Frequenz- und Mortalitäts-Verhältniss sämmtlicher Diphtherie-Fälle in Bezug auf den Krankheitstag.

Krankheits-tag.	Summa der Behandelten.	Gestorben.	Mortal. in pCt.	Davon waren tracheot.			Ausführung der Tracheot. in pCt.
				Sa.	†	Mortal. in pCt.	
I.	241	44	18,3	64	29	45,3	26,6
II.	405	92	22,7	116	64	55,2	26,2
III.	323	124	38,1	164	95	57,9	50,8
IV.	416	223	53,6	282	185	65,6	67,7
V.	203	136	67,0	152	106	69,7	74,9
VI.	525	219	67,4	271	192	70,8	83,4
VII.—VIII.	506	367	72,5	420	312	74,3	83,0
IX. u. mehr[1]).	239	191	81,6	185	152	82,1	77,4
Summa:	2658	1396	52,5	1654	1135	68,7	62,2

Das Resultat dieser statistischen Zusammenstellung ist schlagend. Je später die Kinder in Behandlung kommen, um so schlechter die Prognose. In Betreff der Frequenz ergiebt sich, dass am

---

[1]) d. h. 9 und mehr Tage vor der Einlieferung erkrankt.

ersten und nach dem IX. Krankheitstage ungefähr gleich viel Kinder zur Behandlung kamen, bei Weitem am meisten aber am VII.—VIII., während der V. fast die geringste Anzahl aufzuweisen hat. Die Mortalität steigt sowohl bei Berechnung sämmtlicher, als auch bei der der operirten Fälle, vom I. bis zum IX. Krankheitstage in ununterbrochener Reihenfolge, so dass sie von 18,3 pCt. resp. 45,3 pCt. schliesslich die ansehnliche Höhe von 81,6 pCt. resp. 82,1 pCt. erreicht, und somit im ersten Falle beinahe um das Fünffache, im zweiten beinahe um die Hälfte anwächst. Betrachten wir nun noch die letzte Rubrik der Tabelle, wo die Ausführung der Tracheotomie in pCt. angegeben ist, so haben wir wiederum genau dasselbe Resultat: je länger die Kinder vor ihrer Aufnahme krank sind, um so heftiger die Erkrankung, um so schlechter die Prognose, und um so häufiger auch die Indication zur Tracheotomie. Daher bei den Eltern die immer noch grosse Furcht vor dem Luftröhrenschnitte. Auf Grund dieser statistischen Erfahrung muss dringend gerathen werden: wenn überhaupt, dann möglichst früh die Kinder in die Anstalt zu schicken, wo schon in den günstigen hygienischen Verhältnissen und der steten sachkundigen Aufsicht ein nicht unbedeutender Factor der Heilung gegeben ist.

Was die weitere Behandlung der Diphtherie in der Klinik anlangt, so ist diese eine nur wenig eingreifende gewesen. Maassgebend waren für dieselbe die Grundsätze, welche Rauchfuss in seiner musterhaften Arbeit über Croup und Diphtheritis 1878 in Gerhardt's Sammelwerke entwickelt hat.

Diese Behandlung und dieses Regime sind dieselben auch für die Jahre 1894 und 1895 geblieben. Nur erhält seit dem ersten August 1894 jedes in die Abtheilung aufgenommene Kind die Serum-Injectionen in der Weise, wie solche von Behring und seinen Jüngern jezeitig als besonders wirksam empfohlen werden. Wir werden nicht ermangeln am Schlusse des Prüfungs-Jahres über diese Beobachtungen zu berichten.

XXXIX.

Eine zweizeitige Tracheotomie. — Zur Erleichterung der Intubation bei erschwertem Décanulement.

Von

Dr. Richard Lehmann

in Dresden.

(Hierzu 5 Figuren.)

Zu den Triumphen, welche das neue Diphtheriemittel von Professor Behring augenblicklich feiert, gesellen sich doch Misserfolge in nicht so geringer Zahl. Mithin dürfte die Zeit noch nicht gekommen sein, in welcher man der operativen Massnahmen bei der Diphtheritis zu entrathen vermag. Von Neuem lenkt sich das Interesse den alt erprobten Methoden, der Tracheotomie wie der Intubation zu, und es wird nicht für verlorene Mühe gelten, ferner an deren feinerem Ausbau zu arbeiten.

Wenn ich im Nachfolgenden mir gestatte, einen glücklich verlaufenen Fall von Intubation bei erschwertem Décanulement nach einer zweizeitigen Tracheotomie zu schildern, so bin ich mir wohl bewusst, dass ich — wie dies auf einem so viel befahrenem Gebiete nicht anders sein kann — nur in Einzelheiten und Kleinigkeiten Neues bringe. Aber diese scheinen mir für den Praktiker nicht ohne einige Bedeutung zu sein.

Am 28. Januar 1894 wurde ich Nachmittags vier Uhr telephonisch zu dem am Ende des ersten Lebensjahres stehenden Söhnchen Rudolf des Herrn G. in Radebeul gerufen, mit dem Bemerken, die für einen erforderlichen Kehlkopfschnitt nöthigen Instrumente mitzubringen. Da vier Wochen vorher ein älterer Sohn des Herrn G. nach vollzogener Tracheotomie in einem öffentlichen Krankenhause der Diphtheritis erlegen war, so hegte die Familie G. Scheu vor der Ueberführung des zweiten Kindes in eine Klinik. Der bisher behandelnde Arzt

hatte in Folge eines Zwistes mit den Eltern sein Amt niedergelegt, nicht ohne zuletzt noch auf baldige Vornahme eines operativen Eingriffes zu dringen. Da mir die Eltern für ärztliche Assistenz zu sorgen versprachen, so kümmerte ich mich nicht weiter darum und fuhr unter Mitnahme der nöthigen Instrumente sofort nach dem Orte meiner Bestimmung. Dieser war von meiner Wohnung aus beim günstigsten Fahrtanschluss in einer Stunde zu erreichen. An Ort und Stelle angekommen verhinderten verschiedene ungünstige Umstände die Erlangung der mir zugesagten ärztlichen Beihilfe. Nebenbei sei nur erwähnt, dass der fragliche Vorgang sich an einem Sonntage abspielte.

Bei meiner Ankunft war das noch leidlich wohlgenährte Kind schon cyanotisch. Ein unzählbarer Puls, der respiratorische Stridor, die Einziehungen des Jugulum und im Scrobiculum cordis gaben die volle Berechtigung zur schleunigen Vornahme des Kehlkopfschnittes. Ohne also noch länger auf das Eintreffen eines Collegen zu warten, führte ich eine halbe Stunde nach meiner Ankunft unter den obligaten Hindernissen der Laienassistenz in Chloroformnarkose die unter diesen Umständen leichtere hohe Tracheotomie aus. Dabei geschah es, dass durch die unvorsichtige Bewegung eines Mitwirkenden das Glas, welches das Unterbindungsmaterial enthielt, zu Boden fiel. Somit musste ich um so vorsichtiger vorgehen und konnte die stark entwickelte Glandula thyreoidea, die mit dem Processus pyramidalis bis über die Cartilago cricoidea reichte, nur auf kurze Entfernung hin stumpf ablösen. Die Blutstillung erfolgte durch Forcipressur. Zur Einführung der Canüle No. 1 musste ich bei den abnorm kleinen Verhältnissen dieses kindlichen Halses die Cartilago thyreoidea in ihrem unteren Rande ein wenig einschneiden, die Cartilago cricoidea völlig spalten. Nach Aussaugung der Trachea mit dem Katheter und Aufstreuen des Sprengel'schen Tracheotomie-Pulvers[1]) (Rp. Jodoformii, Calomelanos ana) wurde die Canüle eingesetzt, das Schild derselben mit Jodoformgaze unterfüttert und mit einem breiten Bande am Halse befestigt. Ich verordnete Aqua calcis zur Inhalation, den Genuss reinen Wassers, abgekochte Milch und Mandelmilch als Nahrung und verliess, nachdem noch eine tüchtige Pflegerin installirt war, Abends 9 Uhr das gut athmende Kind mit einer Temperatur von 38,8, Puls 140.

Unter freundlicher Assistenz des Herrn Dr. Greif aus Radebeul nahm ich am anderen Tage bereits, wie in allen meinen bisherigen Fällen, den Canülenwechsel vor und führte eine stärkere und längere Nummer (2) ein, das Kind schluckte zwar gut, es wurden jedoch, um einem etwaigen Erbrechen vorzubeugen, täglich drei Nährclystiere von Eigelb, Portwein, Beaftea und Wasser gemischt verabreicht. Da ich auf der Brust R.H.U. Dämpfung und Rasseln fand, so verordnete ich noch für jeden zweiten Tag eine Schwitzpackung, zweimal täglich ein warmes Bad mit kühlerer Nackenübergiessung, sowie das häufige Einflössen von Tokayer.

Täglich wurde nun die äussere Canüle von mir gewechselt, die innere von den Pflegerinnen nach Bedarf. Hervorheben will ich, dass ich hier wie in

---

[1]) S. Jahresbericht der Gesellschaft für Natur- und Heilkunde in Dresden. 1892. S. 66.

allen derart behandelten Fällen das sonst so lästige Eintrocknen des Secrets nicht zu beklagen hatte, einzig und allein aus dem Grunde, dass ich regelmässig mehrmals im Tage einen Tropfen Glycerin mittelst Federbartes in die Canüle bringen liess.

Am 12. Februar machte mich die Pflegerin darauf aufmerksam, dass sich im Urin Niederschläge zeigten. Auf Eiweiss hatte ich schon mehrfach vergeblich untersucht, es ergab sich eine starke Absonderung von harnsauren Salzen. Als bestes Mittel dagegen wählte ich die Einlegung einer stärkeren Canüle, welche auch in diesem Falle baldige Besserung der auf diese Weise nachgewiesenen Athmungsinsufficienz hervorrief. Von dieser Zeit ab wurde das Athmen tiefer, ruhiger, die Dämpfung und das Rasseln waren, ebenso wie das Fieber, seit einigen Tagen geschwunden, das Aussehen des Kindes war ein normales geworden. Am 14. Februar versuchte ich die Canüle wegzulassen. Um die völlige Entfernung vorzubereiten, legte ich eine gefensterte Canüle (No. 3) ein, deren äussere Mündung ich von Zeit zu Zeit verstopfen liess.

Während Anfangs das Weglassen der Canüle auf einige Stunden hinaus recht gut vertragen wurde, verschlechterte sich die Athmung schon bei der Zustopfung der gefensterten Aussenkanale vom 16. Februar ab. Ich schrieb dies dem Umstande zu, dass mit dem im untern Rande der Cartilago thyreoidea gemachten Einschnittt die Canüle zu nahe den Stimmbändern gelagert sei, denn die Sondirung des Kehlkopfes von der Wunde aus ergab kein Hinderniss. Ich beschloss also durch Vornahme der tiefen Tracheotomie den Kehlkopf zu entlasten. Zur Vermeidung eines Zellgewebsemphysems und da kein dringender Anlass zur sofortigen Eröffnung der Trachea vorlag, entschloss ich mich, die Operation in zwei Zeiten auszuführen. In dieser Weise ist die Tracheotomie meines Wissens noch nicht ausgeführt oder auch nur beschrieben worden.

Am 22. 2. legte ich unter Chloroformnarkose die Trachea unterhalb des Isthmus der Glandula thyreoidea frei. Zum Chloroformiren bedinte ich mich folgender improvisirten Vorrichtung, welche dem Trichter der Trendelenburg'schen Tamponcanüle nachgebildet ist (Fig. 1): Ein mit der Spitze in die Lichtung der Aussencanüle passender Ohrtrichter wurde mit drei Reihen von Löchern versehen, welche in Kreissegmenten des Kegelmantels lagen, die eine nahe der Basis, die beiden anderen, wenig von einander entfernt, nahe der Spitze des Kegels. In den Zwischenraum zwischen der mittleren und der an der Basis liegenden Reihe war in der Höhlung des Trichters Watte lose eingestopft, auf welche Chlorfoorm getropft wurde; dieses gelangte nur in gasförmigem Zustande in die Luftröhre, da durch die beiden Löcherreihen an der Spitze genügend für Luftzufuhr gesorgt war.

Fig. 1.

Der Raum zwischen unterm Schilddrüsenrand und dem oberen der Glandula thymus, die gleichfalls stark entwickelt schien, betrug nach meiner Schätzung höchstens $^4/_5$ Ctm. Ich streute wiederum das Sprengel'sche Tracheotomiepulver in die Wunde, tamponirte mit Jodoformgaze, die zu beiden Seiten mit Hautnähten nach Mikulicz befestigt wurde, und überzog dieselbe mit Jodoformcollodium.

Ohne den Tampon herauszuziehen beliess ich die Wunde bis zum 27. 2. Oben wurde alle zwei Tage die äussere Canüle gewechselt. Unter kurzdauernder Chloroformnarkose eröffnete ich nun, da ich glaubte, dass sich genug Granulationen gebildet haben möchten, die Trachea und legte die (geschlossene) Canüle No. 3 ein. Am 9. 3. war die obere Trachealfistel verheilt. Vergebens aber versuchte ich, eine Athmung durch den Kehlkopf zu bewerkstelligen. Der kleine praktische Kniff, der mich schon mehrfach zum Ziele geführt hatte, den Kindern bei liegender gefensterter Aussenkanüle Blasinstrumente, wie Pfeife oder Trompete zu geben, liess mich hier gänzlich im Stich. Liess ich aber die Kanüle völlig weg, so wurde der Athem sofort kurz, beschleunigt und flach, Einathmung fand schliesslich nicht mehr statt, während kurze Exspirationen einander folgten. Dann kam wieder eine von Stridor begleitete Inspiration, dabei Cyanose und starke Hustenanfälle.

Fig. 2.

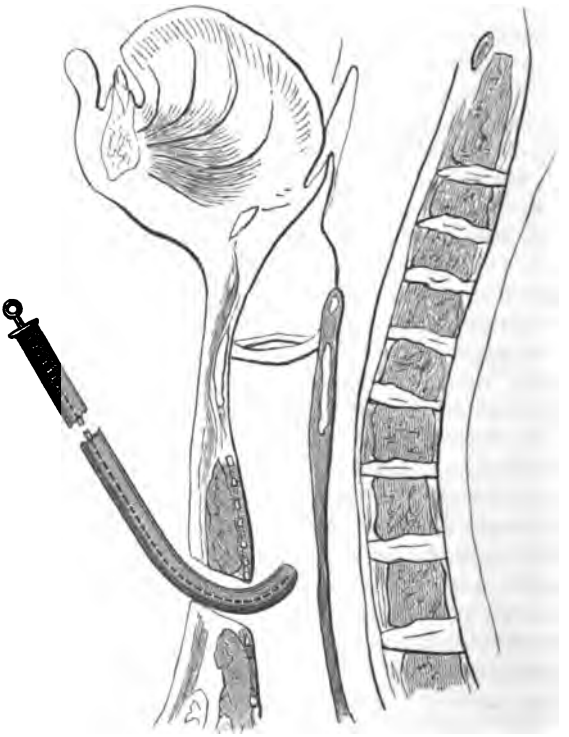

Ich griff zur Sondirung des Kehlkopfes. Da die Trachealfistel diesmal tiefer lag und ausserdem in schiefer Richtung von vorn oben nach hinten unten führte, so konnte ich das gebräuchliche Instrumentarium nicht verwerthen. Ich bediente mich dabei des Hey'schen Handgriffes, der von der Sondirung

der Blase bei Prostatahypertrophie her wohl bekannt ist. Ich verwendete ihn nun im Larynx, indem ich einen mit starkem Draht als Mandrin armirten Nelatonkatheter kurz vor dem Auge mit der nöthigen Biegung versah und so in die Trachealfistel einführte. War die Spitze des Katheters hinter und über dem inneren oberen Rande des zur Trachea führenden Wundkanals angelangt, (Fig. 1) so wurde der Mandrin zurückgezogen und der Katheter gleichzeitig vorgeschoben (Fig. 2), soweit, bis der in den Mund eingeführte Finger ihn

Fig. 3.

fühlte (Fig. 3). Es gelang mir dabei, Katheter von der Stärke Charrière 20 durchzuführen. Fürchtet man sich vor der Stockung der Athmung, welche durch das Einführen der geschlossenen Röhre bedingt ist, das aber doch nur kurze Zeit zu dauern braucht, so kann man ja an einer am Schafte des Katheters gelegenen Stelle ein langes Fenster anbringen.

Bei dieser Manipulation entstand jedesmal eine geringe Blutung, welche nach Einführung der Trachealkanüle aufhörte. Ein Hinderniss konnte ich nicht

sondiren. Dasselbe konnte sich aber, wenn es überhaupt vorhanden war, nur in dem von der Wunde aus nach oben gelegenen Theil der Luftröhre befinden, da beim Einsetzen kurzer Kanülen oder beim Herausziehen der Kanüle, bis sie gerade noch in das Lumen der Luftröhre reichte, eine Athmungsstörung nicht eintrat, sondern die Stimme des Kindes ertönte, wonach auch eine Lähmung auszuschliessen war.

Fig. 4.

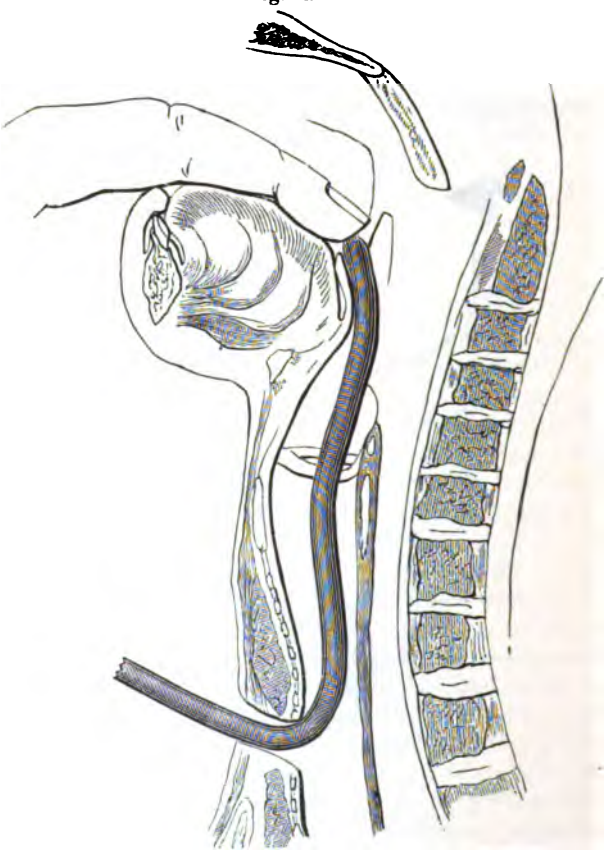

Da alle Versuche, die Kanüle fortzulassen, scheiterten, und die Einführung einer Kanüle nach Dupuis, die besonders für den Fall der schiefen Zuführung des Wundcanals angefertigt war, misslang, so bat ich am 6. 4. den Specialarzt für Halskrankheiten, Herrn Dr. Schlesinger in Dresden, um eine Consultation. Die Vornahme der Laryngoskopie liess eine Chorditis inferior ausschliessen. Die Trachea schien, soweit sie von oben überblickt werden konnte, rein von Granulomen zu sein, eine Verengerung durch die Narbe der alten Tracheotomiewunde oder ein Vorbuchten der hinteren Wand der Trachea

waren gleichfalls nicht zu constatiren. Dagegen gelang es, bei Einsetzung verschiedener gefensterter Aussenkanülen von der Trachealfistel aus einen gestielten Polypen im Fenster zu fangen. Herr Dr. Schlesinger schlug das Curettement des Kehlkopfes vor, das in nächster Zeit ausgeführt werden sollte.

Am 8. 4. Abends wurde ich plötzlich gerufen. Es hatte sich nach Reinigung der herausgenommenen inneren Kanüle die Wiedereinführung derselben in die gefensterte Aussenkanüle als unmöglich herausgestellt. Mit einiger Kraftanwendung zog ich die äussere Kanüle heraus, in deren Fenster sich der vor zwei Tagen entdeckte, inzwischen stark gewachsene Polyp gefangen hatte, und rasirte ihn damit hinweg. Der Polyp hatte die Lichtung der äusseren Kanüle fast vollständig verlegt. Ich führte nun, um der mässigen Blutung zu begegnen, die gefensterte Kanüle wieder ein und ätzte die Stelle der Wurzel mit reiner Milchsäure. Eine längere glatte Kanüle (No. 4) wurde zum Schlusse eingesetzt.

An den folgenden Tagen wiederholte ich mehrfach die Aetzung, doch war ein Weglassen der Kanüle nicht indicirt, da sich die Athmung jedesmal verschlechterte, so dass die Anwesenheit noch weiterer Polypen in dem oberen Theil der Trachea wahrscheinlich wurde.

Da das Kind in den nächsten Wochen ziemlich schwer unter dem Hervorbrechen der ersten Zähne zu leiden hatte, so beschränkte ich mich auf die wöchentlich einmal vorgenommene Reinigung der Aussenkanüle.

Erst am 27. Juni nahm ich in Rose'scher Lagerung, sowie unter Chloroformnarkose das Curettement des Kehlkopfes und der Trachea mit einem besonders dazu angefertigten, im Stiele aus biegsamen Metall geschmiedeten, scharfen Löffel vor. Ich entfernte dabei acht Granulome, von der Grösse einer Linse bis zu der einer Erbse und ätzte mit reiner Milchsäure nach, die ich mit Watte, welche um eine biegsame Zinnsonde gewickelt war, an Ort und Stelle brachte. Der obere Theil der Trachea ward mit Jodoformgaze austamponirt, in den unteren legte ich eine Canüle (No. 3) ein, die mit einem Stück feuchter, in Jodoform gewälzter, gestärkter Gazebinde (nach Roser) umwickelt war zur Verhinderung des Herabfliessens blutiger Massen. Am anderen Tage musste ich, da Schluckbeschwerden eingetreten waren, den Tampon aus dem oberen Theil der Trachea entfernen. Es blutete nicht mehr und die glatte Canüle (No. 4) wurde wieder eingesetzt.

Leider gelang es nun in der Folgezeit nicht, die Canüle völlig wegzulassen. Augenscheinlich waren die Granulome wieder gewachsen obwohl die glatte geschlossene Canüle keinen Reiz auslösen konnte.

Am 29. Juli versuchte ich, angeregt durch eine Bemerkung in dem Werke von Karewski: „Die chirurgischen Krankheiten des Kindesalters", die O'Dwyer'sche Tube einzulegen. Karewski empfiehlt die Intubation als „ein ausgezeichnetes Mittel zur Bekämpfung von Larynxstenosen, die als Folge der Tracheotomie das Décanulement erschweren — offenbar lässt die Tube auch Granulationen durch den auf sie ausgeübten Druck schrumpfen und beseitigt so reelle Hindernisse" (S. 68).

Ich besass keine Uebung in dieser Operation, ich hatte sogar niemals die

Intubation ausführen gesehen und auch keine Gelegenheit, sie mir jetzt irgendwo anzuschauen, und so misslang der Versuch, den ich genau nach den üblichen Vorschriften unternommen hatte, vollständig.

Bereits schienen sich die Eltern darein gefunden zu haben, so lange zu warten, bis in einem späteren Alter die Grössenverhältnisse der kindlichen Organe für erneute operative Eingriffe ein günstigeres Objekt darbieten würden. Nur jede zweite bis dritte Woche wurde die äussere Canüle bei dem prächtig gedeihenden Kinde gewechselt.

Ich hatte den Plan gefasst, noch einmal eine gründliche Ausräumung der Trachea mit dem scharfen Löffel zu bewerkstelligen, zu tamponiren und nach einigen Tagen dann eine ganz kurze Canüle, die genau mit dem inneren Rande des Wundkanals abschnitt, einzuführen und diese nach und nach auf immer längere Zeit zugestopft zu halten. Ich liess mir eine solche Canüle in einfacher Weise anfertigen, indem der Instrumentenmacher von einer äusseren Lüer'schen Canüle (No. 3) ungefähr so viel abschnitt, dass dieselbe nur noch anderthalb Centimeter lang war.

Schliesslich wurde aber den Eltern von verschiedenen Seiten zugeredet, etwas zu unternehmen, um das Kind von dem Tragen der Canüle zu befreien. Besonders veranlasste der Hinblick auf den nahenden Winter und die bei rauher Witterung unvermeidliche Einathmung von nicht vorgewärmter Luft die Mutter, von mir auf das dringendste Abhilfe zu verlangen und zwar möglichst auf unblutigem Wege.

Ich entschied mich dafür, es noch einmal mit der Intubation zu versuchen, jedoch in einer von mir erdachten Modification. Zur besseren Ueberwachung des Décanulements nahm ich selbst für die Dauer desselben Wohnung im Hause des Herrn G. in Radebeul.

Am 17. October Mittags nahm ich an dem vorbereiteten, auf einem Tische ausgestreckt liegenden Kinde unter Chloroformnarkose die Intubation vor. Herr Dr. Baumert aus Radebeul war so freundlich, mir beizustehen. Nach Eröffnung der Zahnreihen links durch den Roser-König'schen Mundsperrer wurde das von O'Dwyer angegebene Modell rechts eingesetzt, Epiglottis und Zunge mit dem linken Zeigefinger nach vorn gedrückt und die mit einem Seidenfaden versehene Tube No. 1 eingeführt, was mir nach mehrmaligem vergeblichen Ansetzen gut gelang. Der Seidenfaden wurde belassen und am linken Mundwinkel mit Heftpflaster befestigt. Nun führte ich die oben erwähnte kurze Canüle, welche nur bis zum inneren Rande der Tracheafistel reichte ein (Fig. 5), und befestigte sie in typischer Weise mit breitem Bande am Halse. Die Athmung war zwar nicht mehr so tief und langsam wie zuvor, was sich aus der geringeren Lichtung der Tube erklärte, war jedoch in keiner Weise beunruhigend. Zum Schluss wurde ein Nährklystier, wie oben angegeben, unter Zusatz von zwei Kaffeelöffeln einer 5 proc. Chloralhydratlösung (etwa 0,4 Chloral entsprechend) gesetzt. Dies geschah jedoch zu spät, denn allzubald erwachte das Kind aus der Narkose und schleuderte unter einem heftigen Hustenstosse die Tube aus dem Kehlkopf. Dabei entleerte sich eine ziemliche Menge von blutig gefärbtem Schleim, reinem Blute und

einige Gewebsfetzen, die als abgestossene Granulome erkannt wurden. Während das Kind noch halbbetäubt dalag, führte ich ziemlich mühelos die Tube wieder in den Kehlkopf ein, nachdem mir der Weg nun einmal geläufig geworden.

Noch ein drittes Mal musste ich innerhalb kurzer Zeit zur Wiedereinlegung der herausgeschleuderten Tube schreiten. Dann beliess ich bloss die kleine Kanüle in der Trachealfistel und wollte bereits auf die Weiterführung der Intubation verzichten.

Fig. 5.

Da kam mir der rettende Gedanke, die Intubation mit der nächststärkeren Tube vorzunehmen. Die Einführung gelang, die Tube wurde etwa vier Stunden lang gut vertragen, dann gleichfalls ausgehustet. Inzwischen hatte ich fortgesetzt alle zwei Stunden Nährklystiere mit Chloralzusatz geben lassen und das Schlafmittel übte seine betäubende Wirkung aus. Ich führte nun die dritte Nummer der O'Dwyer'schen Tuben ein, und als auch diese einem Hustenanfall Nachts um ein Uhr wich, die zweitstärkste Nummer (No. 4). Diese endlich blieb liegen. Durch die grössere Lichtung wurde genügend Luft zugeführt, an der kleinen Trachealkanüle wurde ein Watteflöckchen nicht mehr durch den Luftstrom hin und her bewegt, Würgen war überhaupt nicht aufgetreten, die Betäubung verhinderte das Kind, an dem Seidenfaden zu ziehen, es stellte sich eine tiefe, nicht gerade be-

schleunigte Athmung mit ungefähr 25 bis 36 Zügen in der Minute ein. Am nächsten Tage nahm ich die mit dem Faden armirte Tube dreimal heraus, ebenso am dritten Tage, bis zu welchem der künstliche Schlaf durch Chloral im Klystier unterhalten wurde, so dass das Kind im Ganzen während 54 Stunden 3,5 Gr. Chloralhydrat in Dosen von je 0,4 Gr. per Rectum erhielt. Während die Tube aus dem Kehlkopf genommen war, wurde in horizontaler Lage Mandelmilch, Meat. juice und Eigelb eingeflösst, ebenso liess ich, während die Tube lag, den Mund häufig mit abgekochtem Wasser auswischen. Die übrige Nahrung wurde ja durch die Klystiere zugeführt. Der Spray mit Natrium boracicum, abwechselnd mit Natr. chlorat. und Acid. lactic. wurde die ganze Zeit der Intubation hindurch in Action gesetzt. Am 19. 10., Abends 7 Uhr, wurde die Tube bei dem noch fest schlafenden Kinde definitiv entfernt, die kurze Kanüle hatte ich schon am Morgen herausgenommen, da ich mich sicher genug fühlte, die etwa herausgeschleuderte Tube jederzeit wieder einbringen zu können.

Die ziemlich verengte Luftröhrenfistel wurde fest mit einem Borsäuresalbenläppchen verbunden. Die Athmung ging ganz ausgezeichnet durch Mund und Nase von statten. Da nicht die geringste Heiserkeit an der Stimme wahrzunehmen war, und der Schlingakt bei der Nahrungsaufnahme am 20. 10. früh ohne Schwierigkeit vor sich ging, so konnte ich das Vorhandensein eines Decubitalgeschwürs mit Sicherheit ausschliessen. Trotzdem etablirte ich noch für die folgenden Nächte „Sitzwachen", welche jedoch nicht in Anspruch genommen wurden. Ich hatte am 20. 10. bereits das gut durch Mund und Nase athmende Kind bei vollem Wohlbefinden verlassen. Fünf Wochen später sah ich das Kind wieder, als es an einem Typhoid erkrankt war, das es aber glücklich überstand. Von Seiten des Halses ist keine Complication mehr eingetreten, die Trachealwunde ist völlig verheilt, nur die etwas breite Narbe harrt noch der verschönernden Excision.

Noch kurz einige epikritische Bemerkungen. Es ist nicht ausgeschlossen, dass ich selbst durch die Anwendung von gefensterten Canälen Anlass zur Polypenbildung gegeben habe. Doch war diese Maassregel bis vor Kurzem das allein übliche Verfahren, um bei einem nicht sofort von Statten gehenden Décanulement den Uebergang zur Entfernung der Kanüle zu bilden; ich selbst habe in früherer Zeit bei derart behandelten Fällen meiner eigenen Praxis keine Granulationswucherungen erhalten. Vor Kurzem, im November 1894, erschien sogar noch ein Aufsatz von Dr. Georg Fischer in Hannover (Deutsche Zeitschrift für Chirurgie): „Zur Tracheotomie bei Diphtherie", in welchem der Autor die Nachbehandlung mit gefensterten Hartgummikanülen empfiehlt. Ich muss gestehen, dass ich von der Schädlichkeit der gefensterten Kanülen überzeugt bin und in Zukunft, wenn das Décanulement nicht ohne Weiteres durch

Weglassen der geschlossenen Kanüle erfolgen sollte, mich nur noch des O'Dwyer'schen Verfahrens in meiner Modification bedienen werde.

Eine einzeitige Tracheotomie kennt die Chirurgie bereits. Unter diesem Namen figurirt erstens das in Frankreich übliche Verfahren: Schnitt durch die Bedeckungen, Anhaken der Cartilago cricoidea, Einschneiden derselben, Einführen der Canüle und nachträgliche Blutstillung. Zweitens wäre das Einstechen der Tracheotome nach Luer, Hauks, v. Langenbeck, Lewin als einzeitige Tracheotomie zu bezeichnen. Ein in zwei Zeiten ausgeführter Luftröhrenschnitt in meinem Sinne ist bisher noch nicht angegeben worden und dürfte sich in ähnlich verlaufenden Fällen wie der vorliegende empfehlen. Es wäre auch denkbar, dass man von vornherein den Kehlkopf- oder Luftröhrenschnitt zweizeitig ausführt und die Trachea da vorerst blosslegt, wo es sich um Patienten handelt, die weit entfernt vom Arzte sich befinden, und bei denen die sofortige Eröffnung der Trachea noch hinausgeschoben werden kann, mit ziemlicher Sicherheit aber die Operation vorgenommen werden muss. So zum Beispiel bei den spontan entstandenen Papillomen des Kindesalters, bei Tuberculose oder Syphilis des Kehlkopfes, dort, wo der Arzt in Ruhe, ohne Ueberhastung die Operation vornehmen will und nicht gesonnen ist, sich den vielen Unannehmlichkeiten und Zufälligkeiten auszusetzen, die eine plötzlich nothwendig werdende Operation naturgemäss im Gefolge führt.

Aber auch bei dem durch Diphtheritis indicirten Kehlkopf- und Luftröhrenschnitt wäre eine Zweitheilung — in der Privatpraxis ganz besonders — nicht von der Hand zu weisen. Schon aus dem eben angeführten Grunde. Und giebt es doch eine Behandlungsweise dieser Erkrankung, welche durch Derivation mittelst Blutegeln oder Scarificationen am Halse dem Kinde wahrscheinlich mehr Blut entzieht, als eine lege artis ausgeführte Tracheotomie bis auf die Trachea, bei welcher nach vollzogenem Hautschnitte der Operateur stumpf präparirend in die Tiefe geht. Mit Sicherheit ist auch auf diese Weise das nicht gar so seltene Zellgewebsemphysem zu vermeiden. Auch gewähren die Granulationen doch immerhin etwas mehr Schutz gegen eine Wundinfection durch den Diphtheriebacillus, als ganz frische Wundflächen. Heilt schliesslich die Diphthe-

ritis aus, ohne dass man die Trachea zu eröffnen braucht, so ist der angerichtete Schaden auch kein grosser.

Die Vornahme der Intubation bei erschwertem Décanulement ist zuerst auf der 62. Versammlung deutscher Naturforscher und Aerzte zu Heidelberg 1889 von Wyss empfohlen worden bei Granulationswucherungen und von Ranke bei narbiger Verengerung nach Cricotracheotomie.

Bei dem nachträglichen Durchsehen der Literatur über die Intubation habe ich mich gewundert, wie viele Autoren von dieser Operation als einer leicht auszuführenden sprechen. Ich gebe dies für die späteren Fälle, für welche man sich bereits Uebung erworben hat, zu. Wie aber haben die Herren das erste Mal die Intubation ausgeführt? Wenn Dieffenbach von der Tonsillotomie sagt, dass bei ihr ein rasches Ergreifen des Augenblicks von Nöthen sei, „wie wenn man eine Schwalbe im Fluge schiessen will“ (Esmarch-Kowalzig, Chirurgische Technik), so stehe ich nicht an, dasselbe in noch höherem Grade von der Intubation zu behaupten, wenigstens von der bei einem kleinen Kinde, das nicht narcotisirt ist, und die von einem Ungeübten ausgeführt wird. Schon das Zurückhalten der Epiglottis ist schwierig, da bei Kindern bis zu zwei Jahren der Kehldeckel fast stets nach hinten geneigt ist (Scheier, Verhandlungen der Gesellschaft für Laryngologie zu Berlin, Bd. 3). Im Allgemeinen möchte ich mich bezüglich der Schwierigkeit der Operation auf den Erfinder der Methode, den genialen Joseph O'Dwyer selbst berufen, der auf dem 10. internationalen medicinischen Congress 1890 zu Berlin sagte (Verhandlungen des 10. internationalen medicinischen Congresses, Berlin 1892, Bd. 4): „No one who has not himself tried to insert a tube into the larynx of a living child can at all appreciate the difficulties of the operation.“ (S. 96) und: „That intubation is a difficult operation to perform I do not think any one who has tried it will deny.“ (S. 96). Ja, er behauptet sogar: „Tracheotomy is much safer under these circumstances“ (bei mangelnder Uebung am Lebenden) „because the operator can see what he is doing and take his time while the patient continues to breathe.“ (S. 96).

Bei mangelnder Uebung halte ich die Chloroformnarkose für die grösste Erleichterung zur Vornahme der Intubation. Aether ist der stärkeren Bronchialsecretion wegen

auszuschliessen. In der Literatur ist von einer Anwendung der Narkose bei dieser Operation nichts zu finden, höchstens die ausdrückliche Erwähnung, dass man sie nicht vorgenommen habe. Die Rücksicht auf die bei der Diphtheritis gefährdeten Nieren darf uns vor einer vorsichtigen Anwendung des Chloroforms nicht zurückschrecken lassen, benutzt man doch das Chloroform trotz bestehender Gefahr der Schwangerschaftsniere bei Eklampsie und, was noch näher liegt, bei der Tracheotomie wegen Diphtheritis. Und hier handelt es sich ja nur darum, ein einziges Mal, durch wenige Tropfen Chloroform eine Narkose zu erzielen, um in ihr den Weg kennen zu lernen, auf welchem man bei dem später erfolgenden Tubenwechsel mühelos ohne Chloroform zu manipuliren im Stande ist.

Denn die Erlernung der Intubation mag zwar nach Carstens (Jahrb. f. Kinderheilkunde, Bd. XXXVIII, Heft 2 u. 3) durch Vorübungen am Heubner'schen Phantom bedeutend erleichtert werden, aber, wie auch dieser Autor sagt, die Einführung der Tube bietet eben am Lebenden mehr Schwierigkeiten, als am Phantom, besonders durch die Unruhe der Kinder. Diese wird durch unser Verfahren ausgeschaltet. — Die dreissig Mark, welche die Instrumentenmacher für das Phantom fordern, sind so gut wie weggeworfen. Den hohen Preis des O'Dwyer'schen Bestecks setzt man um 20 Mark herab, wenn man das schwer zu handhabende und leicht Verletzungen schaffende Extubationsinstrument weglässt und durch den liegenbleibenden Faden ersetzt. — Uebungen an der Leiche aber sind keine Uebungen am Lebenden, besonders dort, wo es sich um die verschiedene Elasticität der Gewebe handelt; wie beim Katheterismus der Harnröhre, so auch bei dem der Luftwege. Das Intubationsbesteck ist auch schwer aseptisch zu erhalten. Ich wenigstens würde mich hüten, ein an der Leiche gebrauchtes Exemplar beim Lebenden zu verwenden, trotz allen Auskochens.

Die fortgesetzte Betäubung durch Chloralhydrat, von dem ich nirgends gefunden habe, dass es einen deletären Einfluss auf die Niere ausübt, ist gleichfalls von grösstem Vortheil für das Zustandekommen eines Erfolges. Sie erleichtert dem Arzte wie dem Patienten die unvermeidliche Vornahme der „intermittirenden Intubation“ (Ganghofner, Bericht der Naturforscherversammlung 1889 im Centralblatt für Chirurgie 1890, No. 3), d. i. des öfteren Herausnehmens und Wiedereinlegens der Tube, um an-

gesammelten Schleim unter der Tube zu entleeren und um Decubitus zu vermeiden. Ich möchte behaupten, dass die fortgesetzte Betäubung durch Chloralhydrat den ganzen Zustand für das Kind erst erträglich macht. Wenn Scheier (Verhandl. der Berl. laryngol. Gesellsch., Bd. 3, II, S. 62) vorschlägt, die Hände des (nicht betäubten) Kindes zu binden, so werden sich in der Praxis wohl wenige Mütter finden lassen, die dies zugeben. Auch giebt es (Wackerle, Jahrb. f. Kinderheilk., Bd. XXXVIII, S. 162) Kinder, welche geschickt durch Wendung des Kopfes die mit dem Faden belassene Tube zum Herausschlüpfen bringen, oder den Faden ohne Weiteres abbeissen. Dagegen verhindert das Chloralhydrat den kleinen Patienten, ohne dass seine Anwendung auf die Umgebung einen unästhetischen Eindruck macht oder das leicht erregbare Mitgefühl in Anspruch nimmt, durch irgendwelche Manipulationen am Faden die Tube zu dislociren. Das Chloralhydrat ermöglicht somit das Liegenbleiben des Fadens und vereinfacht die Extubation, während die Anwendung des Extubators nicht ganz ungefährlich ist (Rosenberg, Verhandl. der Berl. laryngol. Gesellsch., Bd. 3). Der Faden liegt am besten zur Seite, nicht auf der reizbaren Epiglottis.

Die Vornahme der Intubation hat am besten in horizontaler Lage des Kindes zu erfolgen, der Kopf des Kindes soll auf einer festen Unterlage ruhen und ist so am ehesten zu fixiren.

Das Herausschleudern der Tube ebenso wie das Herabsinken derselben in die Bronchien ist zu vermeiden durch die Wahl eines genügend starken Instrumentes, wie ich gezeigt habe. Ich möchte constatiren, dass dasselbe auch entschieden energischer zerstörend auf die Granulome einzuwirken im Stande ist. Handelt es sich um einen Fall wie den vorliegenden und nicht um frische Diphtheritis, so befürchte ich keineswegs, durch das festere Anliegen einer stärkeren Tubennummer dem Entstehen eines Decubitus Vorschub geleistet zu haben.

Die von Jacquet empfohlene Anwendung der Nährklystiere ist besonders in der ersten Hälfte der Behandlungszeit zu bevorzugen. Man mischt am besten die einzelnen Ingredienzien in der Kälte. Ich erwärme die in die Spritze aufgesogene Mischung am Cylinder der brennenden Lampe. Bei dem Zusatz von Chloralhydratlösungen ist darauf zu achten, dass das möglichst lange, für

den After bestimmte Rohr der Spritze gut abgewaschen werde, bevor man es wohl geölt einführt, da die Chlorallösungen stark ätzen. Man versäume schliesslich nicht, den Mund des Kindes häufig mit reinen Flüssigkeiten anzufeuchten.

Die gleichzeitige Einlegung einer kurzen Kanüle in die Trachealfistel ist eine Neuerung, deren Vortheil in die Augen springt, gegenüber der Möglichkeit, immer wieder zum Messer greifen zu müssen, wenn bei schon stark verengter Fistel Athmungsinsufficienz durch Schleimanhäufung etc. eintritt, oder aber, wenn die etwa herausgeschleuderte Tube in Folge von Verletzungen oder bei bestehendem Decubitus nicht wieder reponirt werden könnte. Diese Gefahr hat bisher den Operateur genöthigt, das Tracheotomiebesteck fortwährend bereit zu halten, sie war es, welche die peinlichste Ueberwachung, die „ärztliche Sitzwache" (Thiersch) zur Pflicht machte und Arzt wie Umgebung in fortwährender Aufregung erhielt.

Es empfiehlt sich vielleicht, diese kurze Canüle so einzurichten, dass die am Schild befindlichen Oesen breiter gehalten werden, dann ist es möglich, ein so breites Band anzuwenden, dass der Hals auch bei dem festen Anliegen der Kanüle nicht eingeschnürt wird.

Ich vermag diese Zeilen nicht abzuschliessen, ohne nochmals auf die bedeutende Erleichterung für den Patienten, auf die praktisch nicht werthlosen Vortheile hinzuweisen, welche mein Verfahren darbietet: Die Intubation, vorgenommen in Chloroformnarkose; die fortgesetzte Betäubung durch Chloralklysmen; die gleichzeitige Anwendung einer kurzen Trachealfistelkanüle als Sicherheitsventil. Möge es bald einer wohlwollenden Nachprüfung unterzogen werden!

Dresden, im December 1894.

die Vulva und den freien Raum zwischen den Hüften ganz bedeckend. Liegt die Kranke im Bett, so neigt sich der grössere Theil der Geschwulst nach links. Hebt man letztere horizontal auf, so kann man das unmittelbar unter der Geschwulst liegende Poupartische Band sehen und befühlen. Die linke Nymphe geht unmittelbar in die Decke der linken Seite der Geschwulst hinüber. Die Form der Geschwulst ist eine ovoide mit einer breiten Basis unten. Die obere Grenze der Geschwulst bildet eine halbmondförmige, bauchig nach oben gekehrte Linie. Sie beginnt 4 Ctm. links von Sp. oss. ilei ant. sup. und geht dicht bis zur Symph. oss. pubis. Länge der Geschwulst ungefähr 40 Ctm., die grösste Breite (äquatorial) 50 Ctm. Die Decken über der Geschwulst sind stark gespannt, dünn und dunkel pigmentirt. Man bemerkt in ihnen ein stark entwickeltes Hautvenennetz. Die Geschwulst ist sehr schwer, solide bei der Betastung, fluctuirend, im Innern derselben fühlt man undeutlich etwas Compactes. Die Percussion ergiebt überall einen dumpfen Ton, die wiederholte Auscultation negatives Resultat. Manchmal bemerkt man bei der Palpation eine Bewegung, welche an die Bewegung des Kindes erinnert; aber die Kranke selbst fühlt diese Bewegungen nicht. Vulva klafft. Fötider Ausfluss aus der Scheide und ein Eczem auf der linken Hüfte und in der Leistenbeuge vervollständigen das beschriebene Bild.

Die Vaginal- und bimanuelle Untersuchung ergaben Folgendes: Der Scheidentheil steht hoch, schlaff nach unten und rechts gekehrt. Zwischen ihm und der Geschwulst existirt engste Verbindung. Die Gebärmutter ist nicht auf ihrem gewöhnlichen Platze im Becken. Beide Eierstöcke sind nicht zu betasten. Die Beckenmessung ergab folgende Ziffern: Die Entfernung zwischen Cristae oss. ilei 28 Ctm., zwischen den Trochanteres 31 Ctm. Conjugata vera ungefähr 11 Ctm. Dabei existirte Ausbleiben der Periode, Pigmentation der Warzen, Anfüllung der Montgomeryschen Drüsen und einige andere Zeichen der Schwangerschaft.

25. Januar 1894 um 8 Uhr Abends ging ein grosses Quantum Fruchtwasser ab, in Folge dessen sich die Geschwulst plötzlich verminderte. Ihr grösster Diameter (äquatorial), früher 80 Ctm., war jetzt 70 Ctm. In der Geschwulst konnte man genau den Fötus betasten, dessen Lage folgende war: Das Köpfchen befand sich unten bei der Basisgeschwulst; der Steiss oben am Halse der Geschwulst. Der Rücken war nach links gekehrt und etwas hervorstehend; die Extremitäten befanden sich auf der linken Seite der Geschwulst. Deutliche Herztöne. Gegen 10 Uhr Abends fingen die Wehen an, welche vollkommen deutlich vor den Augen aller Anwesenden erfolgten. Wir beobachteten Peristaltikartige Bewegungen vom Fundus der Gebärmutter. Ueber die Geschwulst verlief eine Welle von unten nach oben, was sehr rasch, fast augenblicklich vor sich ging; ferner verlief die Muskelcontraction über die ganze Gebärmutter, wobei jedesmal die Geschwulst in ihrem Querdurchmesser sich verkleinerte, gleichzeitig aber im Durchmesser von hinten nach vorn zunahm. Was das Längenmaass der Geschwulst betrifft, so veränderte sich dasselbe nicht, jedenfalls wurde es nicht grösser. Im weiteren Verlauf der Geburt verkleinerte sich die Geschwulst und nahm Kugelform an. Bei jeder

Contraction bildete sich längs der inneren Seite der Geschwulst ein fingerdicker Strang, welcher während den Pausen der Wehen verschwand. Dieser Strang, wie in der Folge zu ersehen war, ist nichts Anderes, als das hypertrophirte Ligamentum rotundum uteri. Die Kranke fühlte die Wehen nicht und wusste weder ihren Anfang noch das Ende. Die Wehen folgten in Zeiträumen von 5—8 Minuten aufeinander und erzielten die Steissgeburt eines todten Fötus, wobei die Extraction desselben an den unteren Extremitäten verrichtet wurde. Auf diese Weise vollzog sich die Geburt ohne Betheiligung der Bauchmuskeln, beinahe schmerzlos, übrigens waren alle früheren Geburten nach Aussage der Kranken wenig schmerzhaft.

Das Kind (weiblichen Geschlechts) wiegt 2200 Grm. und ist 45 Ctm. lang. Der Schädel ist brachycephalisch. Peripherie 33 Ctm.; der grosse Querdurchmesser 9 Ctm., der gerade Durchmesser 11 Ctm.; der grosse schiefe 12 Ctm. Peripherie der Brust 27 Ctm. Placenta 400 Grm.

Die Befestigung der Nabelschnur excentrisch.

Eine mässige Blutung post partum wurde nach der Beseitigung der Placenta nach Credé und nach Anwendung einer heissen Douche beseitigt.

Nach der Geburt des Kindes fiel die Geschwulst vollständig zusammen, die Gestalt eines zusammengefallenen Sackes annehmend, in welchem man deutlich die gut contrahirte Gebärmutter in gewöhnlicher Form mit allen ihren Adnexen befühlen konnte. Am folgenden Tage, als die Gebärmutter noch mehr involvirt war, konnte man dieselbe ohne Mühe in die Bauchhöhle reponiren, wobei der Leistenring so weit war, dass er leicht die ganze Hand durchliess und man konnte leicht alle Organe des Beckens palpiren. Das linke Ovarium und ein Theil der Tuba liessen sich nicht reponiren, sie blieben im Bruchsacke liegen. Auch hier konnte man das hypertrophirte Lig. rotundum uteri betasten, welches die Form eines runden, geschlängelten, fingerdicken Stranges hatte. Er befand sich auf der linken Seite des Sackes, reichte in der Wand bis zu dem Theile, welcher früher der Basis der Geschwulst entsprach und verlor sich hier in der Haut. Der Eierstock befand sich links von ihr. Er hatte die Länge von etwa 7 Ctm., war uneben und sehr schmerzhaft bei Papation. Oben neben ihm befand sich die Tuba. Dies Alles war nicht nur leicht betastbar, sondern konnte durch das dünngewordene Tegument gesehen werden.

Das Puerperium verlief ohne jegliche Complication mit geringen Steigerungen der Temperatur bis zu 38,1 und 38,3 am 5. und 6. Tage. Die Lochien waren normal. Die Kranke erholte sich.

An die Stelle der Gebärmutter im Bruchsack traten Darmschlingen ein, wobei sich der Bruch natürlich wieder vergrösserte, besonders als die Kranke zu gehen anfing. Die sich involvirenden linken Adnexe der Gebärmutter blieben irreponibel und lagen im Bruchsack mit den Darmschlingen zusammen, die wohl leicht reponirt werden konnten, aber sogleich wieder zurückgingen. Auf diese Weise hatten wir eine Entero-ovario-tubo-cele.

Nach Aussage der Kranken vergrösserte sich das Maass des Bruches kaum ein wenig im Vergleich zu dem, was vor der Schwangerschaft der Fall war.

Am 20. März, d. h. 8 Wochen nach der Geburt, menstruirte die Kranke, wobei Schmerz und Anschwellung des linken Eierstocks nicht beobachtet wurden.

Am 7. April, 11 Wochen nach der Geburt, wurde Patientin, bei Beobachtung der gewohnten aseptischen Cautelen, unter Chloroform-Aethernarkose operirt. Zu dieser Zeit hatte der Bruch folgendes Aussehen: Er hing fast bis zur Hälfte des linken Oberschenkels herab, hatte circulär in der Gegend des Leistenringes 52,5 Ctm., im Aequator 56,5 Ctm. Der Leistenring verkleinerte sich um etwas, liess aber dennoch fast die ganze Faust durch. Ueberall tympanitischer Schall. Ein grosser Theil des Inhalts war leicht zu reponiren, was ein charakteristisches Gurren zur Folge hatte. Der Eierstock hat eine Länge von 3 Ctm. Er ist weniger uneben und ganz schmerzlos beim Betasten. Die Gebärmutter ist beweglich, anteflectirt; ihre Höhe 6 Ctm. Endocervicitis. Ausfluss aus der Scheide wenig und nicht fötid.

Der Schnitt wurde von der Spina ant. sup. ossis ilei bis zur Symphysis ossis pubis geführt, von 19 Ctm. Länge. Der ganz dünn gewordene Bruchsack wurde vorsichtig mit den Fingern bis zur Bruchpforte abgelöst. Es wurde ein grosser Theil der Haut und fast der ganze Bruchsack mittelst elliptischer Schnitte exstirpirt. Darauf wurden die Gedärme in die Bauchhöhle reponirt und daselbst während der ganzen Operationszeit mit Hülfe von Tampons zurückgehalten.

Zuerst war der Eierstock sichtbar. Er wurde durch die Wunde herausgezogen und, nachdem das Lig. ovarii proprium ligirt war, abgeschnitten. Ebenso verfuhr man mit der verdickten Tuba Fallopii, deren grösster Theil, der nicht einfügbar war, excidirt wurde. Die klaffende Oeffnung wurde mit dem Thermocauter geschlossen. Alle Stümpfe wurden mit dem Bauchfell übernäht und in die Bauchhöhle eingesenkt. Wenn man mit dem Finger in die Beckencavität hineinlangte, konnte man sich nochmals von keiner Bildungsanomalie des Uterus überzeugen.

Nachdem der zurückgelassene Theil des Bruchsackes mit der Matratzennaht sorgfältig zugenäht und in die Bauchhöhle eingestülpt war, wurde die Bruchpforte mit Nähten stark zusammengezogen. Die Hauthülle wurde mit der ununterbrochenen Naht vereinigt.

Abends Temperatur 36,7, Puls 90; einmaliges Erbrechen.

8. April. Die Nacht schlaflos, Morgens Temp. 37,0, Puls 100; Abends Temp. 37,8, Puls 116. Keine Schmerzen im Bauche. Leichter Meteorismus. Die Blase wurde mit dem Katheter entleert; das tägliche Quantum 600 ccm, von Backsteinfarbe, Sediment aus Uraten, aber kein Eiweiss und Zucker, keine Cylinder.

9. April. Morgens Temp. 37,8, Puls 116; Abends Temp. 38,2, Puls 116. Beim Ausathmen bemerkt man noch Aethergeruch. Die Nacht schlief die Kranke 7 Stunden. Leichte Schmerzen im Bauche, ihre Lage wechselnd. Gase gingen 2 Mal ab. Zunge belegt. Menses. Abends verstärkte sich der Meteorismus. Urin 800 ccm, mit demselben Sediment.

10. April. Morgens Temp. 37,9, Puls 102; Abends Temp. 38, Puls 104. Pat. schlief gut. Sie bat um Essen. Keine Schmerzen.

11. April. Morgens Temp. 37,2, Puls 104; Abends Temp. 37,1, Puls 100. Schlief gut. Die Zunge ist weniger belegt. Gase gehen ab. Menses weniger stark. Leichte Icteruspigmentirung der Haut und Conjunctiva des Auges. Urin 800 ccm. Er enthält kein Eiweiss und Haemoglobin. Das Blut enthält nach Fleischl's Apparat gegen 65 pCt. Haemoglobin. Guter Appetit.

12. April. Morgens Temp. 36,9, Puls 100; Abends Temp. 36,8, Puls 96. Der Icterus verschwindet. Urin 800 ccm. Er ist durchsichtig und ohne Sediment.

13. April. Morgens Temp. 37,1, Puls 90; Abends Temp. 37,0, Puls 90.

14. April. Morgens Temp. 36,4, Puls 80; Abends Temp. 36,3, Puls 80. Erster Verbandwechsel. Die Wunde per primam intentionem geheilt. Drainröhren entfernt. Kein Icterus.

16. April. Die Kranke hat aufgehört zu menstruiren. Temperatur und Puls normal.

21. April. Zweiter Verbandwechsel. Hautligaturen entfernt. Guter Stuhlgang nach dem Clysma.

Am 6. Mai verliess die Kranke die Klinik. Beim Husten und bei jeglicher Anstrengung der Bauchpresse ist nirgends eine Vorwölbung zu bemerken. Die Gebärmutter ist anteflectirt und beweglich. Temperatur und Puls sind normal. Die Kranke fühlt sich wohl und nahm an Gewicht zu. Es wurde ihr ein Bruchband zu tragen gerathen. Patientin schrieb neulich, dass sie ganz gesund sei und dass sie keine Spur von Vorwölbung bemerke.

Wir hatten es also mit einem linksseitigen Leistenbruch der schwangeren Gebärmutter zu thun bei einer 45jährigen Frau, die 12mal gebar und früher an einem grossen Darmbruch litt.

Der Eintritt der Gebärmutter in den Bruchsack erfolgte in dem Zeitraum zwischen der 12. Geburt und der 13. Schwangerschaft, wahrscheinlich Anfangs Februar vorigen Jahres, als nach der Aussage der Kranken der Bruch aufhörte, reponibel zu sein.

Die Möglichkeit einer Befruchtung in dem Falle, wenn sich die Gebärmutter im Bruchsack befindet, ist schon früher constatirt. Scanzoni[1]) beobachtete im Jahre 1860 eine Frau mit einem irreponibelen Leistenbruch einer nicht schwangeren Gebärmutter; diese Frau sah er wieder und diagnosticirte eine Schwangerschaft; im 3. Monat derselben erfolgte ein Abort. Die nach 1 Jahr erfolgte neue Schwangerschaft wurde durch künstlichen Abort unterbrochen. Obgleich wir nicht behaupten können, dass in unserem Falle dem Gebärmutterbruche die Ovariocele voranging, weil die Frau eine schmerzhafte Anschwellung während der Menses im Bruche, was als ein Characteristicum für die Ovariocele angenommen wird, niemals bemerkte, da sie aber iedesmal nach dem Reponiren des Bruchinhaltes einen schmerzhaften Körper jm Bruchsack fühlte, und da das Ovarium und die Tuba nicht reponirbar waren, so haben wir ein Recht zu vermuthen, dass auch in unserem Falle die Ovariocele dem Gebärmutterbruch vorausging, was schon Klob[2]) und Cruveil-

[1]) Beiträge zur Geburtskunde und Gynäkologie, 1869. 13 and VI. cmp. 167.
[2]) Klob, Path. Anat. der weibl. Sexualorgane. Wien 1864, S. 107.

Fig. 2.

Armstützen. Sie bestehen aus einem Stücke Federdraht (No. 6, Dicke 5 Mm.). Die Enden desselben sind im rechten Winkel abgebogen. Auf diese abgebogenen Enden werden Messingröhren von 10—15 Ctm. Länge geschoben. Die oberen Enden der Röhren sind leicht aufgebault und durch sich kreuzende Blechstreifen an den Draht befestigt.

Fig. 4.

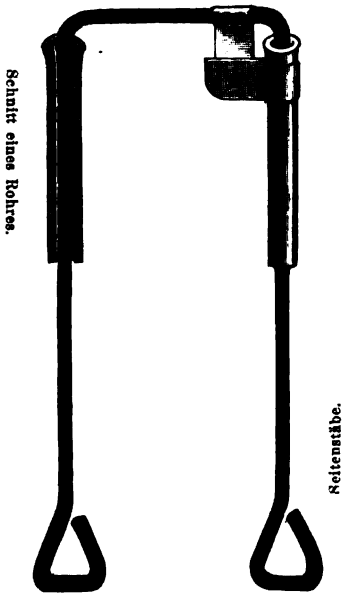

Stellbare Axelstütze.

Ich gebe diesem Draht stets die hier abgebildete gradlinige Form, da derartig gestaltete Armstützen weniger empfindlich auf die Muskeln der Achselhöhle drücken, als die allgemeingebräuchlichen halbmondförmigen, doch ist diese gradlinige Form nicht durch die Construction meiner Armstützen bedingt.

Wer die Halbmondform vorzieht, kann meine Armstützen auch nach dieser gestalten, ohne dass irgend welche Nachtheile für ihre Herstellung oder Haltbarkeit hieraus erwachsen.

Die Drähte der Armstützen werden mit dickem Bindesohlenleder und hierauf mit dickem weissem Filz benäht. Man hüte sich die Polsterung zu umfangreich zu gestalten, da sonst ein Druck auf die Nerven ausgeübt wird, die längs dem Oberarmknochen verlaufen und so leicht Vertaubungen entstehen.

Die so gepolsterte Armstütze erhält einen Ueberzug von Corsetstoff, der mit Bändern am Corset befestigt wird.

Derartige Armstützen verhüten durch ihre Form und Polsterung mit

Sicherheit das Wundwerden der Achselhöhle, welches nur zu häufig durch die aus Flacheisen geschmiedeten und mit Leder überzogenen halbmondförmigen Armstützen verursacht wird.

Wünscht man die Armstützen höher zu stellen, so ziehe man sie von den Corsetstützen und lege in die Röhren Eisenstäbchen von $^1/_2$—1 Ctm. Länge die man zu diesem Zwecke jedem Patienten einhändigt. Das Niedrigerstellen wird besorgt, indem man Stücke von den Corsetstützen schneidet.

Das richtige Einstellen der Armstützen ist von der grössten Bedeutung für die Behandlung der Verkrümmungen und Entzündungen der Wirbelsäule. — Die Stäbe für den Rücken (siehe Schema No. III und IV) werden am oberen

Fig. 5.

Rückenstab.

Ende einfach umgebogen. Zu ihnen verwende ich stets einen Draht, der um zwei Nummern dicker ist, als die Seitenstäbe. Beiläufig sei hier bemerkt, dass die Dicke des Drahtes mit jeder Nummer um $^1/_2$ Mm. zunimmt. Zum Zurückziehen der Schultern wird Lampendocht an den obersten Oesen der hinteren Schnürnaht mit Corsetschnur befestigt, um die Schultern geschlungen und hinten unterhalb der Schulterblätter mit Corsetschnur gleichfalls an den Oesen der Schnürnaht angebracht.

Um das Herabziehen der Schultern möglichst zu vermeiden, sind die Rückenstäbe recht lang zu nehmen. — Natürlich bedürfen die Corsete mit Rundstäben ebenso wie alle übrigen Corsete oft mehrerer Anproben.

Sie haben aber hierbei den Vorzug, dass alle Aenderungen an ihnen sehr schnell und leicht vorgenommen werden können.

Drückt ein Stab, so lasse man sofort das Corset ablegen und warte nicht darauf, dass der Patient sich vielleicht an das Corset gewöhnen werde.

Man ziehe hierauf den betreffenden Stab heraus, ändere seine Biegung, wähle für ihn eine günstigere Körperstelle u. s. w.

Ist das Corset richtig angelegt, so sitzt es derartig fest am Körper, dass man bei einigermaassen stark entwickelten Hüften, nicht im Stande ist, es nach unten zu schieben, wenn man mit den Händen die Armstützen erfasst und einen starken Zug nach unten ausübt.

Ich komme daher fast immer mit den Beely'schen Corseten aus und bin selten in der Lage Corsete mit Hüftbügeln nach Hessing anzufertigen.

Derartige Bügel formt man sehr bequem und sehr genau gleichfalls aus Draht. Statt der Stahlplanchetten legt man nasses Leder unter oder Pappe, auf die Leinewand mit Wasserglas geklebt wurde.

Die Bügel werden an der Innenseite des Corsets mit Nähten befestigt. An der Aussenseite werden die Zeugstreifen für die Seitenstützen aufgenäht.

Man kreuzt die Bügel mit den Seitenstützen, indem man sie durch eine Biegung der Seitenstützen überbrückt.

Wünscht man in Gypscorsete Drähte zu fügen, so sind die Drähte vor dem Anlegen des Corsets nach den Körperformen zu biegen und mit den oberen Oesen auf eine Schnur zu reihen.

Hat man eine Lage von Binden um den Thorax gewickelt, so wird schnell die Schnur mit den daran hängenden Drähten unterhalb der Axelhöhlen um den Brustkorb gelegt und es werden dann wieder über die Drähte Gypsbinden gewickelt.

In vielen Fällen genügt es übrigens acht bis zehn Stücke dünnen ausgeglühten Eisendrahtes (No. 18—20) dessen obere und untere Enden zu runden Oesen umgebogen wurden, in das Gypscorset zu fügen.

Die weichen Drähte braucht man nicht vor dem Anlegen nach den Körperformen zu biegen, da sie schon durch den Bindenzug richtig angepasst werden.

Besonders für Gypsmodelle empfehlen sich derartige Drahteinlagen sehr, da sie alle Rissbildungen beim Abnehmen verhindern und beim Trocknen in der Wärme vorzüglich die Form erhalten.

Ich benutze die so angefertigten Gypscorsete direct als Modelle, indem ich auf die Aussenseite derselben Paraffinpapier lege und über dem Paraffinpapier Corsete aus Wasserglasbinden und Federdraht anfertige.

Zur Abnahme vom Modell wird das halbtrockene Corset auf Streifen von Bleiblech durchschnitten.

Da es natürlich stets etwas an Umfang den Körperumfang übertrifft, so ist ein Streifen von einigen Centimetern Breite entsprechend der vorderen Schnürnaht aus dem Corset zu schneiden.

Die Drähte werden folgendermaassen angebracht.

Nach dem Umwickeln einiger Lagen Wasserglasbinden werden von oben nach unten Rundstäbe aufgelegt, zwei Rundstäbe vorn, jederseits zwei und zwei hinten, also im Ganzen acht Stäbe.

Drei ringförmig umgelegte Drähte umschliessen das Corset oben, in der Mitte und unten.

Zum Schnüren werden hinten Drahtösen, vorn Drahthaken mit dünnem Eisendraht an das Corset genäht (lange Stiche).

Das Corset wird mit Barchent ausgefüttert, den man mit Wasserglas aufklebt. — Derartige Corsete aus Wasserglas schliessen sehr genau. Selbst bei kleinen Kindern mit schwach entwickelten Hüften kann man sie oft ohne Achselgurte verwenden, da sie, infolge der Drahteinlagen, nicht gleich den Gyps- oder Holzcorseten mit der Zeit ausgeweitet werden.

Ihre Anfertigung ist eine so einfache, dass man sie jedem Sattler überlassen kann, nachdem man die erforderlichen Gypsmodelle angefertigt hat.

Reparaturen an ihnen können die Patienten oder deren Angehörige mit Wasserglas und Zeugstreifen vornehmen.

Auch Schienen für Arme, Beine und den Rücken kann man ohne sonderliche Kunstfertigkeit aus Federdraht und Pappe anfertigen. Die an den Enden

mit Oesen versehenen Drähte werden nach den Körperformen gebogen und an Pappestücke genäht, auf die vorher Leinewand mit Wasserglas oder Wienerkleister geklebt wurde. Diese Schienen passen sehr genau. Wenn man die mit Wienerkleister angefertigten trocknen lässt und hierauf mit Oelfarbe anstreicht, so werden sie so fest und widerstandsfähig gegen Nässe, wie die Handkoffer, die ja auch nur aus Pappe, Leinwand und Wienerkleister angefertigt werden und nach dem Trocknen einen Anstrich von Firniss erhalten. Die Innenseite dieser Schienen decke ich mit Filz und dickem Barchent.

Gedruckt bei L. Schumacher in Berlin.

Fig. 2.



3 2044 103 037 420